B.U. Angers Médecine Pharmacie
3 2223 00099011 9

Anatomie Clinique

Collection dirigée par JP Chevrel

Les Membres

F Bonnel, JP Chevrel, G Outrequin

G Bastide, J Bonnoit, A Bouchet, LP Fischer, O Gagey, C Gillot, J Guyot, C Kénési, D Lefèbvre, H Mestdagh, A Morin, J Pillet, A Solassol
Membres du Collège Médical Français des Professeurs d'Anatomie
et
JL Cornille, A Pissas

Springer-Verlag

Springer-Verlag France

26, rue des Carmes, 75005 Paris, France

Anatomie Clinique

Collection dirigée par JP Chevrel

BIBLIOTHÈQUE UNIVERSITAIRE ANGERS Section MED.-PHARM.

Les Membres

B.U. ANGERS

F Bonnel, JP Chevrel, G Outrequin

G Bastide, J Bonnoit, A Bouchet, LP Fisher, O Gagey, C Gillot, J Guyot, C Kénési, D Lefebvre, H Mestdagh, A Morin, J Pillet, A Solassol
Membres du Collège Médical Français des Professeurs d'Anatomie

et JL Cornille, A Pissas

Avec 469 illustrations

BU BIBLIOTHÈQUE ET ARCHIVES UNIVERSITÉ D'ANGERS
Document retiré des collections

3-184776

Bibliothèque Universitaire ANGERS-MEDECINE
Inv. 21917
Cote NLM QS 4 ANA

Springer-Verlag Paris
Berlin Heidelberg New York
Londres Tokyo Hong Kong

Professeur François Bonnel
Faculté de Médecine
Laboratoire d'Anatomie
2, rue de l'Ecole de Médecine
34000 Montpellier

Professeur Jean-Paul Chevrel
Université Paris XIII
UFR Bobigny
Laboratoire d'Anatomie
74, rue Marcel Cachin
93012 Bobigny

Professeur Gérard Outrequin
Faculté de Médecine
Laboratoire d'Anatomie
2, rue du Dr Marcland
87032 Limoges

Illustrations : JL Cornille
A Travadel

Clichés de couverture :
dissection de la paume de la main (JL Cornille)
artériographie des artères de la main (A Bouchet)

Tous droits de traduction, de reproduction et d'adaptation réservés pour tous pays.

La loi du 11 mars 1957 interdit les copies ou les reproductions destinées à une utilisation collective. Toute représentation, reproduction intégrale ou partielle faite par quelque procédé que ce soit, sans le consentement de l'auteur ou de ses ayants cause, est illicite et constitue une contrefaçon sanctionnée par les articles 425 et suivants du Code pénal.

© Springer-Verlag France, 1991
Imprimé en France

ISBN 2-287-00018-6 Springer-Verlag Paris Berlin Heidelberg London New York Tokyo
ISBN 3-540-59536-8 Springer-Verlag Berlin Heidelberg London New York Paris Tokyo
2918/3917/543210/ Imprimé sur papier non acide.

Préface

C'est une joie profonde pour le Secrétaire Général du Collège Médical Français des Professeurs d'Anatomie que de présenter aujourd'hui ce « Traité d'Anatomie Clinique », une grande joie et un honneur.

Véritable traité original, il présente clairement et complètement les données actuelles, non seulement de l'organogenèse explicative, de l'anatomie microscopique, de l'anatomie morphologique et topographique supports de la fonction, mais aussi celles de l'anatomie fonctionnelle et de son exploration avec de nombreuses applications pratiques, séméiologiques, médicales et chirurgicales.

Cette anatomie morpho-topographique, fonctionnelle et médicale, se veut essentiellement de Faculté de Médecine : une anatomie de l'homme, de l'homme vivant, une anatomie pour la médecine et les médecins.

Elle montre, si besoin est, et quoi qu'on ait pu en dire, que l'Anatomie est une science bien vivante, évolutive, avançant tous les jours au rythme des progrès de la Médecine, sans doute plus particulièrement de ceux des spécialités chirurgicales, mais de ceux des autres spécialités aussi.

Ainsi conçue, elle va passionner les étudiants de tous niveaux, en formation initiale et de spécialités, qui trouveront dans cet ouvrage les grandes orientations de base mais aussi les compléments souhaités pour alimenter leur travail personnel. L'enseignant, le spécialiste, le praticien généraliste, et chacun à son niveau, aura enfin à sa disposition un traité clair et complet de référence permanente.

Un tel ouvrage complet et de haut niveau dans toutes ses données ne pouvait être que collégial et il n'a été possible que parce que l'Anatomie Française est ce qu'elle est aujourd'hui grâce à nos maîtres, une discipline très ouverte sur toutes les spécialités médicales et chirurgicales, très riche de cette diversité que lui apporte cette ouverture.

Le Collège Médical Français des Professeurs d'Anatomie rassemble tous les anatomistes, enseignants de nos Facultés de Médecine, les seuls au monde qui soient hospitalo-universitaires, anatomistes de formation mais aussi chirurgiens appartenant à tout l'éventail des disciplines chirurgicales, ou encore médecins appartenant à un nombre de disciplines médicales de plus en plus grand (neurologie, radiologie, cardiologie, rééducation, psychiatrie...) ou enfin biologistes. Et il les rassemble autour de l'Anatomie, autour d'un esprit, d'un objectif d'anatomie fonctionnelle et médicale, insistant d'abord sur les spécificités de la formation anatomique que sont le tableau noir et le laboratoire que chacun se doit de cultiver mais insistant ensuite sur sa finalité, l'homme vivant, l'homme qui souffre.

Cet ouvrage n'a été possible enfin que parce que le Collège a su devenir au fil des ans, depuis sa création en 1968, une réelle petite communauté hospitalo-universitaire animée d'un véritable esprit communautaire construit aussi autour de l'estime et de l'amitié réciproques.

Cet ouvrage est un aboutissement. Il est l'honneur de notre Collège et de chacun de ses membres. Il est l'honneur de son initiateur, JP Chevrel, dont nous admirons l'esprit de discipline (l'anatomie et la chirurgie), la volonté et l'efficacité, l'esprit de collège aussi. Il a su mobiliser chacun pour une grande œuvre commune !

Chacun concevra mieux maintenant que présenter ce travail aujourd'hui est, pour le Secrétaire du Collège, une joie profonde et un grand honneur.

André Gouazé
Doyen de la Faculté de Médecine de Tours

Avant-propos

Il y a déjà 7 ans que, lors d'une des deux réunions annuelles du Collège Médical Français des Professeurs d'Anatomie, Michel Caix, doyen de la Faculté de Médecine de Limoges, lançait l'idée d'un ouvrage collectif d'anatomie. Rédigé par les membres du Collège, il devait refléter l'orientation pratique de l'enseignement prise par notre Collège dès sa création en 1968, sous l'impulsion de son secrétaire général, André Gouazé, doyen de la Faculté de Médecine de Tours.

J'avais alors accepté, un peu imprudemment il faut bien le reconnaître, de coordonner la rédaction de ce travail auquel plus de 40 membres de notre Collège souhaitaient participer, désireux de témoigner ma reconnaissance à notre discipline et à trois de mes maîtres à qui je dois ma carrière universitaire : le Professeur André Delmas, successeur de la chaire d'anatomie d'Henri Rouvière, mon père spirituel dans cette discipline, le Professeur Jacques Hureau, qui a été ma locomotive sur les rails de mon premier concours d'agrégation en 1965, et le Professeur André Gouazé grâce à qui j'ai pu succéder à la chaire de mon maître A. Delmas. Les chaires n'existent plus aujourd'hui mais la mémoire, heureusement, reste fidèle.

Quatre amis m'ont aidé dans ce travail de rédaction : François Bonnel, représentant la très ancienne anatomie Montpelliéraine et Gérard Outrequin, digne élève de Michel Caix pour l'anatomie clinique des membres ; Jean-Bernard Flament, le dynamique chef de l'école de Reims pour la tête et le cou ; Jean Bossy enfin qui, dans son laboratoire de Nîmes, a rédigé presque entièrement l'anatomie clinique du système nerveux central, matérialisant par là un enseignement magistral qu'il prodigue depuis plus de 25 ans.

Notre discipline a connu, en France, depuis 30 ans, deux événements importants, l'un bénéfique, l'autre catastrophique.

Le premier a été la réforme hospitalo-universitaire de 1958 prônée par le Professeur R. Debré, qui a ouvert les portes des hôpitaux aux enseignants d'anatomie, jusque-là isolés dans leurs laboratoires et leurs amphithéâtres ; elle a suscité une prise de conscience de la nécessité d'une évolution de notre enseignement, tourné vers son application pratique dans la médecine quotidienne, impliquant à tout moment la justification clinique de la connaissance anatomique.

Le deuxième a été la disparition de l'anatomie du programme du concours de l'Internat des Hôpitaux qui, depuis près de deux siècles, fournissait la fleur de la médecine française. L'enseignement de la chirurgie a sombré en partie dans le même naufrage et le résultat ne s'est pas fait attendre : c'est l'ignorance, lourde de conséquences, d'une discipline qui est la base de la médecine, de la chirurgie et d'une spécialité en train d'exploser littéralement : l'imagerie médicale.

Le Professeur André Gouazé, dans la présentation de cette Anatomie Clinique, a parfaitement expliqué la genèse et l'orientation de cet ouvrage, fruit des deux événements que je viens de rappeler.

Nous avons essayé, dans l'anatomie clinique des membres, du tronc, de la tête et du cou, de donner une place importante à l'anatomie topographique indispensable à tous les praticiens. L'iconographie originale présentée dans ces chapitres, due au talent de J.-L. Cornille, a été réalisée d'après

des dissections cadavériques, ce qui explique par endroits l'existence de variations anatomiques.

La terminologie anatomique est celle de la *Nomina Anatomica*, francisée il y a déjà plus de 10 ans sous l'impulsion de notre Collège. Toutefois, les termes anciens ont été conservés entre parenthèses lorsqu'ils diffèrent totalement des termes nouveaux.

Les deux livres sur l'anatomie clinique des membres et la neuro-anatomie clinique, terminés les premiers, paraissent l'année de la fondation de l'Association Européenne d'Anatomie Clinique, symbole d'une évolution que nous espérons tous bénéfique pour la discipline qui nous lie par le travail et par l'amitié.

Je termine ces quelques lignes de présentation en adressant mes remerciements au Professeur Dietrich Götze qui a bien voulu, en 1986 à Bruxelles, faire confiance à l'équipe des corédacteurs et des rédacteurs de ces quatre livres et nous faire bénéficier du label scientifique de la maison Springer-Verlag ; enfin à tous les coauteurs dont la compétence a permis la rédaction de cet ouvrage.

Bobigny, juillet 1991
J.-P. Chevrel

Liste des auteurs

G Bastide
Faculté de Médecine
Laboratoire d'Anatomie,
133, route de Narbonne
31077 Toulouse Cedex

J Bonnoit
Faculté de Médecine, Secteur Nord
Laboratoire d'Anatomie
Boulevard Dramard
13326 Marseille Cedex 15

A Bouchet
Faculté de Médecine Alexis Carrel
Laboratoire d'Anatomie
Rue Guillaume Paradin
69372 Lyon Cédex 08

JL Cornille
54, avenue de Toulouse
34070 Montpellier

LP Fischer
Faculté de Médecine Grange Blanche
Laboratoire d'Anatomie
8, avenue Rockefeller
69373 Lyon Cedex 08

O Gagey
Faculté de Médecine Paris V
Laboratoire d'Anatomie
45, rue des Saints Pères
75005 Paris

C Gillot
Faculté de Médecine Paris V
Laboratoire d'Anatomie
45, rue des Saints Pères
75006 Paris

J Guyot
Faculté de Médecine
Laboratoire d'Anatomie
Place St Jacques
25030 Besançon Cedex

C Kénési
Faculté de Médecine Paris XII
Laboratoire d'Anatomie
6, rue du général Sarrail
94000 Créteil

D Lefebvre
Faculté de Médecine
Laboratoire d'Anatomie
133, route de Narbonne
31077 Toulouse Cedex

H Mestdagh
Faculté de Médecine
Laboratoire d'Anatomie
1, place de Verdun
59045 Lille

A Morin
Faculté de Médecine Grange Blanche
Laboratoire d'Anatomie
8, avenue Rockefeller
69373 Lyon Cedex

J Pillet
Faculté de Médecine
Laboratoire d'Anatomie
Rue Haute de Reculée
49045 Angers Cedex

A Pissas
Centre Hospitalier Général
30205 Bagnols-sur-Cèze

A Solassol
Faculté de Médecine
Laboratoire d'Anatomie
Avenue de la Côte de Nacre
14032 Caen Cedex

Table des matières

Préface V

Avant-propos VII

Liste des auteurs IX

LE MEMBRE SUPERIEUR

PREMIÈRE PARTIE
GÉNÉRALITÉS SUR LE MEMBRE SUPÉRIEUR

Chapitre 1 : Organogénèse et développement des membres. J Bonnoit. 3

Chapitre 2 : Topographie générale du membre supérieur. JL Cornille. 7

Chapitre 3 : Organisation générale du squelette du membre supérieur. F Bonnel. 11

Chapitre 4 : Organisation générale des muscles du membre supérieur. F Bonnel. 15

Chapitre 5 : Organisation générale des artères du membre supérieur. A Bouchet. 19

Chapitre 6 : Organisation générale des veines du membre supérieur. J Pillet. 23

Chapitre 7 : Organisation générale des lymphatiques du membre supérieur. A Pissas. 27

Chapitre 8 : Organisation générale des nerfs du membre supérieur. F Bonnel. 29

DEUXIÈME PARTIE
LA RACINE DU MEMBRE SUPÉRIEUR, L'ÉPAULE ET LA FOSSE AXILLAIRE

Chapitre 9 : La racine du membre supérieur : anatomie de surface. G Outrequin. 35

Chapitre 10 : Le squelette de la racine du membre supérieur. H Mestdagh. 37
La clavicule 37
La scapula 37
L'extrêmité supérieure de l'humérus 41

Chapitre 11 : Les articulations de la racine du membre supérieur. J Guyot. 43
L'articulation acromio-claviculaire 43
L'articulation sterno-claviculaire 43
L'articulation scapulo-humérale 46

Chapitre 12 : Les muscles de la racine du membre supérieur. F Bonnel. 51
Anatomie descriptive 51
Anatomie fonctionnelle 63

Chapitre 13 : Les artères de la racine du membre supérieur. A Bouchet. 67
L'artère axillaire 67
Les voies d'abord 71

Chapitre 14 : Les veines de la racine du membre supérieur. J Pillet. 73
Les veines profondes 73
Les veines superficielles 73

Chapitre 15 : Les nerfs de la racine du membre supérieur. F Bonnel. 75
Anatomie macroscopique du plexus brachial 75
Les branches terminales du plexus brachial 79

Chapitre 16 : Anatomie topographique de la fosse axillaire. F Bonnel, JL Cornille. 83
Les parois de la fosse axillaire 83
Le contenu de la fosse axillaire 89

Chapitre 17 : La racine du membre supérieur : anatomie appliquée. A Solassol. 93

TROISIÈME PARTIE
LE BRAS ET LE COUDE

Chapitre 18 : Le bras et le coude : anatomie de surface. G Outrequin. 99

Chapitre 19 : Le squelette du bras. H Mestdagh. 101

Chapitre 20 : L'articulation du coude. J Guyot, F Bonnel. 105
Anatomie morphologique 105
Anatomie fonctionnelle 109

Chapitre 21 : Les muscles du bras. F Bonnel. 115
Le muscle biceps brachial 115
Le muscle brachial 118
Le muscle coraco-brachial 118
Le muscle triceps brachial 119

Chapitre 22 : Les artères du bras et du coude. A Bouchet. 123
L'artère brachiale 123
Les voies d'abord 127

Chapitre 23 : Les veines du bras et du coude. J Pillet. 129

Chapitre 24 : Les nerfs du bras et du coude. F Bonnel. 133

Chapitre 25 : Le bras et le coude : anatomie topographique. J Pillet. 143
Le bras 143
Le coude 146

Chapitre 26 : Le bras et le coude : anatomie appliquée. A Solassol. 151

QUATRIÈME PARTIE
L'AVANT-BRAS

Chapitre 27 : L'avant-bras : anatomie de surface. F Bonnel, JL Cornille. 157

Chapitre 28 : Le squelette de l'avant-bras. H Mestdagh. 161
Le radius 161
L'ulna 163

Chapitre 29 : Les articulations de l'avant-bras. J Guyot, F Bonnel. 169
Anatomie descriptive 169
Anatomie fonctionnelle 169

Chapitre 30 : Les muscles de l'avant-bras. F Bonnel. 173
Les muscles de la loge antérieure de l'avant-bras 173
Les muscles de la loge postérieure de l'avant-bras 182

Chapitre 31 : Les artères de l'avant-bras. A Bouchet. 189
L'artère radiale 189
L'artère ulnaire 191

Chapitre 32 : Les veines de l'avant-bras. J Pillet. 195

Chapitre 33 : Les nerfs de l'avant-bras. F Bonnel. 199

Chapitre 34 : L'avant-bras : anatomie topographique. F Bonnel, JL Cornille. 205

Chapitre 35 : Le bilan clinique et paraclinique de l'avant-bras. F Bonnel, A Solassol. 213

CINQUIÈME PARTIE
LE POIGNET ET LA MAIN

Chapitre 36 : Le poignet et la main : anatomie de surface. G Outrequin. 217

Chapitre 37 : Le squelette du poignet et de la main. H Mestdagh. 221
Le poignet 221
La main 224

Chapitre 38 : Les articulations du poignet et de la main. J Guyot, F Bonnel. 229
L'articulation radio-carpienne 229
Les articulations de la main 229
Anatomie fonctionnelle du poignet 234

Chapitre 39 : Les muscles intrinsèques de la main. F Bonnel. 241
La loge thénar 241
La loge hypothénar 244
La loge moyenne 246

Chapitre 40 : Les artères de la main. A Bouchet. 251
L'arcade palmaire profonde 251
L'arcade palmaire superficielle 254
L'arcade dorsale 256

Chapitre 41 : Les veines de la main. J Pillet. 259

Chapitre 42 : Les nerfs du poignet et de la main. F Bonnel. 263

Chapitre 43 : La main : anatomie topographique. F Bonnel, JL Cornille. 273
La face palmaire de la main 273
La face dorsale de la main 281

Chapitre 44 : Bilan clinique et paraclinique du poignet et de la main. F Bonnel, A Solassol. 285

SIXIÈME PARTIE
LES LYMPHATIQUES DU MEMBRES SUPÉRIEUR

Chapitre 45 : Le drainage lymphatique du membre supérieur. A Pissas. 299

LE MEMBRE INFÉRIEUR

PREMIÈRE PARTIE
GÉNÉRALITÉS SUR LE MEMBRE INFÉRIEUR

Chapitre 1 : Topographie générale du membre inférieur. G Outrequin. 311

Chapitre 2 : Organisation générale du squelette du membre inférieur. G Outrequin. 313

Chapitre 3 : Organisation générale des muscles du membre inférieur. G Outrequin. 315

Chapitre 4 : Organisation générale des artères du membre inférieur. G Bastide, D Lefebvre. 319

Chapitre 5 : Organisation générale des veines du membre inférieur. Cl Gillot. 325

Chapitre 6 : Organisation générale des lymphatiques du membre inférieur. A Pissas. 331

Chapitre 7 : Organisation générale des nerfs du membre inférieur. G Outrequin. 333

DEUXIÈME PARTIE
LA RACINE DU MEMBRE INFÉRIEUR

Chapitre 8 : La racine du membre inférieur : anatomie de surface. G Outrequin. 337

Chapitre 9 : Le squelette de la racine du membre inférieur. Cl Kénési. 339
L'os coxal 339
L'épiphyse proximale du fémur 342

Chapitre 10 : L'articulation de la hanche. Cl Kénési, G Outrequin. 345
Anatomie morphologique 345
Mécanique articulaire 347
Les muscles moteurs de l'articulation de la hanche et leur action 350

Chapitre 11 : Les muscles de la racine du membre inférieur. G Outrequin. 355
Les muscles de la région glutéale 355
Les muscles pelvi-trochantériens profonds 359
Les muscles de la région inguino-fémorale 362
Les muscles de la région obturatrice 363

Chapitre 12 : Les artères de la racine du membre inférieur. G Bastide, D Lefebvre. 365
Le système fémoral 365
Le système glutéal 368
Le système obturateur 369

Chapitre 13 : Les veines de la racine du membre inférieur. Cl Gillot. 371

Chapitre 14 : Les nerfs de la racine du membre inférieur. LP Fischer, A Morin. 375
Les nerfs de la région glutéale 375
Les nerfs de la région inguino-fémorale 376
Les nerfs de la région obturatrice 378
L'innervation sensitive superficielle de la racine du membre inférieur 378

Chapitre 15 : Anatomie topographique de la racine du membre inférieur. JL Cornille, JP Chevrel. 381
La région glutéale 381
La région inguino-fémorale 384
La région obturatrice 389

Chapitre 16 : La racine du membre inférieur : anatomie appliquée. G Outrequin. 391

TROISIÈME PARTIE
LA CUISSE ET LE GENOU

Chapitre 17 : La cuisse et le genou : anatomie de surface. G Outrequin. 395

Chapitre 18 : Le squelette de la cuisse et du genou. G Outrequin. 397
Le fémur 397
La patella 399
L'épiphyse proximale du tibia 400

Chapitre 19 : L'articulation du genou. Cl Kénési, G Outrequin. 403
Les surfaces articulaires 403
Les moyens d'union 405
Les moyens de glissement 410
Mécanique articulaire 411
Les muscles moteurs de l'articulation du genou 414

Chapitre 20 : Les muscles de la cuisse. G Outrequin. 417

Les muscles de la loge antérieure de la cuisse 417
Les muscles de la loge postérieure de la cuisse 420
Les muscles de la loge médiale de la cuisse 421

Chapitre 21 : Les artères de la cuisse et du genou. G Bastide, D Lefebvre. 427
Le système artériel de la cuisse 427
Le système artériel du genou 431

Chapitre 22 : Les veines profondes de la cuisse et du genou. Cl Gillot. 437
La veine poplitée 437
La veine fémorale 441

Chapitre 23 : Les nerfs de la cuisse et du genou. LP Fischer, A Morin. 443
Les troncs nerveux et leur distribution 443
L'innervation sensitive superficielle de la cuisse et du genou 445

Chapitre 24 : Anatomie topographique de la cuisse et du genou. JL Cornille, JP Chevrel. 447
La loge antérieure de la cuisse 447
La loge médiale de la cuisse ou loge des adducteurs 448
La loge postérieure de la cuisse et la fosse poplitée 455

Chapitre 25 : La cuisse et le genou : anatomie appliquée. G Outrequin. 459

QUATRIÈME PARTIE
LA JAMBE

Chapitre 26 : La jambe : anatomie de surface. G Outrequin. 461

Chapitre 27 : Le squelette de la jambe. G Outrequin, JP Chevrel. 463
Le tibia 463
La fibula 465

Chapitre 28 : Les articulations des deux os de la jambe. G Outrequin. 469
L'articulation tibio-fibulaire proximale 469
L'articulation tibio-fibulaire distale 469

Chapitre 29 : Les muscles de la jambe. G Outrequin. 471
Les muscles de la loge antérieure de la jambe 471
Les muscles de la loge latérale de la jambe 473
Les muscles de la loge postérieure de la jambe 475

Chapitre 30 : Les artères de la jambe. G Bastide, D Lefebvre. 479
L'artère tibiale postérieure 479
L'artère tibiale antérieure 480
L'artère fibulaire 481

Chapitre 31 : Les veines profondes de la jambe. Cl Gillot. 487

Chapitre 32 : Les nerfs de la jambe. LP Fischer, A Morin. 489
Le nerf fibulaire commun 489
Le nerf fibulaire superficiel 489
Le nerf fibulaire profond 490
Le nerf tibial 491
L'innervation sensitive superficielle de la jambe 491

Chapitre 33 : La jambe : anatomie topographique. JL Cornille. 493

Chapitre 34 : La jambe : anatomie appliquée. G Outrequin. 505

CINQUIÈME PARTIE
LA CHEVILLE ET LE PIED

Chapitre 35 : La cheville et le pied : anatomie de surface. G Outrequin. 507

Chapitre 36 : Le squelette du pied. G Outrequin, JP Chevrel. 509
Le tarse postérieur 509
Le tarse antérieur 513
Le métatarse 514
Les phalanges 515

Chapitre 37 : Les articulations de la cheville et du pied. Cl Kénési, G Outrequin. 517
L'articulation talo-crurale 517
Anatomie fonctionnelle : les mouvements de la cheville 518
Les articulations intrinsèques du pied et des orteils 520
L'articulation sous-talienne 520
L'articulation transverse du tarse 522
Les articulations tarso-métatarsiennes 527
Les articulations des orteils 529
Les muscles moteurs de la cheville et du pied 529

Chapitre 38 : Les muscles intrinsèques du pied. G Outrequin. 531
Les muscles de la face dorsale 531
Les muscles de la face plantaire 531
Les coulisses tendineuses de la cheville et du pied 535

Chapitre 39 : Les artères de la cheville et du pied. G Bastide, D Lefebvre. 539
La vascularisation artérielle de la cheville 539
La vascularisation artérielle du pied 540

Chapitre 40 : Les veines de la cheville et du pied. Cl Gillot. 545

Chapitre 41 : Les nerfs de la cheville et du pied. LP Fischer, A Morin. 547
Les troncs nerveux et leur distribution 547
L'innervation sensitive superficielle de la cheville et du pied 549

Chapitre 42 : La cheville et le pied : anatomie topographique. JL Cornille, JP Chevrel. 551
La cheville 551
Le pied 554

Chapitre 43 : La cheville et le pied : anatomie appliquée. G Outrequin. 563

SIXIÈME PARTIE
ÉLÉMENTS DE SYNTHÈSE

Chapitre 44 : Le système saphénien. Cl Gillot. 565
La grande veine saphène 565

La petite veine saphène 569
Les veines communicantes et les veines perforantes 570
Anatomie fonctionnelle des veines du membre inférieur 571

Chapitre 45 : Le drainage lymphatique du membre inférieur. A Pissas. 573
Le drainage lymphatique superficiel 573
Le drainage lymphatique profond 574

Chapitre 46 : Synthèse sur l'innervation du membre inférieur. G Outrequin. 581

Chapitre 47 : Anatomie fonctionnelle de la posture et de la marche. G Outrequin. 587
Éléments généraux de la posture, posture du membre inférieur 587
Anatomie fonctionnelle de la marche 590

Le membre supérieur

CHAPITRE 1

Organogenèse et développement des membres

J Bonnoit

Les membres apparaissent sous la forme de bourgeons surélevés et aplatis transversalement, au niveau des faces latérales de l'embryon : ceux des membres thoraciques, en regard des segments 8 à 10, entre le 26e et le 30e jour (stade 12 de la Carnegie Institution), ceux des membres pelviens, entre le 28e et le 32e jour (stade 13 de la Carnegie Institution), comme des épaississements ectoblastiques en continuité avec l'épaississement ectoblastique de la membrane cloacale (fig. 1-1a). Ces bourgeons sont formés de mésenchyme indifférencié recouvert d'épiblaste. La calotte épiblastique apicale, épaississement de l'ectoblaste, induite par le mésenchyme, induira à son tour la différentiation de ce dernier en stylopode, zygopode et autopode.

Les ébauches des membres

Elles se développent en direction caudale puis ventrale et s'aplatissent en palette : la palette de la main est visible dès la 5e semaine (fig. 1-1b), celle du pied s'individualise à la 6e semaine (fig. 1-1c) ; la segmentation du membre s'opère ensuite : à la 6e semaine, on repère la main et l'avant-bras, des encoches apparaissent entre les ébauches des doigts ; la segmentation du membre pelvien est un peu plus tardive, les encoches interdigitales existent à la 8e semaine ; la séparation des doigts et des orteils est le résultat de phénomènes de mort cellulaire programmée (fig. 1-1d). Le coude et le genou sont visibles sous la forme d'un angle à sommet latéral. La situation du coude en arrière et du genou en avant est le résultat d'une rotation de 90° en sens inverse survenant au début du 3e mois.

Le squelette

Les condensations mésenchymateuses qui seront à l'origine du squelette apparaissent dès la 5e semaine pour le membre thoracique, à la 6e semaine pour le membre pelvien ; la chondrification de ces ébauches commence respectivement à la 6e et à la 7e semaine ; elle est pratiquement terminée à la 8e semaine. Hormis la clavicule dont le point d'ossification primitif se développe dès la 5e semaine, les pièces squelettiques commencent à s'ossifier vers la 8e semaine (fig. 1-2) ; l'ossification du carpe et du tarse est plus tardive. Des fentes articulaires existent à la fin du 2e mois.

Les muscles

Des condensations mésenchymateuses forment les masses prémusculaires à partir de la 6e semaine ; elles se disposent en deux contingents, ventral pour les muscles fléchisseurs et dorsal pour les muscles extenseurs ; à la 8e semaine, tous les muscles du membre thoracique sont identifiables, ceux du membre pelvien le sont peu après.

Les vaisseaux

Ils existent déjà dans les bourgeons ; une arcade vasculaire marginale apparaît à partir de la 5e semaine ; les artères proviennent des artères segmentaires.

Au niveau du membre thoracique, l'artère initiale, unique, médiane, interosseuse, s'atrophie progressive-

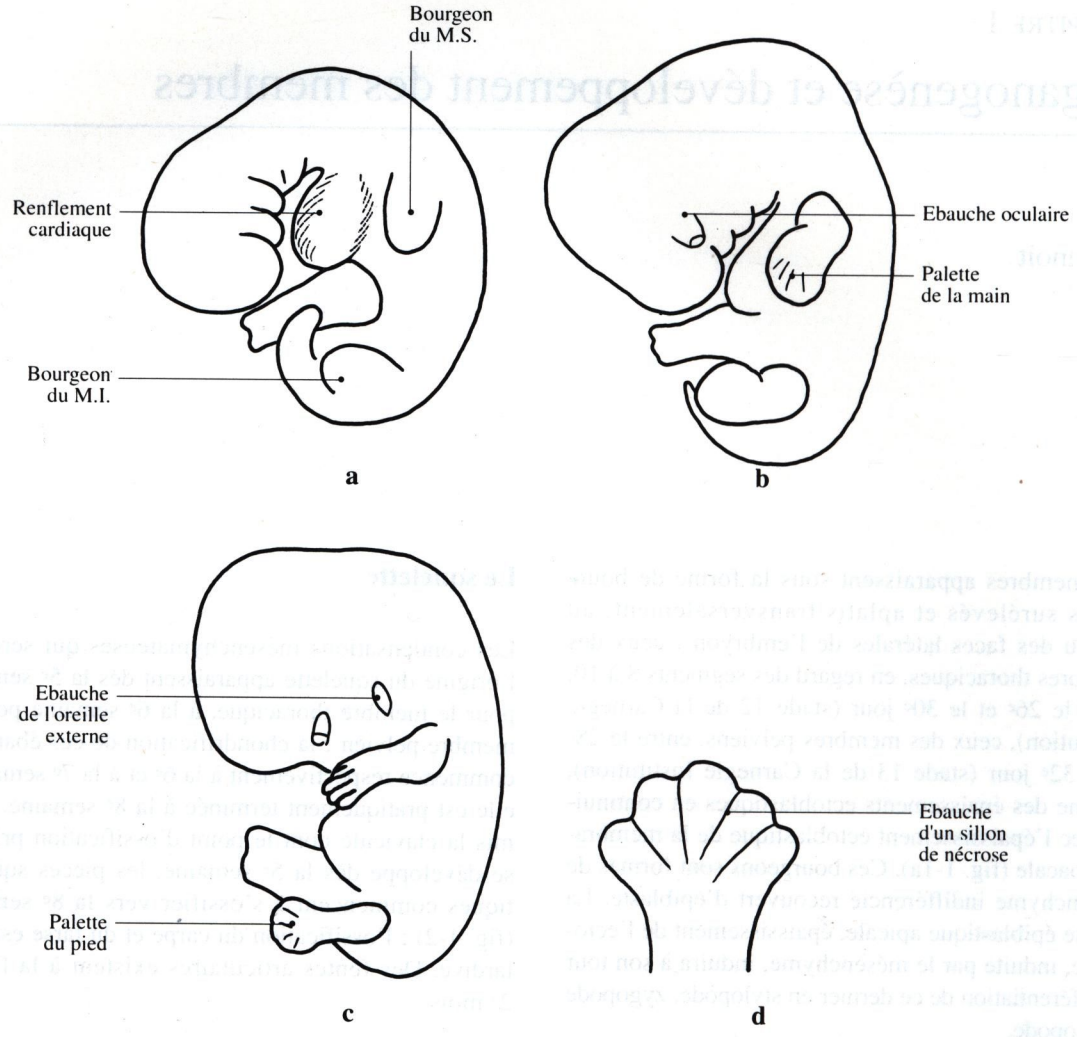

Fig. 1-1 a-d. Développement des membres. **a** Embryon de 5 semaines ; **b** fin de la 5e semaine, la palette du membre thoracique existe, mais non celle du membre pelvien ; **c** fin de la 6e semaine, les doigts sont presque formés, le membre pelvien est encore sous forme de palette ; **d** la palette avec l'ébauche des sillons de nécrose

ment au profit de deux branches collatérales qui s'hypertrophient pour donner l'artère ulnaire et l'artère radiale.

Le système veineux superficiel se développe plus tôt que le système veineux profond.

Les nerfs

Les nerfs spinaux pénètrent très vite le mésenchyme, sous la forme d'une branche ventrale et d'une branche dorsale séparées pour chaque nerf spinal. Ces branches se regroupent ensuite pour former des troncs ventraux pour les muscles fléchisseurs et des troncs dorsaux pour les muscles extenseurs. Les nerfs périphériques se développent à partir des plexus nerveux : le plexus brachial apparaît à la 5e semaine ; les nerfs médian, radial et ulnaire atteignent la main à la 6e semaine. La disposition initiale des dermatomes est segmentaire ; la croissance des bourgeons modifie leur arrangement de part et d'autre de C7 pour le membre thoracique et de L5 pour le membre pelvien.

Dans son ensemble, le développement du membre pelvien est un peu en retard sur celui du membre thoracique.

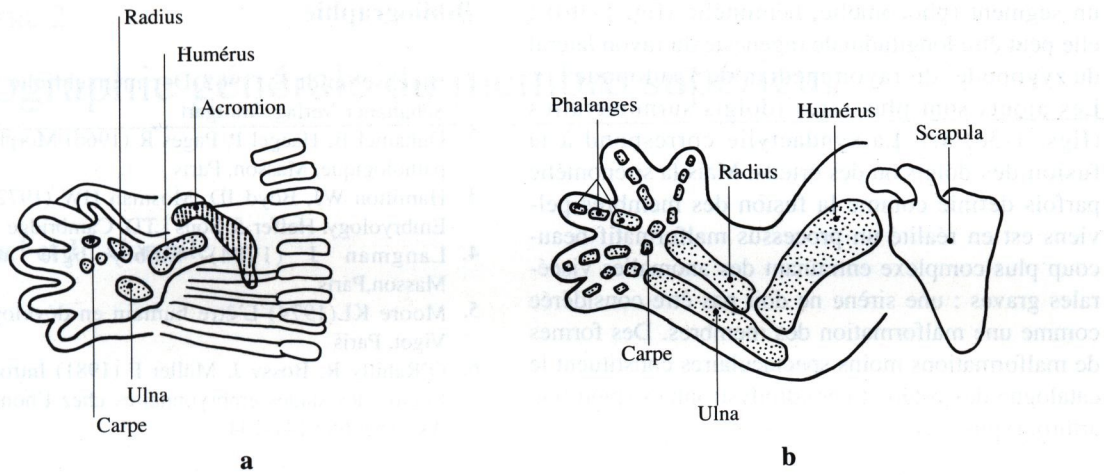

Fig. 1-2 a-b. Formation du squelette du membre thoracique. **a** Embryon de 11 mm ; **b** embryon de 20 mm

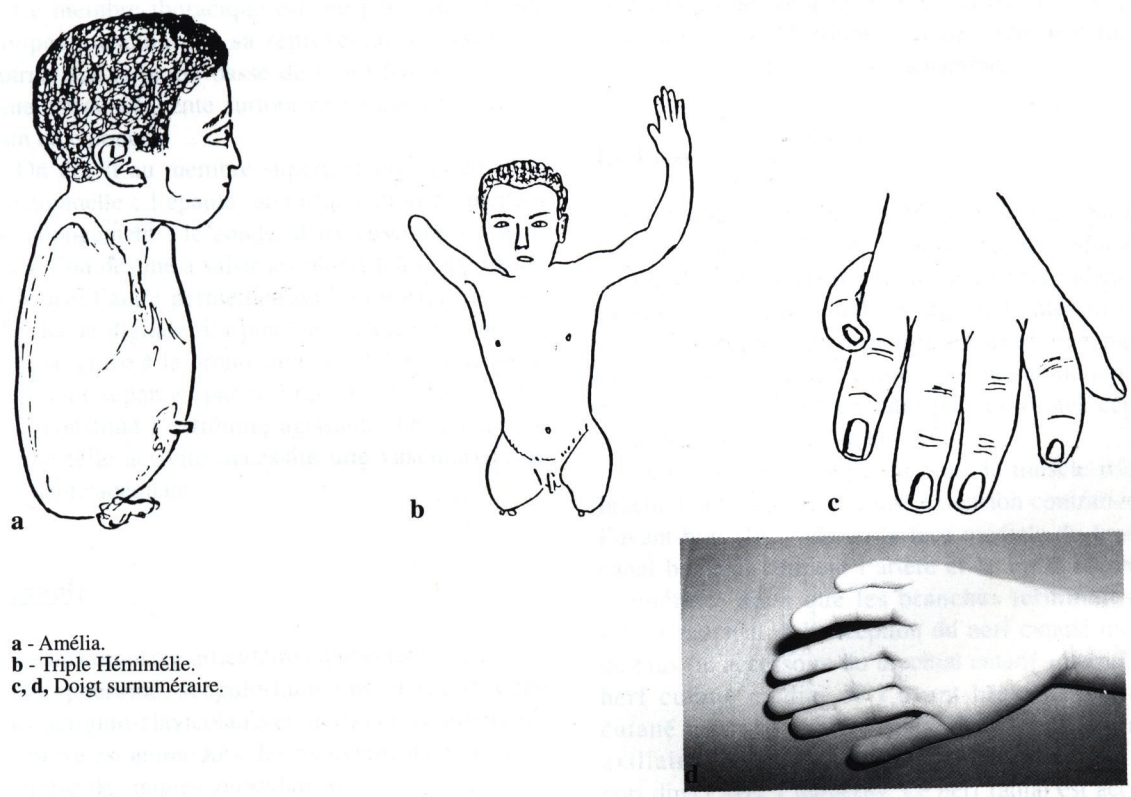

a - Amélia.
b - Triple Hémimélie.
c, d, Doigt surnuméraire.

Fig. 1-3 a-d. Malformations congénitales des membres. **a** Amélie ; **b** triple hémimélie ; **c, d** doigt surnuméraire

Anatomie appliquée

L'essentiel des malformations congénitales des membres est représenté par l'ectromélie ou agénésie partielle ou totale d'un ou de plusieurs membres. L'agénésie peut être transversale et intéresser la totalité du membre (amélia : absence des quatre membres, les ceintures étant en place (fig. 1-3a)) ou

un segment (phocomélie, hémimélie (fig. 1-3b)) ; elle peut être longitudinale (agénésie du rayon latéral du zygopode, du rayon médian de l'autopode...). Les ajouts sont plus rares (doigts surnuméraires (figs. 1-3c, d)). La syndactylie correspond à la fusion des doigts ou des orteils. Mais la sirénomélie parfois définie comme la fusion des membres pelviens est en réalité un processus malformatif beaucoup plus complexe entraînant des anomalies viscérales graves : une sirène ne doit pas être considérée comme une malformation des membres. Des formes de malformations moins spectaculaires constituent le catalogue des ostéo et chondrodystrophies (pied bot, arthrogrypose...).

Bibliographie

1. Blechschmidt E (1963)Der menschliche Embryo. Schattauer-Verlag, Stuttgart
2. Duhamel B, Haegel P, Pagès R (1966) Morphogenèse-pathologique. Masson, Paris
3. Hamilton WJ, Boyd JD, Mosman HW (1972) Human Embryology. Heffer & Sons LTD, Cambridge
4. Langman J (1984) Embryologie médicale. Masson,Paris
5. Moore KL(1974) L'être humain en développement. Vigot, Paris
6. O'Rahilly R, Bossy J, Müller F (1981) Introduction à l'étude des stades embryonnaires chez l'homme. Bull Ass Anat 65 : 141-234

CHAPITRE 2

Topographie générale du membre supérieur

F Bonnel et JL Cornille

Le membre supérieur a une fonction de support et un programme de préhension. Il doit être stable et mobile. Ce membre thoracique est mû par d'importants groupes musculaires, sa représentation cérébrale motrice sur la partie basse de l'aire frontale ascendante est conséquente surtout en ce qui concerne la main et le pouce.

On décrit au membre supérieur une articulation directionnelle ; l'épaule, une articulation permettant son allongement : le coude, deux ensembles articulaires, l'un destiné à saisir les objets par l'opposition du pouce, l'autre permettant de les empaumer grâce à la chaîne digitale. La pince est réaxée par rapport au tronc grâce à la prono-supination. Ces articu-xlations sont séparées par le bras et l'avant-bras. La main constitue l'extrémité agissante. On comprend qu'une telle activité nécessite une vascularisation abondante adéquate.

L'épaule

C' est un complexe articulaire comportant une articulation sphéroïde, scapulo-humérale et les articulations acromio-claviculaire et sterno-claviculaire. Ce complexe est animé lors des mouvements grâce à un ensemble de couples musculaires.

L'épaule est séparée du thorax par la fosse axillaire (creux axillaire). C'est un interstice pyramidal communiquant avec le creux supraclaviculaire par la fente costo-claviculaire, véritable hile du membre supérieur. Il contient les vaisseaux axillaires, les troncs secondaires et les branches terminales du plexus brachial. Les branches des artères axillaire et subclavière entourent la scapula d'un cercle vasculaire.

Morphologiquement, on ne voit que les reliefs des muscles deltoïde et grand pectoral et dans le sillon delto-pectoral le passage de la veine céphalique qui rejoint la veine axillaire. On peut facilement palper la clavicule et l'acromion.

Le bras

Il est centré par l'humérus (figs. 3-1, 3-2). Sa face antérieure est surélevée par le corps musculaire du muscle biceps brachial matelassé en profondeur par celui du muscle brachial (m. brachial antérieur). Le muscle biceps peut être mis en évidence par la flexion contrariée de l'avant-bras en supination. Ce relief musculaire est encadré par les veines céphalique et basilique (fig. 4-1).

A la face postérieure du bras, le muscle triceps brachial apparaît grâce à une extension contrariée de l'avant-bras (fig. 4-2). A la face médiale du bras, le canal brachial contient l'artère et la veine brachiale (humérale) ainsi que les branches terminales du plexus brachial, à l'exception du nerf cutané médial du bras (n. accessoire du brachial cutané interne), du nerf cutané médial de l'avant-bras (n. brachial cutané interne), du nerf musculo-cutané, du nerf axillaire (n. circonflexe) et du nerf radial, en rapport direct avec l'humérus. Le nerf radial est accompagné par l'artère profonde du bras (a. humérale profonde).

Le coude

C'est un complexe articulaire : l'articulation huméro-ulnaire en est la directrice, à laquelle s'associent les

articulations huméro-radiale et radio-ulnaire proximale. L'articulation du coude est sanglée par d'importants ligaments latéraux en forme de trident. Les muscles s'insèrent sur l'olécrâne, l'épicondyle latéral et l'épicondyle médial. L'articulation est en rapport avec les nerfs ulnaire (n. cubital), radial et médian, ainsi qu'avec l'artère brachiale et ses branches, sur la face antérieure.

Morphologiquement, la face antérieure du coude et ses gouttières bicipitales voient la convergence des veines antibrachiales. Les reliefs osseux sont apparents : on palpe l'épicondyle médial, l'épicondyle latéral et l'olécrâne. Ils forment en extension une ligne droite horizontale et en flexion un triangle isocèle à sommet inférieur. Chez la femme, les ligaments sont plus lâches, l'extension de l'articulation est importante, la fosse olécrânienne est creusée.

Les rapports du nerf ulnaire avec l'arcade huméro-olécrânienne expliquent les paresthésies ulnaires provoquées à la percussion de la face médiale du bras.

L'avant-bras

Il est bâti autour de l'ulna et du radius, os asymétriques et complémentaires, unis par une double articulation trochoïde inversée qui permet la pronosupination ; entre ces deux os s'insère une solide membrane interosseuse.

Les muscles sont répartis en plusieurs groupes : le groupe antibrachial proprement dit comprend des couples de muscles supinateurs et de muscles pronateurs. Les muscles destinés aux doigts sont superposés en plusieurs plans, ce qui diminue l'encombrement (fig. 4-1).

Du point de vue topographique, on distingue trois loges musculaires séparées par des cloisons aponévrotiques : antérieure, postérieure et latérale. L'artère brachiale se divise à l'avant-bras pour fournir une artère radiale dans la loge latérale, une artère ulnaire dans la loge antérieure. Le groupe artériel interosseux provient de cette division, c'est en fait l'axe du développement vasculaire embryologique. Le nerf radial est le nerf des loges postérieure et latérale. Les nerfs ulnaire et médian occupent la loge antérieure.

Les veines sont au nombre de deux pour chaque artère et les réseaux superficiel et profond sont bien individualisés. Les nerfs cutané médial de l'avant-bras (brachial cutané interne) et musculo-cutané se terminent dans la peau de l'avant-bras.

Le poignet

A la face antérieure, les os du carpe forment une gouttière osseuse à concavité antérieure. Le rétinaculum des fléchisseurs (ligament annulaire antérieur) transforme cette gouttière en deux canaux ostéofibreux : canal carpien en dehors, où passent le nerf médian et les tendons fléchisseurs, canal de Guyon en dedans où passe le paquet vasculo-nerveux ulnaire.

A la face postérieure du carpe, les tendons des muscles extenseurs sont plaqués sur les os par le rétinaculum des extenseurs (ligament annulaire dorsal). L'artère radiale contourne latéralement le carpe pour passer sous une dépression cutanée artificiellement formée par les tendons des muscles extenseurs du pouce : c'est la tabatière anatomique. Cette dépression est visible ainsi que les reliefs des corps musculaires latéraux : ils sont haut placés. Les muscles extenseurs forment aussi des cordons musculaires verticaux à la face postérieure de l'avant-bras. On peut palper les processus styloïdes du radius et de l'ulna.

La main

Elle est divisée en trois parties : une partie proximale avec le carpe, une partie intermédiaire avec le métacarpe et une partie distale avec la chaîne digitale.

Les muscles

La main est un organe topographiquement complexe. Ses muscles sont répartis en trois groupes : thénarien, hypothénarien et interosseux (fig. 4-1). Les muscles thénariens forment l'important relief de la base du pouce ; les muscles hypothénariens soulèvent un relief devant le 5e métacarpien ; les muscles interosseux complètent la paume de la main, lui donnant ce faux aspect compact, en réalité dû à l'intrication des métacarpiens et des corps musculaires.

Les répartitions musculaires au sein des loges sont moins évidentes : une partie des muscles thénariens occupe en effet la loge moyenne. On est obligé de diviser celle-ci en deux plans superficiel et profond.

Ces muscles portent plusieurs articulations : le poignet est un ensemble d'articulations planes assimilables à une articulation condylaire. Mais on divise ce complexe en trois articulations : la radio-carpienne, la médio-carpienne et la radio-ulnaire distale. La base du pouce est articulée avec le tra-

pèze par une articulation en selle. Les métacarpo-phalangiennes sont des articulations condylaires, les interphalangiennes des ginglymes (articulations trochléennes). Le poignet est maintenu par un ensemble ligamentaire rayonnant autour de l'os capitatum renforcé par des ligaments radio et ulno-carpiens.

Les tendons

Les tendons des muscles fléchisseurs servent de ligaments actifs au poignet ; ils glissent au niveau des doigts dans des coulisses ostéo-fibreuses palmaires. Les tendons du muscle fléchisseur superficiel des doigts sont perforés, ils servent de coulisse aux tendons du muscle fléchisseur profond des doigts ; les tendons des muscles extenseurs n'ont qu'une fonction de rappel : ils sont anastomosés à la face dorsale de la main. Chez la femme, l'extension est plus importante car les ligaments sont plus lâches ; la main est aussi plus longue et moins large que chez l'homme.

Les vaisseaux

La vascularisation de la main est remarquable : les veines forment une arcade dorsale recevant les veines interdigitales (fig. 6-2). Les artères constituent une microcirculation quasiment autonome ; celle-ci dépend, comme le reste du membre supérieur, du système sympathique thoraco-abdominal. La main reçoit deux pédicules vasculaires profonds, ulnaire et radial ; ils forment trois arcades artérielles, deux palmaires et une dorsale, qui fournissent des vaisseaux digitaux et sont anastomosées entre elles.

Les vaisseaux lymphatiques de la main et de l'avant-bras se décomposent en un réseau profond péri-vasculaire et des canaux lymphatiques superficiels épars. Ces derniers font relais dans les nœuds lymphatiques de l'épicondyle médial. Les canaux lymphatiques du bras se jettent dans le complexe ganglionnaire des nœuds lymphatiques axillaires.

Les nerfs

L'innervation motrice de la main dépend du nerf ulnaire mais l'opposition est rattachée en partie au nerf médian. L'innervation sensitive dépend des nerfs ulnaire, médian et radial : la main peut être divisée en deux territoires : médial et latéral. L'innervation de l'annulaire et des régions périunguéales de l'index et du médius présente quelques particularités qui seront développées lors de l'étude de l'innervation des doigts.

CHAPITRE 3

Organisation générale du squelette du membre supérieur

F Bonnel

Les structures osseuses du membre thoracique sont adaptées à supporter des contraintes mécaniques importantes mais gardent une légèreté qui évite aux muscles une surdimension préjudiciable aux mouvements fins adaptés à la préhension. Les différentes pièces osseuses assurent l'armature et le maintien de la ceinture scapulaire, du bras, du coude, de l'avant-bras, du poignet et de la main.

La ceinture scapulaire

On distingue au niveau de la ceinture scapulaire trois éléments osseux : la clavicule, la scapula (omoplate) l'humérus (figs. 3-1, 3-2).

La clavicule est le seul élément rigide qui assure la jonction entre le squelette axial et le squelette appendiculaire, c'est dire son rôle fondamental dans la mécanique générale de tout le membre. Elle s'articule médialement sur le sternum et latéralement avec l'acromion qui est un des éléments de la scapula.

La scapula, os aplati triangulaire, est un relai musculaire essentiel dans la stabilité et la mobilité de l'épaule. Elle supporte le processus coracoïde et l'épine scapulaire qui sont des points d'insertions musculaires. A son angle latéral se situe la cavité glénoïdale qui participe à l'articulation scapulo-humérale.

L'humérus ne participe à la ceinture scapulaire que par l'intermédiaire de son tiers supérieur, comportant la tête de l'humérus supportée par le col anatomique, et le col chirurgical avec les tubercules majeur et mineur. L'extrémité supérieure de la diaphyse présente un sillon intertuberculaire où s'insèrent 3 muscles : muscle grand pectoral, muscle grand dorsal et muscle grand rond.

Le bras

Il est supporté par l'humérus dont la diaphyse présente à sa partie postérieure le sillon du nerf radial et à sa face externe la tubérosité deltoïdienne pour l'insertion du muscle deltoïde. En coupe horizontale, la diaphyse a une forme grossièrement triangulaire avec une base postérieure et un sommet antérieur. Il faut cependant reconnaître que la forme générale se rapproche, selon les niveaux, d'un cercle plus ou moins aplati. L'extrémité proximale se poursuit par la tête humérale et l'extrémité distale par le condyle (extrémité inférieure) et les épicondyles médial et latéral.

Le coude

Son squelette est constitué par le condyle huméral, l'extrémité supérieure de l'ulna avec l'olécrâne en arrière et le processus coronoïde en avant, et l'extrémité supérieure du radius avec la tête du radius.

L'avant-bras

Il est supporté par deux os, l'ulna et le radius. Les diaphyses sont en coupe triangulaires et réunies par une membrane interosseuse qui est un système anti-flambage augmentant la résistance mécanique intrin-

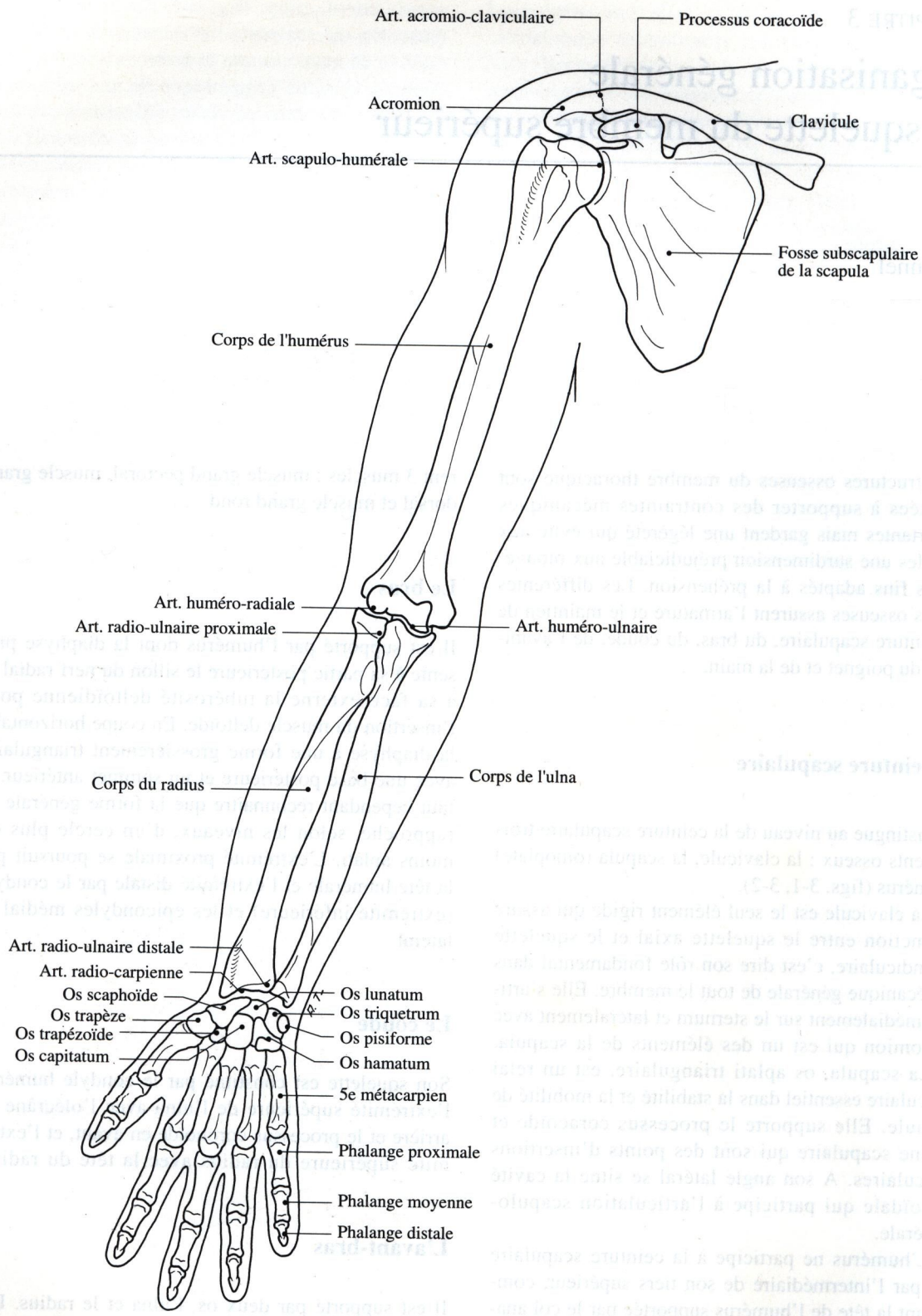

Fig. 3-1. Le squelette du membre supérieur : vue antérieure

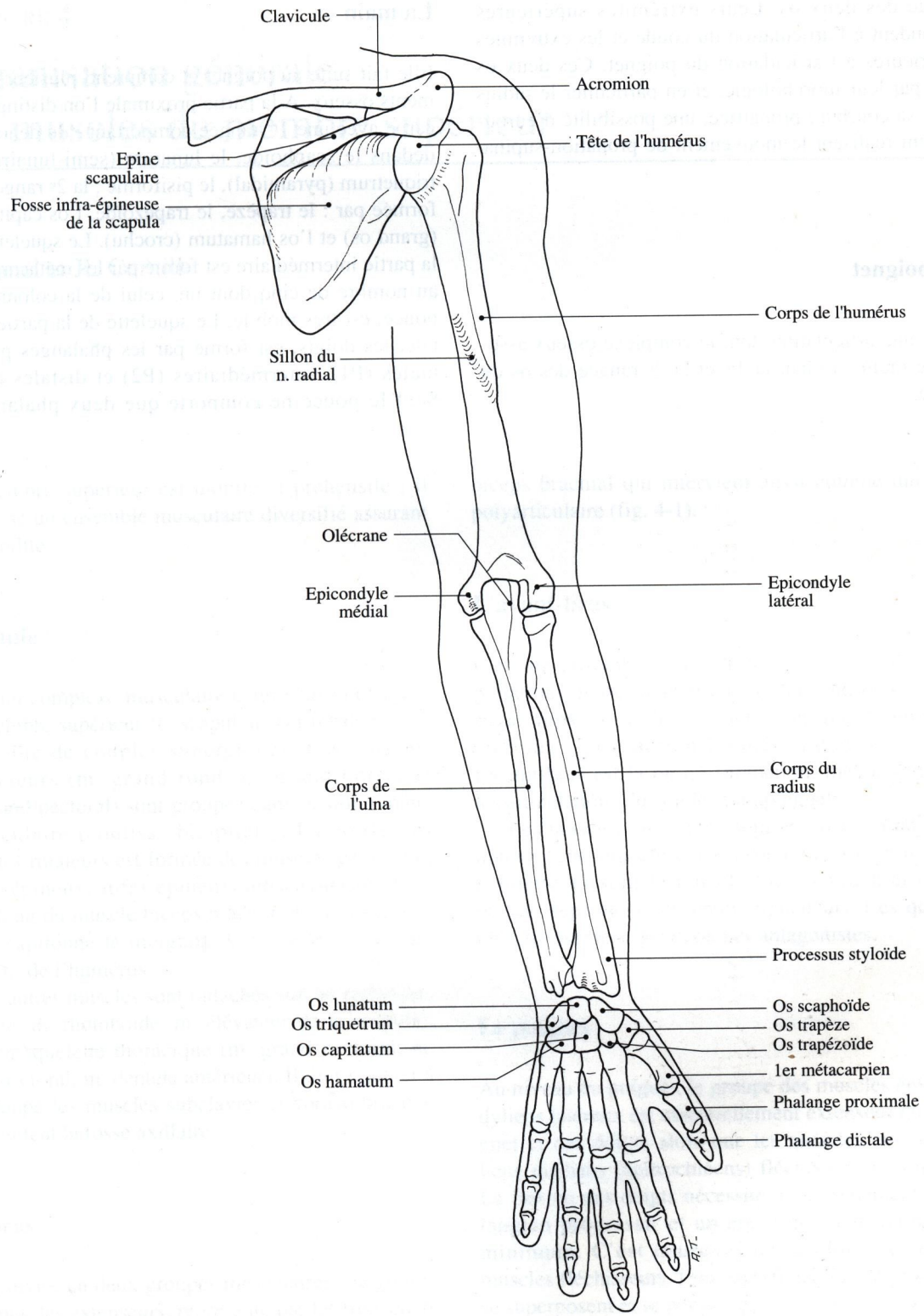

Fig. 3-2. Le squelette du membre supérieur : vue postérieure

sèque des deux os. Leurs extrémités supérieures répondent à l'articulation du coude et les extrémités inférieures à l'articulation du poignet. Ces deux os ont, par leur morphologie, et en particulier le radius avec sa courbure pronatrice, une possibilité d'enroulement réalisant le mouvement de pronation-supination.

Le poignet

C'est une articulation dont le complexe osseux associe le radius, l'ulna, la 1re et la 2e rangée des os du carpe.

La main

Elle fait suite au poignet et comprend plusieurs segments osseux. A la partie proximale l'on distingue le carpe avec une 1re rangée comportant : de dehors en dedans le scaphoïde, le lunatum (semi-lunaire), le triquetrum (pyramidal), le pisiforme ; la 2e rangée est formée par : le trapèze, le trapézoïde, l'os capitatum (grand os) et l'os hamatum (crochu). Le squelette de la partie intermédiaire est formé par les métacarpiens au nombre de cinq dont un, celui de la colonne du pouce, est très mobile. Le squelette de la partie distale, les doigts, est formé par les phalanges proximales (P1), intermédiaires (P2) et distales (P3). Seul le pouce ne comporte que deux phalanges.

CHAPITRE 4

Organisation générale des muscles du membre supérieur

F Bonnel et JL Cornille

Le membre supérieur est mobile et préhensile ; il nécessite un ensemble musculaire diversifié assurant sa mobilité.

L'épaule

C'est un complexe musculaire centré sur la ceinture du membre supérieur (c. scapulaire) et formé par un ensemble de couples synergiques. Les muscles adducteurs (m. grand rond, m. grand dorsal et m. grand pectoral) sont groupés dans le sillon intertuberculaire (coulisse bicipitale). La coiffe des muscles rotateurs est formée des muscles petit rond, supra-épineux, infra-épineux subscapulaire et du chef long du muscle biceps brachial. Le muscle deltoïde capitonne le moignon de l'épaule et est suspenseur de l'humérus.

D'autres muscles sont rattachés soit au rachis (m. trapèze, m. rhomboïde, m. élévateur de la scapula), soit au squelette thoracique (m. grand pectoral, m. petit pectoral, m. dentelé antérieur). Il faut rajouter à ce groupe les muscles subclavier et coraco-brachial qui limitent la fosse axillaire.

Le bras

Il est divisé en deux groupes musculaires : le groupe des muscles extenseurs, représenté par les trois chefs du muscle triceps brachial (fig. 4-2) qui participent à la formation de l'épaule et de la fosse axillaire et le groupe des muscles fléchisseurs, constitué par le muscle brachial (m. brachial antérieur) et le muscle biceps brachial qui intervient aussi comme muscle polyarticulaire (fig. 4-1).

L'avant-bras

C'est un ensemble musculaire complexe ; il comprend huit muscles antérieurs et huit muscles postérieurs répartis en deux couches, et quatre muscles latéraux. La fonction biomécanique propre de l'avant-bras est la prono-supination, mettant en jeu les articulations du coude et du poignet.

Les muscles pronateurs sont le muscle rond pronateur et le muscle carré pronateur. Les muscles supinateurs sont le muscle biceps brachial et le muscle supinateur (m. court supinateur). Ces quatre muscles forment deux couples antagonistes.

Le poignet

Au niveau du poignet, le groupe des muscles épicondyliens latéraux est essentiellement extenseur du poignet et des doigts alors que les muscles épicondyliens médians (épitrochléens) fléchissent le poignet. La flexion des doigts nécessite un enroulement phalangien progressif et un encombrement palmaire minimum. C'est pourquoi les tendons des deux muscles fléchisseurs, l'un superficiel l'autre profond, se superposent et se perforent.

Les muscles adducteurs du poignet sont surtout préulnariens, les muscles abducteurs sont latéro-radiaux. Le muscle brachio-radial (m. long supinateur ou huméro-stylo-radial) est complémentaire du

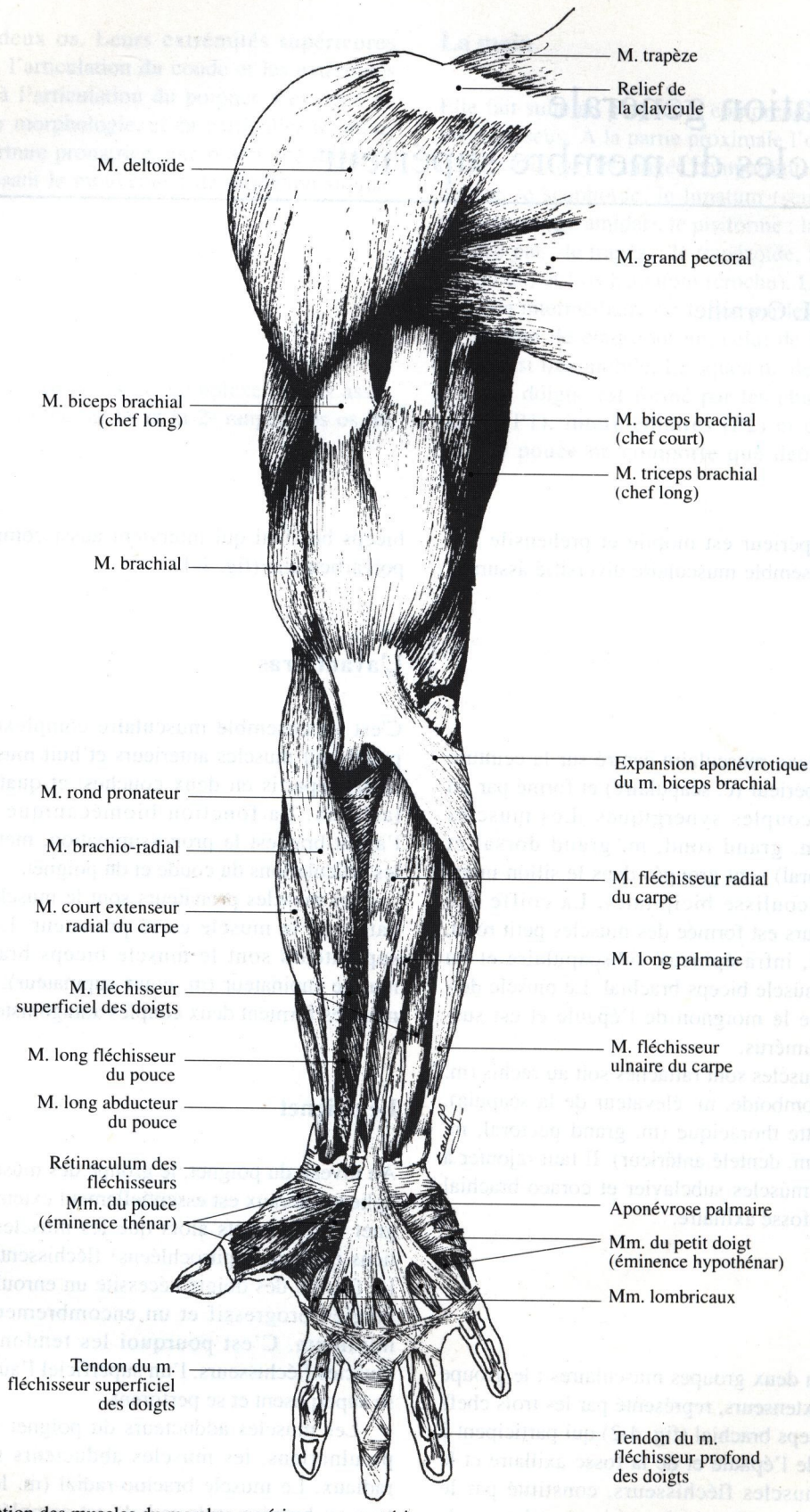

Fig. 4-1. Dissection des muscles du membre supérieur : vue antérieure

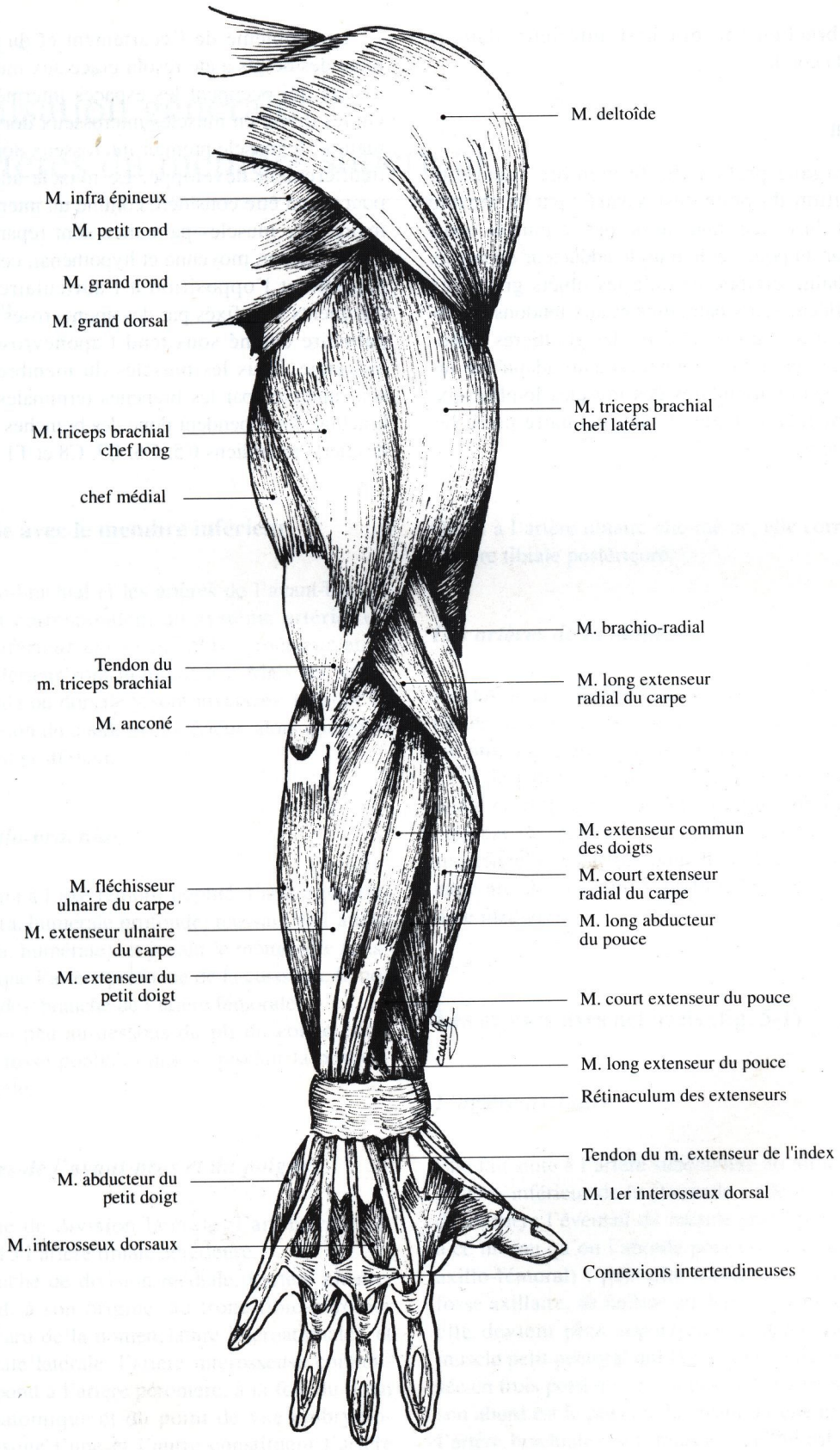

Fig. 4-2. Dissection des muscles du membre supérieur : vue postérieure

muscle brachial (m. brachial antérieur) dans la flexion du coude.

La main

C'est l'organe préhensile du membre supérieur. L'opposition du pouce est assurée par le muscle opposant du pouce, mais aussi par le muscle court fléchisseur du pouce et le muscle adducteur du pouce.

La chaîne digitale enroule les objets grâce aux tendons fléchisseurs palmaires et aux tendons extenseurs dorsaux coulissants dans des gouttières ostéofibreuses. Leur état tensionnel est auto-adapté par les capteurs neuromusculaires des muscles lombricaux, réunissant face dorsale et face palmaire entre les métacarpiens.

Le problème de l'écartement et du rapprochement des doigts a été résolu grâce aux muscles interosseux qui occupent les espaces intermétacarpiens. On les divise en muscles interosseux dorsaux et palmaires ; le muscle premier interosseux dorsal est particulièrement développé. Le muscle adducteur du pouce peut être considéré comme un interosseux palmaire. Les muscles palmaires sont répartis en trois loges : thénar, moyenne et hypothénar, cette dernière permettant l'opposition à l'auriculaire. Loges et téguments sont fixés par des aponévroses : le muscle palmaire cutané sous-tend l'aponévrose palmaire moyenne. Tous les muscles du membre supérieur sont innervés par les branches terminales du plexus brachial. Ils dépendent donc des branches antérieures des nerfs rachidiens C5, C6, C7, C8 et T1.

CHAPITRE 5

Organisation générale des artères du membre supérieur

A Bouchet

Homologie avec le membre inférieur

L'axe axillo-brachial et les artères de l'avant-bras et de la main correspondent au système artériel du membre inférieur car le membre supérieur et le membre inférieur sont homologues. Mais les situations ventrale ou dorsale y sont inversées, puisque le plan de flexion du coude est antérieur, alors que celui du genou est postérieur.

L'axe axillo-brachial

Il correspond à l'axe fémoro-poplité, l'artère profonde du bras (a. humérale profonde) naissant de l'artère brachiale (a. humérale), et jouant le même rôle anastomotique que l'artère profonde de la cuisse (a. fémorale profonde), branche de l'artère fémorale.

C'est un peu au-dessous du pli du coude (analogue à la fosse poplitée) que se produit la bifurcation terminale.

Les artères de l'avant-bras et du poignet

La branche de division latérale, l'artère radiale, correspond à l'artère tibiale antérieure.

La branche de division médiale, l'artère ulnaire, correspond, à son origine, au tronc tibio-péronier (qui a disparu de la nomenclature internationale), et sa collatérale latérale, l'artère interosseuse commune, correspond à l'artère péronière, à la fois du point de vue anatomique et du point de vue embryologique, puisque l'une et l'autre constituent l'artère primitive, apparue la première chez l'embryon. Quant à l'artère ulnaire elle-même, elle correspond à l'artère tibiale postérieure.

Les artères de la main

Au dos de la main : le réseau dorsal du carpe, issu de l'artère radiale, correspond à l'artère dorsale du pied, qui prolonge l'artère tibiale antérieure.

A la paume de la main : l'arcade palmaire profonde correspond à l'arcade plantaire profonde (formée par l'a. plantaire latérale), et l'arcade palmaire superficielle a parfois pour homologue une inconstante arcade plantaire superficielle (née de l'a. plantaire médiale).

Les grands axes artériels (fig. 5-1)

L'artère axillaire

Elle fait suite à l'artère subclavière au milieu du bord postéro-inférieur de la clavicule ; elle est ici profonde, derrière l'éventail du muscle grand pectoral (c'est à ce niveau qu'on l'aborde pour effectuer un pontage axillo-fémoral) ; puis elle traverse en diagonale la fosse axillaire, de dedans en dehors, jusqu'à sa base ; elle devient plus superficielle, et par rapport au muscle petit pectoral qui la recouvre, elle est subdivisée en trois portions classiques ; c'est à ce niveau que son abord est le plus facile, avant qu'elle ne devienne l'artère brachiale ; son muscle satellite est le muscle coraco-brachial.

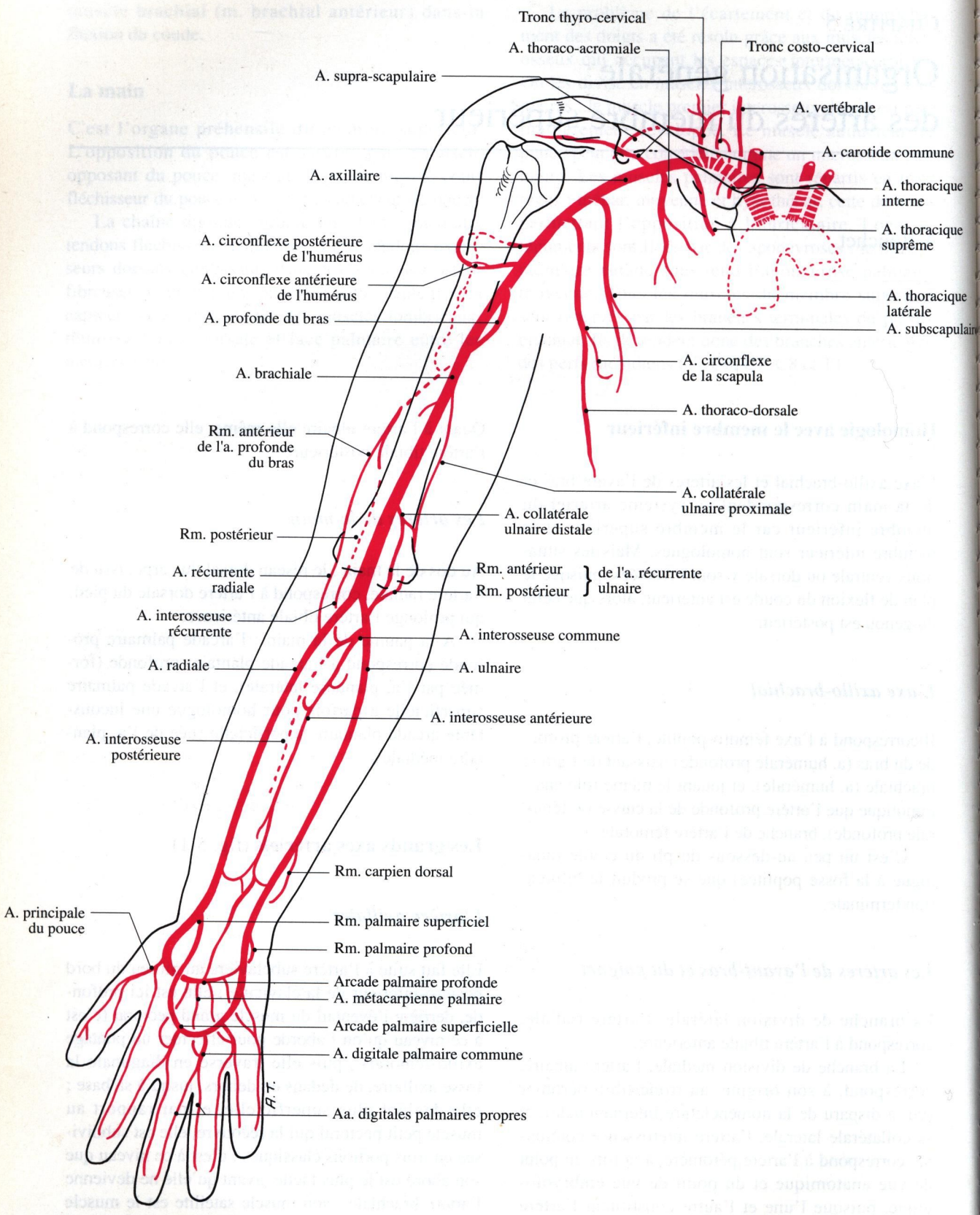

Fig. 5-1. Les artères du membre supérieur

L'artère brachiale

L'artère brachiale (a. humérale), plus superficielle, traverse la loge antérieure du bras, dans le "canal brachial", au bord interne du muscle biceps brachial, son muscle satellite ; puis elle passe au pli du coude où, dans la gouttière bicipitale médiale, elle n'est recouverte que par l'expansion aponévrotique tendineuse du muscle biceps brachial ; un peu plus bas elle se divise en deux branches terminales : l'artère radiale et l'artère ulnaire.

L'artère radiale

Artère de passage, elle reste superficielle à l'avant-bras, en dedans du muscle brachio-radial (m. long supinateur), son muscle satellite ; puis elle passe dans la "gouttière du pouls", où on la palpe facilement, traverse la "tabatière anatomique", au bord latéral du poignet, et constitue à la paume de la main l'arcade palmaire profonde.

L'artère ulnaire

Nourricière de l'avant-bras, elle est au contraire profonde, cachée sous les muscles épicondyliens médians (épitrochléens), dont le muscle fléchisseur ulnaire du carpe (m. cubital antérieur) qui constitue son muscle satellite ; elle passe ensuite au bord médial du poignet, dans le "canal de Guyon", et forme à la paume de la main l'arcade palmaire superficielle, accessible à la chirurgie derrière l'aponévrose palmaire.

Les zones critiques

Dans la région axillaire : la classique "zone dangereuse", décrite autrefois, correspondait à la portion de l'artère axillaire sous-jacente à sa branche subscapulaire, en aval de laquelle on interdisait la ligature, pour ne pas se priver des anastomoses du cercle scapulaire ; on a montré depuis que ceci n'était pas impératif, sauf en cas de thrombose étendue.

Au bras

La voie artérielle est encore unique, mais l'artère profonde, branche externe de l'artère brachiale, joue un important rôle de suppléance.

Au coude

Le jeu des anastomoses crée les cercles artériels du coude qui permettent une bonne reperméabilisation après ligature de l'artère brachiale.

A l'avant-bras

La voie artérielle est triple, et l'artère interosseuse peut jouer un rôle dans la lutte contre l'ischémie, lorsque l'une des deux artères principales est atteinte.

A la main

La voie est double, puisqu'il y a deux arcades artérielles, mais la fréquence des variations explique les ennuis possibles lors de la ligature d'une des deux arcades.

CHAPITRE 6

Organisation générale des veines du membre supérieur

J Pillet

Le drainage veineux du membre supérieur

Il est sous la dépendance de deux systèmes veineux, tous les deux valvés, l'un profond, l'autre superficiel.

Le système veineux profond

Il est constitué de deux veines à paroi mince accompagnant à contre-courant l'artère correspondante sauf à la racine du membre où n'existe qu'un tronc veineux (veine axillaire).

Le système veineux superficiel

Sus-aponévrotique, à paroi épaisse, il correspond au système embryonnaire primitif.

Il existe un équilibre entre ces deux systèmes qui sont réunis par des veines communicantes non valvées ; les contractions musculaires, en comprimant les veines profondes, chassent le sang dans le système superficiel.

Au niveau de la main, les veines de type embryonnaire sont prédominantes et se situent essentiellement à la face postérieure. Les veines palmaires, comprimées lors de la préhension, sont peu développées.

A l'avant-bras, il existe un équilibre entre les veines profondes accompagnant les artères ulnaire et radiale et les veines superficielles qui se développent principalement à la face antérieure de l'avant-bras (figs. 6-1, 6-2).

A partir du pli du coude, où existe une volumineuse veine communicante, les veines profondes deviennent prédominantes, le système superficiel étant réduit à 2 troncs veineux : la veine basilique qui se jette dans le système profond au tiers supérieur du bras et la veine céphalique qui rejoint la veine axillaire. Ces deux abouchements de troncs veineux superficiels dans le système profond constituent l'équivalent de veines communicantes.

En pratique, la circulation de retour du membre supérieur est assurée par : la pression résiduelle capillaire, la compression des veines profondes par les battements artériels, les contractions musculaires qui vident les veines profondes, et enfin l'aspiration thoracique par l'intermédiaire des veines subclavière et axillaire maintenues béantes par les formations aponévrotiques de voisinage.

Anatomie appliquée

La circulation veineuse de retour du membre supérieur semble souvent de minime importance. En fait, il s'agit d'une des structures anatomiques ayant le plus d'applications pratiques ; sa connaissance précise et ses défaillances ont des conséquences très importantes.

Sans prétendre être complet nous citerons :

- qu'il s'agit du site habituel des prélèvements sanguins et des perfusions de tous ordres ;
- qu'il est possible par son intermédiaire d'accéder aux cavités cardiaques droites et les multiples cathétérismes y font largement appel ;
- que les veines superficielles du membre supérieur constituent un appoint précieux comme greffon en chirurgie vasculaire lorsque les veines des membres inférieurs ne sont pas utilisables : la survie d'un membre peut en dépendre ;

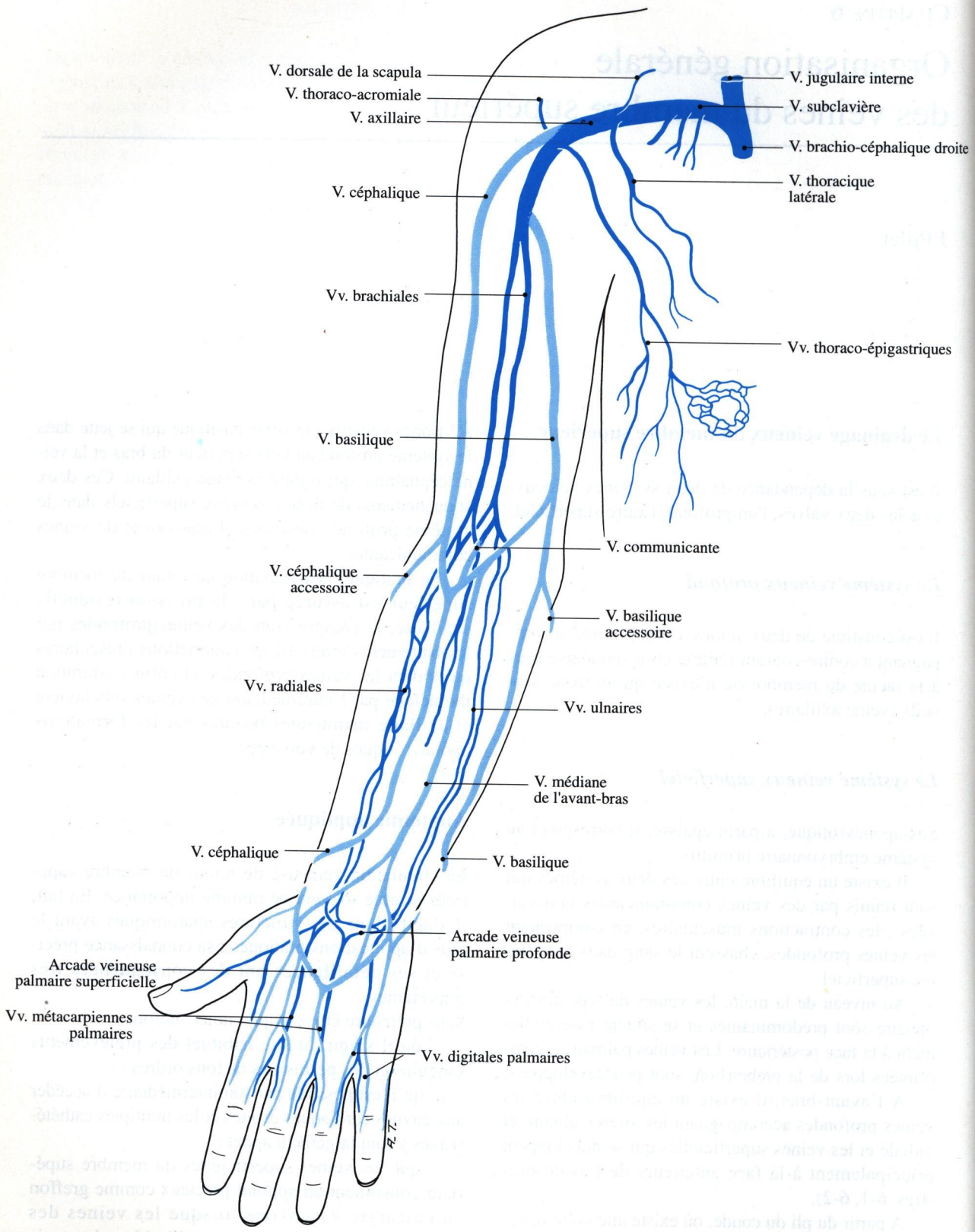

Fig. 6-1. Les veines du membre supérieur : vue antérieure

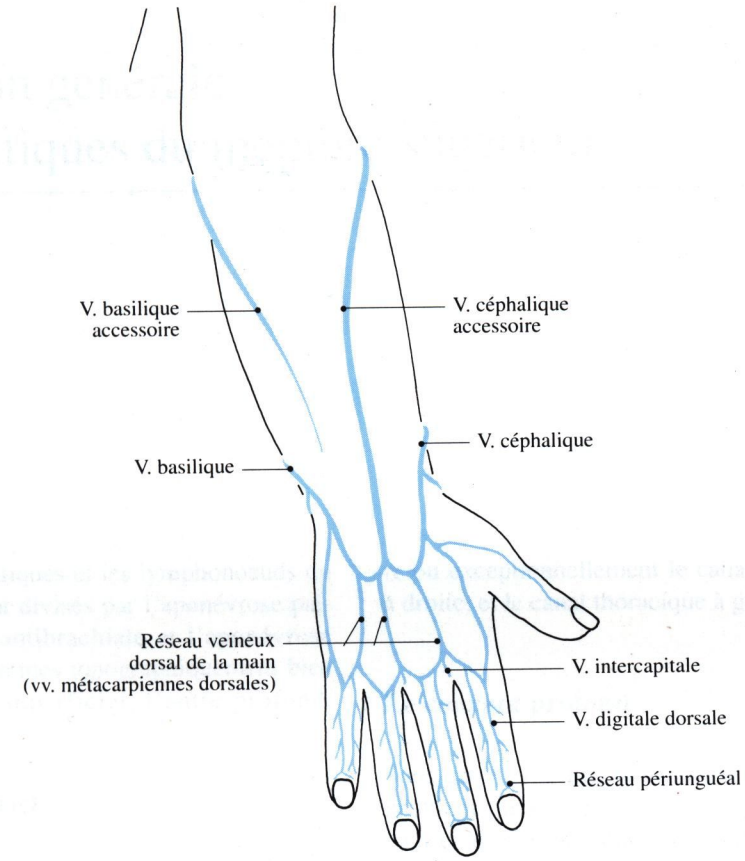

Fig. 6-2. Les veines du membre supérieur : vue postérieure

- qu'il s'agit du site habituel des fistules artério-veineuses réalisées pour hémodialyse et que le respect de ce capital veineux est vital pour les malades en insuffisance rénale chronique ;

- que les voies anastomotiques avec les vaisseaux thoraciques déterminent le pronostic des thromboses des veines subclavières lors des syndromes veineux de la traversée thoraco-cervico-brachiale (phlébite d'effort) ;

- que le succès des réimplantations repose plus sur la qualité du rétablissement de la circulation veineuse, qui est difficile, que sur celle de la suture artérielle, qui est bien réglée.

Bibliographie

1. Di Marino V (1978) Les voies d'accès vasculaires en hémodialyse. Masson, Paris
2. Winckler G (1954) Remarques sur les veines communicantes du membre supérieur. Arch Anat Strasbourg 36 : 179-185
3. Anderson C, Guilula L, Herter H, Etheredge E (1978) Venous angiography and the surgical management of subcutaneous hemodialysis fistulas. Ann Surg 187 : 194-204



CHAPITRE 7

Organisation générale des lymphatiques du membre supérieur

A Pissas

Les vaisseaux lymphatiques et les lymphonoeuds du membre supérieur sont divisés par l'aponévrose palmaire, l'aponévrose antibrachiale et l'aponévrose brachiale en deux systèmes topographiquement bien individualisés, l'un superficiel, l'autre profond.

Le courant superficiel

Sus-aponévrotique, il est très riche en collecteurs protégés par le tissu cellulaire sous-cutané trouvant leur origine dans les différents secteurs de la peau. Il est satellite des veines superficielles avant de rejoindre dans la profondeur le lymphocentre axillaire ou exceptionnellement le canal lymphatique droit à droite, et le canal thoracique à gauche.

Le courant profond

Sous-aponévrotique, moins riche que le précédent, il provient du système ostéo-arthro-musculaire. Les vaisseaux lymphatiques sont satellites des paquets vasculo-nerveux profonds et se terminent dans le lymphocentre axillaire. Les courants superficiel et profond rencontrent tout au long de leur parcours plusieurs nœuds lymphatiques qui représentent des relais.

CHAPITRE 8

Organisation générale des nerfs du membre supérieur

F Bonnel

Les nerfs du membre supérieur dépendent de cinq nerfs rachidiens (C5, C6, C7, C8, T1) qui naissent au niveau du renflement de la moelle cervicale.

Le plexus brachial

Il assure l'innervation motrice et sensitive de tout le membre supérieur et se situe dans la région cervicale basse. Il se présente sous la forme de deux triangles opposés par leur sommet : les racines cervicales vont dans un premier temps se diviser en trois troncs : supérieur, moyen et inférieur, (troncs primaires) puis en trois faisceaux : latéral, médial et postérieur (troncs secondaires). De ces faisceaux naissent les branches pour les muscles de la ceinture du membre supérieur (c. scapulaire). Après avoir franchi la fente costo-claviculaire, les faisceaux se divisent à nouveau pour donner les branches de division terminales qui sont les nerfs musculo-cutané, médian, ulnaire (n. cubital), cutané médial du bras (n. accessoire du brachial cutané interne), cutané médial de l'avant-bras (n. brachial cutané interne), radial et axillaire (n. circonflexe) (figs. 8-1, 8-3).

Le nerf axillaire

Le nerf axillaire (n. circonflexe), branche de division latérale du faisceau postérieur, assure l'innervation musculaire du muscle deltoïde et l'innervation sensitive de la face externe du bras.

Le nerf radial

Branche de division médiale du faisceau postérieur, il se détache au même niveau que le nerf axillaire. Il se dirige vers la face postérieure du bras où il innerve le muscle triceps brachial. A la face postérieure de l'humérus le nerf est au contact de l'os et risque d'être lésé en cas de fracture de la diaphyse. Au niveau du coude, le nerf radial se divise en ses deux branches terminales : sensitive antérieure, et motrice postérieure pour les muscles de l'avant-bras.

Le nerf musculo-cutané

Branche de division latérale du faisceau latéral, il est le nerf du bras et assure la flexion de l'avant-bras sur le bras (fig. 8-1).

Le nerf médian

Formé par la réunion du faisceau latéral et du faisceau médial, il traverse le bras où il ne donne aucune branche collatérale en avant de l'artère brachiale et se retrouve au coude dans la gouttière bicipitale médiale. Il passe en arrière du muscle rond pronateur à l'avant-bras et donne des branches musculaires pour les muscles fléchisseurs longs des doigts (fig. 8-1). Après avoir traversé le canal carpien au poignet, il se divise essentiellement en des branches sensitives pour les faces palmaires des trois premiers doigts et la moitié externe du 4e doigt.

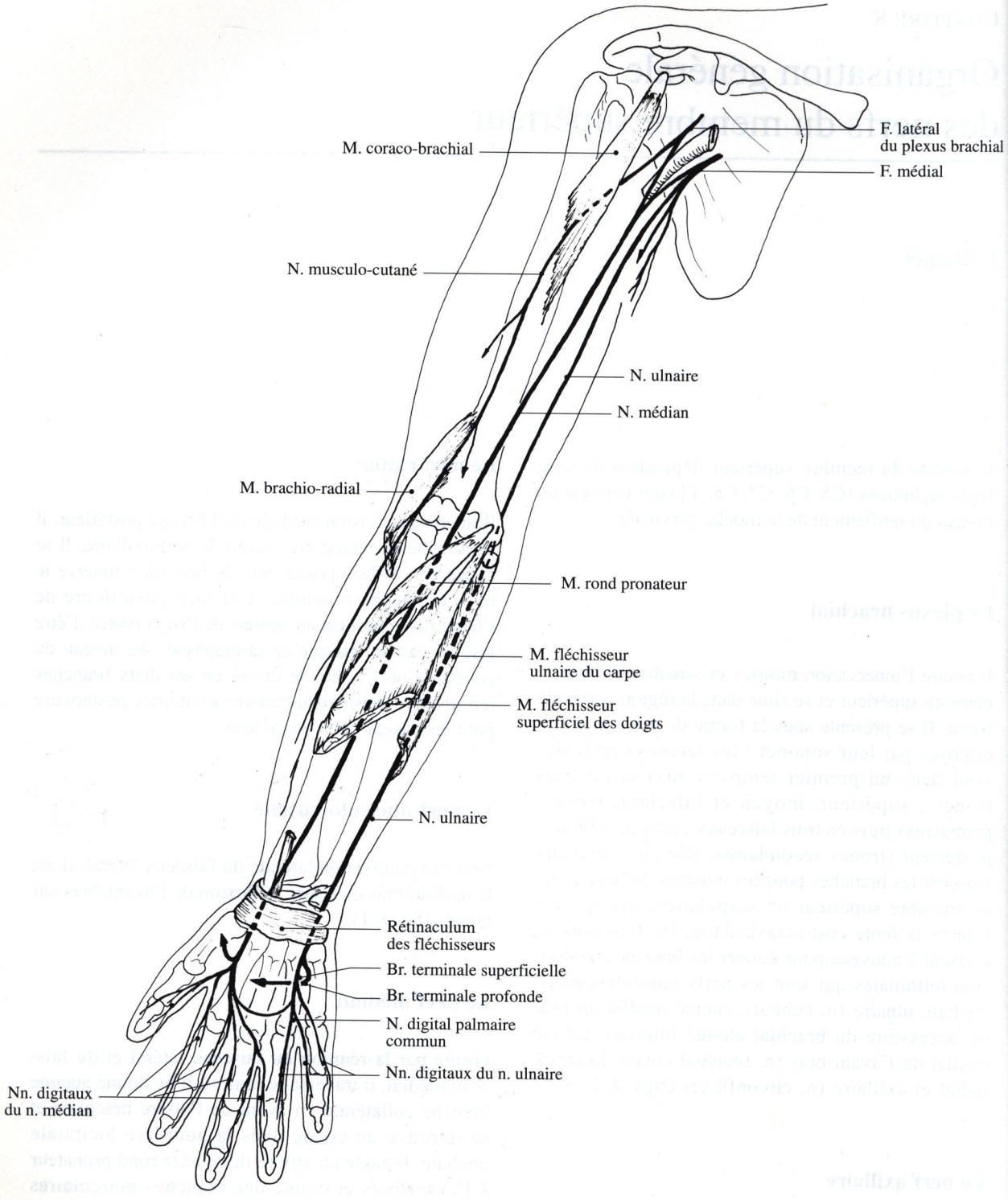

Fig. 8-1. Les nerfs du membre supérieur : vue antérieure semi-schématique

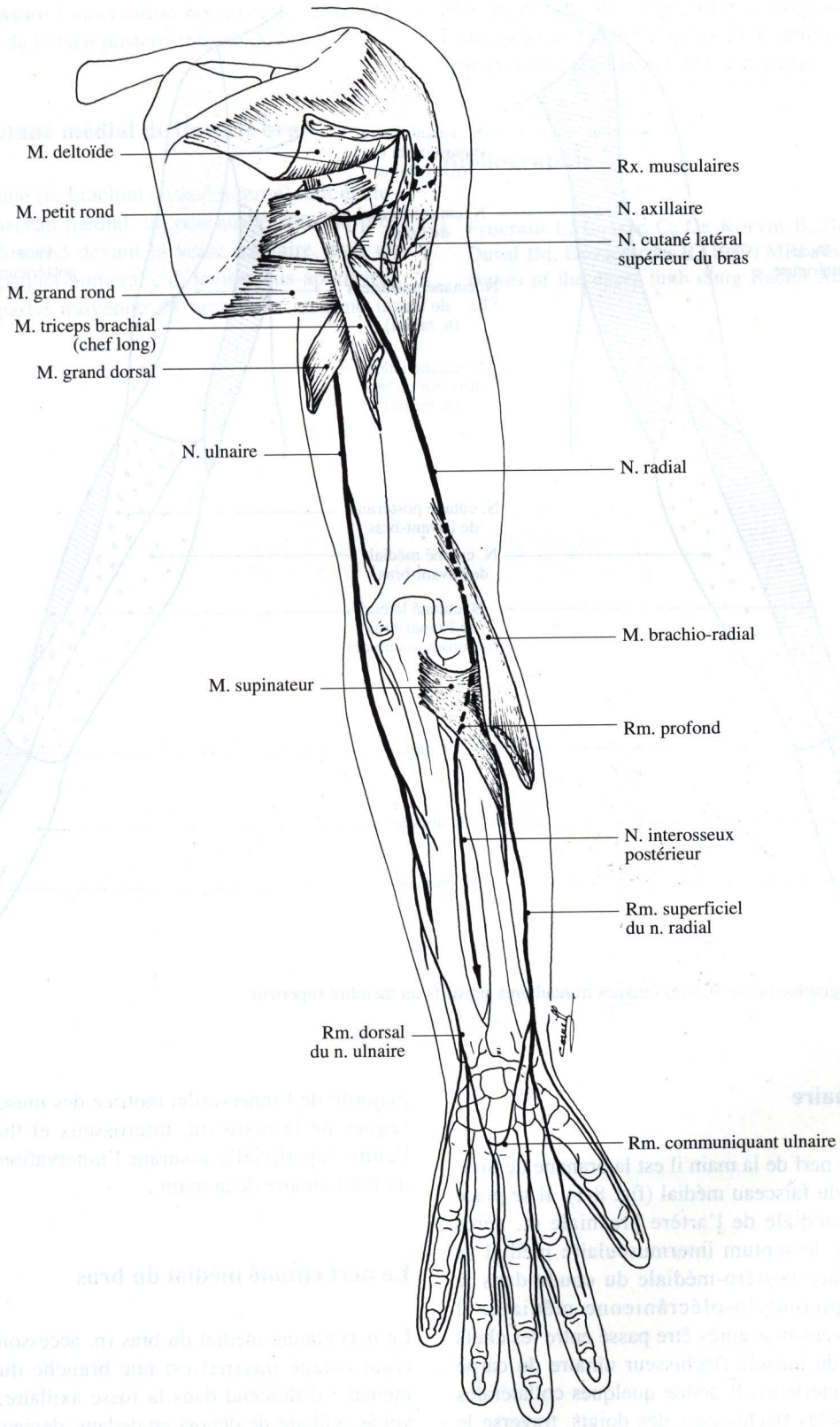

Fig. 8-2. Les nerfs du membre supérieur : vue postérieure semi-schématique

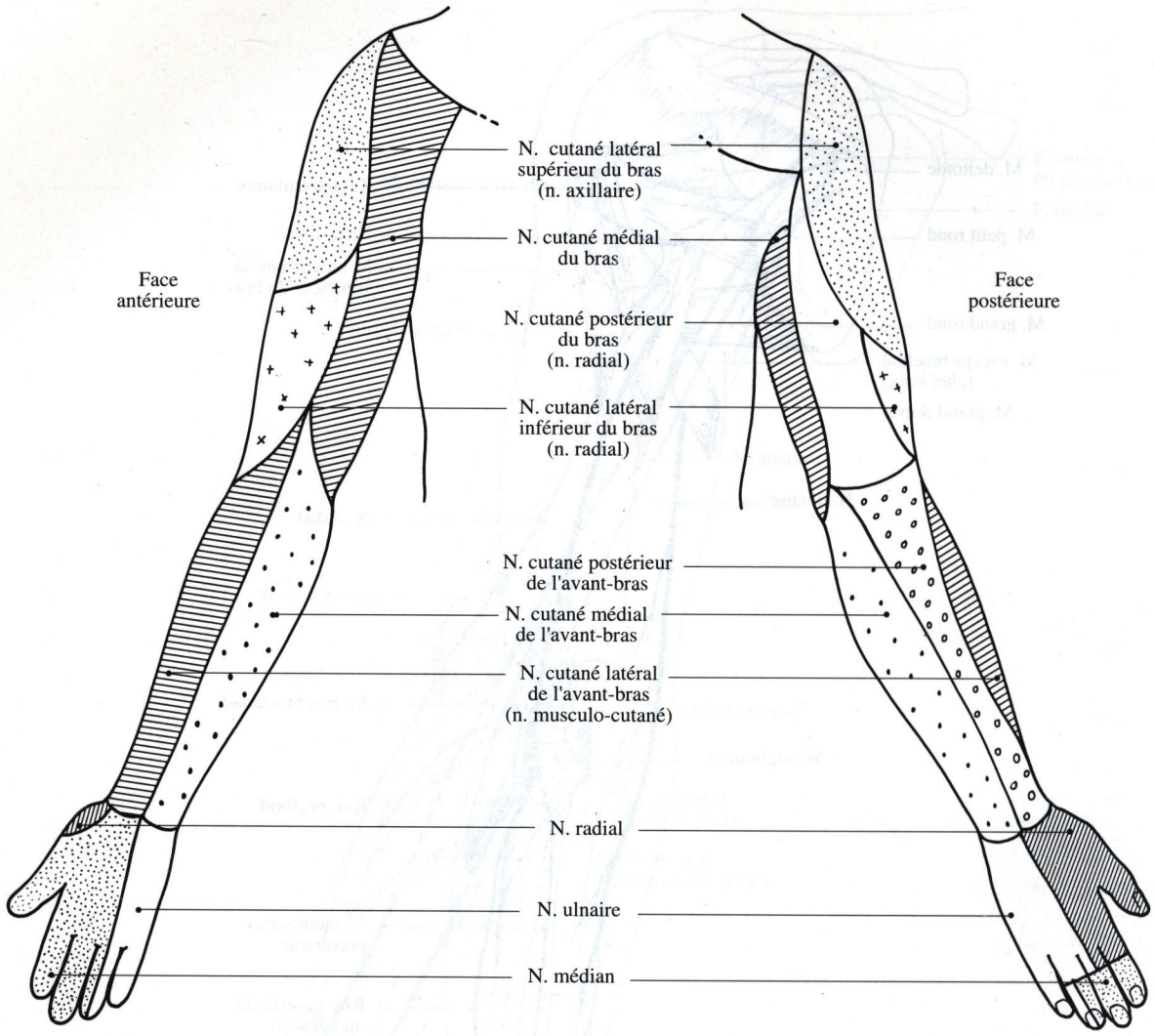

Fig. 8-3. Cartographie des territoires cutanés tronculaires sensitifs du membre supérieur

Le nerf ulnaire

Appelé aussi nerf de la main il est la branche de division interne du faisceau médial (fig. 8-1). Il se place sur la face médiale de l'artère brachiale et, après avoir perforé le septum intermusculaire médial se dirige à la face postéro-médiale du coude dans la gouttière épicondylo-olécrânienne médiale. Il pénètre à l'avant-bras après être passé entre les chefs musculaires du muscle fléchisseur ulnaire du carpe (m. cubital antérieur). Il donne quelques collatérales pour les muscles fléchisseurs des doigts, traverse le canal de Guyon et aborde la main en donnant deux branches de division : l'une profonde qui assure la majorité de l'innervation motrice des muscles intrinsèques de la main (m. interosseux et thénariens), l'autre superficielle assurant l'innervation sensitive du bord ulnaire de la main .

Le nerf cutané médial du bras

Le nerf cutané médial du bras (n. accessoire du brachial cutané interne) est une branche du faisceau médial : il descend dans la fosse axillaire, croise la veine axillaire de dehors en dedans, devient sus-aponévrotique à la partie supérieure du bras et descend à la face postéro-médiale du bras jusqu'à l'épicondyle

médial. Il assure l'innervation sensitive de la base de l'aisselle et de la face postéro-interne du bras.

Le nerf cutané médial de l'avant-bras

Le nerf cutané (n. brachial cutané interne) naît également du faisceau médial, un peu au-dessous du précédent. Il descend devant la veine axillaire, puis en dedans du paquet huméral ; il devient sus-aponévrotique à la partie moyenne du bras et se termine un peu au dessus de l'épicondyle médial. Il assure l'innervation sensitive de la face antéro-interne du bras et de la face interne de l'avant-bras.

Bibliographie

1. Frocrain L, Lussac C, De Korvin B, Bernard AM, Duval JM, Duvauferrier R (1989) MRI Anatomy of the nerves of the upper limb. Surg Radiol Anat 11 : 141-147



CHAPITRE 9

La racine du membre supérieur : anatomie de surface

G Outrequin

La racine du membre supérieur, est une région complexe dont les fonctions, amplifiées par la ceinture du membre supérieur (c. scapulaire) dépassent largement l'articulation scapulo-humérale et son environnement immédiat.

Face antérieure

La limite supérieure de cette face est marquée par le relief de la clavicule dont on peut palper l'extrémité latérale au niveau de l'articulation acromio-claviculaire, et l'extrémité médiale au niveau de l'articulation sterno-claviculaire.

Les deux muscles superficiels apparents sous la peau sont le muscle deltoïde, en dehors, et le muscle grand pectoral, en dedans. Ce sont les muscles de couverture de l'articulation de l'épaule et de la région de l'aisselle ; ils sont séparés par le sillon delto-pectoral, dans lequel monte la veine céphalique qui pénètre dans la fossette infra-claviculaire. Les cicatrices chirurgicales situées en dedans du sillon delto-pectoral proviennent de voies d'abord sur la fosse axillaire ; celles qui sont en dehors du sillon proviennent de voies d'abord sur l'articulation de l'épaule.

Face postérieure

Le relief osseux le plus facilement repérable est celui de l'épine scapulaire qu'on peut suivre latéralement jusqu'au relief de l'acromion. On palpe aisément le bord médial ou vertébral de la scapula dont l'angle inférieur correspond au niveau de la 7e vertèbre thoracique. Au-dessus du relief de l'épine scapulaire, se trouve la fosse supra-épineuse, recouverte par le muscle trapèze et au-dessous, la fosse infra-épineuse. Latéralement, on peut identifier les faisceaux scapulaires du muscle deltoïde.

La base de la fosse axillaire

C'est une région pileuse et riche en glandes sudoripares, où se développent les hydrosadénites et les abcès tubéreux de l'aisselle. Cette face est délimitée en avant par le bord inférieur du tendon du muscle grand pectoral, et en arrière, par le bord inférieur du tendon du muscle grand dorsal.

CHAPITRE 10

Le squelette de la racine du membre supérieur

H Mestdagh

Les os de la ceinture du membre supérieur, clavicule et scapula, relient le membre supérieur à la cage thoracique.

La clavicule

Os long, la clavicule s'étend transversalement entre la scapula et le sternum.

La diaphyse

En forme de S italique, elle est étroite et arrondie médialement, large et plate latéralement.

Sa face supérieure (fig. 10-1) donne insertion :

- en avant, dans ses deux tiers médiaux, au muscle grand pectoral ; dans son tiers latéral, au muscle deltoïde ;
- en arrière, dans ses deux tiers médiaux, au muscle sterno-cléido-mastoïdien ; dans son tiers latéral, au muscle trapèze.

Sa face inférieure (fig. 10-2) est creusée par la gouttière du muscle subclavier en son milieu et donne insertion aux ligaments stabilisateurs de la clavicule : ligament costo-claviculaire sur le tubercule costal près de l'extrémité médiale, ligaments conoïde et trapézoïde sur le tubercule et la crête du même nom près de l'extrémité latérale.

Son bord antérieur présente l'insertion du muscle grand pectoral dans ses deux tiers médiaux et du muscle deltoïde dans son tiers latéral.

Son bord postérieur donne insertion au muscle trapèze dans ses deux tiers médiaux et au muscle sterno-cléido-hyoïdien dans la partie latérale.

L'épiphyse médiale

Renflée, elle présente une surface en selle, articulée avec le sternum et le 1er cartilage costal (fig. 10-3).

L'épiphyse latérale

Elle est aplatie de haut en bas ; elle s'articule avec l'acromion par l'intermédiaire d'une surface ovalaire, orientée en bas, en avant et en dehors.

L'ossification

Elle se développe à partir de trois points d'ossification :

- deux points primitifs, rapidement fusionnés, visibles dès la fin du 1er mois de la vie intra-utérine, forment presque tout l'os ;
- un point complémentaire, épiphysaire médial, se soude à la diaphyse vers 25 ans.

La scapula

Os plat, la scapula est plaquée sur la face postérieure de la cage thoracique, entre la 2e et la 7e côte. Elle s'articule avec la clavicule et avec l'humérus.

La face antérieure

Déprimée en fosse (fig. 10-4), elle donne insertion au muscle subscapulaire et, le long du bord médial, au muscle dentelé antérieur (m. grand dentelé). Elle

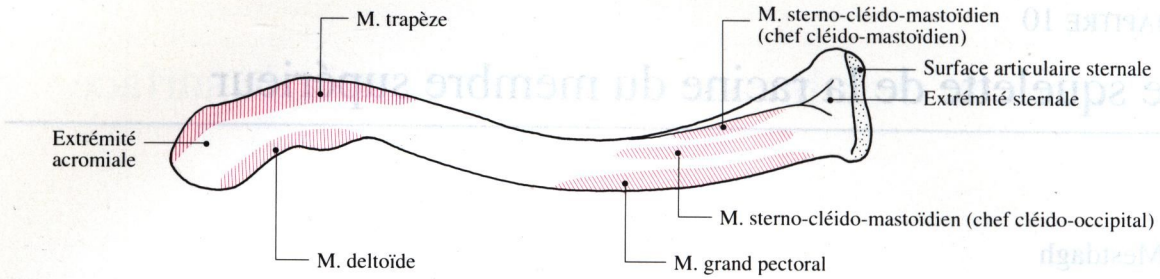

Fig. 10-1. La clavicule : face supérieure

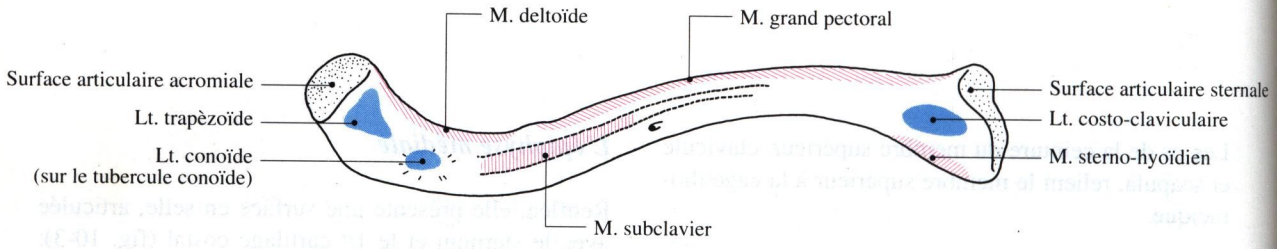

Fig. 10-2. La clavicule : face inférieure

présente une crête reliant l'angle inférieur au col : c'est le pilier.

La face postérieure

Elle est divisée par l'épine scapulaire en deux fosses superposées où s'insèrent le muscle supra-épineux en haut, et le muscle infra-épineux en bas (fig. 10-5). La fosse infra-épineuse présente en outre, le long du bord latéral, les insertions superposées du muscle petit rond et du muscle grand rond.

L'épine scapulaire

Triangulaire à sommet médial, elle s'implante à l'union du cinquième supérieur et des quatre cinquièmes inférieurs de la scapula, perpendiculairement à cette face postérieure ;

- son bord postérieur, sous-cutané, en dos d'âne, porte l'insertion du muscle trapèze sur le versant supérieur, du muscle deltoïde sur le versant inférieur ;
- son bord latéral limite l'échancrure spino-glénoïdale (grande échancrure scapulaire) où passent le nerf et les vaisseaux suprascapulaires.

Bord postérieur et bord latéral de l'épine s'élargissent latéralement pour former l'acromion. Celui-ci, perpendiculaire à l'épine, est quadrangulaire :

- son bord supérieur porte l'insertion du muscle trapèze ;
- son bord inférieur, coupé à angle droit par l'angle acromial, donne insertion au muscle deltoïde ;
- son sommet porte une surface ovalaire regardant en haut et médialement et articulée avec la clavicule.

Le bord supérieur de la scapula

Il présente en son milieu l'incisure scapulaire où passe le nerf supra-scapulaire. En dedans, s'insère le muscle omohyoïdien. En dehors, s'implante le processus coracoïde.

Le processus coracoïde

Il a une forme de doigt semi-fléchi où l'on décrit habituellement deux segments, l'un vertical, l'autre horizontal ;

- sa base large se prolonge en dehors par le tubercule supra-glénoïdal où s'insère le chef long du muscle biceps brachial ;
- son bord latéral donne insertion aux ligaments coraco-acromial et coraco-huméral ;

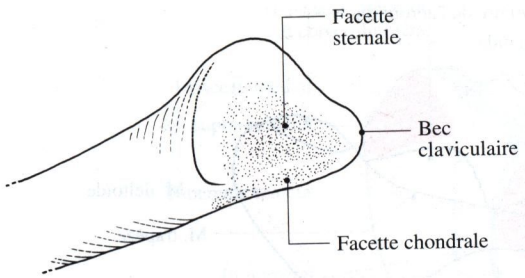

Fig. 10-3. La clavicule : extrémité médiale

- son bord médial donne insertion dans son segment horizontal au muscle petit pectoral et aux ligaments conoïde et trapézoïde ;
- son sommet porte l'insertion commune du chef court du muscle biceps brachial et du muscle coraco-brachial.

Le bord médial de la scapula

Il est marqué par un angle obtus.

Au dessus s'insère le muscle élévateur de la scapula (m. angulaire de l'omoplate), au-dessous les muscles grand rhomboïde et petit rhomboïde.

Le bord latéral

Il s'élargit en haut, sous la cavité glénoïdale, en tubercule infra-glénoïdal où s'attache le chef long du muscle triceps brachial (fig. 10-6).

L'angle inférieur donne inconstamment insertion au muscle grand dorsal.

L'angle latéral est tronqué par la cavité glénoïdale supportée par le col de la scapula, qui s'articule avec la tête de l'humérus.

La cavité glénoïdale

C'est une surface articulaire peu profonde, ovalaire à grand axe vertical, regardant en haut, en avant et latéralement.

Son pourtour est encoché en avant, à l'union des deux tiers supérieurs et du tiers inférieur par l'incisure glénoïdale, comblée par le bourrelet glénoïdal.

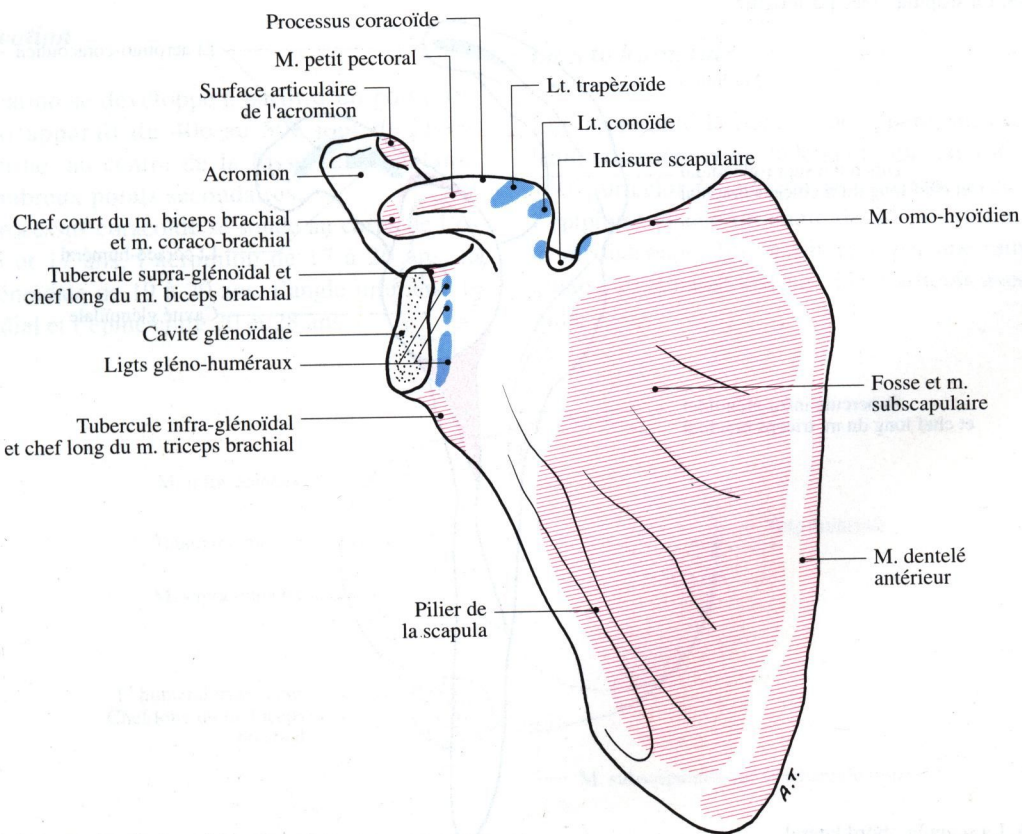

Fig. 10-4. La scapula : face antérieure

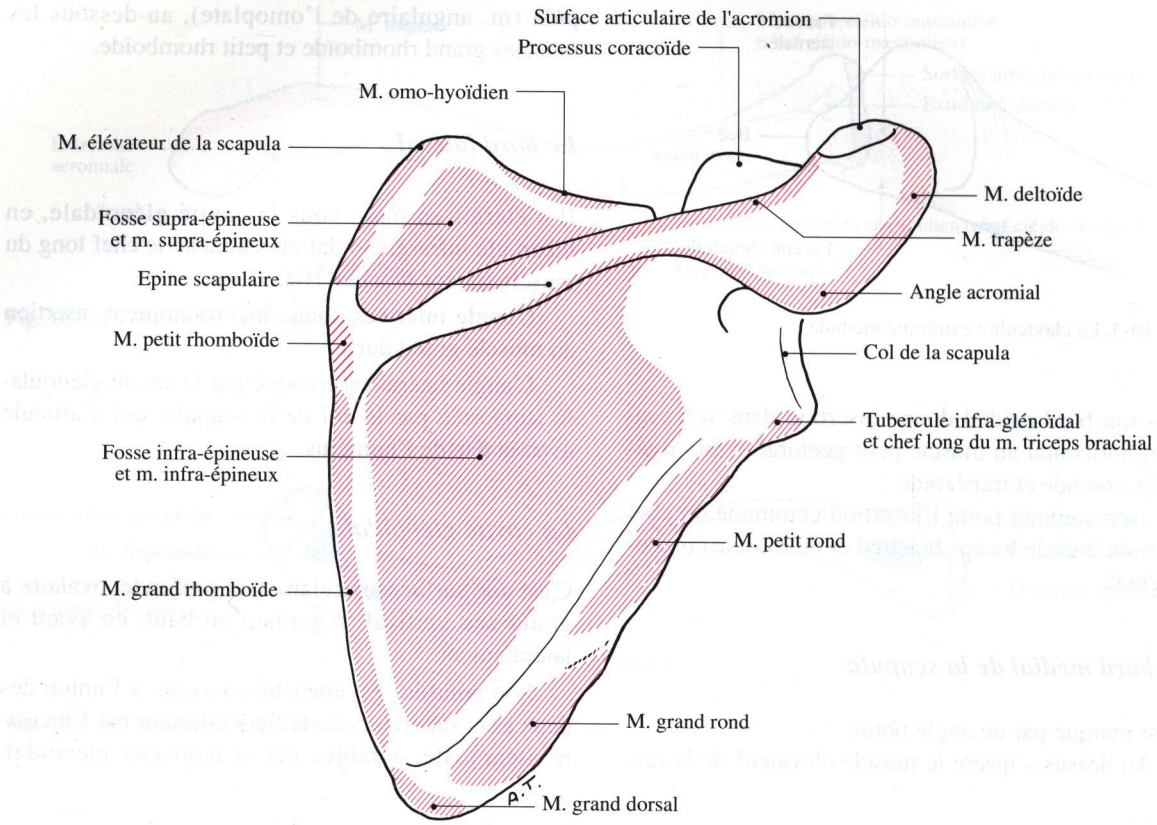

Fig. 10-5. La scapula : face postérieure

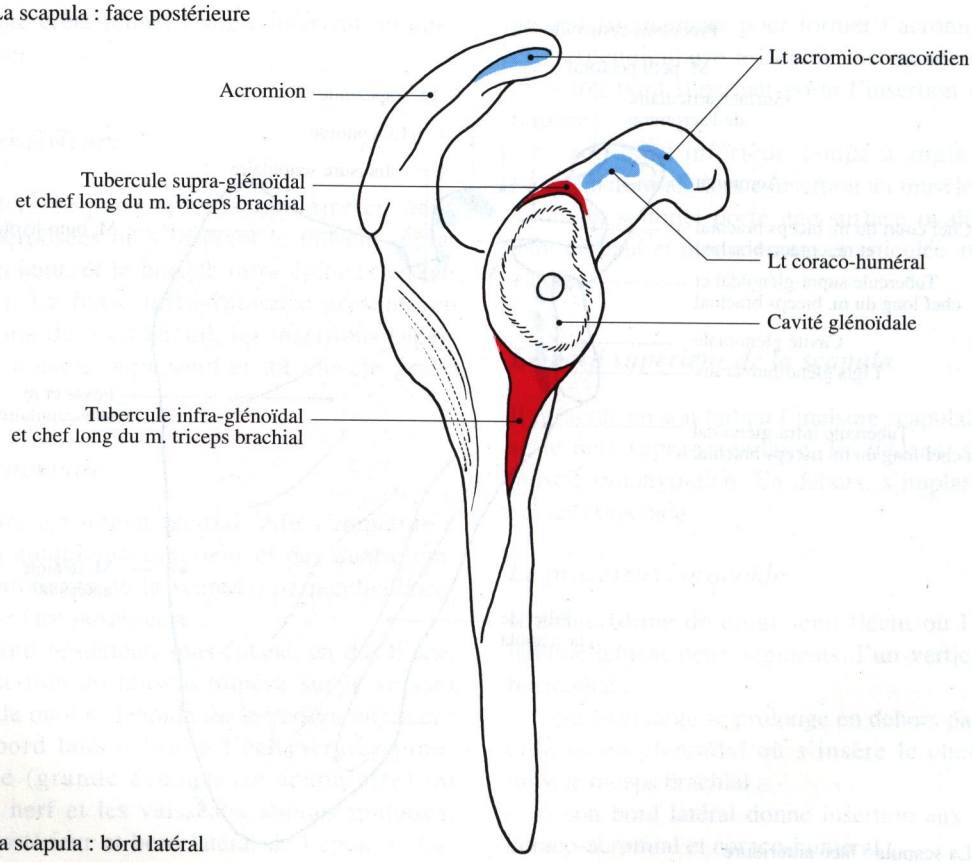

Fig. 10-6. La scapula : bord latéral

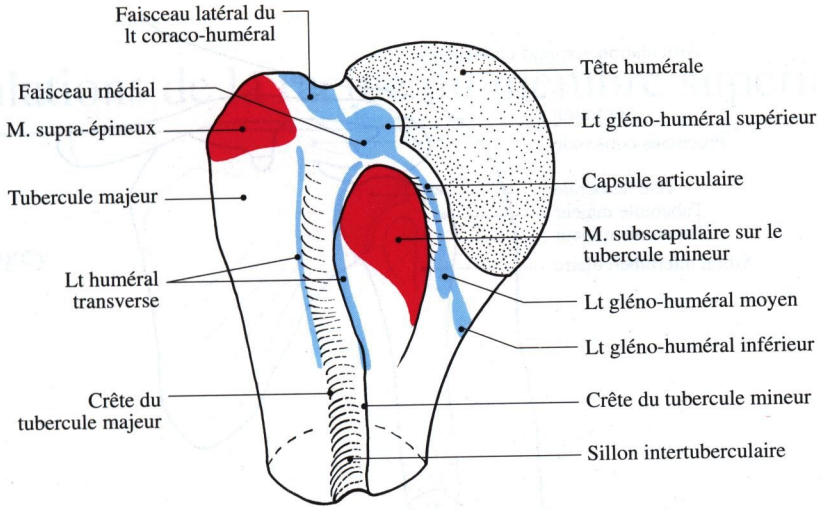

Fig. 10-7. L'extrémité supérieure de l'humérus : vue antérieure

Le col de la scapula

Le col, épais et court, s'étend du bord latéral de l'épine au bord glénoïdien postérieur ; en avant, il prolonge la fosse subscapulaire.

L'ossification

L'ossification se développe à partir d'un point primitif qui apparaît du 40e au 50e jour de la vie intra-utérine, au centre de la fosse subscapulaire, et de nombreux points secondaires.

Le processus coracoïde se soude au corps de l'os entre 15 et 17 ans, l'acromion de 17 à 20 ans, la cavité génoïdale de 19 à 20 ans, l'angle inférieur, le bord médial et l'épine entre 20 et 28 ans.

L'extrémité supérieure de l'humérus

Elle complète le squelette de la racine du membre supérieur (figs. 10-7, 10-8) et comporte trois saillies osseuses

La tête humérale

Elle représente le tiers d'une sphère qui regarde en haut, en arrière et médialement. Son axe est incliné à 130° sur celui de la diaphyse ; il forme avec celui de l'épiphyse distale un angle de 20°, ouvert en arrière et médialement. Elle est bordée par une rainure circulaire ou col anatomique. Elle s'articule avec la scapula.

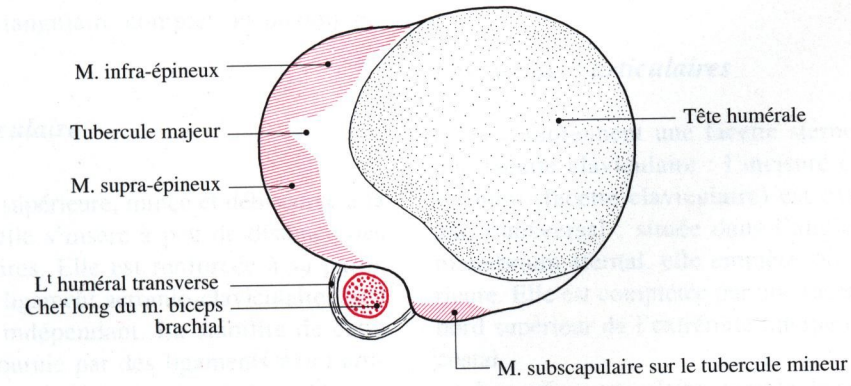

Fig. 10-8. L'extrémité supérieure de l'humérus : vue supérieure

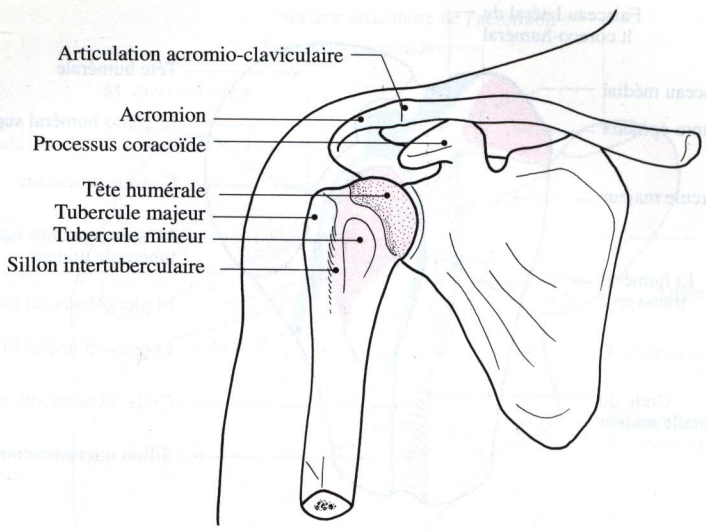

Fig. 10-9. Le squelette de la racine du membre supérieur

Le tubercule majeur

Saillant en dehors de la tête, c'est une console à trois facettes. Son sommet est occupé par celle du muscle supra-épineux, où s'insère également le faisceau latéral du ligament coraco-huméral. Sur sa face postérieure sont superposées les facettes du muscle infra-épineux et du muscle petit rond.

Le tubercule mineur

Saillant en avant, il donne insertion au muscle subscapulaire et au faisceau médial du ligament coraco-huméral.

Les deux tubercules délimitent le sillon intertubercu-laire transformé en tunnel ostéo-fibreux par le ligament transverse et parcouru par le chef long du muscle biceps brachial.

Bibliographie

1. Knudsen FW, Andersen M, Krag C (1989) The arterial supply of the clavicle. Surg Radiol Anat 11 : 211-214
2. Bharikoke V, Gupta M (1986) Muscular attachments along the medial border of the scapula. Surg Radiol Anat 8 : 71-73
3. Renoux S, Monet J, Pupin P, Collin M, Apoil A, Gasc JP, Jouffroy FK, Doursounian L (1986) Preliminary note on biometric data relating to the human coraco-acromial arch. Surg Radiol Anat 8 : 189-195

CHAPITRE 11

Les articulations de la racine du membre supérieur

J Guyot et O Gagey

Les articulations de la racine du membre supérieur comprennent les articulations acromio-claviculaire, sterno-claviculaire et scapulo-humérale.

Elles unissent le membre supérieur au tronc.

L'articulation acromio-claviculaire

C'est une articulation plane qui met en présence le bord interne de l'acromion et l'extrémité acromiale de la clavicule (figs. 10-9, 11-1, 11-2).

Les surfaces articulaires

Elles sont ovalaires à grand axe oblique en avant et en dedans ; revêtues d'une couche de fibro-cartilage, elles sont disposées de telle sorte que la facette claviculaire repose sur la facette acromiale correspondante, séparée d'elle dans un tiers des cas par un ménisque articulaire triangulaire complet ou incomplet.

La capsule articulaire

Epaisse à la face supérieure, mince et déhiscente à la face inférieure, elle s'insère à peu de distance des surfaces articulaires. Elle est renforcée à sa partie supérieure par le ligament acromio-claviculaire, bien individualisé et indépendant. La stabilité de cette articulation est fournie par des ligaments extra-articulaires, les ligaments trapézoïde et conoïde qui unissent la clavicule au processus coracoïde.

La membrane synoviale

Elle double la capsule et présente de nombreuses franges synoviales.

Les artères

Elles proviennent du rameau acromial de l'artère thoraco-acromiale (a. acromio-thoracique).

L'innervation

Elle émane du plexus cervical par l'intermédiaire des nerfs supra-claviculaires latéraux.

L'articulation sterno-claviculaire

Articulation en selle, elle réunit la clavicule au sternum et au premier cartilage costal (figs. 11-3, 11-4).

Les surfaces articulaires

Elles comprennent une facette sterno-chondrale et une facette claviculaire : l'incisure claviculaire du sternum (facette claviculaire) est ovalaire à grand axe transversal ; située dans l'angle supérieur du manubrium sternal, elle empiète sur sa face postérieure. Elle est complétée par une facette située sur le bord supérieur de l'extrémité interne du 1er cartilage costal.

La surface articulaire sternale de la clavicule présente deux versants, l'un supérieur vertical articulé

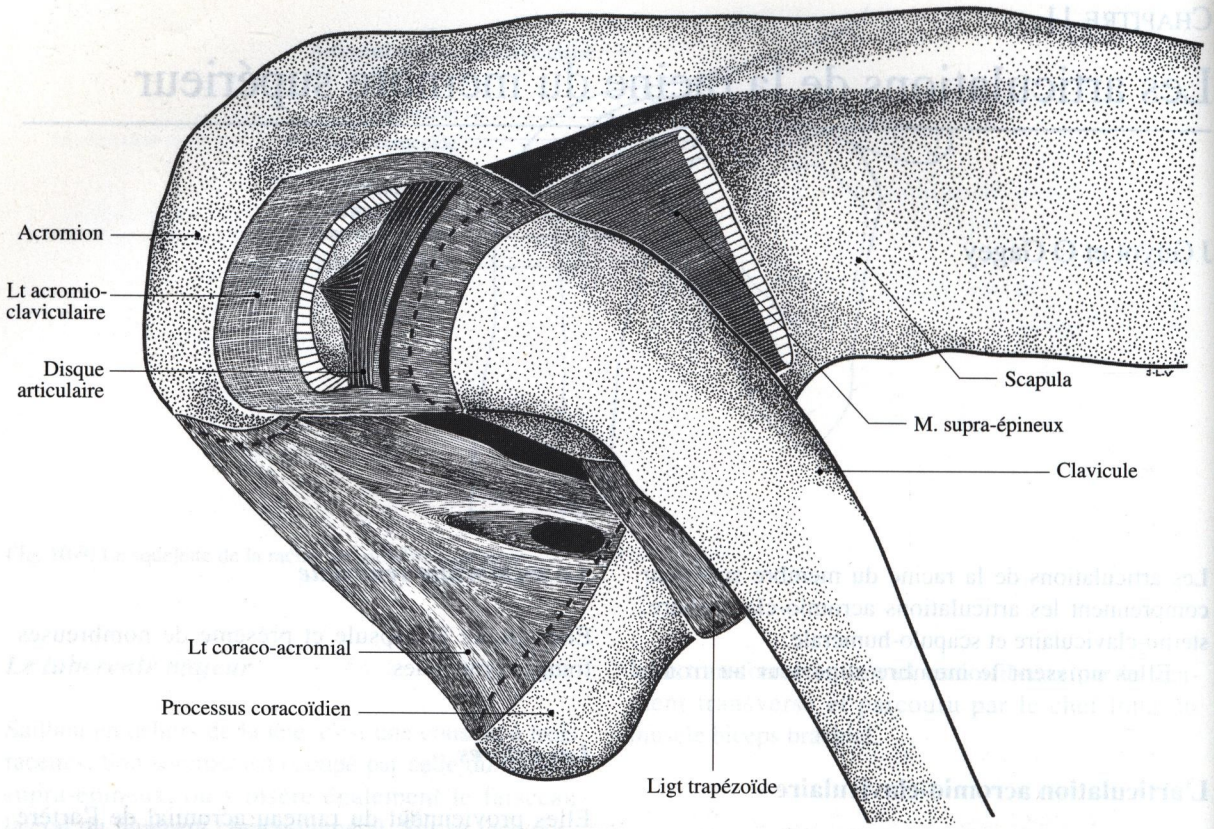

Fig. 11-1, 11-2. Articulation acromio-claviculaire. Vue supérieure. In : Guyot J (1981) Atlas of Human Limb Joints, Springer-Verlag

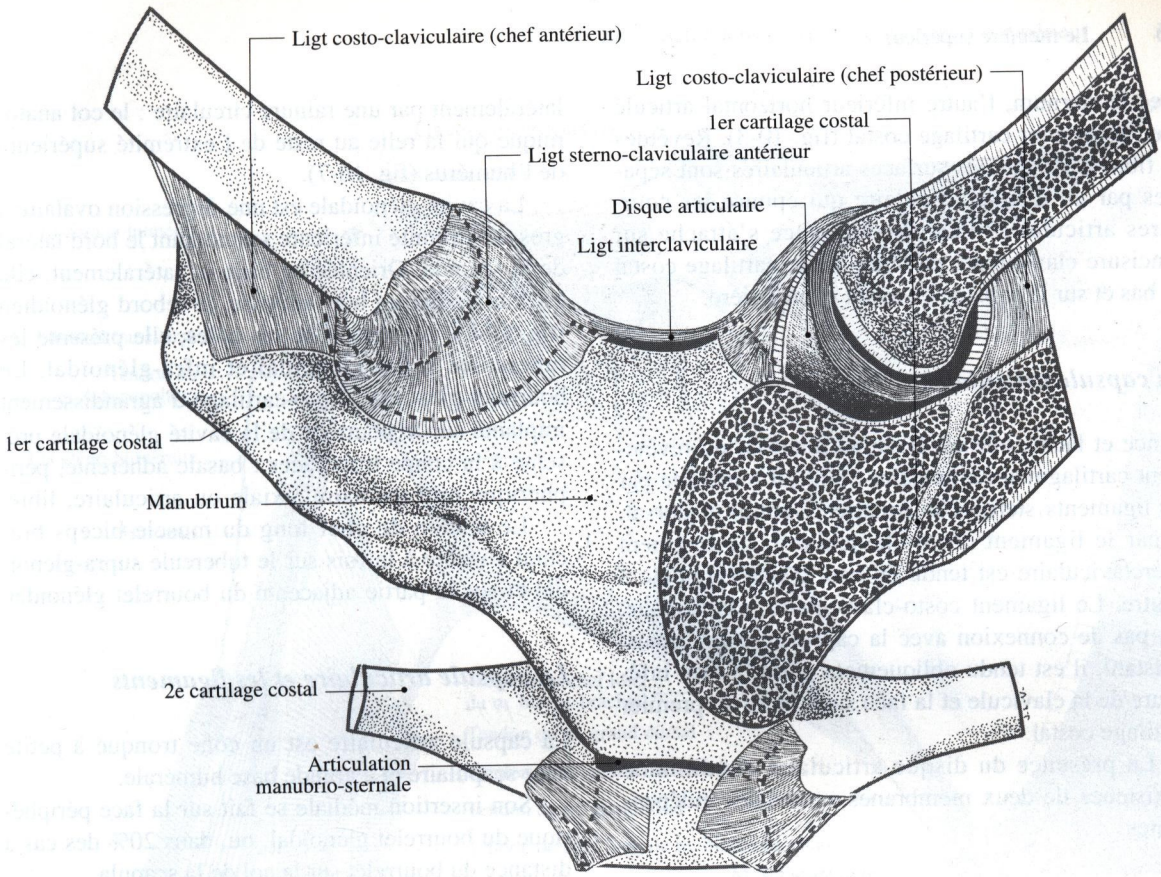

Fig. 11-3, 11-4. Articulation sterno-claviculaire. In : Guyot J (1981) Atlas of Human Limb Joints, Springer-Verlag

avec le sternum, l'autre inférieur horizontal articulé avec le premier cartilage costal (fig. 10-3). Revêtues de fibro-cartilage, les surfaces articulaires sont séparées par un disque articulaire qui épouse les courbures articulaires ; sa circonférence s'attache sur l'incisure claviculaire en haut, sur le cartilage costal en bas et sur la capsule en avant et en arrière.

La capsule articulaire

Mince et lâche, elle est fixée au pourtour du revêtement cartilagineux articulaire ; elle est renforcée par les ligaments sterno-claviculaires, ventral et dorsal, et par le ligament costo-claviculaire. Le ligament interclaviculaire est tendu en haut d'une clavicule à l'autre. Le ligament costo-claviculaire, extrinsèque, n'a pas de connexion avec la capsule ; court, épais, résistant, il est tendu obliquement entre la face inférieure de la clavicule et la face supérieure du premier cartilage costal.

La présence du disque articulaire conditionne l'existence de deux membranes synoviales indépendantes.

Les artères

Elles sont fournies par l'artère thoracique interne.

Les nerfs

Ils proviennent des branches supra-claviculaires du plexus cervical.

L'articulation scapulo-humérale

Liaison du membre supérieur avec le tronc, l'articulation scapulo-humérale est une articulation sphéroïde (énarthrose) qui unit l'humérus à la scapula (figs. 11-5, 11-6).

Les surfaces articulaires

Elles sont représentées par la tête de l'humérus et par la cavité glénoïdale agrandie par le bourrelet glénoïdal.

Arrondie et lisse, la tête humérale représente le tiers d'une sphère dont l'axe oblique en haut, en arrière et médialement fait avec celui du corps de l'humérus un angle obtus de 130°. Elle est limitée latéralement par une rainure circulaire : le col anatomique qui la relie au reste de l'extrémité supérieure de l'humérus (fig. 10-7).

La cavité glénoïdale est une dépression ovalaire à grosse extrémité inférieure surmontant le bord latéral de la scapula. Orientée en haut, et latéralement, elle est limitée par un bord mousse, le rebord glénoïdien (fig. 10-6). Au niveau de ses pôles, elle présente les tubercules supra-glénoïdal et infra-glénoïdal. Le bourrelet glénoïdal, fibro-cartilage d'agrandissement implanté sur le pourtour de la cavité glénoïdale présente à la coupe trois faces : basale adhérente, périphérique ou capsulaire, axiale ou articulaire, libre.

Le tendon du chef long du muscle biceps brachial s'insère à la fois sur le tubercule supra-glénoïdal et sur la partie adjacente du bourrelet glénoïdal.

La capsule articulaire et les ligaments

La capsule articulaire est un cône tronqué à petite base scapulaire et à grande base humérale.

Son insertion médiale se fait sur la face périphérique du bourrelet glénoïdal, ou, dans 20% des cas à distance du bourrelet sur le col de la scapula.

L'insertion latérale se fait sur la tête humérale à la limite de la surface cartilagineuse, sauf au pôle distal de la tête où la ligne d'insertion dessine un "V" à la face médiale du col chirurgical.

Trois épaississements de cette capsule sont individualisés sous le nom de ligaments gléno-huméraux :

Le ligament gléno-huméral supérieur comprend deux faisceaux : les insertions médiales se font sur le bourrelet glénoïdal et à la base du pied du processus coracoïde ; les insertions latérales se font sur le tubercule mineur.

Ce ligament gléno-huméral supérieur limite la rotation latérale de l'humérus lorsque le bras est le long du corps.

Le ligament gléno-huméral moyen est oblique en bas et latéralement ; il limite la rotation latérale de l'humérus au cours des 60 premiers degrés d'élévation ou d'abduction.

Le ligament gléno-huméral inférieur correspond à la totalité du récessus inférieur de la capsule, c'est à dire au ligament large de l'épaule décrit par Schlemm.

Ce ligament limite l'abduction et l'élévation de l'humérus et contrôle les mouvements de rotation de l'humérus quand l'épaule est en élévation.

Ces trois ligaments jouent donc un rôle important dans le contrôle des mouvements de l'épaule et celui

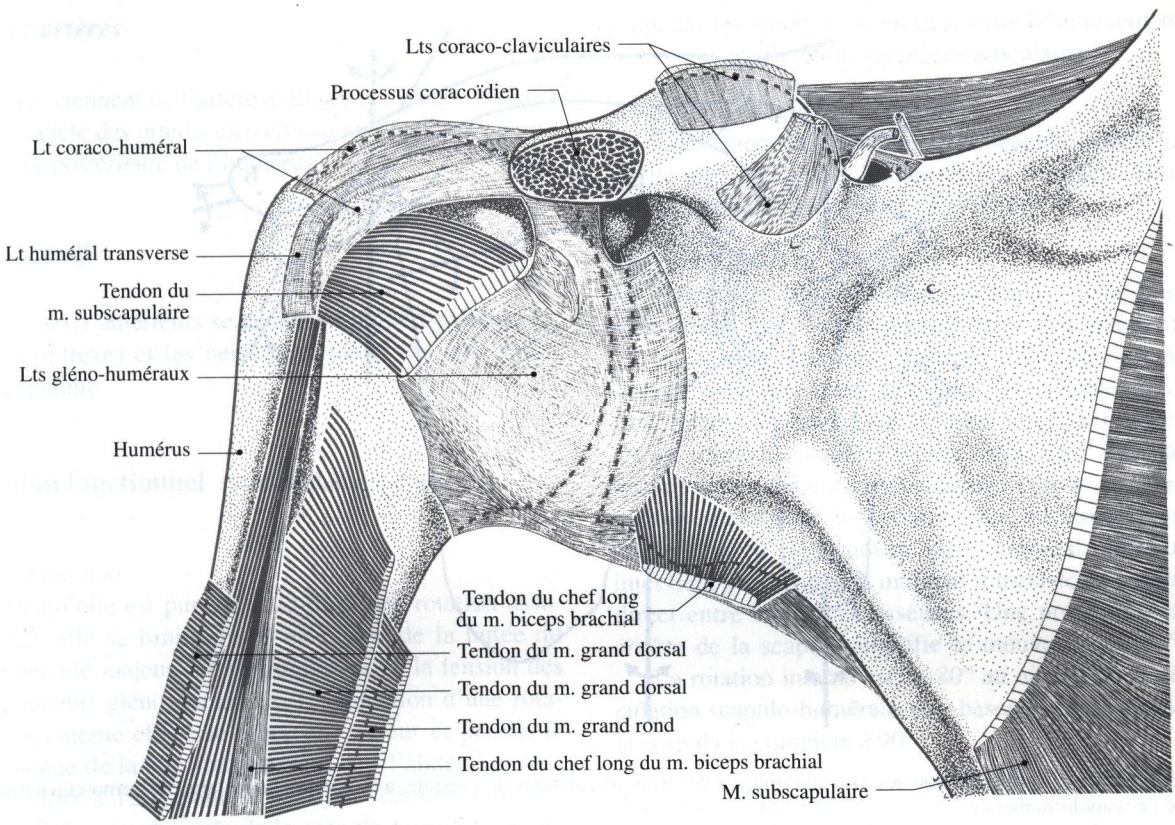

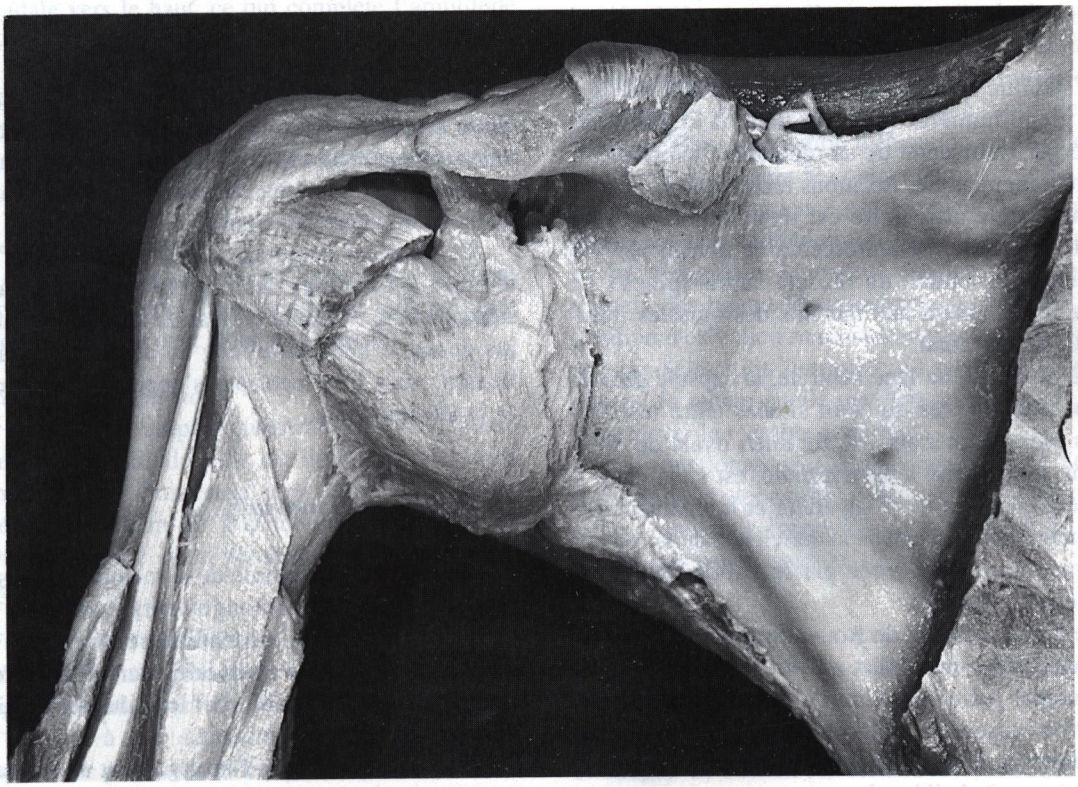

Fig. 11-5, 11-6. Articulation scapulo-humérale. In : Guyot J (1981) Atlas of Human Limb Joints, Springer-Verlag

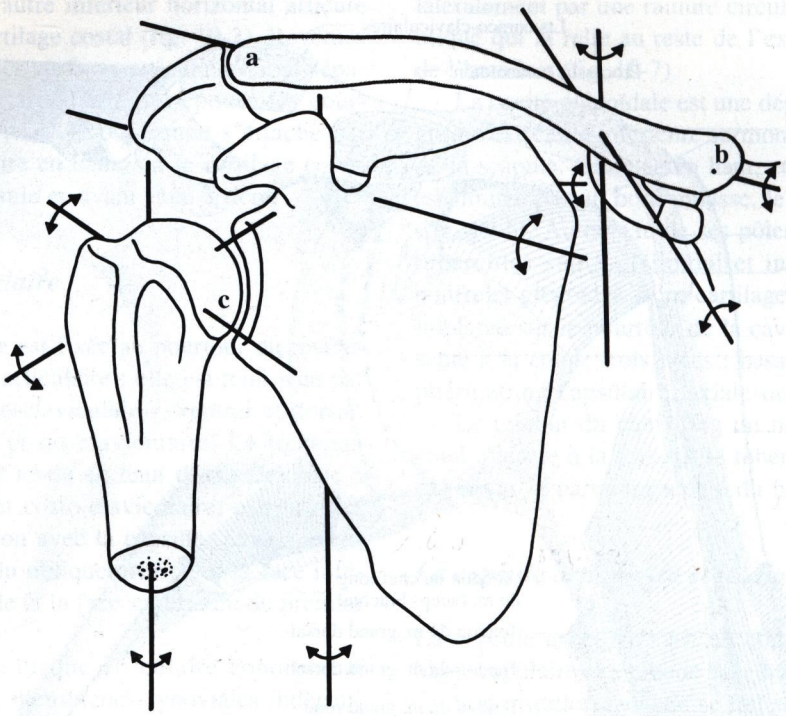

Fig. 11-7 a-c. Représentation des axes mécaniques des trois articulations de l'épaule. **a** Acromio-claviculaire ; **b** sterno-claviculaire ; **c** scapulo-humérale

de la stabilité articulaire ; le rôle essentiel du ligament gléno-huméral inférieur dans la stabilité est attesté par l'efficacité de sa réparation chirurgicale dans le traitement des luxations récidivantes.

La capsule articulaire est très fine sur sa face dorsale mais elle est renforcée à ce niveau par son adhérence au tendon du muscle supra-épineux et, plus accessoirement aux tendons des muscles infra-épineux et petit rond.

Au niveau de sa face ventrale, la capsule présente des zones faibles qui sont situées entre les ligaments gléno-huméraux : le foramen ovale de Weitbreicht, triangulaire à base latérale, est situé entre le ligament gléno-huméral supérieur et le ligament gléno-huméral inférieur mais la déficience de la capsule à ce niveau est renforcée par le solide tendon du muscle subscapulaire.

Le foramen ovale de Rouvière est situé entre les ligaments gléno-huméraux moyen et inférieur : c'est le principal point faible de l'articulation au niveau duquel la capsule est amincie et se déchire pour laisser passer la tête de l'humérus dans les luxations antéro-internes de l'épaule.

Le ligament coraco-huméral est le seul ligament qui soit constamment individualisable de la capsule. Situé au pôle crânial de l'articulation, il est tendu entre le processus coracoïde et les tubercules majeur et mineur de l'humérus, de part et d'autre de l'origine du sillon intertuberculaire.

Ce ligament ferme en partie l'intervalle qui existe entre les tendons des muscles supra-épineux et subscapulaire. Il limite la rotation latérale de l'humérus quand le bras est le long du corps et pendant la flexion, mais il ne peut pas s'opposer à la descente de la tête humérale.

La membrane synoviale

Elle tapisse la face interne de la membrane capsulaire ; elle émet des prolongements dont deux sont constants : la bourse subtendineuse du muscle subscapulaire et la gaine synoviale intertuberculaire qui accompagne le tendon du chef long du muscle biceps dans le sillon intertuberculaire.

L'articulation répond au ligament coraco-acromial dont elle est séparée par la bourse synoviale sub-acromiale.

Les artères

Elles viennent de l'artère axillaire par l'intermédiaire du cercle des artères circonflexe antérieure et circonflexe postérieure de l'humérus.

Les nerfs

Les nerfs antérieurs se détachent du nerf axillaire (n. circonflexe) et les nerfs postérieurs du nerf supra-scapulaire.

Bilan fonctionnel (voir également chap. 12)

L'abduction
Lorsqu'elle est pure, c'est-à-dire sans rotation associée, elle se limite à 90° en raison de la butée du tubercule majeur sur l'acromion et de la tension des ligaments gléno-huméraux. L'adjonction d'une rotation externe efface le tubercule majeur et permet le passage de la tête sous l'acromion : l'abduction passe alors à 120° pour le seul jeu scapulo-huméral.

Enfin, une bascule de la scapula oriente la cavité glénoïdale vers le haut, ce qui complète l'amplitude du mouvement à 180°.

L'adduction
L'adduction pure n'est pas possible. Associée à une antépulsion ou à une rétropulsion de 30°, elle atteint 45°.

La flexion (antépulsion)
Elle est limitée par la mise en tension du ligament coraco-huméral. une rotation interne relâche cette tension ; la flexion peut alors atteindre 180°.

L'extension (rétropulsion)
Pour le seul jeu scapulo-huméral, elle ne dépasse guère 30° d'amplitude. Elle est limitée par les trois ligaments gléno-huméraux et le ligament coraco-huméral. Elle atteint 40° à la suite de l'abduction, de la rotation spinale et du glissement postérieur de la scapula.

L'élévation dans le plan de la scapula
Ce n'est que dans le plan de la scapula que l'articulation peut atteindre son amplitude maximale d'élévation soit 110 à 120 degrés. La rotation externe est indispensable pour cela. Elle a pour effet de détendre le ligament gléno-huméral inférieur ce qui autorise la poursuite du mouvement. En élévation complète le ligament est tendu, c'est lui qui limite le mouvement avant tout conflit entre les pièces articulaires.

L'élévation complète de l'épaule
Le mouvement de sonnette de la scapula oriente la cavité glénoïdale vers le haut ce qui complète l'amplitude totale du mouvement à 170-180°.

Les mouvements de rotation
Ils s'effectuent autour d'un axe vertical, l'avant-bras étant fléchi à 90° pour éliminer la pronosupination.

La rotation externe est limitée à 60° par la tension de la capsule et des ligaments gléno-huméraux. Bras le long du corps c'est le ligament coraco-huméral qui limite la rotation externe. Jusqu'à 60° d'élévation c'est le ligament gléno-huméral moyen qui joue ce rôle en association avec le muscle sub-scapulaire, au delà de 60° le ligament gléno-huméral inférieur intervient seul. A aucun moment il n'existe de conflit direct entre les pièces osseuses. Une projection en arrière de la scapula amplifie le mouvement à 85°.

La rotation interne est de 80° au niveau de l'articulation scapulo-humérale, une bascule antérieure de la scapula la complète à 90°.

Anatomie fonctionnelle
Le plan électif de mobilité du membre supérieur est le plan de la scapula. Dans ce plan l'articulation scapulo-humérale peut atteindre 110 à 120° d'élévation.

Le contact entre les surfaces articulaires est incomplet et variable d'une position à l'autre de l'articulation. Dans la position d'élévation maximale dans le plan de la scapula le contact entre les surfaces est maximal, la congruence est complète, l'axe de l'humérus est perpendiculaire au plan d'ouverture de la cavité glénoïdale, l'humérus est dans le plan de la scapula, les ligaments articulaires sont tendus. Cette position d'élévation maximale est indispensable pour obtenir l'élévation complète du membre supérieur, elle est la même quelle que soit la trajectoire suivie pour élever le membre supérieur.

Le fonctionnement des articulations de l'épaule étant sous la dépendance des muscles péri-articulaires, l'anatomie fonctionnelle de l'épaule est développée à la fin du chapitre suivant.

Bibliographie

1. Gagey O, Bonfait H, Gillot C, Hureau J, Mazas F (1987) Anatomical bases of ligamentous control of elevation of the shoulder. Surg Radiol. Anat 9 : 19-26

2. Branquet M, Huc E, Gagey O, Mazas F, Gillot C (1988) Anthropometry of the scapulohumeral articulation: construction of an articular scale-model. Surg Radiol. Anat 10 : 249-251
3. O'Brien SJ, Neves MC, Arnocszky SP, Rozbruck SR, (1990) The Anatomy and histology of the inferior glenohumeral ligament complex of the shoulder. Am J Sports Med, 18, 5 : 449-456
4. Schlemm F (1853) Uber die Verstarkungsbander am Schultergelenk. Arch Anat : 45-48
5. Turkel SJ, Panio IM, Marshall JL, Girgis RG (1981) Stabilizing mechanisms preventing anterior dislocation of the gleno-humeral joint. J Bone Surg, 63, A, 8 : 1208-1217
6. Uhthoff HK, Piscopo M (1985) Anterior capsular redundancy of the shoulder : congenital or traumatic ? An embryological study. J Bone Joint Surg, 67, B, 3 : 363-365

CHAPITRE 12

Les muscles de la racine du membre supérieur

F Bonnel

Le complexe articulaire de l'épaule nécessite pour son fonctionnement dix-neuf muscles sur un total de cinquante-quatre muscles pour l'ensemble du membre thoracique. Ces dix-neuf muscles agissent sous la forme de vingt-cinq couples de rotation qui assurent le mouvement et la stabilité. Le développement de ces structures musculaires permet de répondre à deux fonctions qui nécessitent la mise en œuvre de forces importantes, à savoir la fonction de suspension-élévation de tout le corps par les membres supérieurs et la fonction de soutènement et de transport de charges lourdes. Parmi leurs autres fonctions, ces muscles assurent le déplacement angulaire des surfaces articulaires avec une grande amplitude permettant le positionnement de la main dans toutes les directions.

Les uns ont une action prédominante sur la scapula, d'autres sur l'humérus, d'autres enfin sur la clavicule.

Anatomie descriptive

Muscles ayant une action prédominante sur la scapula

Au nombre de six, il s'agit de muscles qui appartiennent topographiquement au thorax ou au cou et dont l'anatomie descriptive et topographique est traitée dans les tomes II et III de cette série.

Nous ne ferons que rappeler leur situation pour développer essentiellement leur innervation et leur anatomie fonctionnelle.

Le muscle grand rhomboïde

Il s'insère sur le bord spinal inférieur de la scapula et se termine sur les processus épineux et les ligaments interépineux correspondants de C4 à D4 (fig. 12-1).

• *Innervation*

Il est innervé par le nerf dorsal de la scapula (n. de l'angulaire et du rhomboïde) branche du tronc supérieur du plexus brachial : ce nerf est à la face profonde du muscle. Il est accompagné par une branche de l'artère scapulaire ascendante. Les racines d'innervation sont C4 - C5.

• *Fonction*

Le muscle grand rhomboïde est rotateur interne et adducteur.

Pour tester ce muscle, il faut appliquer la main sur la face postérieure de l'épaule et faire pratiquer une adduction du membre supérieur, le sujet étant couché sur le ventre.

Le muscle élévateur de la scapula (m. angulaire de l'omoplate)

Il s'insère sur le bord supéro-interne de la scapula et sur les processus transverses des vertèbres cervicales C1, C2, C3, C4 (fig. 12-1). C'est un muscle puissant et profondément situé qui est recouvert par les muscles sterno-cléïdo- mastoïdien et trapèze.

• *Innervation*

Il est innervé par le nerf dorsal de la scapula situé à la face profonde du muscle. Ses racines sont les mêmes que celles du nerf du muscle grand rhomboïde.

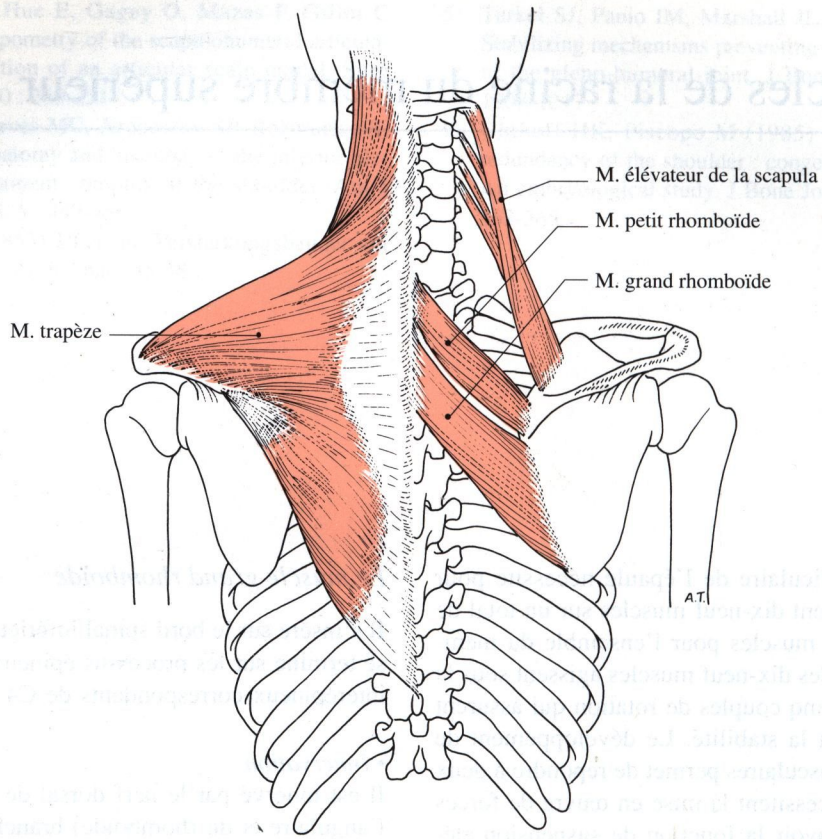

Fig. 12-1. Muscles moteurs de la scapula : vue postérieure

Il est suspenseur, rotateur interne, adducteur et antépulseur de la scapula.

Le muscle trapèze

Il comporte trois faisceaux qui se détachent de haut en bas du tiers interne de la ligne nuchale supérieure, de la protubérance occipitale externe, du ligament cervical postérieur, et du sommet des processus épineux de C1 à C7 et de T1 à T12 (fig. 12-1).

Les faisceaux se terminent respectivement, et d'avant en arrière, sur le tiers latéral du bord postérieur de la clavicule, le bord postérieur de l'acromion et la lèvre supérieure de l'épine scapulaire.

• *Innervation*

Il est innervé par le nerf accessoire (n. spinal), 11e paire des nerfs crâniens, qui traverse le muscle sterno-cleïdo-mastoïdien, se dirige en bas et en arrière, et présente un trajet flexueux autorisant les mouvements de la tête. Il aborde le muscle par son bord antéro-supérieur puis sa face profonde ; le noyau moteur est situé dans la corne antérieure de la moelle cervicale haute.

• *Fonction*

Ce muscle est adducteur, suspenseur, abaisseur et rotateur externe.

Pour le tester, on emploie plusieurs méthodes en fonction du chef exploré. Le faisceau supérieur est testé en demandant au sujet de hausser les épaules. Pour explorer les fibres du faisceau moyen, le sujet couché sur le ventre, le bras en abduction à 90°, on provoque une adduction de la scapula la main sur l'épine. L'abduction contrariée du bras explore le faisceau scapulaire inférieur.

Le muscle dentelé antérieur du thorax (m. grand dentelé)

Il s'insère sur le bord médial de la scapula avec un faisceau supérieur près de l'angle supéro-médial et un faisceau inférieur sur le reste du bord médial (figs. 12-2, 16-5, 16-6). Ces faisceaux se terminent

sur les arcs antérieurs et moyens des dix premières côtes.

• *Vascularisation*
Ce muscle reçoit par sa face externe trois artères principales de 3 à 4 mm de calibre.

L'artère supérieure naît de l'artère axillaire, elle chemine au bord supérieur du muscle jusqu'à ses insertions costales antérieures.

L'artère moyenne est une collatérale de la précédente et se dirige vers les insertions supérieures.

L'artère inférieure ou thoracique externe (a. mammaire externe) chemine verticalement au tiers moyen du muscle en donnant des branches pour les deux parties proximale et distale.

Par sa face interne profonde costale le muscle reçoit également six artères qui proviennent des artères intercostales par leur branche perforante.

• *Innervation*
Le muscle dentelé antérieur du thorax est innervé par le nerf thoracique long, formé par les racines C5-C6 du plexus brachial ; c'est une de ses branches précoces qui accompagne le plexus dans le défilé scalénique puis la fente costo-claviculaire ; il est vertical, se projette sur la ligne axillaire moyenne. On avait coutume de le dénommer "respirateur accessoire" bien que la fonction respiratoire du muscle dentelé antérieur soit minime.

• *Fonction*
Ce muscle est antépulseur et rotateur externe.
Pour le tester, on demande au patient de poser l'extrémité de ses doigts sur son épaule, bras, avant-bras et main fléchis. Le sujet est assis, il pousse son coude vers l'avant contre la main de l'opérateur qui fait résistance.

Le muscle petit pectoral

C'est un muscle aplati, triangulaire avec une base inféro-médiale et un sommet supéro-latéral. Il s'insère en haut sur le segment horizontal du processus coracoïde, à la partie moyenne de sa face supérieure, débordant sur le bord antérieur, par un tendon épais et aplati. En bas, les insertions se font par trois digitations musculo-aponévrotiques sur les 3e, 4e et 5e côtes (fig. 12-2).

• *Vascularisation*
Sa vascularisation est assurée par un pédicule artériel principal de 2 mm de diamètre qui aborde le muscle au tiers moyen de sa face postérieure et se divise en 4 branches collatérales. Il reçoit de plus : un pédicule de

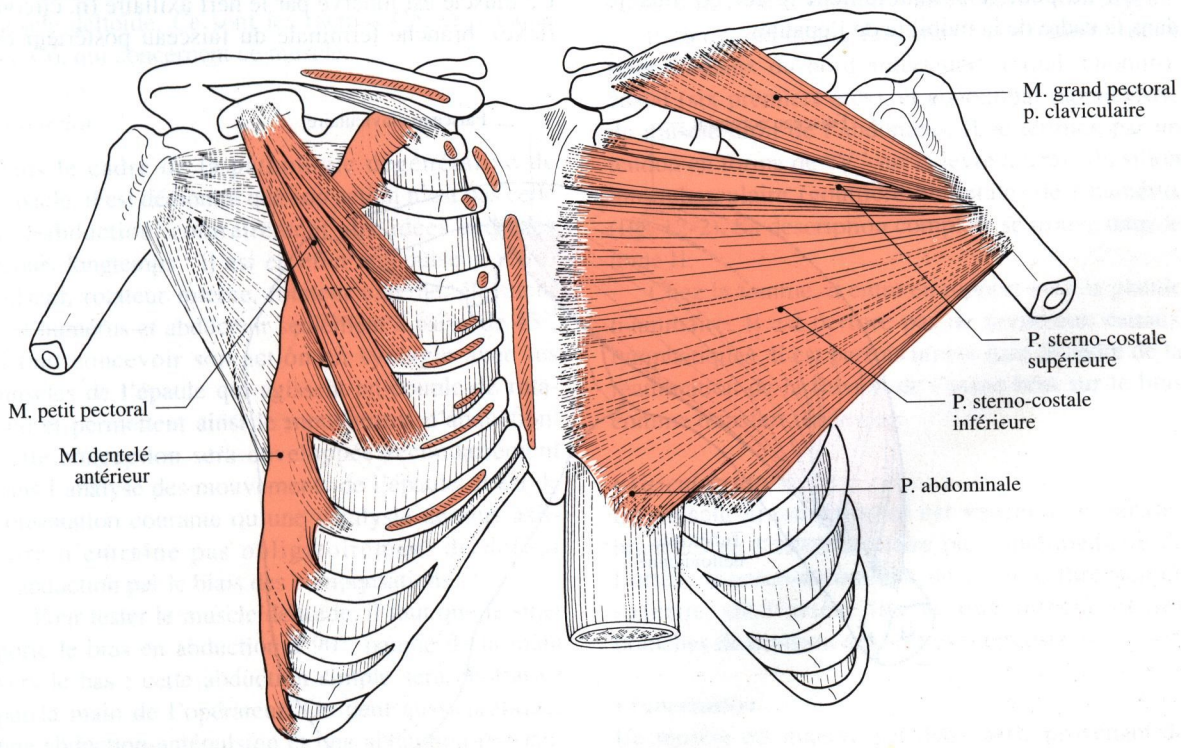

Fig. 12-2. Les muscles pectoraux

1 mm près de son insertion supérieure, deux artères en regard des insertions costales et enfin, par sa face superficielle, six pédicules très fins de 0,1 mm.

• *Innervation*
Ce muscle est innervé à partir d'une branche du faisceau médial du plexus brachial qui se divise en deux rameaux : l'un est le nerf du muscle petit pectoral, l'autre, anastomotique, forme l'anse des pectoraux.

Le muscle petit pectoral dépend des racines C6, C7, C8 du plexus brachial.

• *Fonction*
Il est rotateur interne et antépulseur. En cas de mauvaise cinétique respiratoire, le petit pectoral attire l'épaule en avant faisant saillir la scapula "en porte-manteau".

Le muscle omohyoïdien

Il s'étend du bord cervical de la scapula à l'os hyoïde et sous-tend l'aponévrose cervicale superficielle.

Il est innervé par une branche de l'anse de l'hypoglosse et dépend des racines C2 et C3 du plexus cervical.

Il est très accessoirement élévateur de la scapula mais plus particulièrement fixateur de l'appareil hyoïdien.

On ne peut raisonnablement tester ce muscle dans le cadre de la mobilité de l'épaule.

Muscles moteurs de l'humérus

Ils sont au nombre de huit.

Le muscle deltoïde

Le muscle deltoïde est un muscle superficiel qui définit le galbe harmonieux de l'épaule. Il recouvre l'articulation scapulo-humérale dont il est séparé par la bourse sous acromio-deltoïdienne (fig. 12-5). Par son bord antérieur, il délimite le sillon delto-pectoral.

Il comporte trois faisceaux : antérieur claviculaire (tiers latéral du bord antérieur), moyen (bord latéral de l'acromion) et postérieur (bord postéro-inférieur de l'épine de la scapula) (figs. 12-3, 12-4).

Le faisceau antérieur claviculaire se dirige en bas, en arrière et latéralement, le faisceau moyen ou acromial se dirige verticalement en bas, et le faisceau postérieur épineux se dirige en bas, en avant et latéralement. Ils se terminent au tiers moyen de la face latérale de l'humérus sur la tubérosité deltoïdienne.

• *Vascularisation*
Il reçoit sa vascularisation essentiellement de l'artère circonflexe postérieure. Son faisceau claviculaire reçoit une partie de sa vascularisation des branches collatérales de l'artère thoraco-acromiale.

• *Innervation*
Ce muscle est innervé par le nerf axillaire (n. circonflexe), branche terminale du faisceau postérieur du

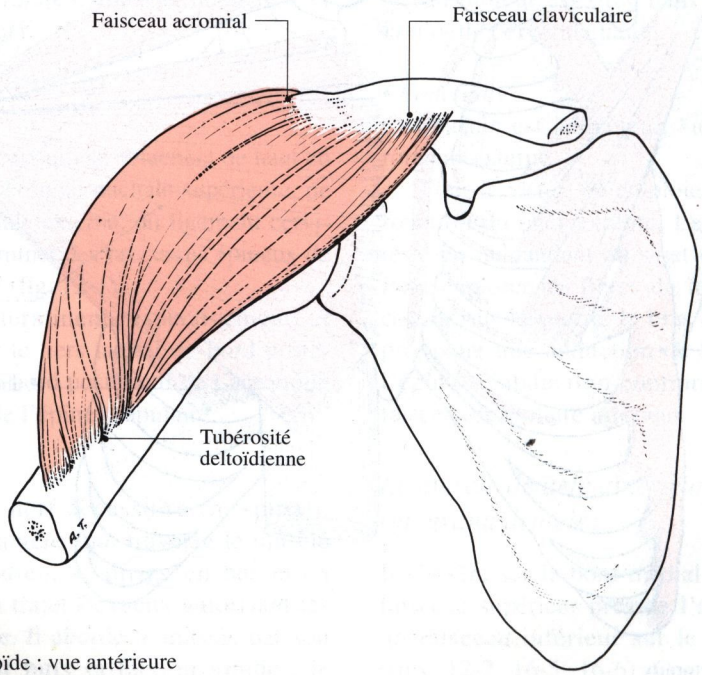

Fig. 12-3. Le muscle deltoïde : vue antérieure

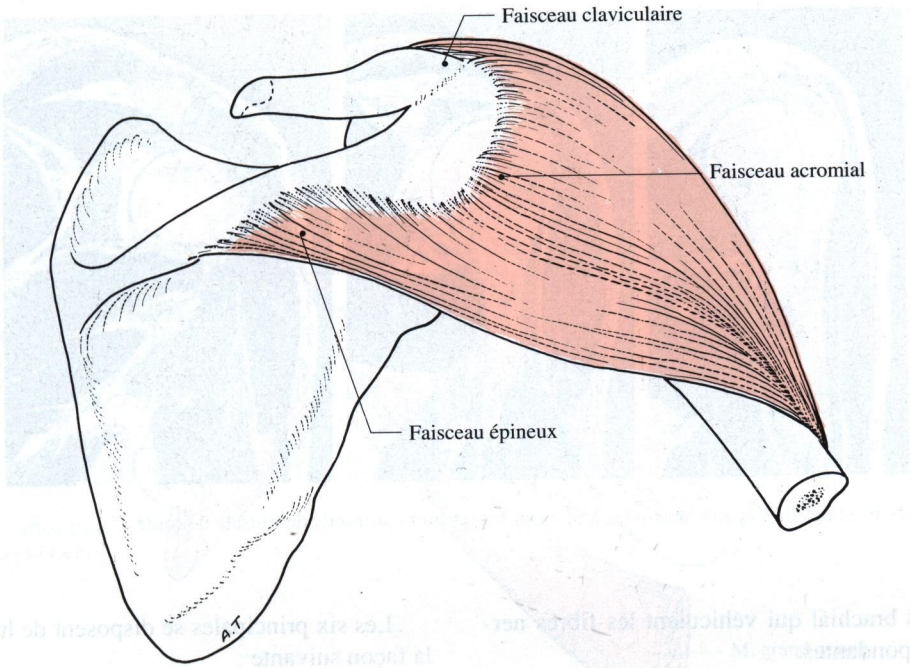

Fig. 12-4. Le muscle deltoïde : vue postérieure

plexus brachial qui traverse l'espace axillaire latéral (trou carré de Velpeau), fait le tour du col chirurgical de l'humérus, innerve le muscle petit rond, puis le muscle deltoïde. Ce sont les racines C5, et quelque peu C6, qui concernent ce muscle.

• *Fonction*

Dans le cadre de la pathologie dégénérative de l'épaule, il est démontré que son action n'est pas celle de l'abduction, contrairement aux idées acquises depuis longtemps : il est en effet antépulseur, rétropulseur, rotateur interne, rotateur externe, élévateur de l'humérus et abducteur seulement à partir de 45°. Il faut concevoir son action en synergie avec les muscles de l'épaule qui agissent en couple de rotation et permettent ainsi le mouvement d'abduction. Cette conception sera développée secondairement dans l'analyse des mouvements de l'épaule. Il est de constatation courante qu'une paralysie du nerf axillaire n'entraîne pas obligatoirement de déficit d'abduction par le biais des compensations.

Pour tester le muscle deltoïde, il faut que le sujet porte le bras en abduction à 90°, paume de la main vers le bas ; cette abduction simple sera contrariée par la main de l'opérateur. On peut aussi pratiquer une abduction-antépulsion et une abduction-rétropulsion.

Le muscle grand pectoral

Le muscle grand pectoral est un muscle superficiel situé à la face antérieure de la paroi thoracique.

Il comprend quatre faisceaux : claviculaire (deux tiers médiaux du bord antérieur), sternal, chondrocostal (six premiers arcs), et abdominal (aponévrose du muscle droit de l'abdomen). Il se termine par un tendon en forme de "V" sur la lèvre latérale du sillon intertuberculaire (gouttière bicipitale) de l'humérus (fig. 12-2). Sa description complète se trouve dans le tome II.

Chez la femme, il entre en rapport avec la glande mammaire. Il est perforé par de nombreux canaux lymphatiques. Il est parfois utilisé dans le cadre de la réanimation de la flexion de l'avant-bras sur le bras comme transfert tendineux.

• *Vascularisation*

Le muscle grand pectoral est vascularisé par des branches de l'artère axillaire par l'intermédiaire de l'artère thoraco-acromiale, de l'artère throracique externe, de l'artère thoracique interne et des branches de division des artères intercostales.

• *Innervation*

Ce muscle est innervé par deux nerfs provenant de l'anse des pectoraux. Ce sont les racines C5, C6, C8,

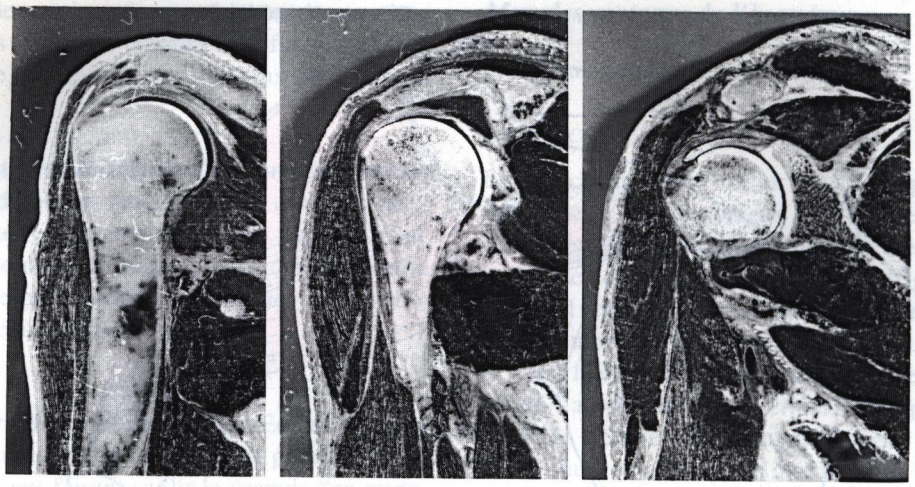

Fig. 12-5. Coupes frontales de l'épaule destinées à montrer les rapports profonds du muscle deltoïde

D1 du plexus brachial qui véhiculent les fibres nerveuses correspondantes.

• *Fonction*

Il est adducteur, rotateur interne et antépulseur. Pour le tester, il faut coucher le patient sur le dos, faire placer le membre supérieur en abduction et appliquer une résistance en fin de mouvement.

Le muscle subscapulaire

Il s'insère sur la fosse subscapulaire et le pilier de la scapula. Les faisceaux musculaires se dirigent latéralement en direction de l'articulation scapulo-humérale sous la forme d'un tendon aplati de 5 cm de hauteur (fig. 12-6). Il participe à ce que l'on a coutume d'appeler la coiffe des rotateurs. La proximité de l'articulation scapulo-humérale aboutit dans certains cas à la présence, au niveau de son bord supérieur d'un prolongement de la synoviale articulaire. Par sa face postérieure, le tendon du muscle subscapulaire est en rapport avec le bord antérieur de la cavité glénoïdale. Au décours des luxations récidivantes de l'épaule, il se produit un espace décollé dit "de Broca" qui est le siège de la position pathologique de la tête humérale. Le tendon se termine sur le tubercule mineur de l'humérus (trochin). C'est un muscle profond sur la face antérieure duquel cheminent les éléments vasculo-nerveux de la fosse axillaire.

• *Vascularisation*

Le muscle reçoit ses artères par ses deux faces.

A la face antérieure, le muscle reçoit huit artères dont six principales et deux accessoires.

Les six principales se disposent de haut en bas de la façon suivante :

- une artère de 1 mm de diamètre qui chemine au bord supérieur du muscle puis se poursuit sur le bord interne à la limite des insertions sur la scapula;
- deux artères de 2 mm de diamètre, longues et tortueuses, pénètrent à la partie moyenne du muscle. Elles se divisent en 4 à 5 branches en forme de candélabre pour se prolonger dans le corps musculaire;
- deux artères inférieures, de 1 mm de diamètre, naissent de l'artère scapulaire inférieure et vascularisent les faisceaux inférieurs du muscle.

A la face postérieure, on observe deux ou trois pédicules qui se divisent et cheminent à la face profonde du muscle : un pédicule supérieur aborde le muscle par son bord supérieur ; un pédicule inférieur comporte une branche principale de 2,5 mm de diamètre provenant de l'artère scapulaire inférieure et une branche très grêle qui n'intéresse que la portion proximale du muscle.

Chacun des pédicules principaux se divise en deux contingents en direction des portions proximale et distale du muscle.

• *Innervation*

Ce muscle est innervé par deux nerfs :

-le nerf supérieur provient de la racine C6 du plexus brachial ; il a un trajet cervical et traverse la fente costo-claviculaire;

- le nerf inférieur est la 1ère branche du faisceau postérieur du plexus brachial.

Les racines d'innervation sont C5, C6, C7, C8.

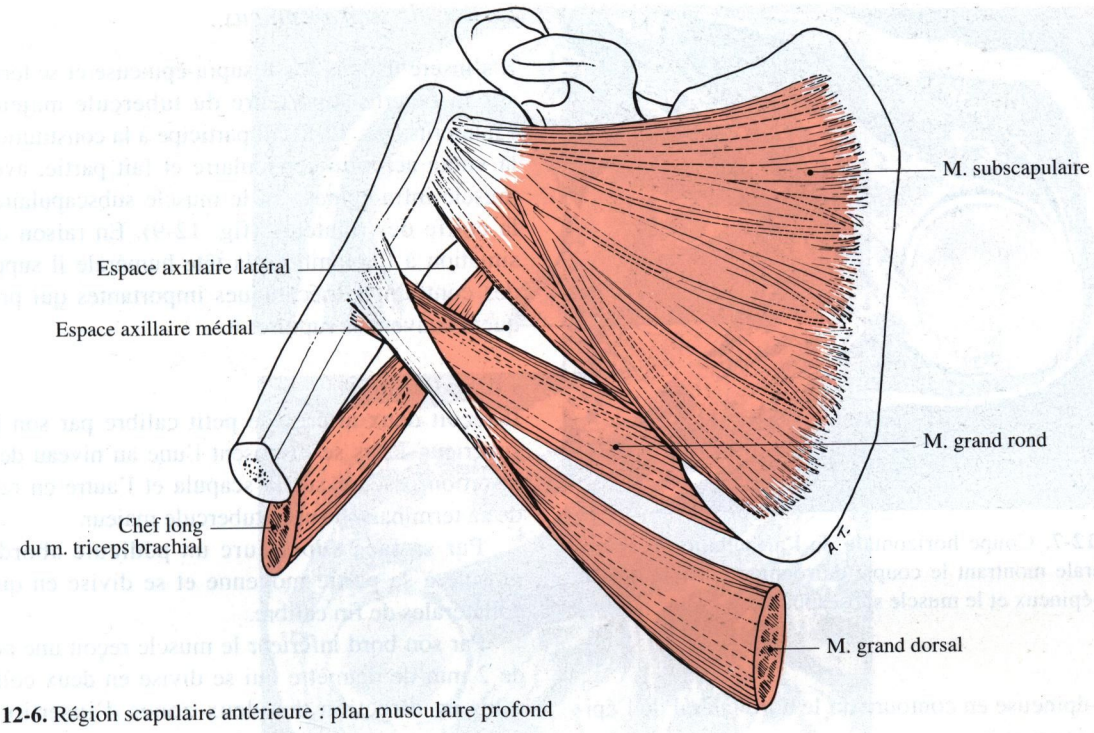

Fig. 12-6. Région scapulaire antérieure : plan musculaire profond

• *Fonction*

Le muscle subscapulaire est adducteur et rotateur interne. Il forme un couple de rotation avec le muscle infra-épineux (fig. 12-7).

Pour l'explorer, il faut coucher le sujet sur le ventre, mettre le membre supérieur en abduction à 90°, avant-bras en haut et en arrière de façon à pratiquer une rotation interne. On applique une résistance sur le bras.

Le muscle infra-épineux

Il s'insère sur les trois quarts médiaux de la fosse infra-épineuse et se termine sur la facette moyenne du tubercule majeur de l'humérus (fig. 12-8). Ce muscle a trois groupes de fibres : les fibres supérieures sont horizontales, les fibres moyennes sont obliques en haut et latéralement et les fibres inférieures sont presque verticales.

Le muscle infra-épineux est un des éléments de la coiffe des rotateurs. L'orientation de ses différents faisceaux musculaires traduit son mode d'action au cours du mouvement d'adduction en synergie avec le muscle subscapulaire et en antagonisme avec le muscle deltoïde. C'est un muscle profond recouvert par les muscles trapèze et deltoïde.

• *Vascularisation*

Il reçoit deux artères par son bord supérieur. Elles sont de petit calibre et se disposent l'une au niveau de son insertion osseuse sur la scapula, l'autre en regard de sa terminaison sur le tubercule majeur de l'humérus.

Au niveau de la face antérieure, un pédicule aborde le muscle à sa partie moyenne et se divise en quatre collatérales de fin calibre.

Par son bord inférieur, le muscle reçoit une artère de 2 mm de diamètre qui se divise en deux collatérales en direction des deux zones d'insertion du muscle.

Par sa face profonde, le muscle reçoit deux pédicules :

- l'un proche de l'insertion du tubercule majeur, de 1 mm de diamètre;
- l'autre plus volumineux, de 2 mm de diamètre, aborde le muscle par sa face profonde et se dirige principalement vers les insertions scapulaires.

• *Innervation*

Le muscle infra-épineux est innervé par le nerf supra-épineux, qui provient du nerf supra-scapulaire, branche du tronc supérieur du plexus brachial. Il passe dans la fosse supra-épineuse puis dans la fosse

Fig. 12-7. Coupe horizontale de l'articulation scapulo-humérale montrant le couple de rotation entre le muscle infra-épineux et le muscle subscapulaire

infra-épineuse en contournant le bord latéral de l'épine de la scapula.

Les racines d'innervation sont C5, et quelque peu C6.

• *Fonction*

Le muscle infra-épineux est adducteur de l'humérus et rotateur externe.

Le muscle supra-épineux

Il s'insère dans la fosse supra-épineuse et se termine sur la facette supérieure du tubercule majeur de l'humérus (fig. 12-8) ; il participe à la constitution de la voûte acromio-claviculaire et fait partie, avec le muscle infra-épineux et le muscle subscapulaire, de la coiffe des rotateurs (fig. 12-9). En raison de sa situation à l'aplomb de la tête humérale il supporte des contraintes mécaniques importantes qui provoquent souvent sa rupture.

• *Vascularisation*

Il reçoit deux artères de petit calibre par son bord supérieur. Elles se disposent l'une au niveau de son insertion osseuse sur la scapula et l'autre en regard de sa terminaison sur le tubercule majeur.

Par sa face supérieure un pédicule aborde le muscle à sa partie moyenne et se divise en quatre collatérales de fin calibre.

Par son bord inférieur le muscle reçoit une artère de 2 mm de diamètre qui se divise en deux collatérales en direction des deux zones d'insertion du muscle.

Par sa face profonde, le muscle reçoit deux pédicules, l'un proche de l'insertion du tubercule majeur de 1 mm de diamètre, l'autre plus volumineux, de 2 mm de diamètre, aborde le muscle par sa face profonde et se dirige principalement vers les insertions musculaires de la scapula.

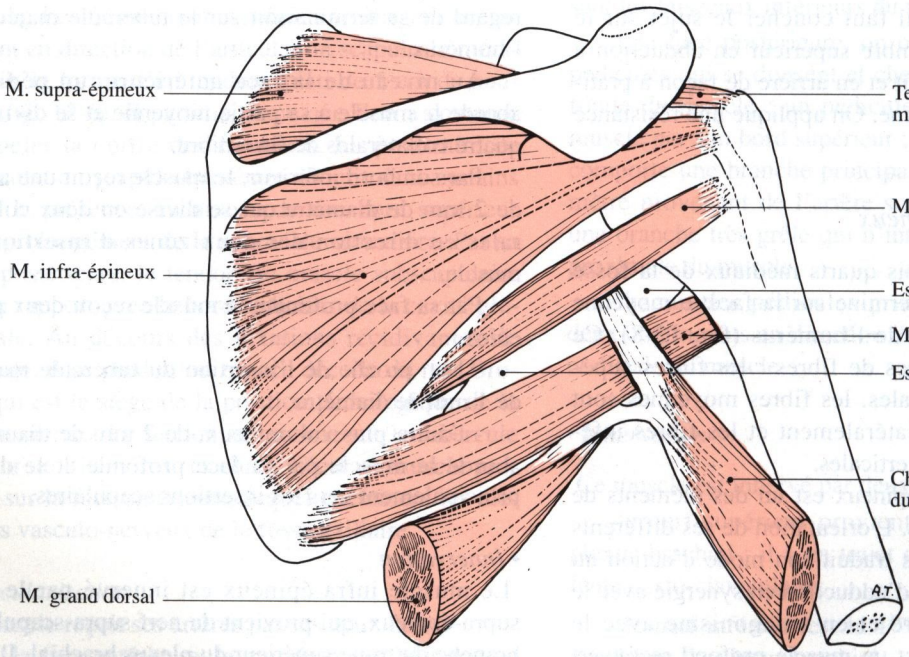

Fig. 12-8. Région scapulaire postérieure : plan musculaire profond

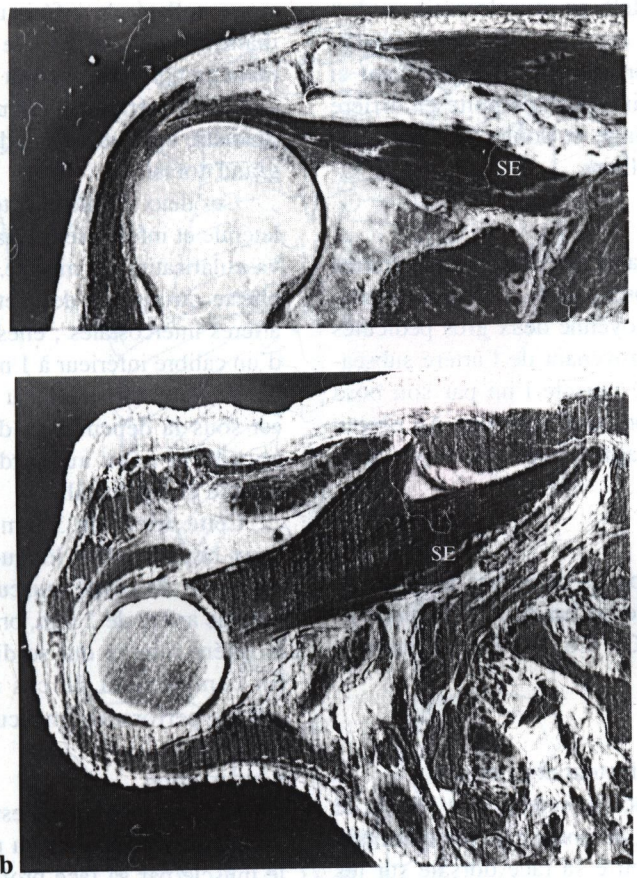

Fig. 12.9 a, b. Rapports du muscle supra-épineux avec la tête humérale. **a** Coupe coronale montrant le muscle qui fait partie de la coiffe des rotateurs, au contact de la tête humérale ; **b** coupe transversale

Chacun des pédicules principaux se divise en deux contingents en direction des portions proximale et distale du muscle.

• *Innervation*
Le muscle supra-épineux est innervé par le nerf supra-scapulaire comme le muscle infra-épineux.

• *Fonction*
Il intervient comme stabilisateur de l'épaule en abduction : on ne peut pas le considérer vraiment comme un muscle abducteur mais comme un élément de stabilisation empêchant la tête humérale de venir buter contre l'acromion. Il est exploré avec le muscle deltoïde lors des mouvements d'abduction du membre supérieur.

Le muscle petit rond

Il s'insère sur les deux tiers supérieurs du quart latéral de la fosse infra-épineuse et se termine sur la facette postérieure du tubercule majeur de l'humérus (fig. 12-8).

Ce muscle est situé au bord inféro-externe du muscle infra-épineux. Il participe à la limite de l'espace axillaire médial (triangle omo-tricipital) et de l'espace axillaire latéral (trou carré de Velpeau) (voir chap. 16).

• *Innervation*
Il est innervé par le nerf axillaire et plus spécifiquement par les racines C5 et parfois C6. Son nerf naît au niveau de l'espace axillaire latéral.

• *Fonction*
Il est adducteur et rotateur externe de l'humérus.

Le muscle grand rond

Il s'insère sur le tiers inférieur du quart externe de la fosse infra-épineuse. Il se termine sur la lèvre interne du sillon intertuberculaire (fig. 12-8).

Ce muscle est parallèle au muscle petit rond et participe aux limites des espaces axillaires, médial et latéral. Ses fibres se dirigent en haut, en avant et latéralement. Son bord inférieur délimite en arrière la base de la fosse axillaire et donne insertion à la base de l'aponévrose axillaire.

• *Vascularisation*
Le tendon du muscle grand rond reçoit trois artères provenant de l'artère subscapulaire. Le corps musculaire reçoit à sa partie moyenne deux gros pédicules de 3 mm de diamètre, provenant de l'artère subscapulaire, qui pénètrent le muscle l'un par son bord inférieur et l'autre par son bord supérieur. Au niveau de son insertion sur la scapula, le muscle reçoit deux artérioles de 0,1 mm.

• *Innervation*
Ce muscle est innervé par la deuxième branche du faisceau postérieur du plexus brachial. Son innervation dépend des racines C5, C6 du plexus brachial à part entière.

• *Fonction*
Il est rotateur interne, adducteur et extenseur.

Pour le tester, on place le sujet sur le ventre, le membre supérieur le long du corps : on porte la main en arrière de façon à mettre sa face dorsale sur les fesses. La résistance est appliquée au niveau du coude.

Le muscle grand dorsal

Il s'insère sur la lèvre médiale du sillon intertuberculaire de l'humérus et se termine sur les processus épineux de D7 à D12 et de L1 à L5, le sacrum, la crête iliaque, et les dernières côtes (fig. 12-10). L'anatomie descriptive est détaillée dans le Tome 2.

Le muscle grand dorsal, de par sa vascularisation et sa morphologie, représente un muscle fréquemment utilisé en chirurgie plastique soit pour combler une perte de substance cutanée et musculaire soit en cas de paralysie comme transfert tendineux pour réanimer la flexion de l'avant-bras sur le bras.

• *Vascularisation*
La vascularisation du corps musculaire est assurée par un pédicule principal important de 4 mm de diamètre accompagné de sa veine de 5 mm de diamètre. Cette artère se divise en quatre collatérales :
- une collatérale de 1 mm de diamètre a un trajet rétrograde en direction du tendon d'insertion;
- une collatérale inférieure de 1,5 mm de diamètre se termine à la jonction tendino-musculaire;
- une collatérale inférieure et médiale de 3 mm de diamètre se dirige dans le corps musculaire parallèlement au bord inférieur du muscle;
- une collatérale supérieure et latérale de 3 mm de diamètre se situe à 4 cm du bord supérieur du muscle grand dorsal.

Ces deux dernières artères collatérales, supérieure latérale et inférieure médiale, assurent la totalité de la vascularisation du muscle. Il existe en outre à la périphérie du muscle des petites artères provenant des artères intercostales ; elles sont au nombre de huit et d'un calibre inférieur à 1 mm.

La vascularisation du lambeau cutané en regard est sous la dépendance d'une artère principale qui aborde la peau au bord inférieur du tendon du muscle grand dorsal.

Cette artère de 3 mm de diamètre se divise en deux branches très longues. En regard de la partie moyenne du corps musculaire, la peau est rejointe par une artère de 2 mm, branche de l'artère collatérale inféro-interne qui se divise en trois collatérales. En complément de ces artères, on retrouve des artères perforantes musculaires au nombre de dix.

• *Innervation*
Le muscle grand dorsal est innervé par la 3e branche du faisceau postérieur du plexus brachial qui aborde le muscle par sa face profonde. Les racines d'innervation sont C6, C7, C8.

• *Fonction*
Il est rotateur interne, adducteur et extenseur. C'est le muscle du grimper.

La méthodologie d'exploration est la même que pour le muscle grand rond.

Les muscles coraco-brachial, biceps brachial et triceps brachial

Classiquement décrits avec le bras, ont un rôle plus ou moins important sur le fonctionnement de l'articulation scapulo-humérale. Ils sont développés au chapitre 21.

Le muscle coraco-brachial

Il s'insère sur la partie latérale du sommet du processus coracoïde et se termine au tiers moyen de la face médiale de l'humérus (figs. 12-11, 21-2). De par sa fonction ce muscle est à intégrer à l'articulation scapulo-humérale et non à la région brachiale.

Il est traversé par le nerf musculo-cutané,

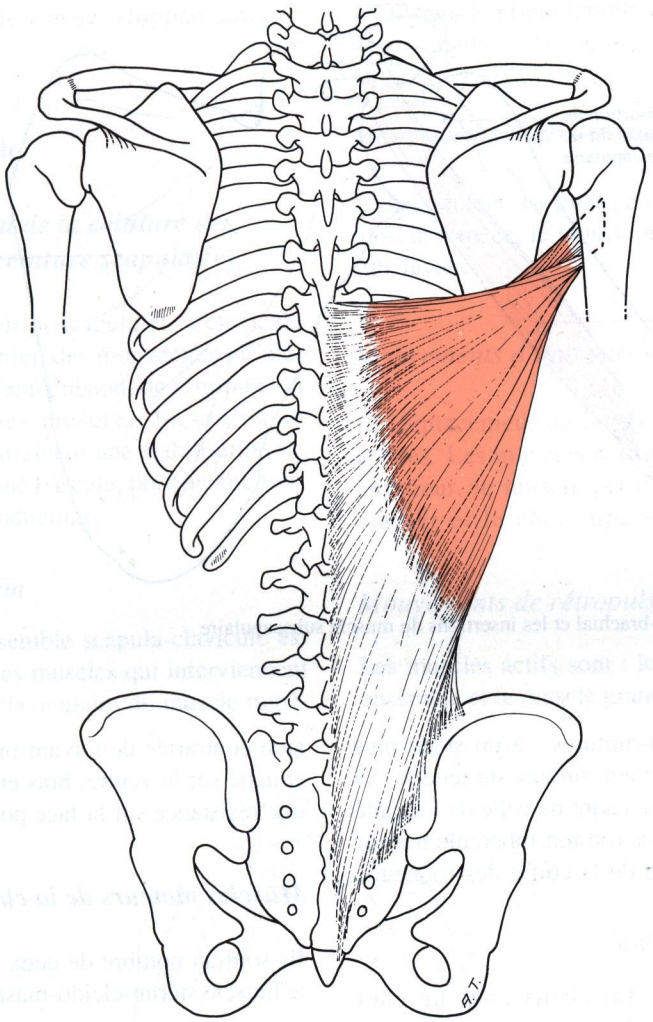

Fig. 12-10. Le muscle grand dorsal

branche terminale du faisceau latéral du plexus brachial, qui l'innerve au passage. Ce nerf dépend des racines C5, C6.

Ce muscle est fléchisseur, adducteur et rotateur interne du membre supérieur.

L'exploration est comparable à celle des faisceaux antérieurs du muscle deltoïde.

Le muscle biceps brachial

Il est constitué de deux corps musculaires qui s'insèrent en haut sur la scapula par deux tendons différents : celui du chef long s'insère sur le tubercule supra-glénoïdal, celui du chef court sur le processus coracoïde (fig. 21-1). En bas, le muscle s'insère par un tendon commun sur la tubérosité du radius, et émet une expansion aponévrotique tendineuse sur les tendons des muscles insérés sur l'épicondyle médial.

Il est innervé par le nerf musculo-cutané.

• *Fonction*

Son rôle principal est d'assurer la flexion de l'avant-bras sur le bras, avec une participation à la supination. Le chef long, par son trajet intra-articulaire est rotateur interne de la tête humérale. Les deux tendons supérieurs ont une action stabilisatrice de la tête humérale et participent à la flexion de l'humérus. Il constitue une des bissectrices vectorielles de recentrage de la tête humérale.

Dans son trajet intra-articulaire, le tendon du chef long est soumis à des contraintes mécaniques importantes. Son atteinte se caractérise au début par des

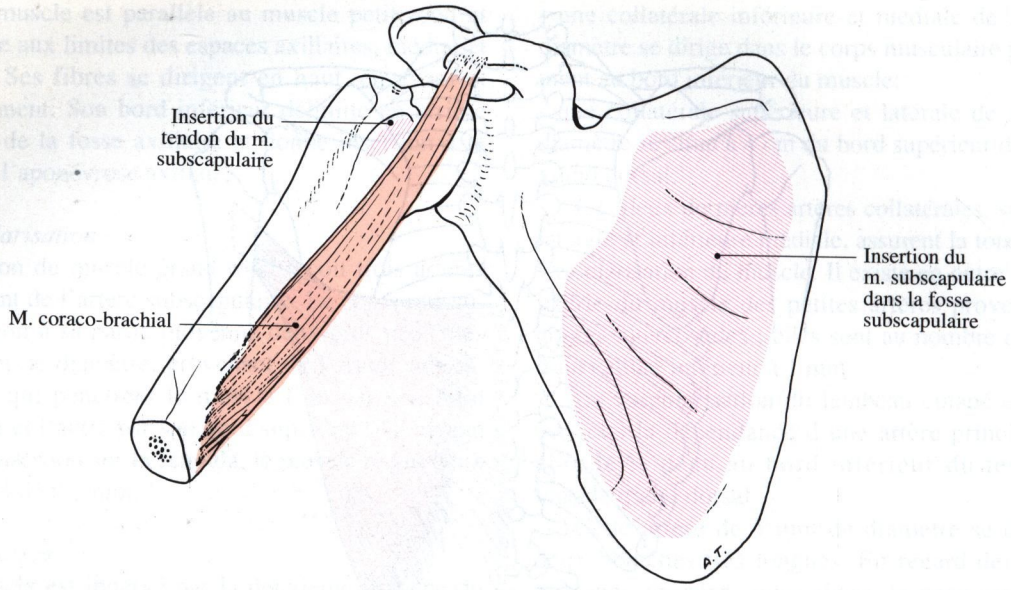

Fig. 12-11. Le muscle coraco-brachial et les insertions du muscle subscapulaire

fissurations et des micro-ruptures ; à un stade plus avancé l'on peut observer une rupture du tendon. Sa pathologie s'inscrit dans le cadre de celle de l'épaule dégénérative avec conflit acromion-tubercule majeur et secondairement rupture de la coiffe des rotateurs.

Le muscle triceps brachial

Il est constitué de trois faisceaux avec un chef médial (vaste interne), un chef latéral (vaste externe) et un chef long (longue portion). Le tendon du chef long s'insère sur le tubercule infra-glénoïdal et le pôle inférieur du bourrelet glénoïdal. Ce muscle se termine par un tendon commun aux trois faisceaux du muscle, (tendon du triceps), sur le sommet des deux tiers postérieurs de l'olécrâne (figs. 21-3, 21-4).

Ce muscle est innervé par des branches du nerf radial qui traversent la fente huméro-tricipitale, au-dessus de la gouttière de torsion de l'humérus. Les rameaux pour le chef long naissent à la partie supérieure et ceux du chef latéral et du chef médial à quelques centimètres au-dessous. Le nerf radial est une branche terminale du plexus brachial.

• *Fonction*

Extenseur de l'avant-bras sur le bras, il est également stabilisateur de la tête humérale (bissectrice vectorielle de recentrage) - extenseur rétropulseur de l'humérus.

On explore ce muscle en pratiquant une extension contrariée de l'avant-bras. Pour cela le sujet est couché sur le ventre, bras en abduction. On applique une résistance sur la face postérieure de l'avant-bras.

Muscles moteurs de la clavicule

Ils sont au nombre de deux : le muscle subclavier et le muscle sterno-cléido-mastoïdien.

Le muscle subclavier

Il provient d'une gouttière située à la face inférieure de la clavicule. Il se dirige vers le premier cartilage costal. C'est un ligament actif sterno-costo-claviculaire.

Il est innervé par le nerf subclavier, branche du tronc supérieur du plexus brachial. Les racines concernées sont C5 et C6.

Le muscle subclavier par sa disposition en forme de pyramide tronquée intervient comme élément directeur des mouvements de la clavicule. Il sous-tend l'aponévrose clavi-pectoro-axillaire.

Le muscle sterno-cléïdo-mastoïdien

Il intervient par ses chefs claviculaires. Rappelons qu'ils sont superposés à la face supérieure de la clavicule. En avant, on trouve le chef cléïdo-mastoïdien, en arrière le cléïdo-occipital.

Ils sont innervés par le nerf accessoire (spinal).

L'étude de ce muscle est développée dans le Tome 3.

Anatomie fonctionnelle

Mobilisation et fixation de la ceinture des membres supérieurs (ceinture scapulaire)

Les muscles s'insérant sur la scapula et la clavicule assurent de par leur direction des mouvements d'élévation, d'abaissement, d'antépulsion, de rétropulsion (fig. 12-12). Ces mêmes muscles, lorsqu'ils se contractent en couple, entraînent une stabilisation de la scapula (fixation) ou une bascule, phénomène fondamental au cours de l'abduction.

Mouvements d'élévation

Le déplacement de l'ensemble scapula-clavicule est de 8 à 12 centimètres. Les muscles qui interviennent sont : le chef supérieur claviculaire du muscle trapèze, le muscle grand rhomboïde et le muscle élévateur de la scapula.

Mouvements d'abaissement

L'abaissement est provoqué par le chef inférieur du muscle trapèze, le muscle petit pectoral et le muscle subclavier.

Mouvements d'antépulsion

Le déplacement de la scapula est de 8 à 15 centimètres. Les muscles actifs sont : le muscle dentelé antérieur, le muscle petit pectoral, le muscle subclavier et le chef supérieur du muscle trapèze.

Mouvements de rétropulsion

Les muscles actifs sont : le muscle trapèze dans son ensemble et le muscle grand rhomboïde.

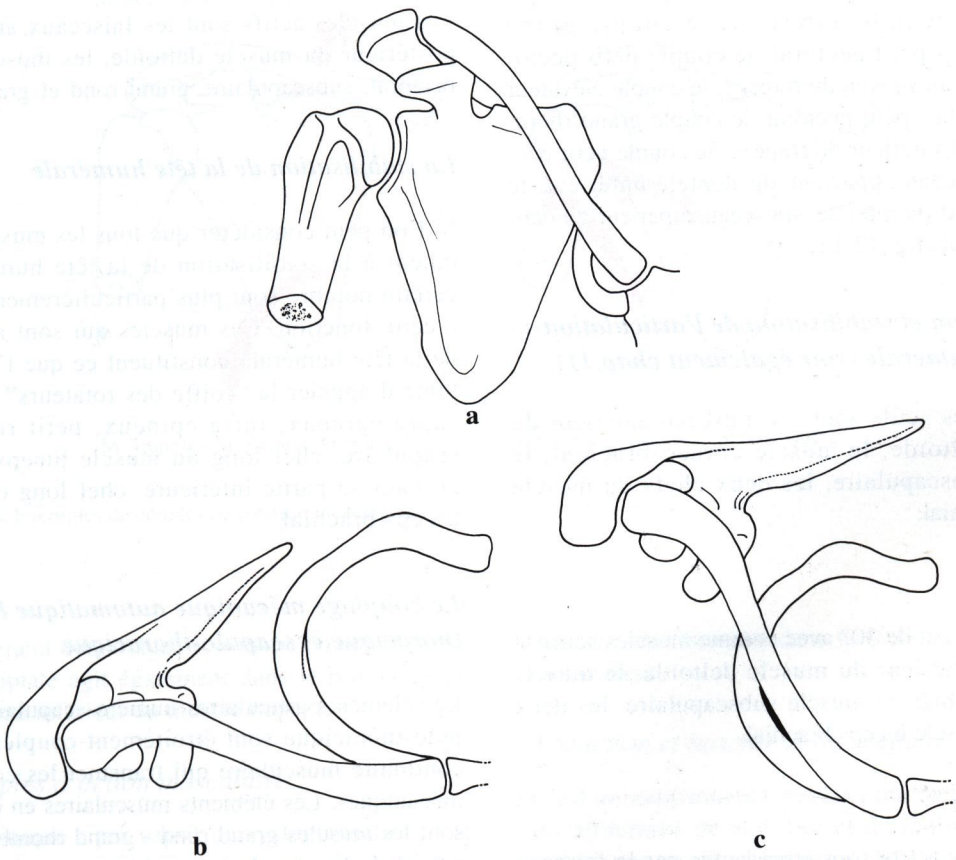

Fig. 12-12 a-c. Mobilisation de la ceinture des membres supérieurs. **a** Elévation ; **b** antépulsion ; **c** rétropulsion

Bascule de la scapula : rotation interne-externe

Ce mouvement fait appel à deux types de couples musculaires avec d'une part un couple d'action de muscles agonistes et d'autre part un couple d'action de muscles antagonistes. Le mouvement de rotation externe entraîne un déplacement de la cavité glénoïdale en haut, en dehors et en avant. C'est au cours de l'abduction que les mouvements de rotation sont les plus importants avec une rotation de la scapula de 23° par rapport à un axe transversal et successivement de 10° vers l'arrière puis de 6° vers l'avant par rapport à un axe vertical.

Parmi le groupe des muscles antagonistes aboutissant à un mouvement de rotation externe, l'on distingue le couple de faisceaux supérieur et inférieur du muscle trapèze, le couple des faisceaux supérieur et inférieur du muscle dentelé antérieur.

Dans le groupe des muscles agonistes aboutissant à un mouvement de rotation interne, l'on distingue le couple grand rhomboïde - élévateur de la scapula, le couple petit pectoral - subclavier, le couple grand rhomboïde - faisceau supérieur du muscle trapèze. Dans le groupe des muscles antagonistes les couples de rotation musculaire sont constitués par le couple trapèze - dentelé antérieur, le couple grand rhomboïde - petit pectoral, le couple petit pectoral - faisceau moyen du trapèze, le couple élévateur de la scapula - petit pectoral, le couple grand rhomboïde - chef inférieur du trapèze, le couple petit pectoral - faisceau supérieur du dentelé antérieur, le couple grand rhomboïde - faisceau supérieur du dentelé antérieur (fig. 12-13).

Mobilisation et stabilisation de l'articulation scapulo-humérale (voir également chap.11)

Les muscles actifs sont : le faisceau antérieur du muscle deltoïde, le muscle coraco-brachial, le muscle subscapulaire, les deux chefs du muscle biceps brachial.

La flexion

L'amplitude est de 30° avec comme muscles actifs le faisceau antérieur du muscle deltoïde, le muscle coraco-brachial, le muscle subscapulaire, les deux chefs du muscle biceps brachial.

L'extension

Les muscles actifs sont représentés par le faisceau postérieur du muscle deltoïde, le muscle grand rond, le muscle grand dorsal et le chef long du muscle triceps.

La rotation interne

L'amplitude du mouvement est de 90°. Les muscles actifs sont le faisceau antérieur du muscle deltoïde, les muscles grand pectoral, subscapulaire, grand rond et grand dorsal.

La rotation externe

L'amplitude moyenne du mouvement est de 75° avec comme muscles actifs le faisceau postérieur du muscle deltoïde, les muscles infra-épineux et petit rond.

L'abduction

Les muscles sont : jusqu'à 45° le faisceau moyen du muscle deltoïde, au-delà de 45° son faisceau postérieur et au-delà de 60° son faisceau antérieur.

L'adduction

Les muscles actifs sont les faisceaux antérieur et postérieur du muscle deltoïde, les muscles grand pectoral, subscapulaire, grand rond et grand dorsal.

La stabilisation de la tête humérale

Si l'on peut considérer que tous les muscles participent à la stabilisation de la tête humérale, un certain nombre sont plus particulièrement affectés à cette fonction. Ces muscles qui sont au contact de la tête humérale constituent ce que l'on a coutume d'appeler la "coiffe des rotateurs" : muscles supra-épineux, infra-épineux, petit rond, subscapulaire, chef long du muscle biceps brachial et, dans sa partie inférieure, chef long du muscle triceps brachial.

Le couplage mécanique automatique huméro-thoracique et scapulo-thoracique

Les éléments articulaires huméro-scapulaire et scapulo-thoracique sont étroitement couplés par une continuité musculaire qui transmet les contraintes mécaniques. Les éléments musculaires en continuité sont les muscles grand rond - grand rhomboïde, élévateur de la scapula - supra-épineux, dentelé antérieur - grand rhomboïde, deltoïde - trapèze. Le

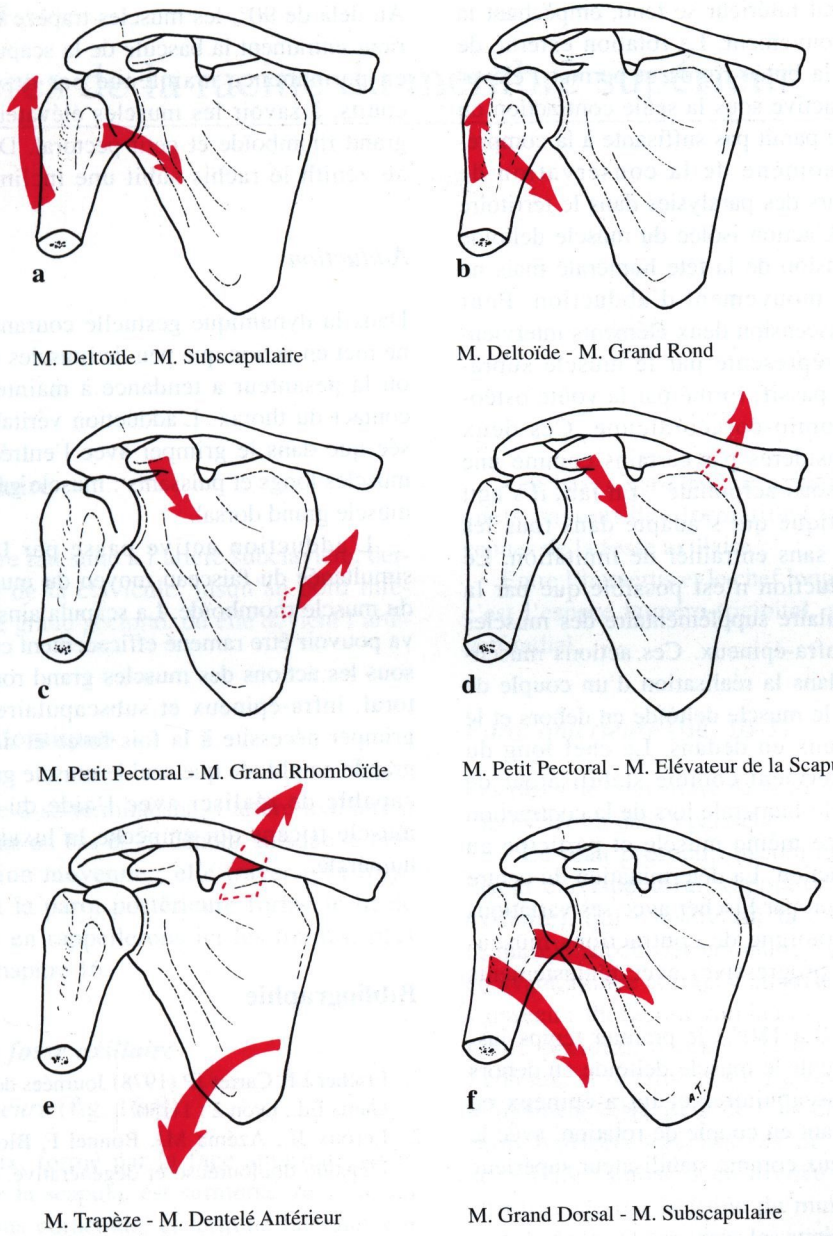

Fig. 12-13. Exemples de couples de rotation musculaire

muscle grand dorsal avec son insertion sur la pointe de l'omoplate agit également dans le prolongement du faisceau inférieur du muscle trapèze.

Les couples d'action musculaire

Biomécanique : par esprit de systématisation, l'on donne à chaque muscle une fonction très restrictive. Cependant, dans un contexte fonctionnel tous les muscles interviennent dans la réalisation de chaque mouvement.

Abduction et bascule de la scapula

C'est un mouvement complexe qui met en jeu toutes les structures de stabilité et de mobilité. Lors de l'abduction passive l'humérus, par l'intermédiaire du tubercule majeur, bute contre l'acromion et le liga-

ment gléno-huméral inférieur se tend, empêchant la progression du mouvement. La rotation externe de l'humérus efface la butée rigide et permet l'élévation. L'abduction active sous la seule contraction du muscle deltoïde ne paraît pas suffisante à la compréhension du phénomène de la conservation de l'abduction au cours des paralysies dans le territoire du nerf axillaire. L'action isolée du muscle deltoïde entraîne une ascension de la tête humérale mais ne provoque pas de mouvement d'abduction. Pour s'opposer à cette ascension deux éléments interviennent : l'un actif représenté par le muscle supra-épineux et l'autre passif, formé par la voûte ostéo-ligamentaire acromio-coracoïdienne. Ces deux éléments sont considérés par certains comme une articulation dite "sous-acromiale". En fait, il s'agit d'une butée élastique qui s'adapte dans tous les plans de l'espace sans entraîner de limitation. Le mouvement d'abduction n'est possible que par la stabilisation musculaire supplémentaire des muscles subscapulaire et infra-épineux. Ces actions musculaires s'intègrent dans la réalisation d'un couple de rotation formé par le muscle deltoïde en dehors et le muscle infra-épineux en dedans. Le chef long du muscle biceps intervient comme stabilisateur de l'articulation scapulo-humérale lors de la contraction du chef court de ce même muscle et participe au mouvement d'abduction. La détermination du centre instantané de rotation par Fischer avec ses variations topographiques témoigne de contractions musculaires multiples et progressives avec réajustements permanents.

L'abduction de 0 à 180° : le premier temps jusqu'à 90° fait intervenir le muscle deltoïde en dehors et les muscles subscapulaires et infra-épineux en dedans, se comportant en couple de rotation, avec le muscle supra-épineux comme stabilisateur supérieur. Au delà de 90°, les muscles trapèze et dentelé antérieur entraînent la bascule de la scapula. Celle-ci est en permanence maintenue par des muscles plus courts, à savoir les muscles élévateurs de scapula, grand rhomboïde et petit pectoral. Dans l'élévation au zénith le rachis subit une inclinaison latérale.

Adduction

Dans la dynamique gestuelle courante, l'adduction ne met en action que peu de muscles dans la mesure où la pesanteur a tendance à maintenir le bras au contact du thorax. L'adduction véritable n'est réalisée que dans le grimper avec l'entrée en action de muscles longs et puissants : muscle grand pectoral et muscle grand dorsal.

L'adduction active passe par la contraction simultanée du faisceau moyen du muscle trapèze et du muscle rhomboïde. La scapula ainsi fixée, le bras va pouvoir être ramené efficacement contre le thorax sous les actions des muscles grand rond, grand pectoral, infra-épineux et subscapulaire. L'action du grimper nécessite à la fois force et déplacement de grande amplitude que seul le muscle grand dorsal est capable de réaliser avec l'aide du chef long du muscle triceps qui empêche la luxation de la tête humérale.

Bibliographie

1. Fischer LP, Carret JP (1978) Journées de l'épaule Lyon. Gama Ed., Lyon 2 : 1-150.
2. Leroux JL, Azéma MJ, Bonnel F, Blotman F (1980) L'épaule douloureuse et dégénérative. Springer, Paris

CHAPITRE 13

Les artères de la racine du membre supérieur

A Bouchet

L'artère axillaire

L'artère axillaire fait suite à l'artère subclavière, derrière le milieu de la clavicule, jusqu'au bord inférieur du muscle grand pectoral, où elle devient l'artère brachiale.

Données anatomiques

De son origine à sa terminaison, l'artère axillaire a un trajet oblique en bas et en dehors, lorsque le bras est en abduction moyenne ; elle traverse la fosse axillaire, dont la paroi postérieure forme le lit de l'artère. Nous en rappellerons ici les limites, plus détaillées au chapitre 16.

Limites de la fosse axillaire

Paroi postérieure (fig. 16-8)

Un mur osseux, formé par la face antérieure et le bord latéral de la scapula, est surmonté vers l'avant par le processus coracoïde, et terminé latéralement par la cavité glénoïdale. Le muscle subscapulaire matelasse cette paroi, et va se fixer sur le tubercule mineur de l'humérus. Au-dessous, et sur un plan légèrement postérieur, le muscle grand dorsal s'enroule autour du bord inférieur du muscle grand rond, le muscle triceps brachial croise en arrière ces deux muscles pour se porter obliquement à la face postérieure du bras.

Entre le bord externe de la scapula et le muscle grand rond se dessine une fente triangulaire à base humérale, coupée en deux par le tendon du chef long du muscle triceps brachial :

- en haut, c'est l'espace axillaire latéral (trou carré de Velpeau);
- en bas, c'est l'espace axillaire médial par lesquels passent des formations vasculo-nerveuses venues de la fosse axillaire.

Entre l'humérus et le chef long du muscle triceps, c'est l'espace huméro-tricipital, par où s'engage le nerf radial.

Paroi antérieure (fig. 16-3)

Les plans de couverture de la fosse axillaire peut être subdivisée en deux épaisseurs :

- Le plan profond, discontinu est formé par le fascia clavi-pectoral, (aponévrose clavi-pectoro-axillaire), qui s'insère sur la clavicule et engaine le muscle subclavier en haut ; il est fort et résistant en avant, mince et fragile en arrière. Traversé par les vaisseaux thoraco-acromiaux et le nerf du muscle grand pectoral, il rejoint le muscle petit pectoral, l'entoure, et se termine sur l'aponévrose axillaire par le ligament suspenseur de l'aisselle. La présence des ramifications vasculaires de l'artère thoraco-acromiale impose à ce niveau une voie d'abord chirurgicale par la gaine du muscle subclavier, qui permet de les éviter après les avoir abaissées.
- Le plan superficiel est formé par le muscle grand pectoral, vaste éventail qui s'étend de l'humérus à la clavicule, au sternum et aux premiers cartilages costaux.

Entre ces deux plans, un espace décollable rempli de tissu graisseux prend le nom d'espace sous-pectoral. La peau recouvre la région.

Paroi médiale

La paroi thoracique est revêtue des digitations du muscle dentelé antérieur (m. grand dentelé) qui unit la scapula aux 10 premières côtes (fig. 16-5).

Paroi latérale (fig. 16-7)

Le bord interne de l'humérus est tapissé des tendons des muscles coraco-brachial et chef court du biceps ; le premier est satellite de l'artère axillaire.

Le sommet de la fosse axillaire

Il correspond à la fente costo-claviculaire qui livre passage à l'artère, entre la clavicule, matelassée par le muscle subclavier, et la 1ere côte (fig. 16-10).

Base

L'aponévrose axillaire, niée par certains auteurs, double la face profonde de la peau, riche en poils (fig. 16-3).

Les collatérales de l'artère axillaire

Elles sont au nombre de quatre dans la majorité des cas (figs. 13-1, 13-2).

L'artère thoraco-acromiale

Elle naît de la face antérieure de l'artère, enjambe le muscle petit pectoral, traverse l'espace clavi-pectoral, et se divise en deux branches, l'une latérale ou acromiale, l'autre médiale ou thoracique.

L'artère thoracique latérale (a. mammaire externe)

Elle naît au-dessus du bord inférieur du muscle petit pectoral, chemine sur le muscle dentelé antérieur, et gagne les premiers espaces intercostaux et les muscles pectoraux.

L'artère subscapulaire

De gros calibre, elle naît au-dessous du muscle petit pectoral, près du bord latéral de la scapula. Elle se divise en deux branches : l'une antérieure descend sur le thorax, l'autre postérieure, la plus volumineuse, s'engage dans l'espace axillaire médial et irrigue la face postérieure de la scapula.

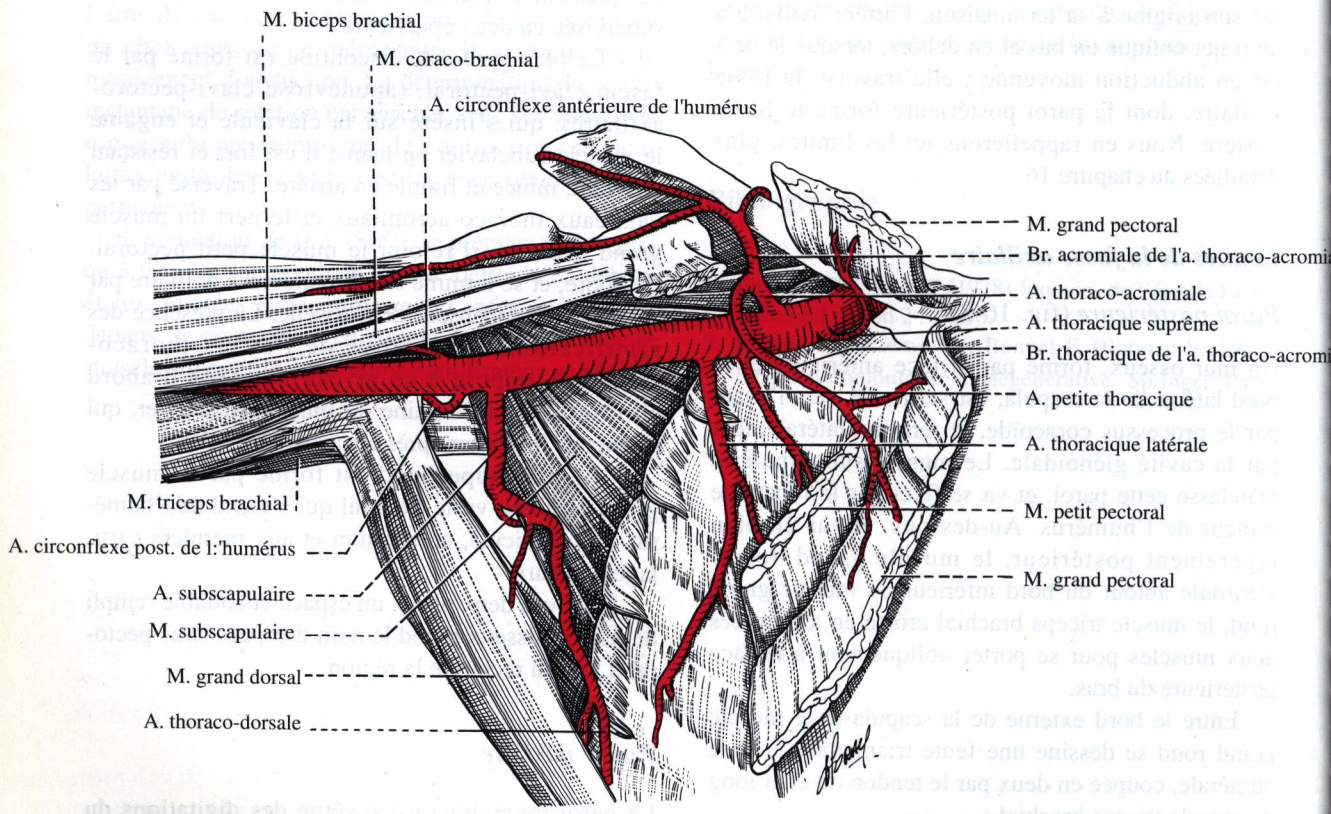

Fig. 13-1. L'artère axillaire droite et ses branches. In : Bouchet A, Cuilleret J (1976) Anatomie Topographique, Le membre supérieur. Simep, Villeurbanne

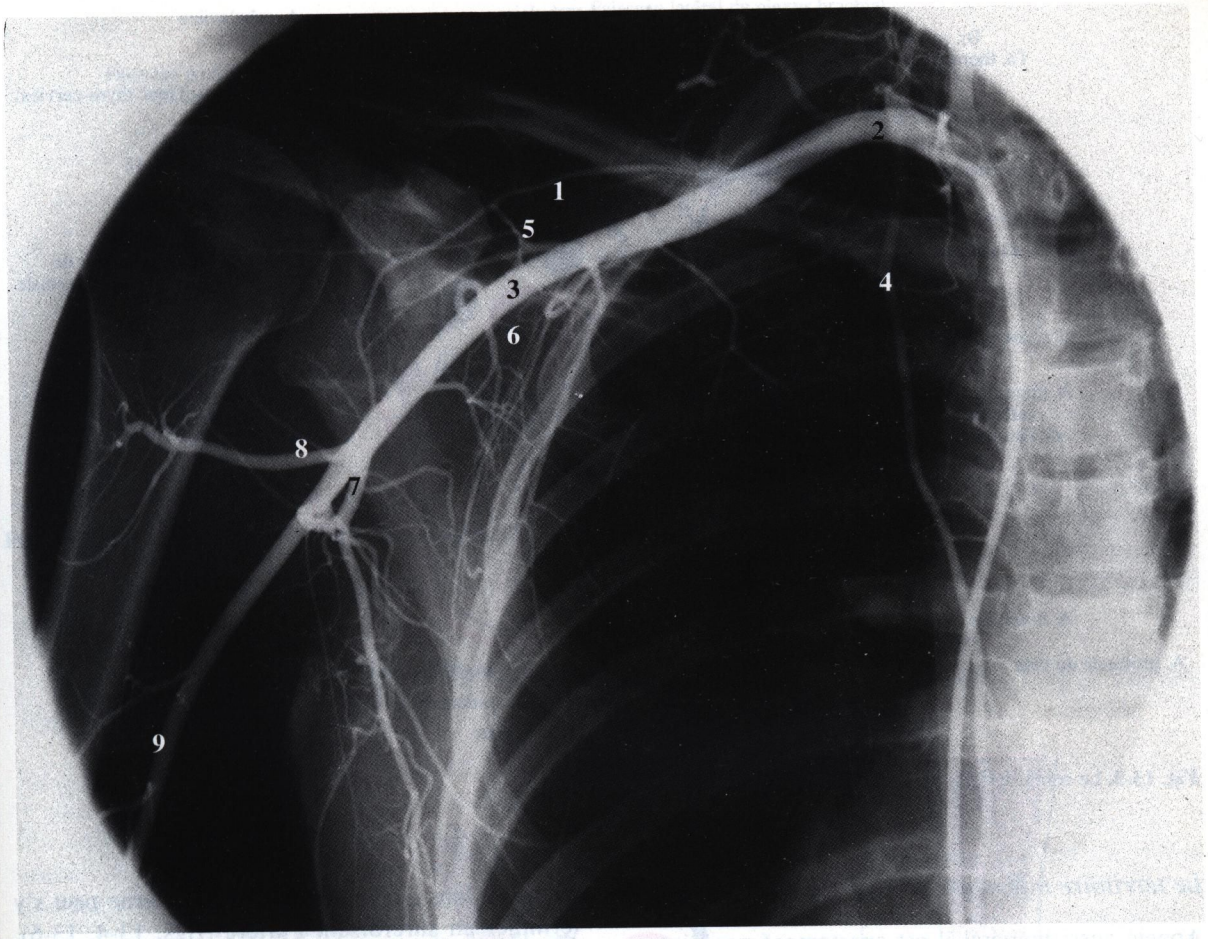

Fig. 13-2. Artériographie axillaire : 1 artère supra-scapulaire, 2 artère subclavière, 3 artère axillaire, 4 artère thoracique interne, 5 branche acromiale de l'artère thoraco-acromiale, 6 artère thoracique latérale, 7 artère subscapulaire, 8 tronc des artères circonflexes

Le tronc des artères circonflexes

Il naît près de la terminaison de l'artère axillaire et se divise rapidement en deux branches :

-l'artère circonflexe antérieure de l'humérus contourne en avant le col chirurgical de l'os,

-l'artère circonflexe postérieure de l'humérus le contourne en arrière et s'engage dans l'espace axillaire latéral.

L'une et l'autre irriguent le muscle deltoïde par sa face profonde.

Les anastomoses

Elles se font avec deux territoires, supérieur et inférieur :

Le territoire supérieur

Appelé aussi subclavier il est anastomosé par l'intermédiaire de deux cercles vasculaires : péri-scapulaire et thoracique (fig. 13-3).

Le cercle péri-scapulaire est formé d'une part par la branche acromiale de l'artère thoraco-acromiale et l'artère subscapulaire, d'autre part par l'artère supra-scapulaire et l'artère scapulaire descendante venues de l'artère subclavière.

Le cercle thoracique est formé par la branche thoracique de l'artère thoraco-acromiale, l'artère thoracique latérale, et les artères perforantes venues des 1res artères intercostales et de l'artère thoracique interne (branche de l'a. subclavière).

Au niveau de ce territoire, la liaison sanguine est richement assurée, et la ligature de l'artère axillaire haute est peu dangereuse, si les collatérales ne sont pas thrombosées.

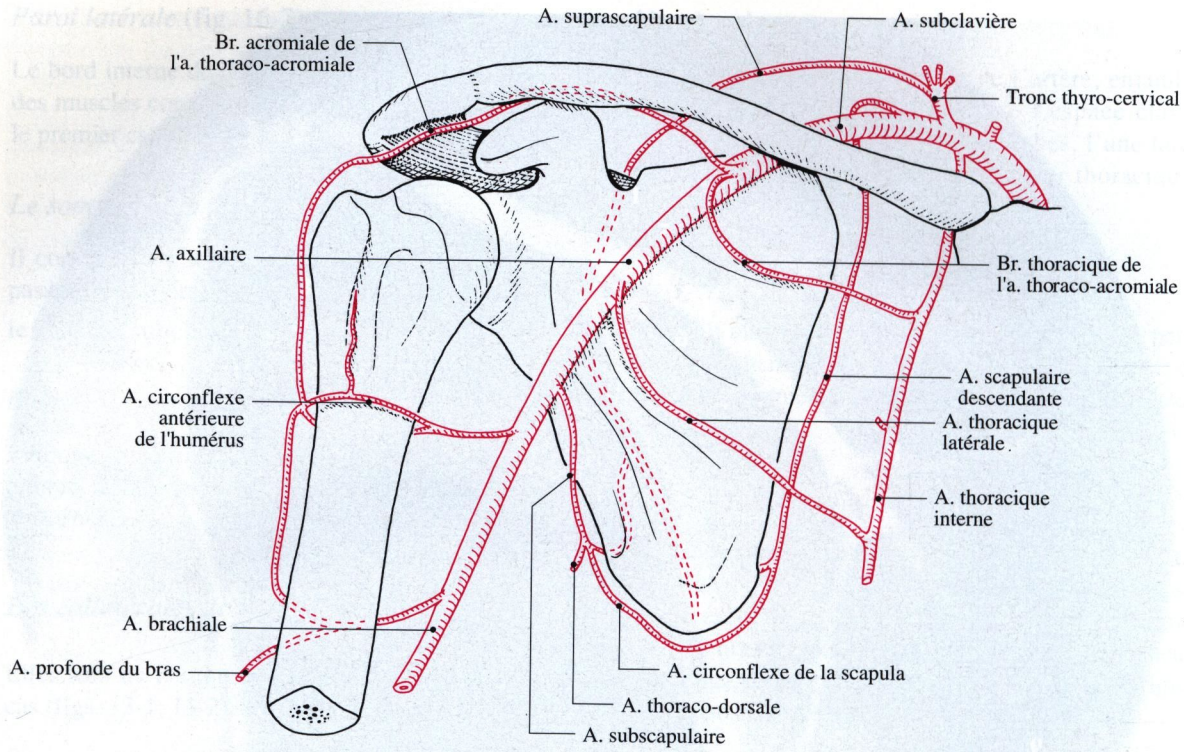

Fig. 13-3. Le cercle artériel péri-scapulaire

Le territoire inférieur

Appelé aussi huméral il est anastomosé par l'intermédiaire d'un cercle précaire, assuré par les artères circonflexes de l'humérus, et quelques rameaux ascendants assez grêles de l'artère profonde du bras (a. humérale profonde).

Entre les territoires supérieur et inférieur, les anastomoses sont grêles ; la ligature de l'artère axillaire entre l'artère subscapulaire et le tronc des artères circonflexes est souvent suivie de troubles ischémiques dans le membre supérieur ; cette portion de l'artère peut être considérée comme zone dangereuse. Assez souvent pourtant, elle n'existe pas, et les artères subscapulaire et circonflexe naissent parfois d'un tronc commun ; dans d'autres cas la circulation peut se rétablir par les anastomoses musculaires, dont l'importance ne doit pas être mésestimée.

En pratique par conséquent, la ligature de la partie basse de l'artère axillaire doit être faite en amont de l'origine de l'artère subscapulaire.

Les rapports immédiats (fig. 16-11)

L'artère est l'élément axial d'un important paquet vasculo-nerveux : la veine axillaire, large et aplatie est en dedans ; un canal collatéral externe peut s'y terminer en surcroisant l'artère (figs. 13-4, 13-6).

Le plexus brachial se groupe autour de l'artère.

Latéralement, le faisceau latéral du plexus donne la racine latérale du nerf médian, puis le nerf musculo-cutané, qui va perforer le muscle coraco-brachial. Sous la clavicule, le nerf des pectoraux quitte le faisceau latéral du plexus, et surcroise en écharpe artère et veine ; il constitue un repère de la découverte de l'artère.

Médialement, le faisceau médial du plexus passe sous l'artère axillaire, suit son bord interne, et donne successivement le nerf cutané médial de l'avant-bras (n. brachial cutané interne) qui suit le bord externe de l'artère, le nerf ulnaire qui reste en dedans, et la racine médiale du médian, qui cravate l'artère pour aller rejoindre la racine latérale, et former, en dehors de l'artère, le nerf médian.

En arrière, le faisceau postérieur du plexus se divise à la partie inférieure de la fosse axillaire en :

- nerf axillaire (n. circonflexe) qui suit l'artère circonflexe postérieure dans l'espace axillaire latéral, et
- nerf radial qui gagne la face postérieure de l'humérus par la fente huméro-tricipitale.

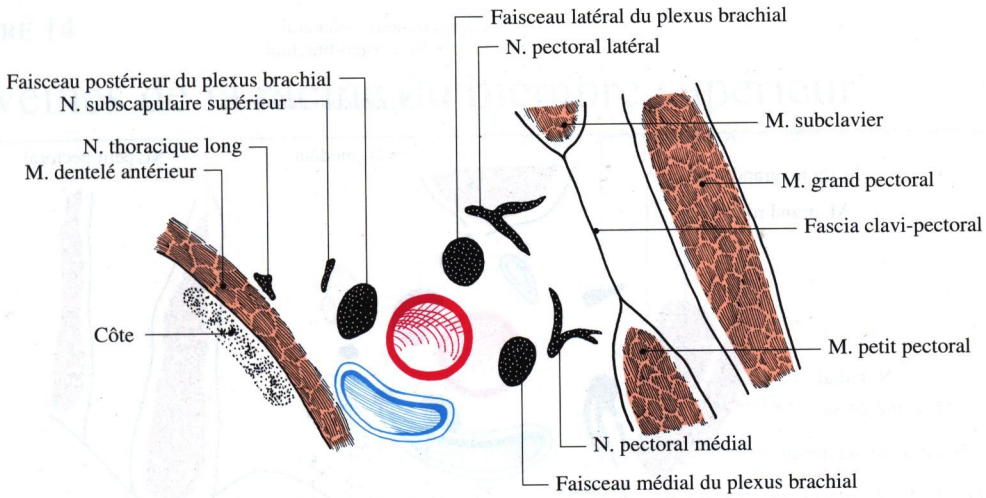

Fig. 13-4. Coupe sagittale passant par le tiers supérieur de l'artère axillaire

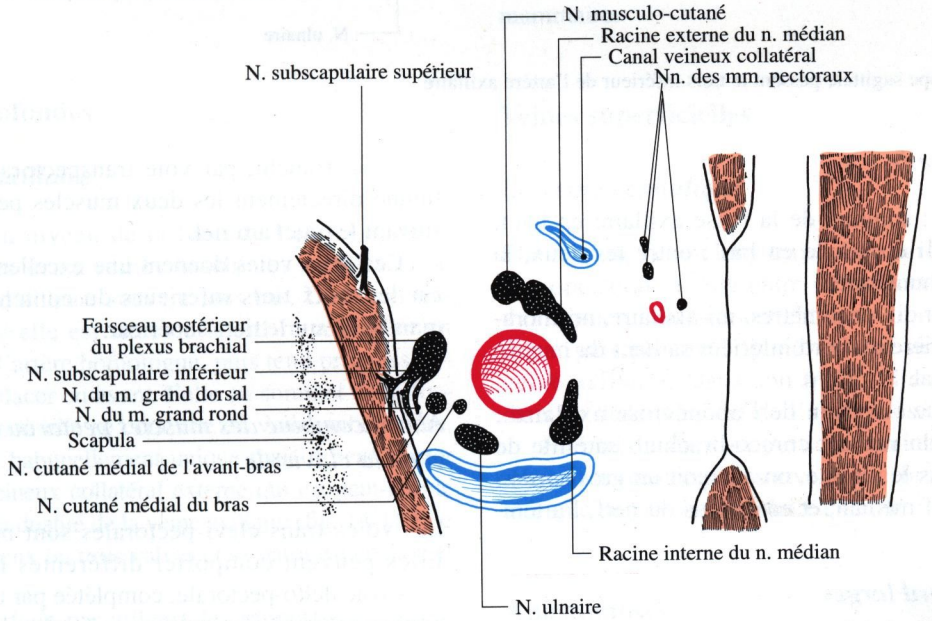

Fig. 13-5. Coupe sagittale passant par le tiers moyen de l'artère axillaire

Voies d'abord

Classiques

Sous la clavicule

Cette voie est utilisée pour l'implantation proximale d'un pontage axillo-huméral

Repères : les deux extrémités de la clavicule.

Incision : 10 cm, parallèlement à la clavicule, à 1 cm au bord inférieur de l'os.

Technique : incision franche du muscle grand pectoral, jusqu'à l'espace sous-pectoral. Au ras de la clavicule, incision horizontale de l'aponévrose antérieure du muscle subclavier, que l'on abaisse fortement ; clivage du feuillet postérieur de la gaine musculaire, puis du tissu cellulaire profond. On aperçoit d'abord les nerfs du plexus brachial ou la veine. On cherche, surcroisant l'artère, le nerf du muscle grand pectoral, repère antérieur de l'artère axillaire ; l'artère est facile à découvrir, en écartant délicatement les nerfs.

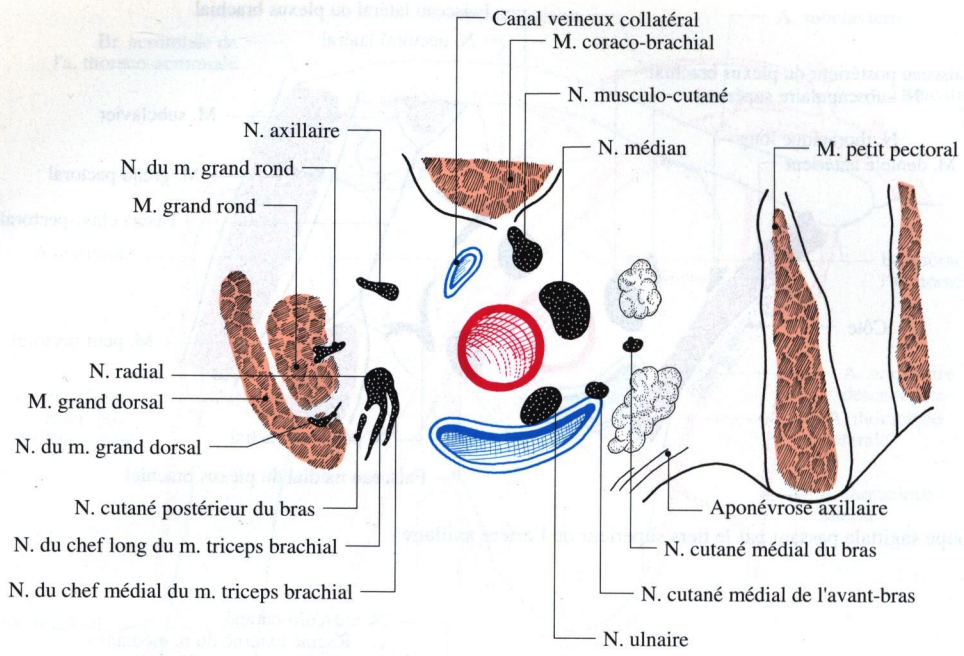

Fig. 13-6. Coupe sagittale passant le tiers inférieur de l'artère axillaire

Dans l'aisselle

Repères : sommet de la fosse axillaire en haut, milieu du pli du coude en bas ; entre les deux, la ligne axillo-humérale.

Incision : dix centimètres, mi-axillaire, mi-thoracique, en arrière du bord inférieur saillant du muscle grand pectoral.

Technique : section de l'aponévrose axillaire ; découverte du muscle coraco-brachial, satellite de l'artère ; sous le muscle, on aperçoit un gros cordon blanc, le nerf médian, et en dedans du nerf, l'artère.

Voies d'abord larges

Les voies larges ouvrent l'aisselle, et permettent de faire aisément le bilan et le traitement des lésions du contenu axillaire. Deux obstacles doivent être franchis pour parvenir au paquet vasculo-nerveux : le plan musculaire des muscles pectoraux d'une part, la clavicule d'autre part.

Abord isolé du plan des muscles pectoraux

L'obstacle musculaire peut être :

- soit contourné, par voie externe, en empruntant le sillon delto-pectoral (mais on arrive plutôt sur l'articulation de l'épaule que sur les vaisseaux axillaires);
- soit franchi, par voie transpectorale, qui sectionne directement les deux muscles pectoraux, en suivant le trajet artériel.

Ces deux voies donnent une excellente visibilité sur les deux tiers inférieurs du contenu axillaire, mais nulle sur le tiers supérieur.

Abord combiné des muscles pectoraux et de la clavicule

Les voies trans-clavi-pectorales sont nombreuses. Elles peuvent comporter différentes modalités :

- voie delto-pectorale, complétée par une incision transversale sus-claviculaire, et la résection du tiers moyen de la clavicule ; cette voie permet de faire l'hémostase première de l'artère subclavière, elle respecte les muscles pectoraux, mais, par sa section osseuse, est cependant délabrante;
- désarticulation sterno-claviculaire, et section de la clavicule à l'union du tiers externe et du tiers moyen ; l'incision longe le bord supérieur de la clavicule dans ses deux tiers internes, puis traverse obliquement la région pectorale ; elle sectionne les muscles pectoraux, mais respecte leur innervation;
- voie transpectorale, complétée par une incision sus-claviculaire, et la section de la clavicule en son milieu. Cette voie est excellente, mais elle détruit l'innervation pectorale.

CHAPITRE 14

Les veines de la racine du membre supérieur

J Pillet

Cette région est le siège de la terminaison du drainage veineux du membre supérieur. Le réseau veineux peut être divisé, comme dans tout l'ensemble du membre, en veines profondes et veines superficielles.

Veines profondes

La veine axillaire

Elle naît au niveau de la base de l'aisselle, de la réunion des deux veines brachiales ; celles-ci se réunissent d'ailleurs souvent plus bas. Dans son trajet axillaire elle est située d'abord franchement en dedans de l'artère homologue, puis tend progressivement à se placer en avant d'elle au sommet de la fosse axillaire où elle se continue en veine subclavière.

Elle est habituellement unique mais il peut exister un canal veineux collatéral externe qui est peut-être le vestige de la dualité de la veine axillaire (fig. 14-1). Elle comporte deux ou trois valves et sa paroi est épaisse et résistante.

Elle partage par ailleurs les rapports de l'artère avec le plexus brachial et avec les parois de la fosse axillaire (voir chap. 13 et 16) et est en rapports étroits avec les nœuds lymphatiques de l'aisselle, particulièrement avec les groupes axillaire et subclavier.

Branches collatérales

La veine axillaire reçoit des afférences nombreuses, satellites des branches de l'artère axillaire à l'exception des veines thoraco-acromiales. C'est ainsi que l'on peut distinguer les veines dorsales de la scapula, subscapulaires, circonflexes antérieurs et postérieures, thoraciques latérales, thoraco-épigastriques.

Elle reçoit encore la terminaison du système veineux superficiel avec la veine céphalique (fig. 14-2). Elle draine tout le sang du membre thoracique ainsi qu'une partie de la paroi thoracique et de la glande mammaire.

Veines superficielles

La veine céphalique

Elle termine là son long trajet. Elle parcourt le sillon delto-pectoral où elle entre en rapport avec l'artère thoraco-acromiale et souvent avec un nœud lymphatique, puis perfore l'aponévrose et se jette dans la veine axillaire. Dans son trajet, elle est comprise dans un dédoublement de l'aponévrose superficielle.

Elle reçoit dans sa portion terminale les veines thoraco-acromiales et souvent une branche anastomotique de la veine jugulaire externe.

Anastomoses

La région étudiée est le siège d'anastomoses veineuses de grande importance. Elles sont, en particulier, responsables du maintien de la circulation de retour dans le cas de thrombose de la veine subclavière (phlébite d'effort par exemple). Ces anastomoses se font avec la veine jugulaire, externe avec les veines intercostales par l'intermédiaire des veines thoraciques latérales, et avec les veines sous-cutanées de la paroi thoracique et abdominale par les veines thoraco-épigastriques. Ces dernières peuvent jouer un rôle dans le rétablissement de la circulation veineuse en cas d'oblitération cave supérieure ou inférieure.

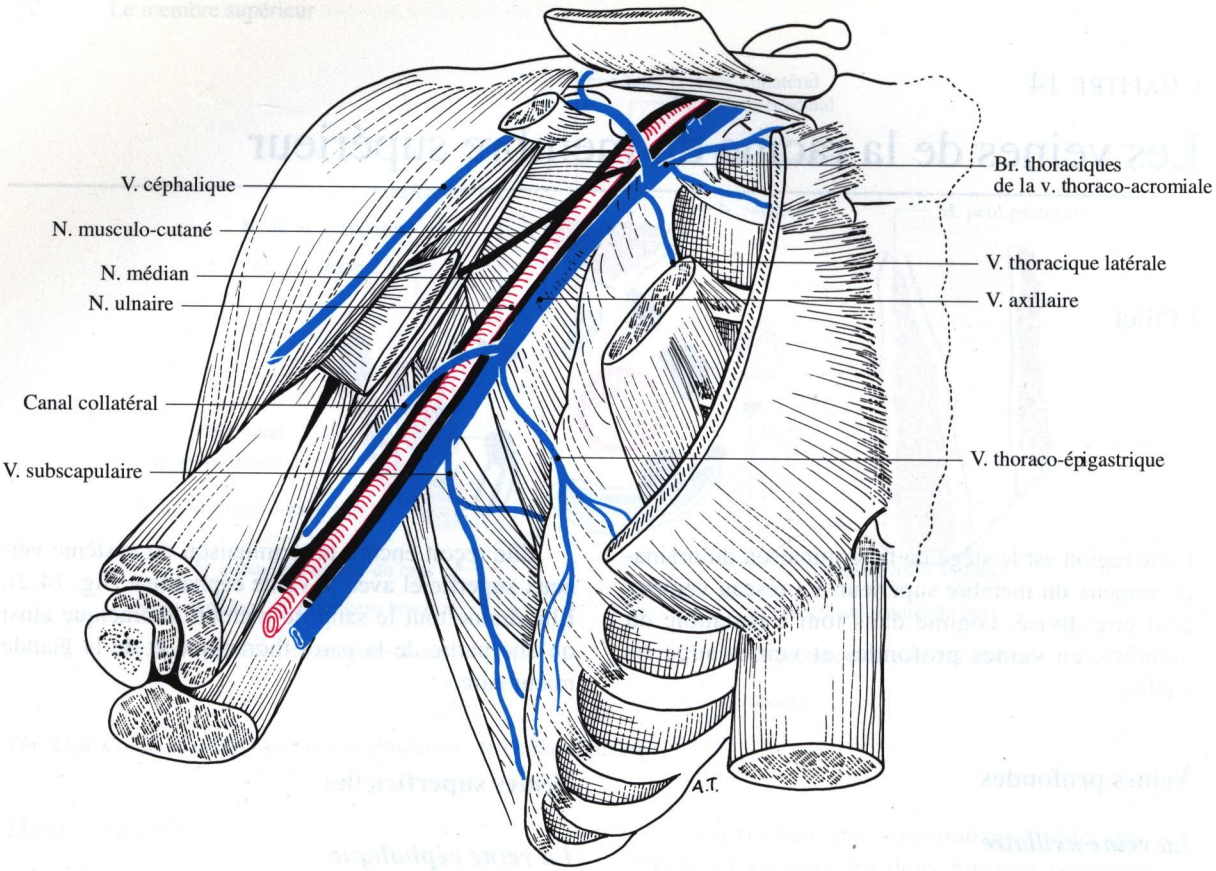

Fig. 14-1. Les veines de la racine du membre supérieur

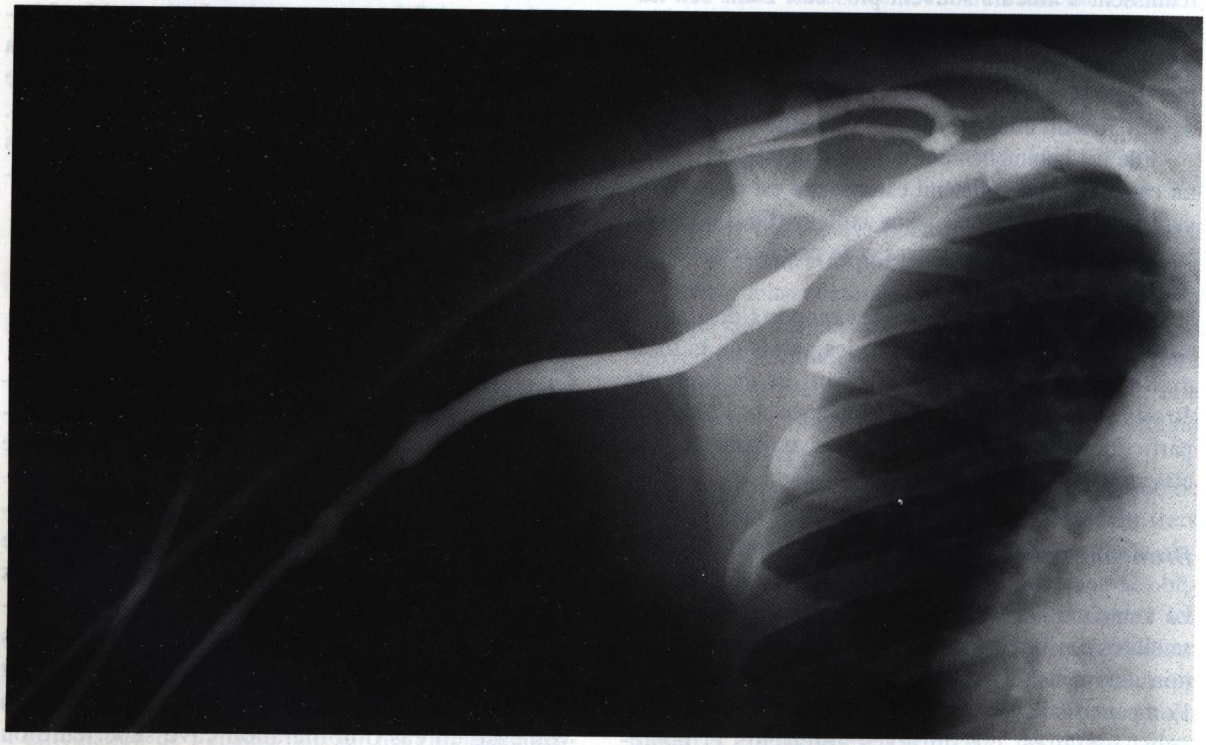

Fig. 14-2. Phlébographie axillaire montrant la terminaison de la veine céphalique

CHAPITRE 15

Les nerfs de la racine du membre supérieur

F Bonnel

Initialement, le plexus brachial se présente sous la forme d'un cône radiculaire unique dans le bourgeon du membre supérieur. Ce cône se divise ensuite longitudinalement en deux parties : ventrale et dorsale. Le tractus dorsal donne les nerfs radial et axillaire (n. circonflexe), le tractus ventral : le nerf médian, le nerf ulnaire (n. cubital) et le nerf musculo-cutané.

Les troncs du plexus (troncs primaires) sont absents chez l'embryon de 35 mm et ne s'individualisent que lors de la descente de l'épaule.

Pour Fénart, les racines antérieures sont les premières à apparaître et constituent ce qu'il appelle "une colonne anastomotique". Cette colonne anastomotique qui s'étale de C5 à D1 est située dans un plan sagittal.

Ce n'est que chez l'embryon de 75 mm qu'apparaît une lame portérieure. Parmi les racines entrant dans la constitution de ces deux lames antérieures et postérieures, il semblerait que les racines C6, C7 et C8 soient prédominantes.

Anatomie macroscopique du plexus brachial

Les racines

Le plexus est formé de cinq racines étagées (fig. 15-1) : C5-C6-C7-C8-T1 (D1). Chaque racine est le résultat d'un mélange de radicelles antérieures motrices et postérieures sensitives qui se groupent dans la branche antérieure du nerf rachidien, dans leur portion intra-médullaire ; ces radicelles pourvues d'une enveloppe fibreuse très mince sont particulièrement fragiles aux tractions.

L'étalement en hauteur sur la moelle épinière des racines du plexus varie entre 55 mm et 67 mm.

La direction angulaire de chaque racine par rapport à l'axe médullaire ou angle d'émergence augmente de haut en bas. Les variations angulaires montrent un angle minimum de 138° pour C5 et maximum de 168° en T1.

La notion de plexus préfixé se définit par la participation de la quatrième à la huitième racine, alors que le plexus post-fixé s'étend à la 1re racine dorsale (T1).

La participation des racines adjacentes de C4 et T2 (D2) est variable. Cette participation se produit dans la région cervicale, par anastomose d'une branche de division du nerf rachidien de C4 à C5, dans 41 % des cas. A l'étage cervical inférieur, le nerf rachidien de T1 reçoit une branche de division de T2 dans 4 % des cas.

En matière de lésion du plexus brachial, l'exploration radiographique des racines médullaires aux hydrosolubles nécessite une meilleure connaissance des modalités d'émergence radiculaire et des rapports méningés.

La traversée dure-mérienne des racines se fait séparément pour les contingents radiculaires moteur et sensitif. L'étude en microscopie optique des rapports méningés avec les racines montre que la pie-mère au niveau de l'émergence radiculaire semble s'arrêter au collet, autour de la racine. L'arachnoïde présente un double accolement sur la dure-mère, à l'entrée de l'orifice interne dure-mérien du nerf radiculaire et de la gaine radiculaire sur la dure-mère en dehors du précédent. Entre les deux groupes radicellaires se glisse l'arachnoïde.

Ainsi, la notion de cul-de-sac vrai n'a pas de sub-

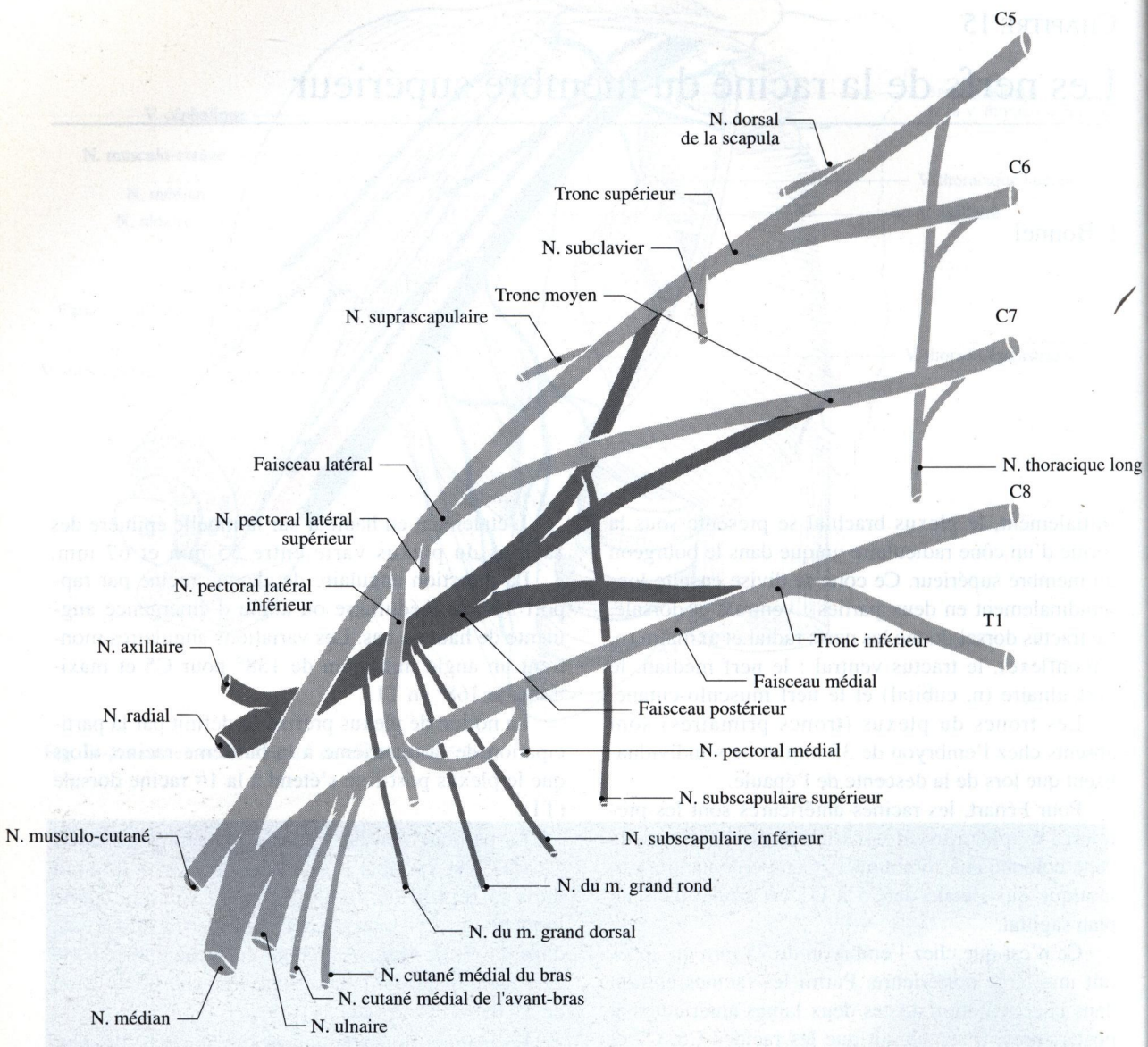

Fig. 15-1. Représentation schématique du plexus brachial

stratum anatomique réel. Le ligament dentelé stabilise la moelle et diminue les sollicitations mécaniques sur les radicelles. La fixation la plus importante se situe dans le foramen intervertébral (canal de conjugaison) où la dure-mère se fixe, d'une part, au périoste et contribue, d'autre part, à la formation du périnèvre.

Les nerfs rachidiens

A quelques millimètres de sa sortie du foramen intervertébral, chaque nerf rachidien abandonne un rameau postérieur destiné à l'innervation des muscles spinaux.

Les nerfs rachidiens qui forment le plexus brachial peuvent être regroupés en deux étages :

- un étage supérieur C5-C6-C7, facilement accessible dans le défilé entre les muscles scalènes antérieur et moyen;

- un étage inférieur C8-T1, profondément situé en arrière des vaisseaux, artère et veine subclavières, rendant leur abord malaisé.

L'orientation générale des cordons nerveux est oblique, en bas, en dehors et en avant. Cependant,

entre les racines médullaires et le nerf rachidien, on observe un changement de direction très caractéristique, avec une portion intermédiaire qui tend à s'horizontaliser dans le canal intertransversaire pour devenir plus oblique à l'origine du défilé interscalénique. Il existe deux angulations, l'une à sinus ouvert en haut et en dehors, lors de la perforation durémérienne, et l'autre à sinus ouvert en bas et en dedans à la partie externe du canal intertransversaire. Cette disposition en "Z" peut constituer une zone d'épuisement de contraintes au cours d'un traumatisme.

L'angle, dans le plan frontal, des nerfs rachidiens antérieurs par rapport à l'axe vertical voit son obliquité diminuer de C6 à T1, avec dans certains cas une direction ascendante pour le dernier nerf rachidien.

Les troncs du plexus (troncs primaires)

Les nerfs rachidiens de C5, C6 se regroupent et constituent le tronc supérieur, ceux de C8, T1 forment le tronc inférieur. Le nerf rachidien de C7 constitue l'axe de symétrie et se poursuit par le tronc moyen qui n'a en fait, qu'une existence théorique, puisqu'il n'existe aucun stigmate extérieur qui permette de distinguer une modification dans sa continuité (figs. 15-1, 15-2).

Faisceaux du plexus (troncs secondaires)

Chaque tronc primaire se divise en :

- une branche antérieure qui prend part au faisceau latéral (tronc secondaire antéro-externe) et au faisceau médial (tronc secondaire antéro-interne) ;
- une branche postérieure destinée au faisceau postérieur (tronc secondaire postérieur).

Il existe de nombreuses collatérales destinées aux formations proximales de la ceinture scapulaire.

Branches collatérales du plexus brachial

Le nerf thoracique long (n. du grand dentelé)

Il a une origine variable. Les trois branches d'origine les plus fréquemment retrouvées se font à partir de C5, C6, C7, l'origine en C4 est moins constante que

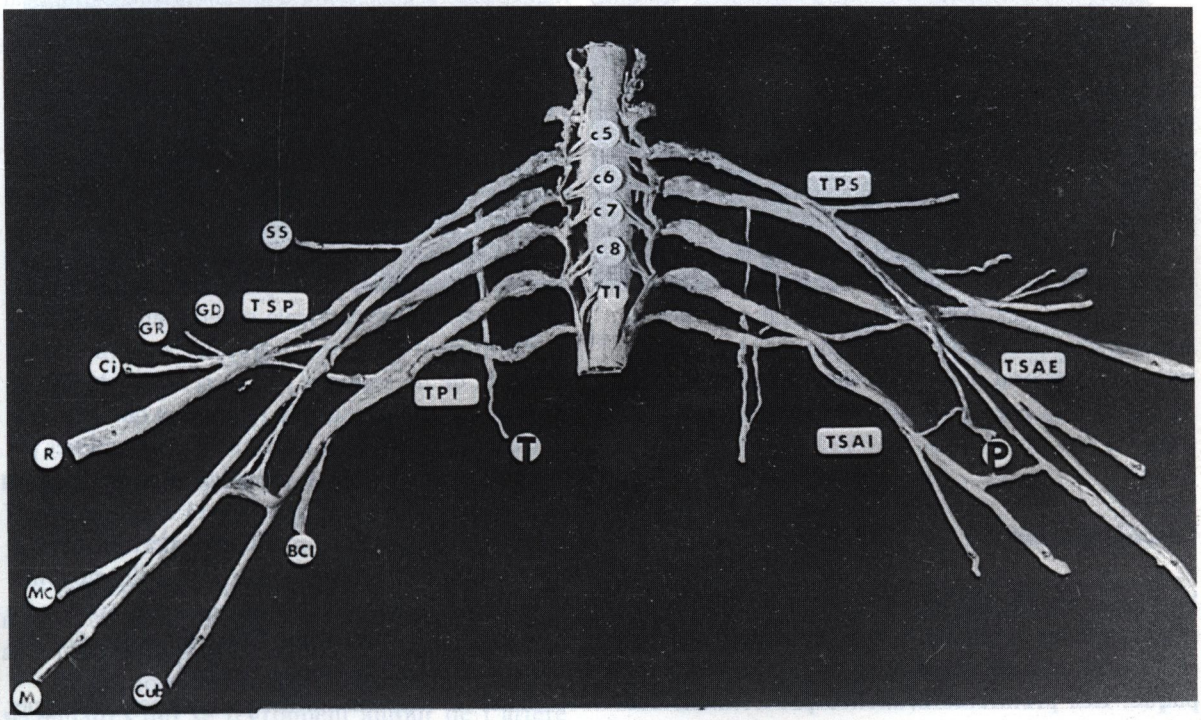

Fig. 15-2. Vue générale d'un plexus brachial d'adulte
TS : tronc supérieur ; TI : tronc inférieur ; FP : faisceau postérieur ; FL : faisceau latéral ; FM : faisceau médial ; SS : n. supra-scapulaire ; GD : n. du m. grand dorsal ; GR : n. du m. grand rond ; Ax : n. axillaire ; R : n. radial ; MC : n. musculo-cutané ; M : n. médian ; n. ulnaire ; CMA : n. cutané médial de l'avant bras ; P : anse des pectoraux ; T : n. thoracique long

ne l'admettent les ouvrages classiques. Néanmoins, l'anastomose de C4 sur C5 peut représenter le cheminement de fibres de ce nerf donnant une origine vraie en C4 et apparente en C5. Une paralysie du muscle dentelé antérieur oriente toujours vers une lésion très proximale.

Le nerf dorsal de la scapula (n. du m. élévateur de la scapula et du m. grand rhomboïde)

Il se détache de C5 à quelques millimètres de la sortie du foramen intervertébral.

Le nerf supra-scapulaire

Toujours volumineux, c'est le 1er élément rencontré dans la dissection du plexus. Il assure l'innervation des muscles supra-épineux et infra-épineux. Il se détache du tronc supérieur et son origine réelle provient le plus souvent de C5 et parfois de C5-C6. C5, du point de vue clinique parait innerver préférentiellement le muscle supra-épineux et C6, le muscle infra-épineux. Il n'est pas exceptionnel de rencontrer des lésions en aval de l'émergence du nerf subscapulaire, la fonction d'élévation de l'épaule étant dans ces cas en partie conservée.

Autres branches collatérales

A côté de ces nerfs principaux, le plexus brachial émet d'autres branches collatérales naissant du faisceau postérieur avec le nerf thoraco-dorsal (n. du m. grand dorsal et du m. grand rond) et les nerfs supérieur et inférieur du muscle subscapulaire.

Des faisceaux latéral et médial se détachent des branches collatérales qui vont constituer l'anse des muscles pectoraux, nerf pectoral latéral supérieur et nerf pectoral latéral inférieur (n. du m. grand pectoral), nerf pectoral médial (n. du m. petit pectoral.

Le nerf du muscle subclavier naît du tronc supérieur.

Vascularisation

Le plexus est vascularisé par trois pédicules principaux que nous avons pu, à la suite d'autres auteurs (A Gouazé) visualiser par micro-injection au micropaque. Les premières branches proviennent des artères cervicales profondes qui naissent de l'artère subclavière. Ces branches au nombre de trois à quatre assurent la vascularisation des nerfs rachidiens de C5 à T1. Au contact du nerf, chaque branche se divise en T avec un rameau ascendant et un rameau descendant qui vont s'anastomoser avec les artères spinales ou les branches de division de l'artère scapulaire descendante (a. scapulaire postérieure).

La deuxième source de vascularisation est sous la dépendance de l'artère scapulaire descendante qui abandonne, tout au long de son trajet entre troncs supérieur et moyen, de nombreuses collatérales.

Le troisième contingent provient des branches naissant directement de l'artère subclavière, au nombre de deux à trois.

D'autres origines vasculaires peuvent se rencontrer aux dépens de l'artère transverse du cou (a. cervicale transverse) ou des branches de l'artère axillaire, pour la nutrition des faisceaux latéral et médial du plexus brachial.

Ces différents rapports vasculaires doivent inciter le chirurgien à la prudence lors de l'abord chirurgical du plexus, afin de ne pas provoquer de lésions d'ischémie nerveuse surajoutées.

Rapports topographiques

Le plexus brachial est profondément situé dans la région antéro-latérale du cou. Son abord chirurgical nécessite une connaissance précise des rapports anatomiques nombreux.

Le plexus brachial se projette à la base de la grande fosse supra-claviculaire (creux sus-claviculaire) limitée par : en avant le bord postérieur du muscle sterno-cléïdo-mastoïdien, en arrière le bord antérieur du muscle trapèze, et en bas par la clavicule.

Les différents plans, de la superficie à la profondeur, sont constitués par le platysma (m. peaucier du cou), l'aponévrose cervicale superficielle sur laquelle cheminent la veine jugulaire externe et les branches de division du plexus cervical superficiel destinées aux téguments de l'épaule et du creux sus-claviculaire ; ce dernier est divisé en deux parties par le muscle omo-hyoïdien séparant un triangle supérieur scapulo-trapézien dans lequel chemine le nerf accessoire (n. spinal) et un triangle inférieur scapulo-claviculaire où l'aponévrose cervicale moyenne recouvre le plexus brachial. C'est après section du muscle omo-hyoïdien que l'on voit apparaître les premiers éléments du plexus brachial.

Dans les rapports intrinsèques, on peut distinguer trois portions (à l'exclusion de sa portion intra-rachidienne) :

- le plexus brachial supérieur avec C5, C6, C7, chemine dans le défilé interscalénique;

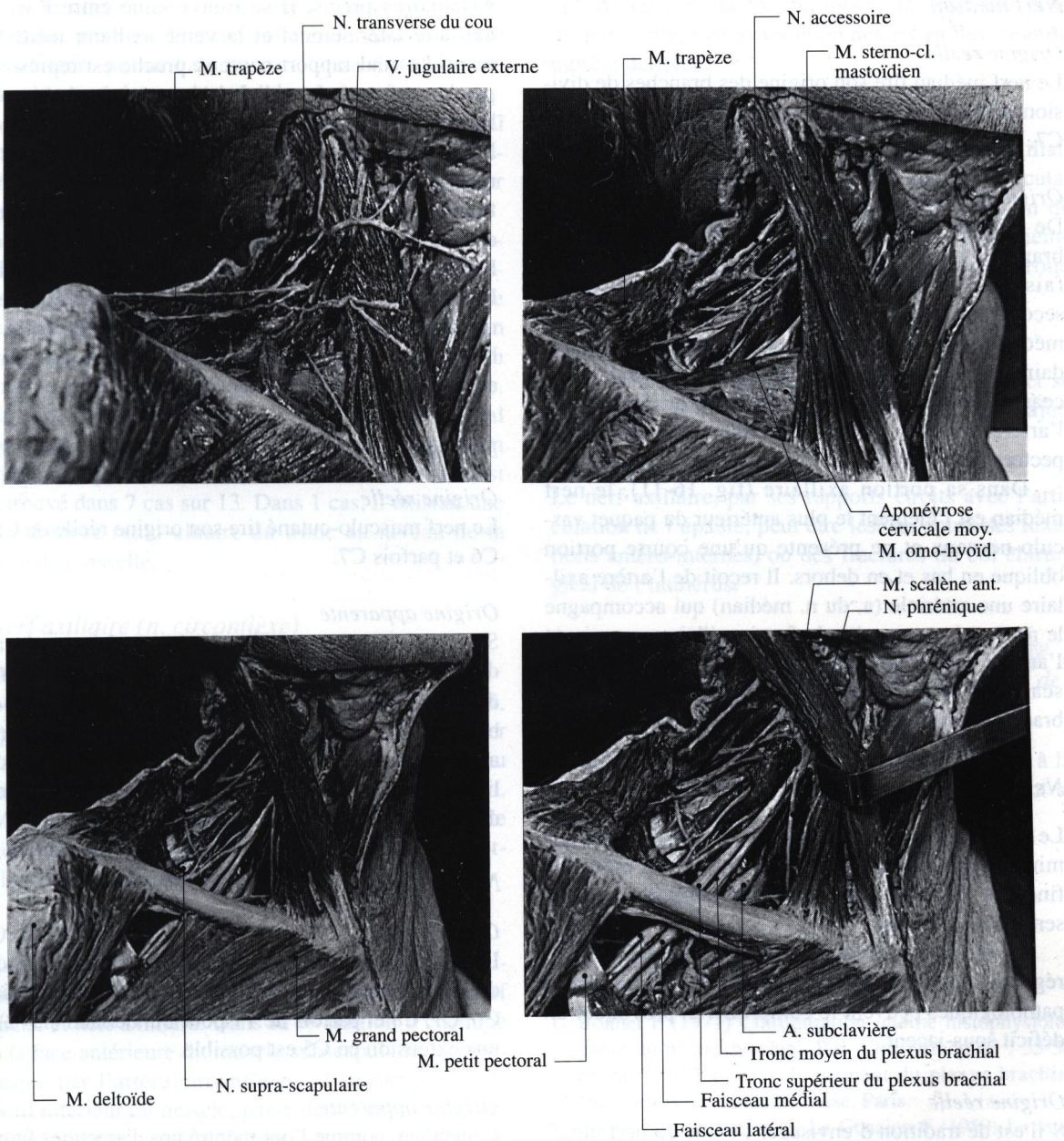

Fig. 15-3. Dissection du plexus brachial

- le plexus brachial inférieur, C8, T1, profondément situé en arrière des vaisseaux subclaviers, est au contact du dôme pleural;
- la portion des troncs et des trois faisceaux secondaires qui se regroupent autour de l'artère subclavière, en arrière de la veine subclavière (figs. 13-4, 16-11).

L'ensemble des éléments nerveux se dirigeant vers la fosse axillaire passe par la fente costo-claviculaire qui représente le point de regroupement à la fois nerveux et vasculaire avant sa redispersion (fig. 16-10).

Branches terminales

Le plexus brachial se divise dans la fosse axillaire et donne les nerfs médian, ulnaire, musculo-cutané, radial, axillaire, cutané médial de l'avant-bras et cutané médial du bras.

Nerf médian

Origine réelle

Le nerf médian tire son origine des branches de division antérieures des nerfs rachidiens cervicaux (C6, C7, C8, D1).

Origine apparente

De chaque tronc du plexus brachial naissent des branches antérieures, qui par fusion forment deux faisceaux, l'un externe : faisceau latéral (tronc secondaire antéro-externe), l'autre interne : faisceau médial, entre les vaisseaux axillaires (tronc secondaire antéro-interne). La réunion de ces deux faisceaux forme la fourche du nerf médian en avant de l'artère axillaire, au bord inférieur du muscle petit pectoral (fig. 13-5).

Dans sa portion axillaire (fig. 16-11), le nerf médian est l'élément le plus antérieur du paquet vasculo-nerveux et ne présente qu'une courte portion oblique en bas et en dehors. Il reçoit de l'artère axillaire une artériole (a. du n. médian) qui accompagne le nerf au bras et quitte la fosse axillaire en croisant l'arcade aponévrotique tendue du bord axillaire de la scapula à la gaine du muscle coraco-brachial (arc brachial de Langer).

Nerf ulnaire (n. cubital)

Le nerf ulnaire est, par ses branches de division terminales principales, le nerf qui assure la motricité fine des doigts et une partie non négligeable de la sensibilité palmaire.

Tout au long de son trajet, il passe dans des régions rétrécies qui, dans certaines circonstances, pathologiques peuvent le comprimer et provoquer un déficit sous-jacent.

Origine réelle

S'il est de tradition d'envisager l'étude du nerf ulnaire à partir de la fosse axillaire, il apparaît que par son mode d'expression cliwnique, il faut savoir rechercher une étiologie haute au niveau des branches d'origine du plexus C8-T1.

Origine apparente

Le nerf ulnaire s'individualise sous forme d'un tronc dans la fosse axillaire en arrière du muscle petit pectoral par division du faisceau médial du plexus brachial en nerf ulnaire et en racine externe du nerf médian.

Dans sa portion axillaire (fig. 16-11), le nerf ulnaire oblique en bas et médialement, a des rapports vasculaires précis. Il se trouve situé entre l'artère axillaire latéralement et la veine axillaire médialement. Le seul rapport nerveux proche est représenté par le nerf cutané médial du bras (n. accessoire du brachial cutané interne) et le nerf cutané médial de l'avant-bras (n. brachial cutané interne) qui cheminent en dedans de lui. Dans cette portion, il est profondément enfoui en arrière du muscle petit pectoral et du muscle grand pectoral. A la partie inférieure de la fosse axillaire, il passe sous l'arcade de Langer. Dans certains cas, cette arcade aponévrotique est remplacée par un élément musculaire tendu entre le bord postérieur du muscle grand pectoral et le bord antérieur du muscle grand dorsal.

Nerf musculo-cutané

Origine réelle

Le nerf musculo-cutané tire son origine réelle de C5, C6 et parfois C7.

Origine apparente

Son origine apparente (fig. 16-11) se fait au niveau de la fosse axillaire par division du faisceau latéral du plexus brachial en nerf musculo-cutané et branche interne du nerf médian. Dans sa portion axillaire il se dispose à la face antéro-externe de l'artère axillaire et se dirige en bas et en dehors en direction du muscle coraco-brachial.

Nerf radial

Origine réelle

Le nerf radial tire son origine réelle des branches de division postérieures des troncs du plexus brachial C6, C7, C8 et parfois de T1 pour Sunderland (1972) ; une extension en C5 est possible.

Origine apparente

Cependant, comme l'ont montré nos dissections fasciculaires, de nombreuses variations existent. L'origine apparente se fait par division du faisceau postérieur du plexus brachial en nerf radial et nerf axillaire. En fait, cette disposition est peu fréquente, et le plus souvent, le faisceau postérieur véritable est inexistant et la division en nerf radial et nerf axillaire intervient à la base du creux sus-claviculaire après anastomose des trois branches postérieures des troncs du plexus brachial.

Dans la fosse axillaire, le nerf radial se dispose en arrière de l'artère axillaire (fig. 13-6) et se dirige vers la fente huméro-tricipitale pour pénétrer dans le bras. Il donne à ce niveau ses trois premières branches collatérales (figs. 24-3, 24-4) :

- le nerf cutané postérieur du bras (n. cutané interne), première branche collatérale, naît de la face postérieure ou médiale du nerf, et se distribue à la peau de la région postéro-interne du bras;

- le nerf du chef long du muscle triceps brachial naît au dessus de la base de l'aisselle, au bord inférieur du muscle grand rond. Il est toujours postérieur ou postéro-médial;

- le nerf du chef médial du muscle triceps brachial naît au-dessus de la base de l'aisselle et se divise en deux rameaux. L'un supérieur, va à la partie supérieure du muscle, l'autre inférieur présente un long trajet pour rejoindre la partie inférieure du muscle : c'est le rameau collatéral ulnaire de Krause. En fait, dans 4 cas sur 13, le nerf du chef médial émerge au-dessous du nerf du chef long, en position interne ou postéro-interne. Le rameau de Krause est retrouvé dans 7 cas sur 13. Dans 1 cas, il existait une anastomose radio-ulnaire du tronc au niveau de la base de l'aisselle.

Nerf axillaire (n. circonflexe)

Origine réelle

Le nerf axillaire naît de C5, C6 et parfois de C7. Ici, également, l'observation clinique tendrait à accorder une distribution provenant essentiellement de C5 au muscle deltoïde et plutôt de C6 au muscle petit rond. Mais la fréquence des variations ne permet pas de généraliser ces observations, tout au plus peuvent-elles donner une orientation.

Origine apparente

Le nerf axillaire naît dans la fosse axillaire par division du faisceau postérieur du plexus brachial en nerf radial et nerf axillaire. Dans sa 1re portion il chemine à la face antérieure du muscle subscapulaire, accompagné par l'artère circonflexe ; il se dirige vers le bord inférieur du muscle, passe dans l'espace axillaire latéral (trou carré de Velpeau) limité par, en bas: le muscle grand rond, médialement : le bord latéral du chef long du muscle triceps et latéralement, le col chirurgical de l'humérus. Il se dirige en dehors et en arrière et se place au contact de la face postérieure de l'articulation scapulo-humérale, au bord inférieur du muscle petit rond (fig. 16-9). Il chemine ensuite à la face postérieure du col chirurgical de l'humérus et se dirige d'arrière en avant et en dehors en direction du muscle deltoïde.

Branches collatérales

Au niveau de l'espace axillaire latéral le nerf axillaire se divise en donnant une branche cutanée (n. cutané latéral supérieur du bras) pour le moignon de l'épaule et la face externe du bras, et une deuxième branche collatérale destinée au muscle petit rond (figs. 24-3, 24-4).

Branches terminales

Elles sont toutes destinées au muscle deltoïde et se détachent en éventail tout au long de son trajet.

Pathologie

Le nerf axillaire, par ses rapports étroits avec l'articulation de l'épaule, peut être lésé au cours des luxations antéro-internes, ou des fractures du col chirurgical de l'humérus.

Les nerfs cutané médial du bras (n. accessoire du brachial cutané interne) et cutané médial de l'avant-bras (n. brachial cutané interne)

Ils se détachent du faisceau médial et cheminent à la face interne du bras et de l'avant-bras en assurant la sensibilité cutanée en regard.

Bibliographie

1. Bonnel F (1977) Configuration interne histophysiologique du plexus brachial. Rev Chir Orthop 63 : 35-38
2. Fenart R (1956) Développement du plexus brachial chez l'embryon humain. Thèse, Paris
3. Gouazé A, Chantepie G, Le Goaziou F (1959) La vascularisation artérielle du plexus brachial. CR Assoc Anat 46 : 861-864
4. Narakas A (1972) Plexo braquial, terapeutica quirùrgica directa. Técnica indicacion operatoria. Resultados. Cir de los nervios perifericos : 339-404
5. Sunderland S (1951) A classification of peripheral nerve injuries, producing loss of function. Brain 74 : 491-516

CHAPITRE 16

Anatomie topographique de la fosse axillaire

F Bonnel et JL Cornille

La fosse axillaire est une région située entre le bras et la paroi thoracique ayant la forme d'un pyramide : on lui décrit quatre parois, une base et un sommet. Ce sommet est orienté en haut et en arrière ; l'axe autour duquel la pyramide est construite est lui-même orienté en haut, en arrière et médialement.

Le sommet correspond à la fente costo-claviculaire que l'on ne voit pas dans un abord morphologique externe. La base est limitée par, en avant : le bord inférieur du muscle grand pectoral, en arrière : le bord inférieur du muscle grand rond accompagné du muscle grand dorsal.

D'un point de vue morphologique (figs. 16-1, 16-2), les reliefs des muscles biceps brachial, coraco-brachial et long chef du triceps brachial, convergent vers la fosse axillaire. Bien que l'on ne voie pas la fente costo-claviculaire on devine sa présence par la saillie de la clavicule.

La forme de la fosse axillaire varie selon la position du membre supérieur :

- lorsque le bras est pendu le long du corps, le muscle grand rond et le muscle grand dorsal sont détendus, l'aisselle est accessible aux doigts : c'est la position d'examen clinique;

- lorsque le bras est situé à angle droit par rapport au tronc (fig. 16-1), la fosse axillaire a sa forme classique de pyramide tronquée. C'est la position de dissection dans laquelle on placera le bras lorsque l'on souhaite décrire l'anatomie de l'aisselle;

- par contre, la position opératoire consiste à placer le bras en abduction forcée, la scapula étant en bascule complète. Bien que la fosse axillaire prenne l'aspect d'une fente dans ce cas, les éléments qui la constituent sont accessibles au bistouri du chirurgien.

Les parois de la fosse axillaire

On décrit à la fosse axillaire quatre parois : antérieure, médiale, latérale et postérieure, un sommet et une base.

La paroi antérieure

Elle est composée de deux plans superposés, lorsque l'on progresse de la superficie à la profondeur.

Le plan superficiel (fig. 16-2)

Il est essentiellement constitué par le muscle grand pectoral. Ce dernier comporte trois faisceaux :

- le faisceau claviculaire : supérieur, il apparaît comme pratiquement indépendant du reste du muscle;

- le faisceau sterno-costal : c'est le faisceau moyen, il est large et supporte la glande mammaire chez la femme;

- le faisceau abdominal : les fibres de ce faisceau proviennent surtout de l'aponévrose du muscle droit (m. grand droit) de l'abdomen.

Ces trois faisceaux croisent leurs fibres musculaires dans l'espace et viennent s'insérer dans le sillon intertuberculaire de l'humérus.

Le muscle grand pectoral forme avec le muscle deltoïde le sillon delto-pectoral. Ce dernier qui s'évase à son extrêmité supérieure, contient : la veine céphalique qui se jette dans la veine axillaire en perforant l'aponévrose superficielle, la branche acromiale de l'artère thoraco-acromiale et des noeuds lymphatiques. Dans ce sillon se projette le processus coracoïde que l'on peut palper à son extrémité supérieure.

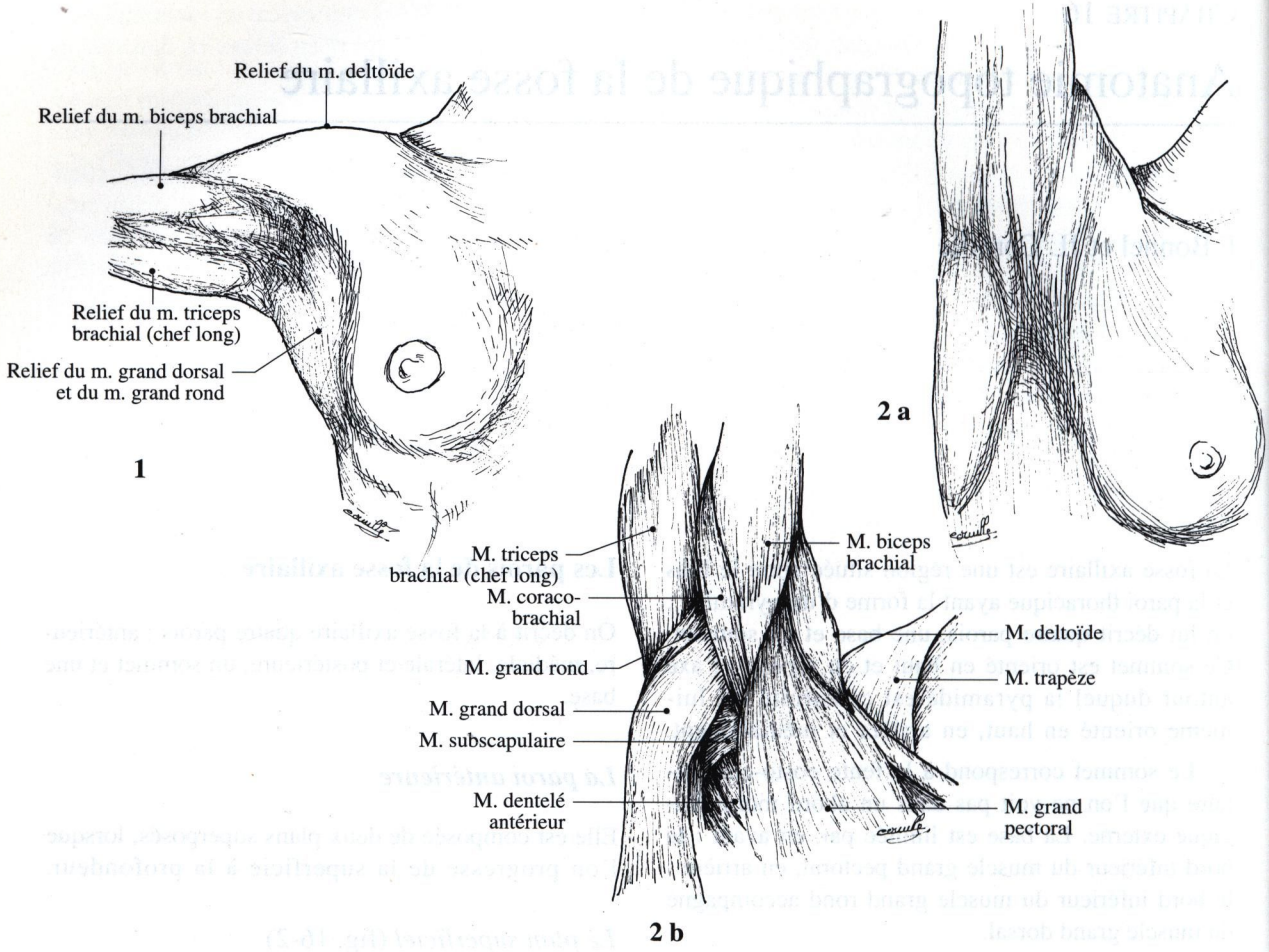

Fig. 16-1. La fosse axillaire : reliefs superficiels

Fig. 16-2 a, b. La fosse axillaire : dissection du plan superficiel de la paroi antérieure

Le muscle grand pectoral est entouré par une aponévrose qui lui est propre. Cette dernière participe avec le fascia clavi-pectoral (aponévrose clavi-pectoro-axillaire) sous-jacent à la formation du ligament suspenseur de l'aisselle.

Le plan profond (figs. 16-3, 16-4)

Il est constitué par deux muscles et une aponévrose :

- le muscle subclavier est inséré au tiers externe de la face inférieure de la clavicule. Il se dirige vers le 1er cartilage costal;
- le muscle petit pectoral provient de la face externe des 3e, 4e, et 5e côtes. Il se termine sur la portion horizontale du processus coracoïde.

Le muscle petit pectoral intervient dans la bascule de la scapula. Le muscle grand pectoral est l'un des trois muscles adducteurs de l'articulation scapulo-humérale. Tous ces muscles sont innervés par des branches du plexus brachial.

Le fascia clavi-pectoral provient de l'aponévrose cervicale profonde et enferme dans une loge ostéo-fibreuse le muscle subclavier. Il se dirige vers le muscle petit pectoral qu'il enveloppe par son dédoublement. Dans sa portion intercléïdo-pectorale, il est très résistant. Il se poursuit sous le muscle petit pectoral par le ligament suspenseur de l'aisselle (dit de Gerdy).

Les deux plans que l'on vient de décrire déterminent en fait trois espaces celluleux. Ces derniers sont susceptibles de se décoller ou d'être le siège de collections. Il s'agit de :

- l'espace prépectoral, immédiatement sous-mammaire;
- l'espace moyen situé entre les deux plans de la

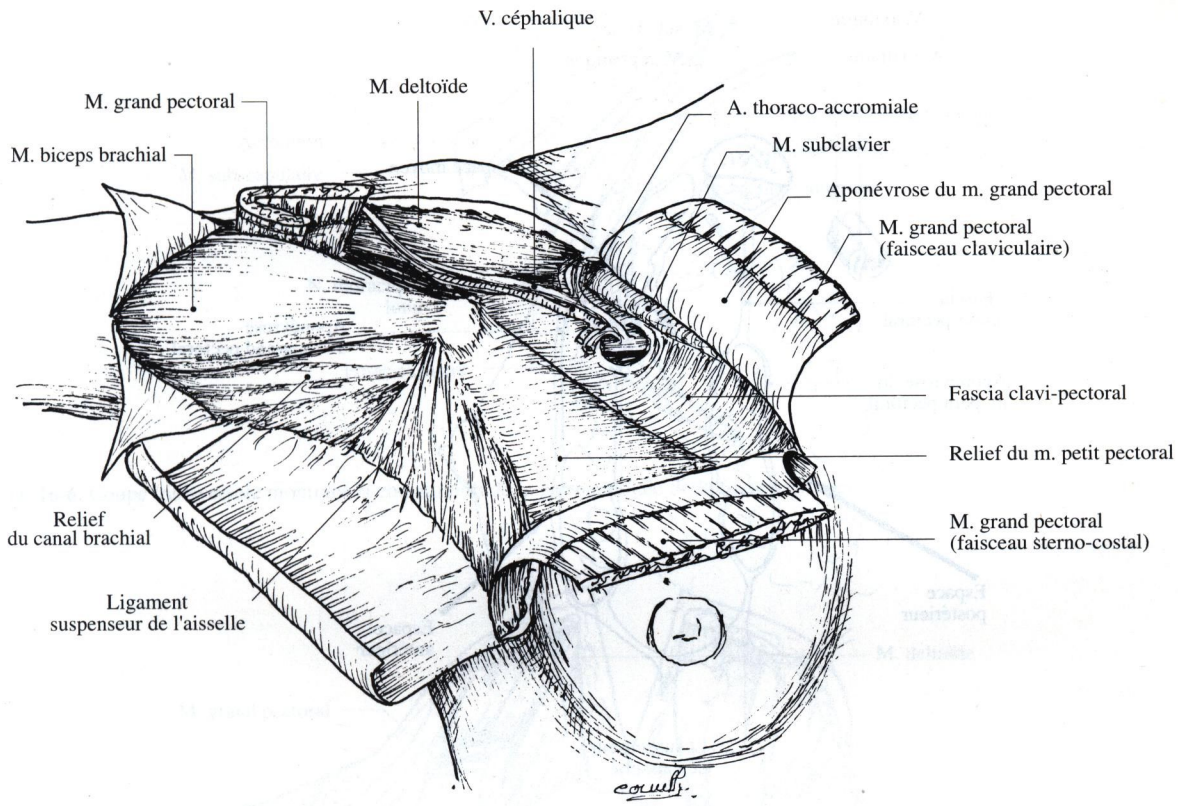

Fig. 16-3. La fosse axillaire : dissection du plan profond de la paroi antérieure

paroi antérieure : les infections qui l'habitent sont favorisées par les lymphonoeuds qui s'y trouvent;

- l'espace profond est constitué par la fosse axillaire elle-même.

La paroi médiale

Elle possède une forme convexe latéralement, épouse les arc costaux des côtes supérieures et est matelassée par le muscle dentelé antérieur (fig. 16-5). Celui-ci s'insère sur la face externe des dix premières côtes, se dirige en arrière et en dedans pour se terminer sur toute la hauteur du bord médial de la scapula. Ce muscle détermine deux espaces de glissement :

Latéralement l'espace inter-serrato-scapulaire est limité en dedans par la face latérale du muscle dentelé antérieur et en dehors par la face antérieure du muscle subscapulaire. Dans cet espace chemine le nerf thoracique long et, à la partie antérieure de l'espace, tous les éléments vasculo-nerveux de la fosse axillaire (fig. 16-6).

Médialement l'espace inter-serrato-thoracique est limité en dedans par les arcs costaux moyens et les muscles intercostaux et en dehors par la face médiale du muscle dentelé antérieur. Dans cet espace il n'existe qu'un tissu celluleux lâche. Cet espace de glissement a sur le plan fonctionnel un rôle très important puisqu'il permet la bascule de la scapula.

Le muscle dentelé antérieur est innervé par une branche du plexus brachial provenant de ses premières racines, c'est le nerf thoracique long (autrefois appelé nerf respirateur accessoire par Charles Bell). Ce nerf provient du défilé interscalénique et traverse la fente costo-claviculaire avec les troncs secondaires du plexus brachial.

La paroi latérale (fig. 16-7)

Elle est difficile à délimiter : elle correspond à l'articulation scapulo-humérale et au processus coracoïde. On y trouve essentiellement deux muscles :

- le muscle coraco-brachial qui provient de la pointe du processus coracoïde, se dirige en bas et latéralement, et se termine sur le tiers supérieur de la face antéro-médiale de la diaphyse humérale;

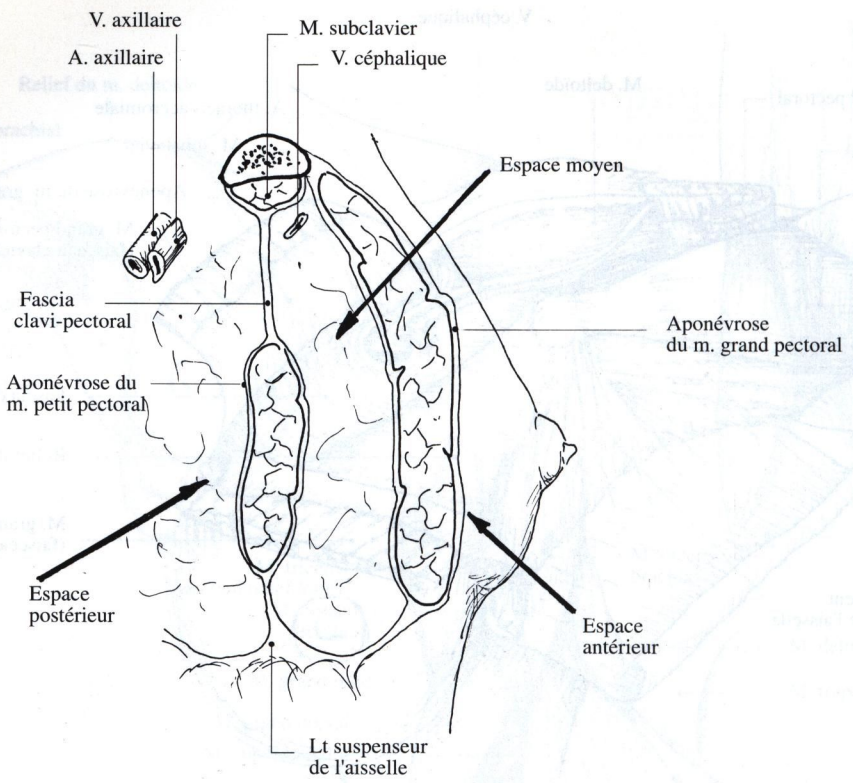

Fig. 16-4. Coupe para-sagittale passant par les muscles pectoraux

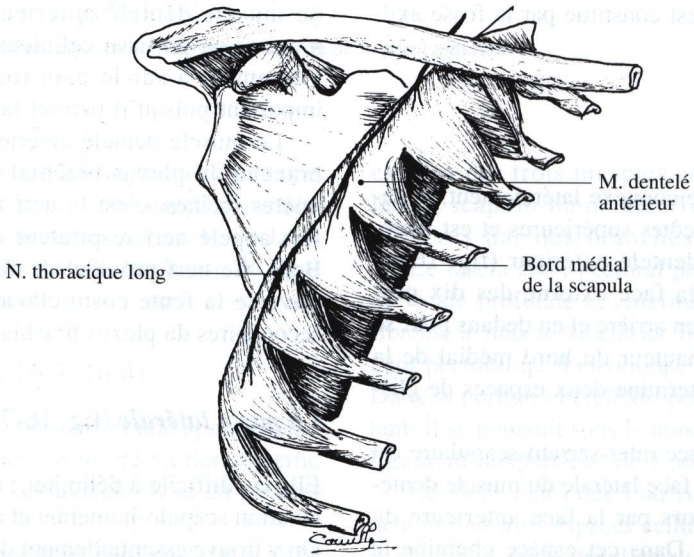

Fig. 16-5. La fosse axillaire : dissection de la paroi médiale

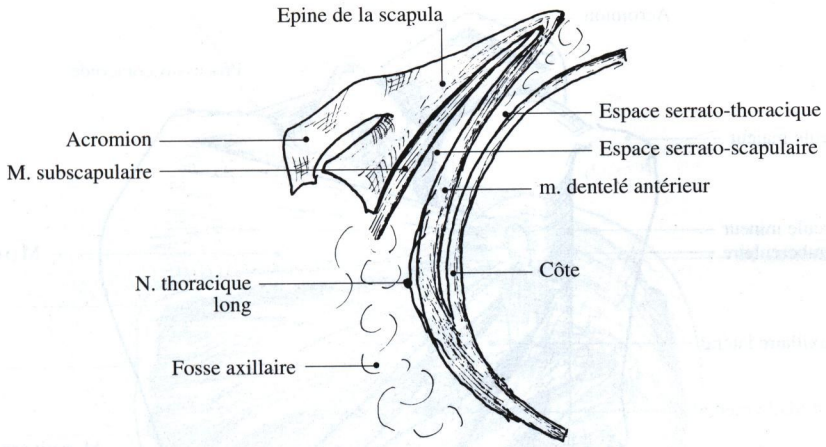

Fig. 16-6. Coupe transversale montrant la constitution de la paroi médiale de la fosse axillaire

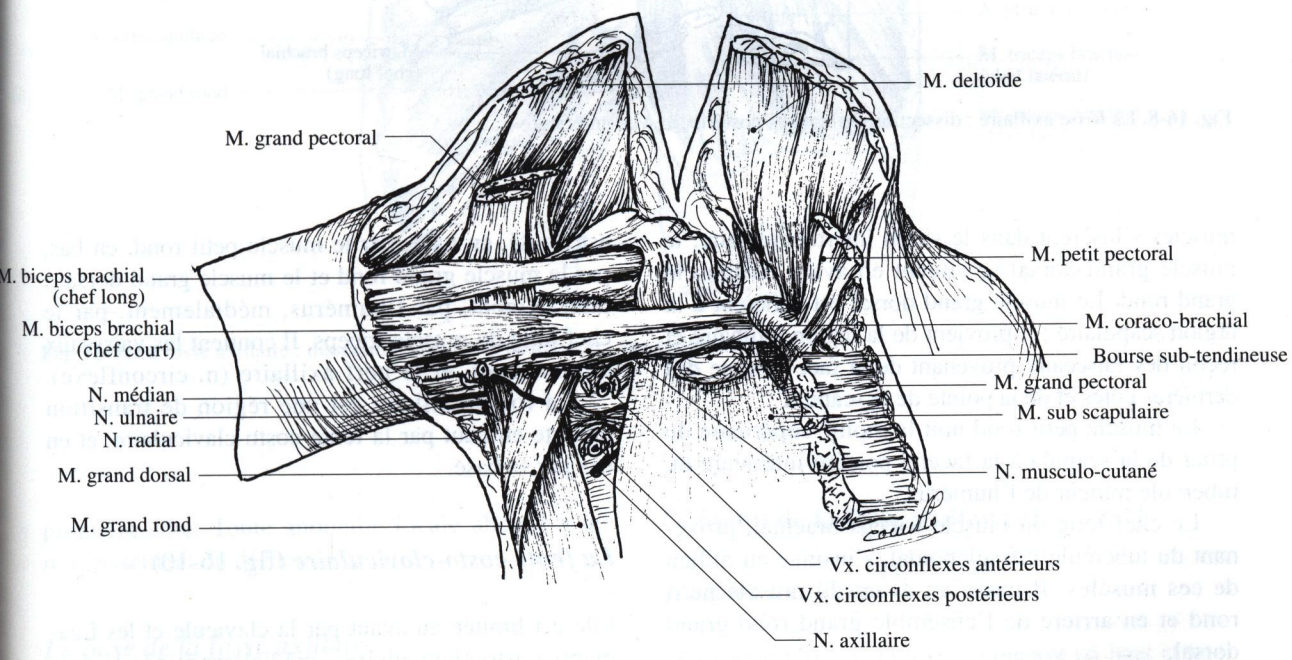

Fig. 16-7. La fosse axillaire : dissection de la paroi latérale

- le muscle biceps dont le chef court possède une origine commune avec le muscle coraco-brachial.

Cet ensemble est matelassé latéralement par le muscle deltoïde.

La paroi postérieure (figs. 16-8, 16-9)

Elle est divisée en deux parties :

- médiale, avec le muscle subscapulaire;
- latérale, formée par l'entrecroisement de quatres muscles : le muscle grand dorsal, le muscle grand rond, le muscle petit rond et le chef long du muscle triceps brachial.

Le muscle subscapulaire provient de la fosse sous-scapulaire, se termine sur le tubercule mineur de l'humérus. Il est innervé par deux nerfs provenant du faisceau postérieur du plexus brachial.

L'ensemble grand rond-grand dorsal forme la limite antérieure de cette région. Le muscle grand dorsal est d'abord en arrière du muscle grand rond, puis il glisse sous ce dernier. Plus en dehors, les deux

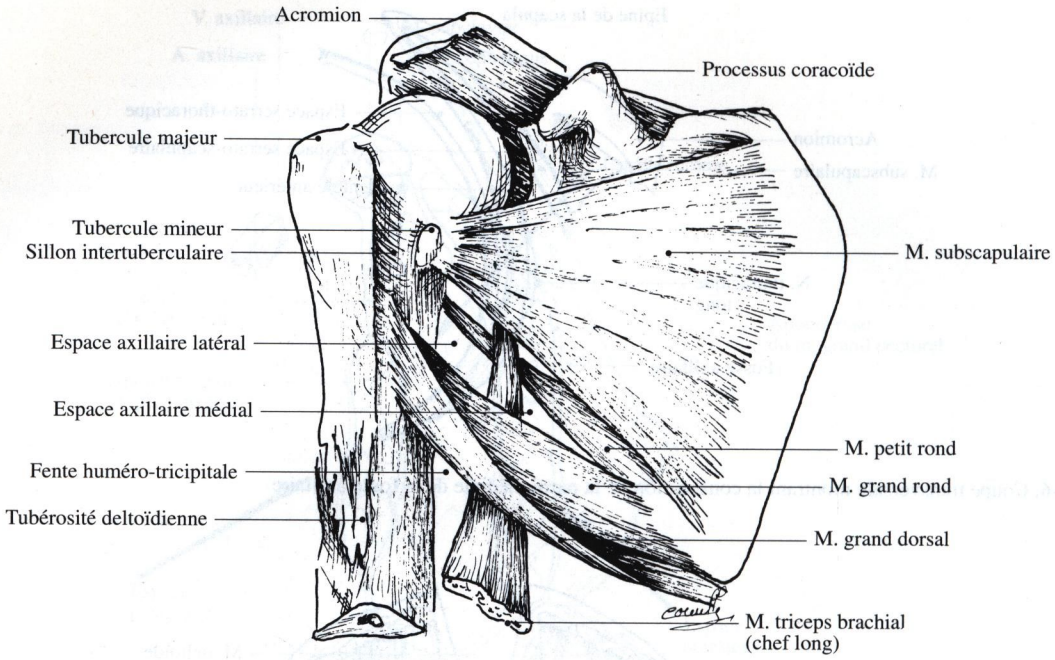

Fig. 16-8. La fosse axillaire : dissection de la paroi postérieure, vue antérieure

muscles s'insèrent dans le sillon intertuberculaire, le muscle grand dorsal se situant en avant du muscle grand rond. Le muscle grand dorsal est adhérent à la région scapulaire ; il provient de la région lombaire et reçoit des faisceaux provenant de la face externe des dernières côtes et de la pointe de la scapula.

Le muscle petit rond unit la moitié supérieure du pilier de la scapula à la facette postéro-inférieure du tubercule mineur de l'humérus.

Le chef long du muscle triceps brachial, provenant du tubercule infraglénoïdal, s'insinue au milieu de ces muscles. Il passe en avant du muscle petit rond et en arrière de l'ensemble grand rond-grand dorsal.

Il détermine ainsi trois espaces contigus (fig. 16-8) :

- la fente huméro-tricipitale limitée par : en haut le muscle grand dorsal, latéralement l'humérus, médialement le chef long du muscle triceps. Elle contient le paquet vasculaire profond du bras, le nerf radial et certaines de ses branches destinées au muscle triceps brachial;
- l'espace axillaire médial (fente omo-tricipitale) contenant le paquet vasculaire subscapulaire, est limitée par : en haut le muscle petit rond, latéralement le chef long du muscle triceps brachial, médialement la scapula, en bas le muscle grand rond.
- l'espace axillaire latéral (trou carré de Velpeau) est limité, en haut, par le muscle petit rond, en bas, par le muscle grand rond et le muscle grand dorsal ; latéralement, par l'humérus, médialement, par le chef long du muscle triceps. Il contient les vaisseaux circonflexes, et le nerf axillaire (n. circonflexe).

La fosse axillaire est une région de transition ouverte en haut par la fente costo-claviculaire, et en bas par sa base.

La fente costo-claviculaire (fig. 16-10)

Elle est limitée en avant par la clavicule et les ligaments costo-claviculaires, médialement par la première côte, en arrière par les muscles scalènes postérieur et moyen et le bord cervical de la scapula.

Le muscle scalène antérieur divise cette fente en deux orifices : préscalènique, traversé par la veine axillaire, et rétro-scalènique. Dans ce dernier, on trouve d'avant en arrière : l'artère axillaire et les faisceaux du plexus brachial. Plus à distance, les éléments de la fente costo-claviculaire sont en rapport avec le muscle omohyoïdien latéralement et en arrière, et les premières digitations du muscle dentelé antérieur en bas contre la paroi thoracique.

Si en haut et en avant, la clavicule est matelassée par le muscle subclavier, en bas le contenu de la fente costo-claviculaire est placé sur le chevalet de la

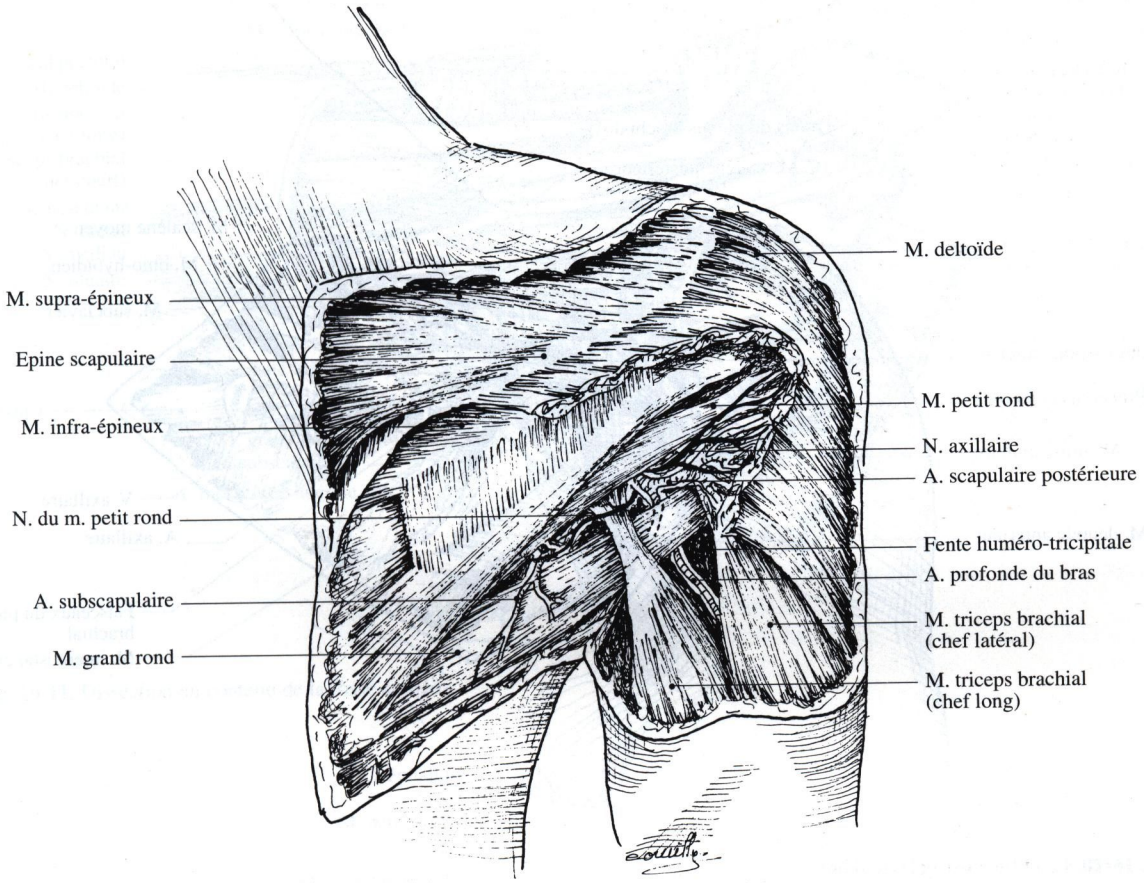

Fig. 16-9. La fosse axillaire : dissection de la paroi postérieure, vue postérieure

première côte. Toute anomalie locale aboutit à un rétrécissement du défilé.

La base de la fosse axillaire

Limitée en arrière par l'ensemble muscle grand dorsal-muscle grand rond et en avant par le bord inférieur du muscle grand pectoral, elle est occupée par le ligament suspenseur de l'aisselle ; ce dernier adhère aux replis cutanés axillaires sur lesquels sont implantés les poils axillaires. L'aisselle est occupée par la graisse axillaire ; c'est un tissu cellulo-adipeux très lâche susceptible de se distendre facilement. Il n'y a jamais d'adhérence à l'état normal dans cette région.

Contenu de la fosse axillaire (fig. 16-11)

L'artère axillaire

Elle forme l'axe de la fosse ; concave en haut et latéralement, elle émet plusieurs branches collatérales (voir chap. 13). Provenant à plein canal de l'artère subclavière au passage du défilé costo-claviculaire, elle change de nom pour devenir l'artère brachiale (a. humérale) au contact du bord inférieur du muscle grand pectoral.

Entourée par les trois troncs du plexus brachial elle est en rapport avec la veine située sur son flanc antéro-médial. Elle émet : une artère thoraco-acromiale, en rapport avec l'anse des pectoraux, qui se divise en un rameau sous-deltoïdien et un rameau thoracique inférieur ; une artère thoracique latérale, destinée à la glande mammaire qui s'anastomose avec l'artère thoracique interne, branche de l'artère subclavière ; une

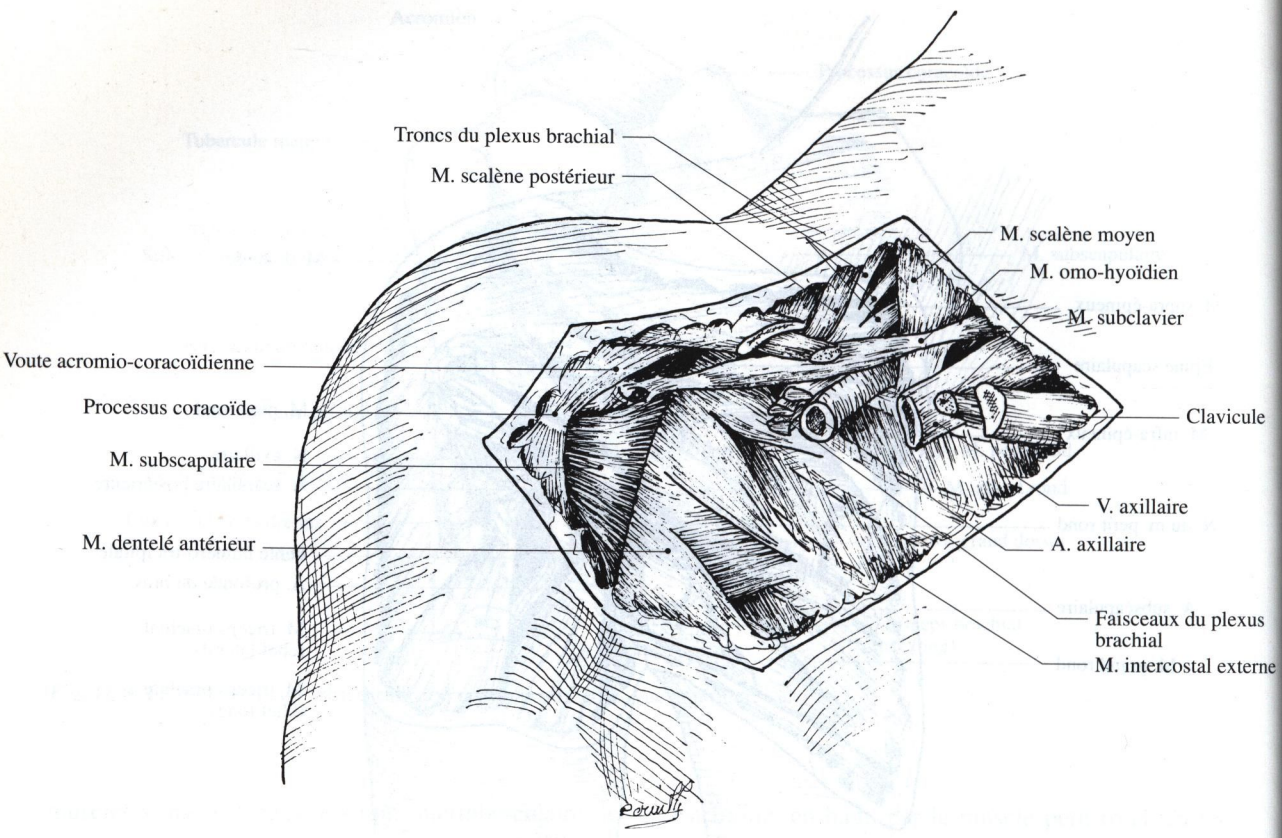

Fig. 16-10. Le défilé costo-claviculaire

artère subscapulaire anastomosée avec l'artère suprascapulaire et l'artère scapulaire descendante, branches de l'artère subclavière (figs. 13-1, 13-3).

Elle donne également deux artères circonflexes antérieure et postérieure de l'humérus, qui s'anastomosent sur la face latérale du col chirurgical de l'humérus formant un cercle. Ce dernier est d'ailleurs réuni à l'artère profonde du bras (a. humérale profonde) par une autre anastomose.

Ainsi, l'artère axillaire vascularise le membre supérieur ; elle forme le cercle artériel péri-scapulaire avec l'artère subclavière et émet des branches tout au long de son trajet. On remarque que l'artère est croisée par le muscle petit pectoral qui délimite ainsi trois portions : sus-pectorale, pectorale et sous-pectorale.

L'artère axillaire est dans presque tout son trajet contiguë au muscle coraco-brachial. Elle est parfois barrée par une adhérence mi-aponévrotique, mi-tendineuse tendue entre les muscles coraco-brachial et grand dorsal : c'est l'arc axillaire.

Le plexus brachial

Il est représenté à ce niveau par ses trois faisceaux (troncs secondaires) (voir chap. 15) :

- le faisceau médial, d'abord postérieur, se place sur le flanc médial de l'artère ; il donne le nerf cutané médial du bras, le nerf cutané médial de l'avant-bras, puis le nerf ulnaire et la racine médiale du nerf médian;
- le faisceau latéral donne le nerf musculo-cutané, et la racine latérale du nerf médian;
- le faisceau postérieur émet les nerfs subscapulaire et thoraco-dorsal (n. du grand rond et du grand dorsal) puis se divise en nerf axillaire et nerf radial. Il est difficile à découvrir car il est caché par la face postérieure de l'artère axillaire.

Citons l'anse des pectoraux, formée à partir des faisceaux latéral et médial, et dont les branches perforantes innervent le muscle grand pectoral et le muscle petit pectoral.

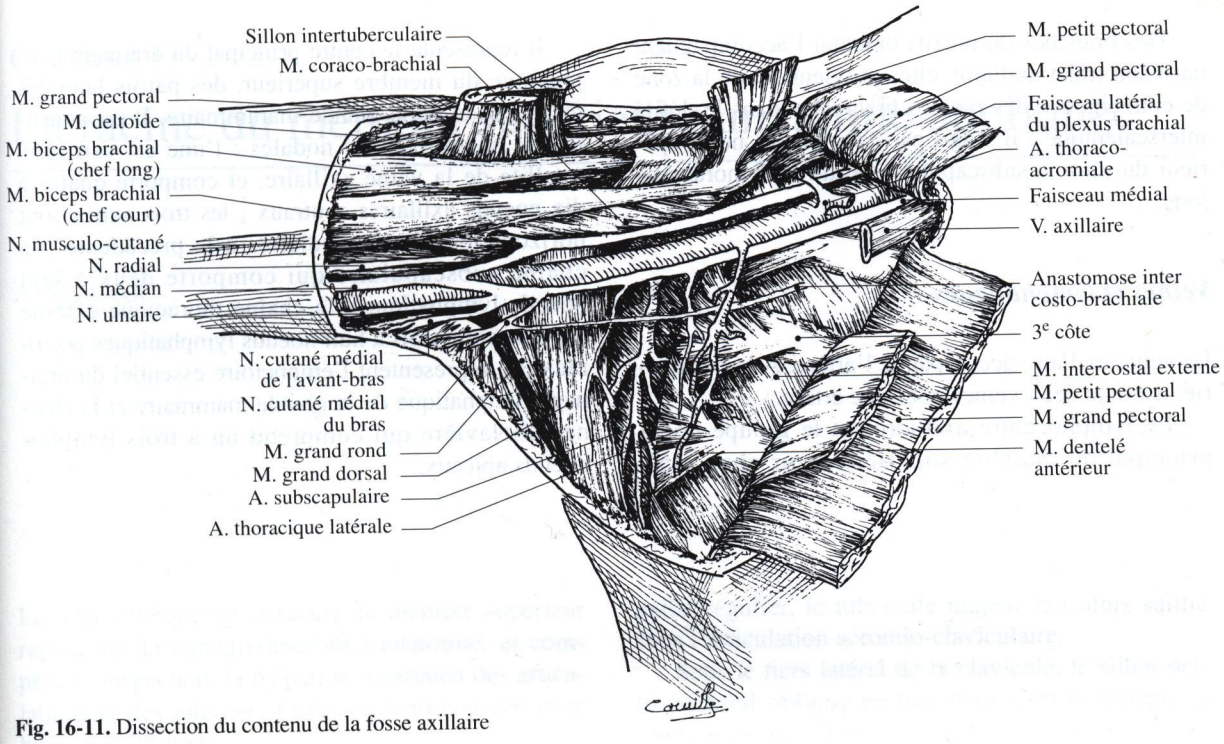

Fig. 16-11. Dissection du contenu de la fosse axillaire

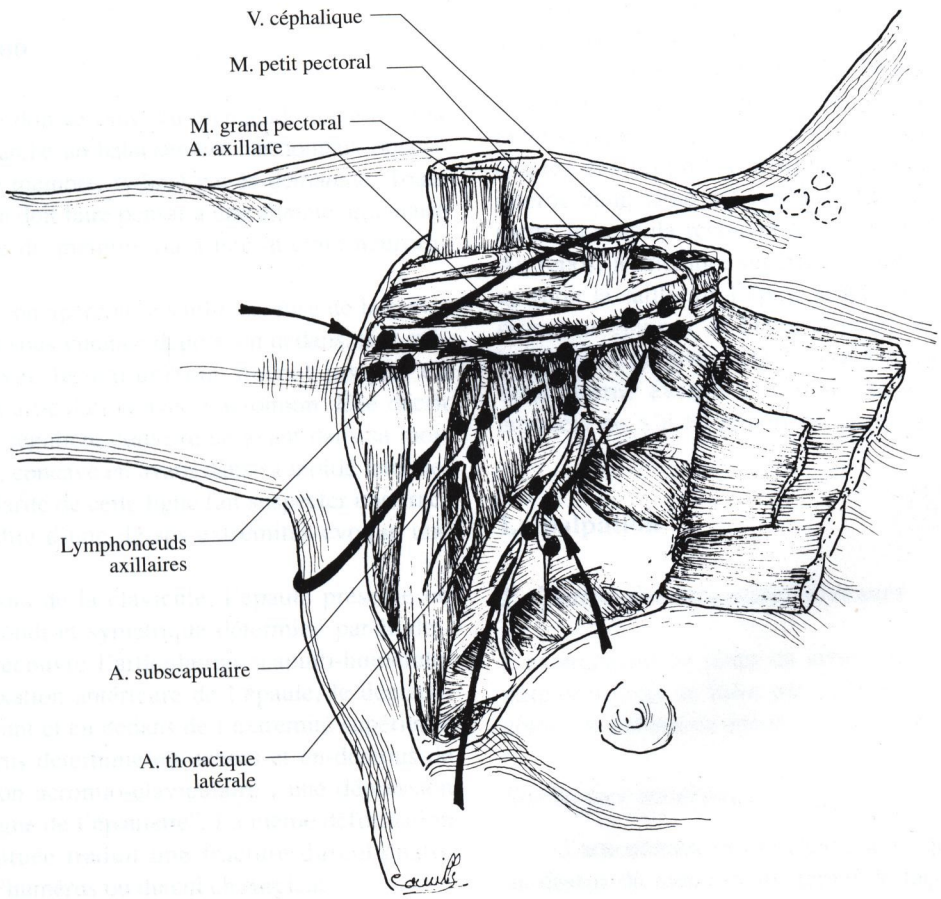

Fig. 16-12. Le lymphocentre axillaire

Des branches du plexus brachial l'accompagnent dans son trajet axillaire, elles proviennent de la zone de convergence des racines brachiales dans le défilé interscalénique ; il s'agit par exemple du nerf supérieur du muscle subscapulaire ou du nerf thoracique long.

Veines et lymphatiques

La veine axillaire accompagne l'artère. A la périphérie, il existe deux veines pour une artère.

Le lymphocentre axillaire est le groupe nodal principal du membre supérieur (voir chap. 45).

Il représente le centre principal du drainage lymphatique du membre supérieur, des parois latérales du thorax et de la glande mammmaire. Il est constitué de quatre chaînes nodales : l'une est verticale, satellite de la veine axillaire, et comporte quatre à dix noeuds axillaires centraux ; les trois autres sont horizontales, perpendiculaires à la précédente : la chaîne subscapulaire qui comporte deux à sept noeuds lymphatiques, la chaîne thoracique externe qui comporte trois à huit noeuds lymphatiques pectoraux qui représentent l'émonctoire essentiel du drainage lymphatique de la glande mammaire et la chaîne subclavière qui comprend un à trois lymphonoeuds apicaux.

CHAPITRE 17

La racine du membre supérieur : anatomie appliquée

A Solassol

Le bilan clinique de la racine du membre supérieur repose sur la connaissance de l'anatomie, et comprend l'inspection, la palpation, l'examen des articulations et des muscles, l'examen neurologique et le bilan para-clinique.

L'inspection

Cet examen doit se faire sur le malade torse-nu. On note à la marche un balancement harmonieux opposé avec l'autre membre, rythmé par la démarche. Toute modification doit faire penser à une atteinte articulaire de la racine du membre ou à une atteinte neurologique.

De face, on aperçoit la saillie osseuse de la clavicule qui est sous-cutanée depuis, en dedans, son articulation avec le manubrium sternal jusque, en dehors, son articulation avec l'acromion. Elle décrit une courbe régulière convexe en avant dans sa moitié médiale, concave en avant dans sa moitié latérale. Une irrégularité de cette ligne fait suspecter une fracture, la saillie d'une de ses extrémités évoque une luxation.

En dehors de la clavicule, l'épaule présente un modelé arrondi et symétrique déterminé par le deltoïde qui recouvre l'articulation scapulo-humérale. Dans la luxation antérieure de l'épaule, le déplacement en avant et en dedans de l'extrémité supérieure de l'humérus détermine en dehors et en-dessous de l'articulation acromio-claviculaire ; une dépression c'est le "signe de l'épaulette". La même déformation plus bas située traduit une fracture du col anatomique de l'humérus ou du col chirurgical .

En cas d'atrophie du deltoïde, l'épaule perd son galbe régulier, le tubercule majeur fait alors saillie sous l'articulation acromio-claviculaire.

Sous le tiers latéral de la clavicule, le sillon delto-pectoral oblique en bas et en dehors marque la confluence des fibres du deltoïde en dehors et du grand pectoral en dedans ; c'est un repère de la face antérieure de l'articulation scapulo-humérale et l'une de ses voies d'abord chirurgicales.

Sur la face postérieure de l'épaule, la saillie osseuse de la scapula est plus ou moins visible selon la musculation de l'individu. Les deux os sont symétriques par rapport à la ligne épineuse, leur bord interne étant situé à 5 cm de cette ligne. Normalement, la scapula recouvre les côtes de la 2e à la 7e. Au repos, le membre supérieur le long du corps, on aperçoit la saillie de l'épine scapulaire à hauteur du processus épineux de D3 et le relief de la pointe de la scapula à hauteur de la 7e côte. Un décollement du bord interne évoque l'atrophie du muscle dentelé antérieur ou, s'il est important, sa paralysie.

La palpation

Palpation des structures osseuses

L'examinateur se place en arrière du patient. Cette palpation doit se faire par comparaison des deux côtés. De dedans en dehors, elle explore :

Sur la face antérieure

- l'articulation sterno-claviculaire qui fait saillie au-dessus du manubrium sternal de façon tout à fait symétrique. Lors de sa luxation, l'extrémité médiale

de la clavicule est déplacée vers en haut et vers en dedans ;

- la clavicule dont le bord antérieur et la face antérieure sont sous-cutanés. Toute saillie, toute perception de crépitations fait penser à une fracture ;
- l'articulation acromio-claviculaire est à l'extrémité latérale de la clavicule. Si elle est luxée, cette extrémité est saillante, douloureuse, la pression permet de réduire la luxation mais elle récidive aussitôt que la pression se relâche c'est le "signe de la touche de piano";
- le processus coracoïde, il est recouvert par les insertions claviculaires du grand pectoral. On peut cependant le percevoir en appuyant en dehors et en arrière sous la concavité externe de la clavicule, à la partie supérieure du sillon delto-pectoral. C'est par rapport à ce processus coracoïde que l'on classe les différents types de luxation antéro-interne de l'épaule avec la variété extra-coracoïdienne, sous-coracoïdienne et intra-coracoïdienne;
- le tubercule majeur de l'humérus est perçu sur la face externe de l'épaule, sous l'acromion. A son sommet viennent s'insérer les muscles de la coiffe des rotateurs. En avant de lui et en dedans, le bras en rotation externe, on perçoit le tubercule mineur dont il est séparé par une dépression, le sillon intertuberculaire.

Sur la face postérieure de l'épaule

On palpe de dehors en dedans à partir de l'acromion :

- l'épine de la scapula, oblique en bas et en dehors, séparant les fosses supra et infra-épineuses et qui s'étend jusqu'au bord médial de l'os;
- le bord médial, facilement individualisé surtout vers le bas et à l'angle inférieur de la scapula. Par contre, l'angle supérieur est moins bien perçu car il est recouvert par le muscle élévateur de la scapula et incliné vers l'avant.

Palpation des parties molles

On peut distinguer :

Les parties molles au-dessus du plan de la clavicule

Ces parties comprennent en avant, la fosse supra-claviculaire et en arrière, la région trapézienne.

Ces régions font partie de la base du cou et seront étudiées dans le Tome 3.

Les parties molles au-dessous de la clavicule

Elles peuvent être divisées en deux régions : la fosse axillaire et l'ensemble des muscles entourant l'articulation scapulo-humérale.

La fosse axillaire

Elle a la forme d'une pyramide quadrangulaire traversée par les vaisseaux et les nerfs du membre supérieur. L'examinateur se place face au patient, introduit doucement l'index et le médius dans le creux axillaire en soulevant la peau et les aponévroses constituant son plancher après avoir obtenu un bon relâchement en plaçant le bras du sujet le long du thorax.

On palpe d'abord la paroi antérieure avec les muscles pectoraux, puis la paroi interne avec le muscle dentelé antérieur recouvrant le gril costal, et ensuite la paroi postérieure avec en dedans le muscle subscapulaire, en dehors les muscles ronds, le chef long du muscle triceps brachial et le muscle grand dorsal.

Les parois antérieure et postérieure se rapprochent en dehors mais restent séparées par le paquet vasculo-nerveux et plus en dehors la paroi latérale est constituée par le muscle coraco-brachial et le chef court du muscle biceps brachial contre l'extrémité supérieure de l'humérus.

L'examen de la fosse axillaire fait partie de tout examen systématique général car il permet d'explorer les noeuds lymphatiques disposés autour des vaisseaux et contre les parois médiale et postérieure, drainant les lymphatiques du membre supérieur, de la région mammaire et de la paroi thoracique (voir chap. 45).

Les muscles entourant l'extrémité supérieure de l'humérus

Ces muscles ont été étudiés au chapitre 12, ils recouvrent l'articulation scapulo-humérale d'avant en arrière constituant la coiffe des rotateurs.
Cette coiffe comprend :

- une partie antérieure qui répond au muscle subscapulaire qui va se terminer sur le tubercule mineur de l'humérus après être passé dans le défilé acromio-huméral ; en plaçant le bras en rotation externe, on peut palper sa terminaison à travers la partie antérieure du muscle deltoïde;
- une partie supérieure constituée par le muscle supra-épineux qui se termine sur la facette supérieure du tubercule majeur de l'humérus après avoir franchi le défilé acromio-huméral. On peut le palper également à travers le muscle deltoïde sous la saillie

de l'acromion en faisant effectuer des mouvements de rotation au bras. Cependant, ces muscles sont entourés par des bourses conjonctives péri-articulaires et il est difficile par la simple palpation de savoir si la douleur est déclenchée par leur atteinte ou l'inflammation de ces gaines de glissement.

Dans le cadre de la pathologie dégénérative de l'épaule, la perforation trophique de la coiffe des rotateurs est fréquemment observée. Elle se traduit par des douleurs, une impotence fonctionnelle avec perte du mouvement d'abduction active.

Le signe de Neer ou "impigment" se recherche en mettant le bras et l'avant-bras en flexion à 90° et en exerçant une contre-pression verticale : le sujet porteur d'une rupture de la coiffe des rotateurs ne peut maintenir le bras en position de flexion.

L'examen des articulations

C'est d'abord l'appréciation de l'amplitude des mouvements passifs qui doit se faire en étudiant systématiquement les différentes articulations qui constituent le complexe de l'épaule : l'articulation scapulo-humérale, mais aussi les articulations sterno-claviculaire, acromio-claviculaire et les plans de glissement inter-scapulo-thoraciques.

Les amplitudes normales ont été indiquées au chapitre 11. Rappelons seulement que :

- l'abduction pure se limite à 90°, mais avec une rotation externe du bras, elle passe à 120° par le jeu scapulo-huméral et à 160° avec la bascule de la scapula;
- l'adduction associée à une flexion ou une extension de 30° atteint 45°;
- la flexion avec une rotation interne peut atteindre 180°;
- la rotation externe est limitée à 60°, mais avec le déplacement de la scapula atteint 85°, la rotation interne est de 80° mais la bascule de la scapula permet d'atteindre 90°.

Notons qu'en cas de raideur de l'articulation scapulo-humérale, on peut obtenir une mobilisation du membre supérieur par un déplacement simultané de l'humérus et de la scapula visible au niveau de son angle inférieur, c'est le "signe de la sonnette".

Il convient ensuite d'explorer la mobilité active de l'articulation par la mise en jeu des muscles péri-articulaires. Cette étude doit être globale au niveau du complexe articulaire de l'épaule mais aussi analytique pour chaque articulation.

L'examen neurologique

L'examen de la force musculaire

Il existe pour chaque muscle des manoeuvres spécifiques permettant d'apprécier sa force. Elles ont été décrites au chapitre 12. Une échelle d'appréciation de la force musculaire étalonnée de 0 à 5 a été établie facilitant une cotation précise :

0 : absence de contraction musculaire;
1 : présence d'une légère contraction musculaire visible et palpable, sans mouvement articulaire;
2 : mouvements normaux une fois la pesanteur éliminée;
3 : mouvements normaux contre la pesanteur;
4 : mouvements normaux contre la pesanteur avec résistance légère;
5 : mouvements normaux contre la pesanteur avec résistance importante nécessitant une force normale.

Ces 5 niveaux de l'échelle fonctionnelle musculaire peuvent être modulés en les faisant suivre du signe + ou -.

L'examen de la sensibilité superficielle

On explore la sensibilité tactile et douloureuse (toucher et piqûre) et la sensibilité thermique (chaud-froid). La figure 17-1 montre la cartographie sensitive de la région de l'épaule selon deux types de topographies : la topographie radiculaire ou métamérique et la topographie tronculaire selon les territoires des nerfs du membre supérieur branches du plexus brachial.

Selon le territoire où la sensibilité est atteinte, il est possible de localiser par comparaison avec ces schémas, le niveau tronculaire ou radiculaire de la lésion nerveuse.

Le bilan paraclinique

C'est essentiellement un bilan radiologique .

Radiographie standard de face

Elle montre la ceinture scapulaire, l'extrémité supérieure de l'humérus, l'articulation scapulo-humérale et le défilé acromio-huméral (fig. 17-5).

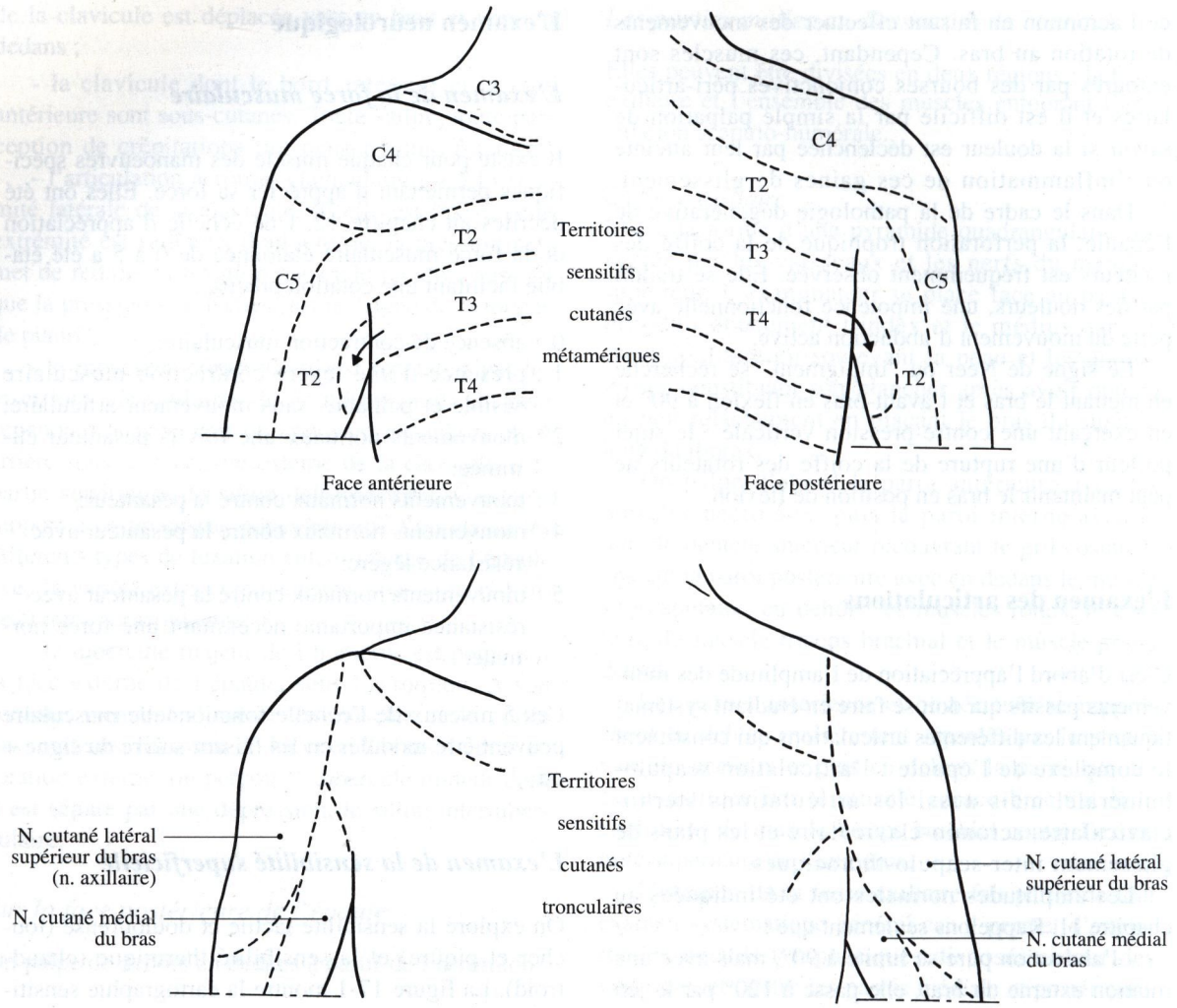

Fig. 17-1. Cartographie sensitive de la région de l'épaule

Radiographie selon l'incidence postéro-antérieure

Cette radiographie est dite "de profil axillaire", le sujet étant dans un plan faisant un angle de 45° avec le plan frontal. On aperçoit l'extrémité supérieure de l'humérus et les défilés acromio-huméral et coraco-huméral.

Une coupe TDM horizontale

Passant par la cavité glénoïde de la scapula, elle montre l'interligne articulaire scapulo-huméral, le bourrelet glénoïdien, l'insertion de la capsule articulaire, le défilé coraco-huméral.

L'arthrographie opaque

L'articulation scapulo-humérale est explorée par arthrographie opaque après injection du produit de contraste (fig. 17-3). A l'état normal, la capsule articulaire se laisse distendre et ne présente aucune fuite du liquide. Si la capsule ne se laisse pas distendre, il s'agit de capsulite rétractile. En cas de rupture de la coiffe des rotateurs, la fuite du produit de contraste s'observe à la partie supérieure de l'articulation au-dessous de la voûte acromio-coracoïdienne. Cette arthrographie peut être complétée par des coupes TDM qui permettent une plus grande précision des structures anatomiques (fig. 17-4).

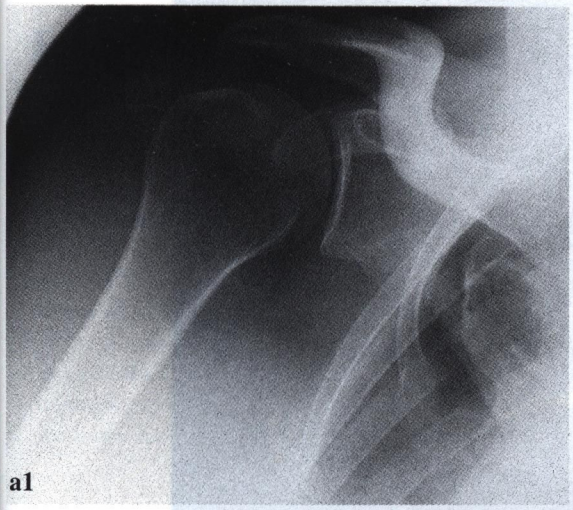

a1

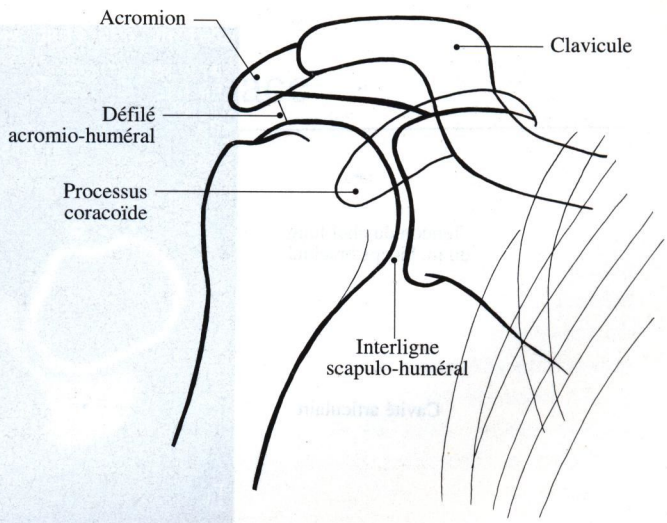

a2

b1

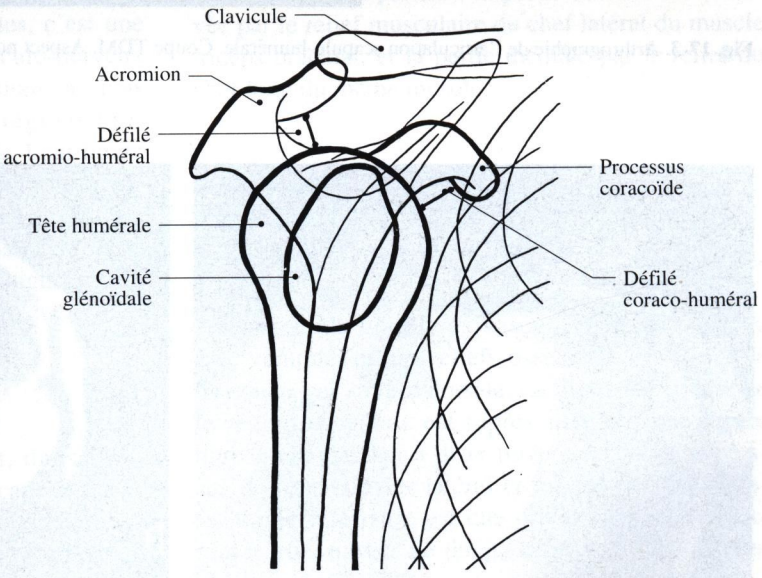

b2

Fig. 17-2 a, b. Examen radiologique de l'épaule. **a** Incidence de face ; **b** incidence de profil

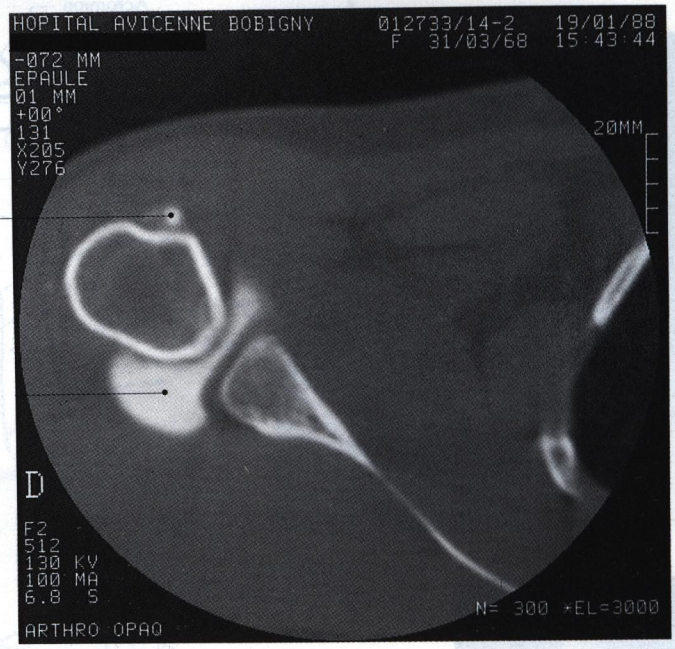

Tendon du chef long du m. biceps brachial

Cavité articulaire

Fig. 17-3. Arthrographie de l'articulation scapulo-humérale. Coupe TDM. Aspect normal

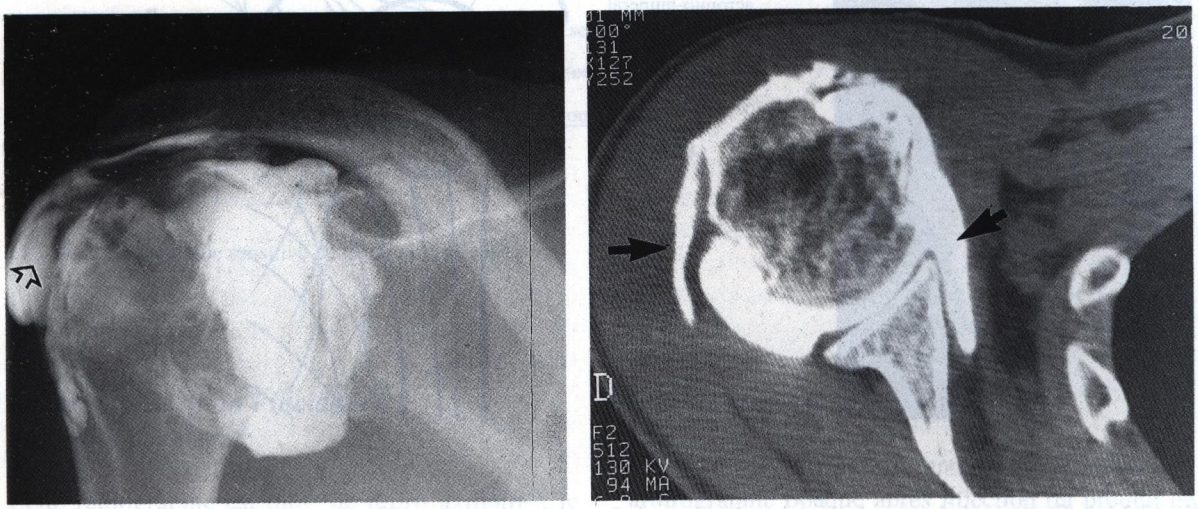

Fig. 17-4 a, b. Arthrographie de l'articulation scapulo-humérale. **a** Radiographie de face montrant la fuite supéro-latérale du produit de contraste ; **b** coupe TDM montrant les fuites latérale et médiale

Des examens échotomographiques

Effectuées dans un plan coronal et un plan transversal, ils donnent de bonnes images des muscles sus-épineux et subscapulaire et ils permettent de façon non invasive le diagnostic de rupture de la coiffe.

Examen clinique des muscles

Ce bilan paraclinique basé essentiellement sur l'imagerie doit être complété selon la clinique par des examens électriques des muscles (électromyographie) ou des nerfs.

CHAPITRE 18

Le bras et le coude : anatomie de surface

G Outrequin

Le bras

Segment de membre à peu près cylindrique, bien équipé en masses musculaires puissantes, c'est une zone de passage pour les paquets vasculo-nerveux majeurs du membre supérieur. On distingue au bras deux faces qui recouvrent les deux régions brachiales, la face ventrale et la face dorsale. Leur limite proximale est représentée par une droite horizontale passant par le bord inférieur du tendon du muscle grand pectoral et leur limite distale, par une droite horizontale passant à deux travers de doigts au dessus du relief des épicondyles latéral et médial de l'humérus.

Face ventrale

Le relief musculaire le plus évident, dans l'axe médian du bras, est celui du muscle biceps brachial. Il peut être le siège de ruptures musculaires qui se traduisent par une masse musculaire localisée au cours de la contraction. Ce caractère oppose les ruptures aux hernies musculaires, palpables au repos, mais qui disparaissent à la contraction. Sur le bord médial de cette face se trouve le canal brachial qui contient l'artère brachiale : on peut en percevoir les pulsations sur la face médiale du bras, au tiers proximal. A cet endroit on peut aussi exercer une compression temporaire de l'artère pour contrôler une hémorragie artérielle en aval : c'est là un geste de secourisme classique.

Face dorsale

Elle présente en surface les reliefs musculaires des chefs du muscle triceps brachial. Une droite longitudinale tirée de l'angle dorsal de l'acromion jusqu'au sommet du relief de l'olécrâne divise la face dorsale du bras en deux parties : la partie latérale est soulevée par le relief musculaire du chef latéral du muscle triceps brachial, et la partie médiale par le relief du chef long du même muscle.

Le coude

Pli de flexion de la partie moyenne du membre supérieur, il se caractérise par la présence de masses musculaires et de gouttières vasculo-nerveuses sur sa face ventrale, et des reliefs osseux de l'articulation du coude, sur sa face dorsale. La limite supérieure de la région du coude est représentée par une droite horizontale passant à deux travers de doigts au-dessus des épicondyles latéral et médial de l'humérus. La limite inférieure est une droite horizontale passant à trois travers de doigts au dessous des mêmes repères osseux.

Face ventrale (région du pli du coude)

(fig. 34-1)

Trois reliefs musculaires à disposition longitudinale y sont visibles : le relief médian est formé par le tiers distal du muscle biceps brachial prolongé par son épais tendon cylindrique, bien palpable sous la peau, ainsi que son expansion aponévrotique ; le relief latéral est formé par le corps musculaire du muscle brachio-radial (m. long supinateur) ; le relief médial est constitué par l'origine des muscles de l'épicondyle médial.

B.U. ANGERS

La séparation entre les groupes musculaires détermine la formation de deux gouttières, les gouttières bicipitales latérale et médiale. Elles se rapprochent dans la partie distale de la région en dessinant à peu près la lettre V. Le réseau veineux sous-cutané, souvent très apparent, présente la même disposition, compte tenu des variations veineuses possibles. Dans la gouttière bicipitale latérale se trouve la veine médiane céphalique, et dans la gouttière bicipitale médiale, la veine médiane basilique. C'est dans l'une de ces veines médianes que se pratique fréquemment la ponction veineuse.

La peau du pli du coude est une peau fine et mobile, glabre, dont les cicatrices sont volontiers chéloïdes et rétractiles, pouvant limiter l'extension du coude.

Face dorsale (fig. 34-3)

L'articulation du coude est ici sous-cutanée. Les reliefs osseux facilement repérables sont : sur la ligne médiane l'olécrâne, sur le bord médial la forte saillie de l'épicondyle médial, et sur le bord latéral la saillie de l'épicondyle latéral partiellement dissimulé sous les muscles extenseurs radiaux du carpe (m. radiaux). Juste au-dessous, on peut palper l'interligne huméro-radial. En extension complète, les trois repères osseux sont normalement alignés sur une même droite horizontale.

La dépression qui borde l'olécrâne latéralement est recouverte par le muscle ancôné. Celle qui borde l'olécrâne médialement est plus profonde, derrière l'épicondyle médial. Elle contient le nerf ulnaire qui est, à cet endroit, sous-cutané et facilement palpable. Il est aussi très vulnérable dans les traumatismes du coude.

Il existe une bourse conjonctive sous-cutanée au niveau de la face dorsale de l'olécrâne. L'hypertrophie inflammatoire de cette bourse rétro-olécrânienne réalise l'hygroma du coude.

CHAPITRE 19

Le squelette du bras

H Mestdagh

L'humérus

Cet os long forme le squelette du bras. Il s'articule, par son extrémité supérieure ou tête, avec la cavité glénoïdale de la scapula et par son extrémité inférieure avec les deux os de l'avant-bras.

La diaphyse

La diaphyse rectiligne présente une torsion sur son axe ; cylindrique en haut, elle s'aplatit vers le bas (fig. 19-1).

La face antéro-latérale

Elle est parcourue dans sa partie moyenne par une crête oblique qui rejoint le bord antérieur et forme avec lui la tubérosité deltoïdienne sur laquelle s'insère le muscle deltoïde ; au-dessous s'insère le muscle brachial (m. brachial antérieur).

La face antéro-médiale

Elle porte en haut la crête du tubercule mineur (trochin) qui donne insertion au muscle grand rond médialement et au muscle grand dorsal latéralement ; à sa partie moyenne se situe l'empreinte d'insertion du muscle coracobrachial ; dans la moitié inférieure s'attache le muscle brachial.

La face postérieure

Elle est parcourue par le sillon du nerf radial, oblique en bas et latéralement (fig. 19-2). C'est à ce niveau que le nerf risque d'être traumatisé dans les fractures du tiers moyen de la diaphyse. Au-dessus s'insère le chef latéral du muscle triceps brachial, au-dessous, le chef médial.

Le bord antérieur

Il correspond en haut à la crête du tubercule majeur où s'attache le muscle grand pectoral ; à la partie moyenne, au versant médial de la tubérosité deltoïdienne ; en bas, il donne insertion au muscle brachial.

Le bord latéral

Il donne insertion sous le sillon du nerf radial, au septum intermusculaire latéral, au muscle brachioradial (m. long supinateur) et au muscle long extenseur radial du carpe (m. 1er radial).

Le bord médial

Il donne insertion au septum intermusculaire médial. Il présente parfois dans son tiers inférieur une saillie appelée processus supracondylaire.

L'extrémité supérieure

Formée de trois saillies osseuses, elle est décrite au chapitre 10.

L'extrémité inférieure

Aplatie d'avant en arrière et déjetée en avant de la diaphyse, elle forme la palette humérale. Celle-ci

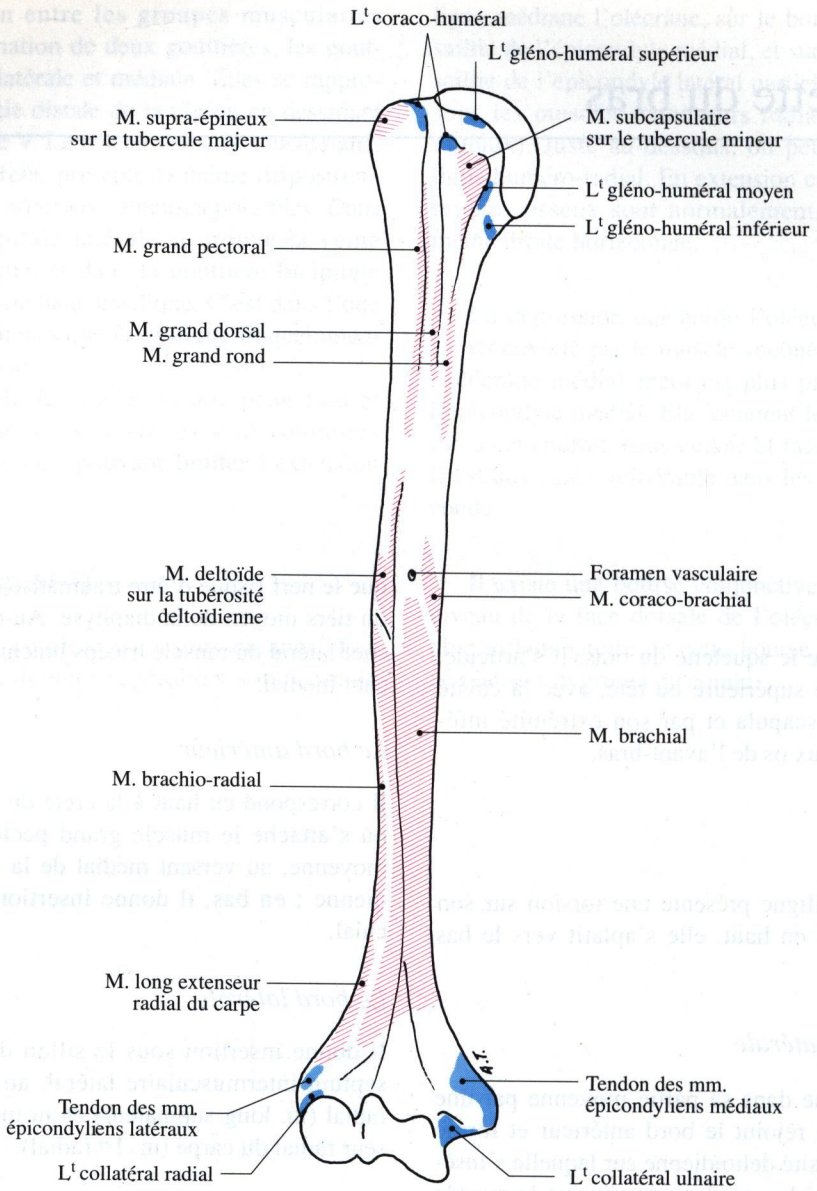

Fig. 19-1. L'humérus : vue antérieure

comporte deux piliers divergents, séparés par deux dépressions visibles, l'une en avant, la fosse coronoïdienne, l'autre en arrière, la fosse olécrânienne, parfois communicantes (fig. 19-3). La Nomina Anatomica a adopté le terme de condyle huméral pour désigner toute l'extrémité distale de l'humérus. Ce terme ne correspond donc plus à la surface articulaire jusqu'ici nommée "condyle", devenue le capitulum.

Chaque pilier se termine par un renflement ou épicondyle.

L'épicondyle latéral

Il donne insertion au ligament collatéral radial du coude, au tendon des muscles épicondyliens latéraux (m. court extenseur radial du carpe, muscle extenseur commun des doigts, muscle extenseur du petit doigt (m. 2e radial), muscle extenseur ulnaire du carpe (m. cubital postérieur) muscle supinateur et au muscle ancôné en arrière (fig. 19-4).

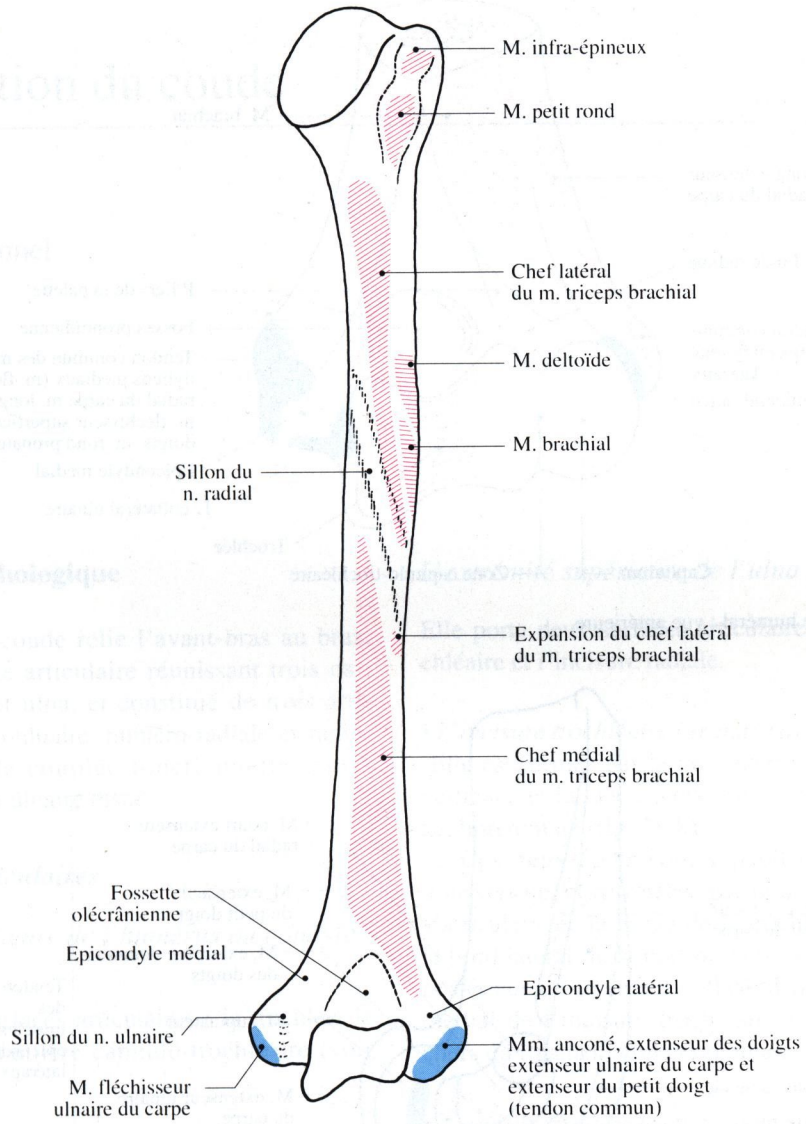

Fig. 19-2. L'humérus : vue postérieure

L'épicondyle médial

Perceptible sous la peau, il donne insertion au ligament collatéral ulnaire du coude et au tendon des épicondyliens médiaux (m. rond pronateur, m. fléchisseur radial du carpe (m. grand palmaire), m. long palmaire (m. petit palmaire), m. fléchisseur superficiel des doigts, m. rond pronateur). La face postérieure est creusée par un sillon vertical où passe le nerf ulnaire. Les extrémités des piliers sont réunies par une surface articulaire qui comprend :

Médialement, la trochlée

Bordée par deux joues circonscrivant une gorge hélicoïdale ; elle s'articule avec l'incisure trochléaire de l'ulna (grande cavité sigmoïde).

Latéralement, le capitulum (condyle)

Segment de sphère visible seulement en avant, articulaire avec la fossette radiale.

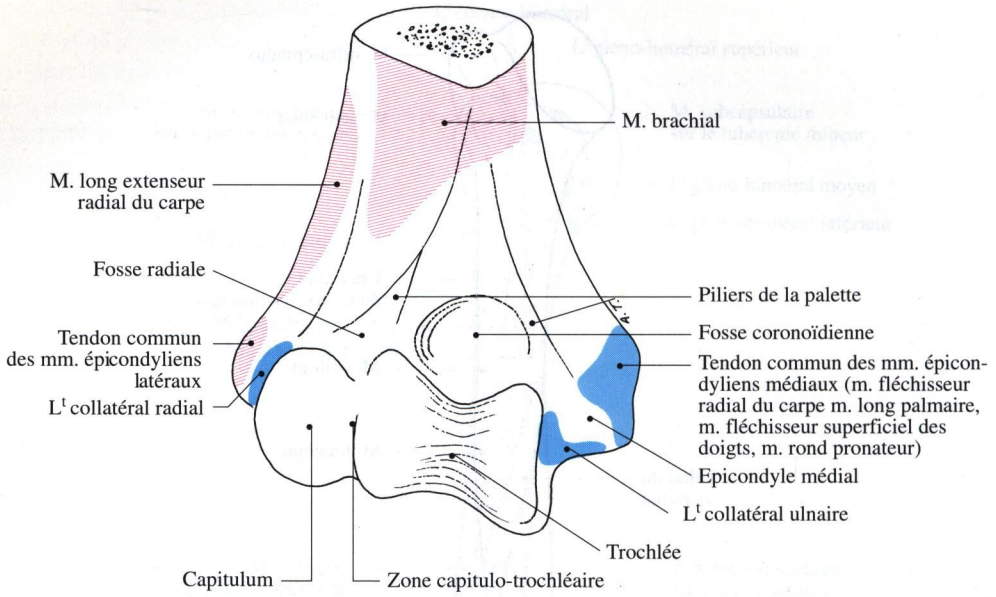

Fig. 19-3. Le condyle huméral : vue antérieure

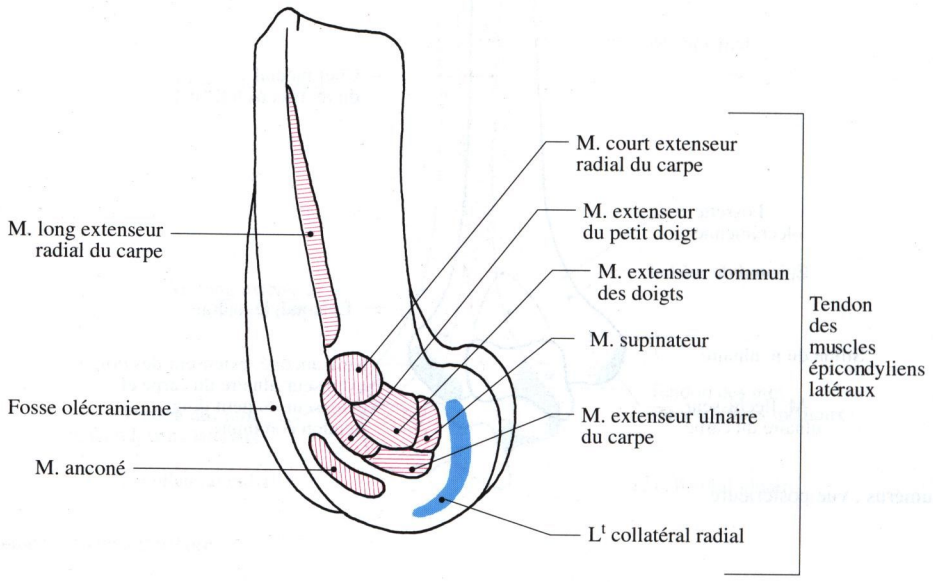

Fig. 19-4. L'épicondyle latéral : vue latérale

Entre les deux, la gouttière capitulo-trochléaire

Elle répond au bord médial de la fossette radiale.

L'ossification de l'humérus

Elle s'effectue à partir d'un point principal diaphysaire qui apparaît au 45e jour de la vie intra-utérine.

A l'extrémité supérieure, le point de la tête apparaît entre 6 et 20 mois, les points des tubercules entre 1 et 3 ans.

A l'extrémité inférieure, le point du capitulum apparaît entre 6 mois et 2 ans, le point trochléaire entre 8 et 16 ans, le point épicondylien médial entre 5 et 9 ans, le point épicondylien latéral entre 11 et 18 ans.

Les extrémités se soudent à la diaphyse entre 20 et 26 ans.

CHAPITRE 20

L'articulation du coude

J Guyot et F Bonnel

Anatomie morphologique

L'articulation du coude relie l'avant-bras au bras. C'est un complexe articulaire réunissant trois os : humérus, radius et ulna, et constitué de trois articulations : huméro-ulnaire, huméro-radiale et radio-ulnaire proximale couplée fonctionnellement à l'articulation radio-ulnaire distale.

Les surfaces articulaires

L'extrémité inférieure de l'humérus ou condyle de l'humérus

Elle porte trois surfaces articulaires : la trochlée, le capitulum et la gouttière capitulo-trochléaire (voir chap. 19).

• *La trochlée*
Elle représente les 4/5e d'un anneau enroulé au bord inférieur du condyle huméral ; elle est munie de deux joues médiale et latérale réunies par une gorge. Elle s'inscrit dans l'incisure trochléaire de l'ulna (grande cavité sigmoïde), vaste échancrure semi-lunaire de configuration inverse.

• *Le capitulum*
Situé latéralement par rapport à la trochlée, c'est une saillie arrondie visible sur les faces antérieure et inférieure du condyle ; il est reçu dans la fovea radiale, surface ovalaire excavée à grand axe antéro-postérieur portée par la tête du radius.

• *La gouttière capitulo-trochléaire (zone conoïde)*
Elle unit trochlée et capitulum et répond en partie à la circonférence articulaire du radius.

L'extrémité supérieure de l'ulna

Elle porte deux surfaces articulaires : l'incisure trochléaire et l'incisure radiale.

• *L'incisure trochléaire (grande cavité sigmoïde)*
Elle est formée par la face antérieure de l'olécrâne, verticale, et la face supérieure du processus coronoïde, horizontale (fig. 28-8).

Ces deux faces sont séparées par une rainure transversale, et traversées par une crête verticale qui s'articule avec la gorge de la trochlée humérale. Sur le bord latéral de la portion verticale s'insère le chef postérieur du ligament collatéral radial. Sur le bord médial de l'incisure trochléaire s'insèrent les trois chefs du ligament collatéral ulnaire.

• *L'incisure radiale (petite cavité sigmoïde)*
Est située sur la face latérale du processus coronoïde : elliptique, à grand axe sagittale, en forme de segment de cylindre creux à concavité latérale, elle s'articule avec la circonférence articulaire radiale (fig. 28-8a).

Sur son bord antérieur et son bord postérieur, s'insèrent le ligament annulaire du radius, à l'intérieur duquel tourne l'extrémité supérieure du radius, et les chefs antérieur et moyen du ligament collatéral radial.

Sur son bord inférieur, s'insère le ligament carré.

Le ligament annulaire du radius est une bande fibreuse de un centimètre de haut qui s'insère aux deux extrémités de l'incisure radiale de l'ulna et entoure la circonférence articulaire de la tête du radius. Il se continue directement avec la capsule articulaire vers le haut et vers le bas où il se resserre autour du col du radius.

Certaines de ses fibres se prolongent dans le ligament carré.

L'extrémité supérieure du radius

Elle comporte un segment de cylindre de 7 à 8 mm de haut, supporté par un col. Le pourtour du segment de cylindre forme la circonférence articulaire et tourne dans un anneau ostéo-fibreux formé par l'incisure radiale de l'ulna et le ligament annulaire du radius (figs. 28-2, 28-3).

Sa hauteur est plus importante sur son bord médial que sur son bord latéral où elle est parfois réduite à une étroite bande cartilagineuse.

Sa face supérieure est occupée par une autre surface articulaire, la fovea radiale (cupule radiale), régulièrement excavée, limitée par un rebord mousse et lisse, dont la partie médiale est taillée en biseau aux dépens de la circonférence articulaire.

La fovea s'articule avec le capitulum huméral (condyle), son bord médial répond à la gouttière capitulo-trochléenne (zone conoïde).

Les moyens d'union

La capsule articulaire (figs. 20-1, 20-2)

Commune aux trois articulations, elle présente une insertion humérale à distance du revêtement cartila-

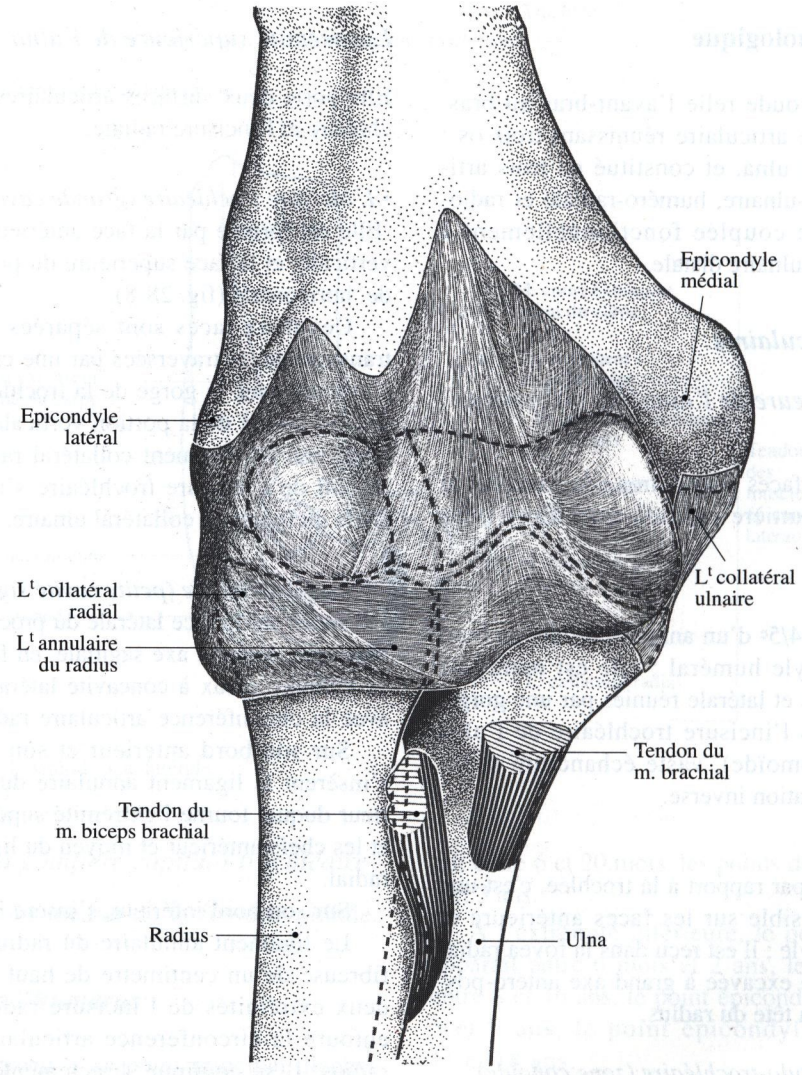

Fig. 20-1. Articulations du coude : vue antérieure. In : Guyot J (1981) Atlas of Human Limb Joints. Springer-Verlag

Fig. 20-2. Articulations du coude : vue antérieure. In : Guyot J (1981) Atlas of Human Limb Joints. Springer-Verlag

gineux des surfaces articulaires et englobe les différentes fosses : coronoïdienne, olécrânienne et radiale. Les insertions anti-brachiales se font au plus près du cartilage articulaire. La capsule est interrompue par le ligament annulaire du radius sur lequel elle se fixe. Elle est renforcée sur ses faces latérale et médiale par des ligaments collatéraux : ulnaire et radial.

Le ligament collatéral ulnaire
(figs. 20-3, 20-4, 28-8b)

C'est un éventail fibreux étendu de l'épicondyle médial vers l'incisure trochléaire. On lui distingue arbitrairement trois faisceaux : antérieur, moyen et postérieur, renforcés par un faisceau oblique tendu du bord interne de l'olécrâne à la face interne du processus coronoïde.

Le ligament collatéral radial
(figs. 20-5, 20-6, 28-8a)

Il rayonne de l'épicondyle latéral au bord latéral de l'incisure trochléaire. Sa morphologie est conditionnée par la présence du ligament annulaire du radius. On lui distingue aussi trois faisceaux : antérieur, moyen et postérieur.

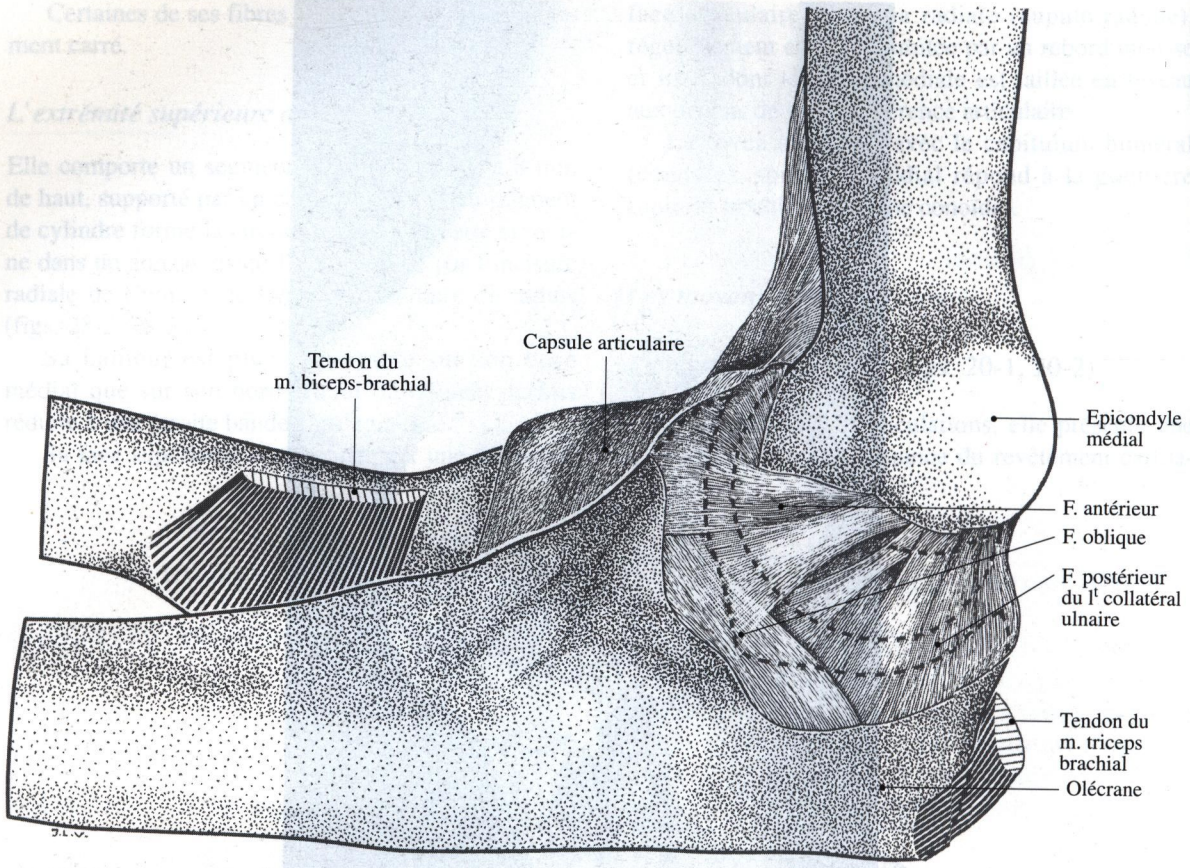

Fig. 20-3. Articulation huméro-ulnaire : vue médiale. In : Guyot J (1981) Atlas of Human Limb Joints. Springer-Verlag

Le ligament carré

C'est un épaississement capsulaire tendu du bord inférieur de l'incisure radiale au bord médial du col du radius.

La membrane synoviale

Elle est commune aux trois articulations du coude. Tapissant la face profonde de la capsule articulaire elle émet des prolongements : antérieur, postérieur, inférieur autour du col du radius, et radio-ulnaire : le récessus sacciforme. Une frange synoviale s'insinue dans l'interligne huméro-radial, c'est la frange falciforme.

L'articulation huméro-ulnaire

C'est une ginglyme (trochléenne) fonctionnant un peu comme une charnière.

Les artères proviennent des branches de l'artère brachiale.

Les nerfs sont fournis en avant par le nerf médian, avec ses rameaux articulaires supérieur et inférieur, en arrière par les nerfs ulnaire et radial.

L'articulation radio-ulnaire proximale

De type trochoïde, elle est fonctionnellement couplée dans les mécanismes de pronation et de supination de l'avant-bras avec l'articulation radio-ulnaire distale.

Les moyens d'union sont communs à ceux de l'articulation du coude, la capsule est renforcée à sa partie inférieure par le ligament carré.

La membrane synoviale est aussi commune avec celle du coude.

Les artères proviennent des artères récurrentes radiale et ulnaire.

Les nerfs proviennent du rameau profond du nerf radial.

Fig. 20-4. Articulation huméro-ulnaire : vue médiale. In Guyot J (1981) Atlas of Human Limb Joints. Springer-Verlag

L'articulation huméro-radiale

C'est une articulation sphéroïde (énarthrose) qui participe aux mouvements des deux autres.

Anatomie fonctionnelle

L'articulation du coude a un programme mécanique double : d'allongement-raccourcissement d'une part lors de la préhension nécessitant une grande mobilité, et de stabilité dans les transmissions des pressions, d'autre part. Ce module mécanique oriente, dirige et positionne l'organe terminal de la préhension avec mise en jeu synergique des articulations sus et sous-jacentes. Les structures osseuses sont morphologiquement peu stables. Les ligaments collatéraux et surtout les muscles vont leur donner une stabilité aussi bien en flexion qu'en extension.

Si le coude sur le plan topographique possède trois articulations, à savoir l'huméro-ulnaire, l'huméro-radiale et la radio-ulnaire proximale, sur le plan fonctionnel seules sont à prendre en compte en priorité l'articulation huméro-ulnaire et accessoirement l'articulation huméro-radiale.

Biomécanique osseuse

Les axes diaphysaires de l'humérus et de l'ulna forment, lors de l'extension complète, un angle obtus, dirigé en dehors, créant ainsi un véritable valgus ulnaire physiologique de 170° (plus marqué chez la femme et l'enfant) (figs. 20-7, 20-8). Roud (1913) a démontré que la bissectrice de cet angle correspon-

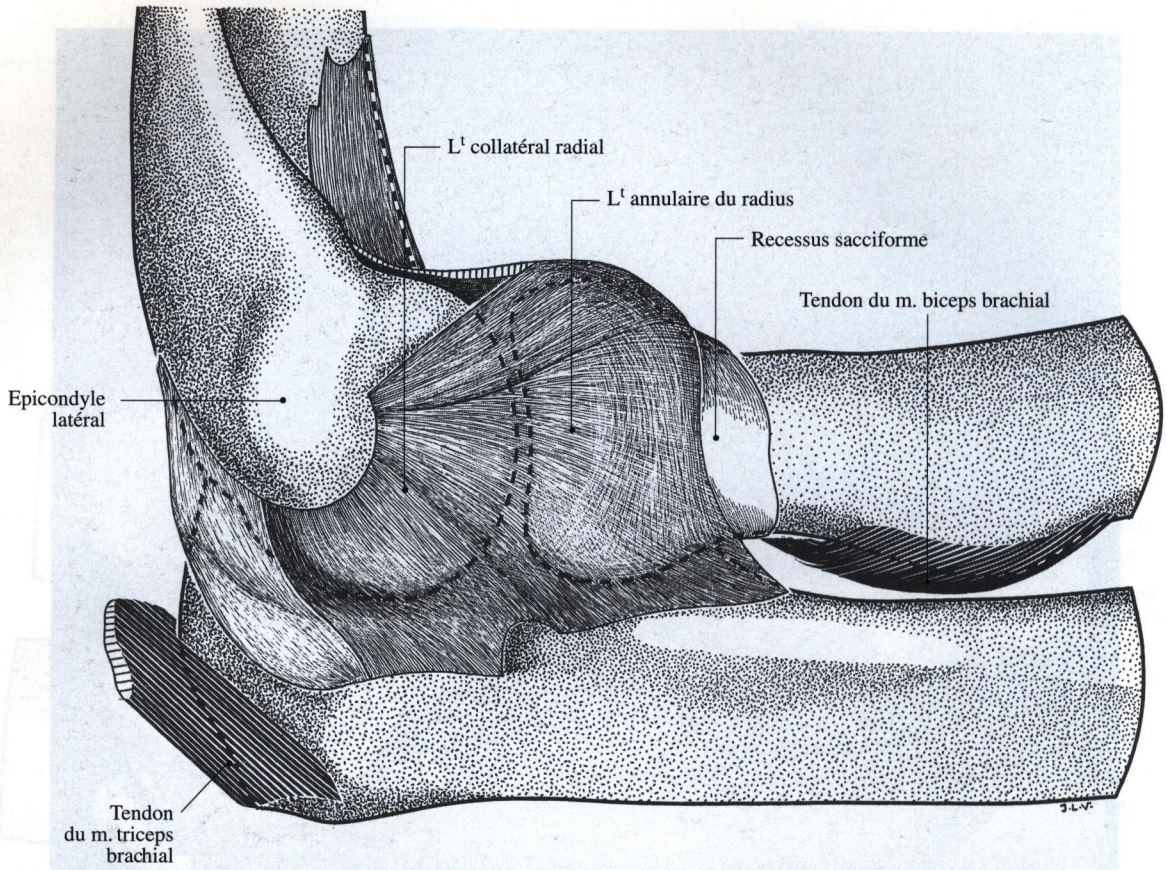

Fig. 20-5. Articulations du coude : vue latérale. In : Guyot J (1981) Atlas of Human Limb Joints. Springer-Verlag

dait à un axe transversal dirigé de dehors en dedans, passant par l'épiphyse inférieure de l'humérus, selon lequel s'effectuent des mouvements de flexion-extension de l'avant-bras sur le bras. Lors de la flexion de l'avant-bras, cet angle huméro-ulnaire diminue progressivement et l'on devrait arriver théoriquement, en flexion complète, à une superposition correcte et complète des deux segments articulés. En fait, on constate très fréquemment que l'axe longitudinal de l'ulna est un peu déjeté, soit médialement, soit latéralement par rapport à l'axe diaphysaire huméral. L'étiologie de ces variations réside dans la morphologie de la trochlée humérale qui a une forme en arc d'hélice et décrit un mouvement hélicoïdal dont l'ampleur et l'orientation varient en fonction des individus (prédominance pour un varus ulnaire en flexion en raison de la prédominance de fréquence d'une gorge trochléenne dirigée pour sa partie antérieure de haut en bas, et de dehors en dedans ; et pour sa partie postérieure de haut en bas et de dedans en dehors). Ainsi, l'axe de flexion-extension, qui n'est pas strictement horizontal en extension complète, mais orienté médialement et en bas, évoluera dans l'espace au cours de la flexion du fait de la disposition en "pas de vis" de cette gorge trochléenne ne correspondant pas exactement à la bissectrice de l'angle huméro-ulnaire, condition nécessaire pour obtenir une superposition correcte des deux segments.

De profil, la trochlée humérale est déjetée de 45° vers l'avant par rapport à l'axe diaphysaire huméral et l'incisure trochléaire orientée à 45° vers l'avant par rapport à l'axe diaphysaire ulnaire, permettant une meilleure fonction de l'articulation huméro-ulnaire (figs. 20-9, 20-10). La flexion active, d'après Kapandji, passe de la sorte de 90° à 140° et jusqu'à 150° chez les sujets peu musclés (les femmes et les enfants).

L'extension, quant à elle, limitée physiologiquement à 0° peut présenter quelquefois un récurvatum de 10 à 15° qui sera physiologique chez les sujets peu musclés.

Le centre instantané de rotation dans le mouvement de flexion-extension se situe très précisément au milieu de la trochlée humérale et se déplace dans un espace maximum de 3 mm de diamètre. Au cours de la flexion, l'avant-bras étant en position neutre,

Fig. 20-6. Articulations du coude : vue latérale. In : Guyot J (1981) Atlas of Human Limb Joints. Springer-Verlag

l'on observe une rotation axiale de l'ulna de 5° en dehors et en dedans. En extension, dans les mêmes conditions expérimentales, l'angle de rotation externe est de 5°. Cette mobilité rotatoire d'ensemble de 10° permet de comprendre la fréquence des descellements des prothèses. King (1969) a démontré que chez les joueurs de basket-ball, lors du mouvement d'extension forcée, l'olécrâne vient buter dans la partie interne de la fossette olécrânienne de l'humérus et explique les douleurs et la dégénérescence arthrosique qui peuvent survenir.

Biomécanique musculaire

Le mouvement de flexion extension est réalisé essentiellement dans l'articulation huméro-ulnaire. Bien que le mouvement soit facilité par la forme des surfaces articulaires, la réalisation dynamique met en action des groupes musculaires différents selon le programme à réaliser.

Flexion

- Première composante de flexion, contre-pesanteur.

La flexion de l'avant-bras sur le bras est sous la dépendance des muscles biceps brachial et brachial.

Le muscle brachial (m. brachial antérieur) est uniquement fléchisseur du coude. C'est un muscle monoarticulaire dont l'insertion sur le processus coronoïde, très rapprochée de l'axe articulaire défini par Roud, va limiter la force lors de la flexion, en faisant avant tout un "muscle de vitesse". Son activité est maximale à 135° de flexion.

Le muscle biceps brachial, polyarticulaire, a trois fonctions : celle de fléchisseur assurant de par sa longueur un déplacement angulaire maximum, celle de supination si la main est en pronation, et celle de stabilisateur de l'articulation scapulo-humérale par l'intermédiaire du chef long (fig. 21-1).

- Deuxième composante de flexion, contre-résistance.

Lors d'un effort, la mise en tension du muscle

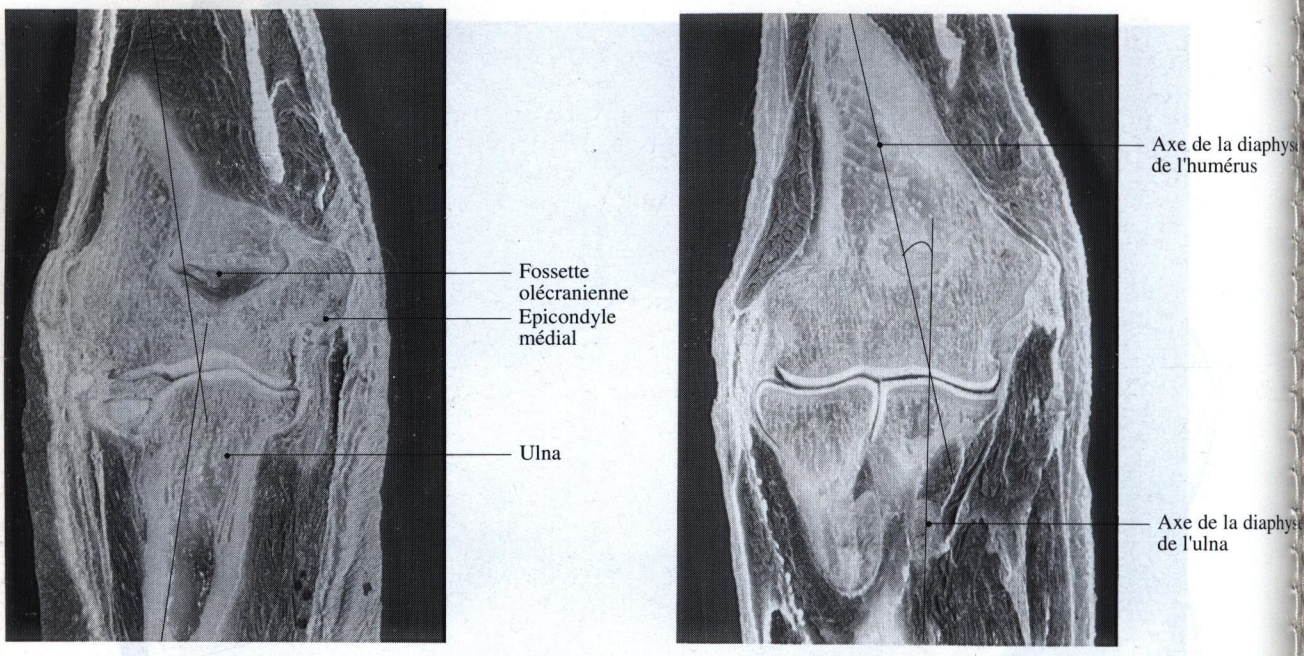

Fig. 20-7. Coupe coronale du coude au niveau de l'articulation huméro-ulnaire : le valgus ulnaire physiologique

Fig. 20-8. Coupe coronale du coude ; plan de coupe antérieur par rapport à celui de la fig. 20-7

biceps brachial entraîne une augmentation des contraintes au niveau de l'avant-bras avec risque théorique de rupture si la charge est trop importante. L'harmonisation des contraintes est obtenue par la contraction simultanée du muscle brachio-radial (m. long supinateur). La deuxième justification mécanique du muscle brachio-radial est de s'opposer à la composante luxante en avant du muscle biceps brachial en fin de course, assurant ainsi un équilibre dynamique intra-articulaire permanent.

A côté de ces muscles principaux, d'autres peuvent intervenir dans certaines circonstances pathologiques et assurent la flexion du coude. Ainsi, après fixation du poignet en flexion dorsale, des muscles épicondyliens latéraux (m. long extenseur radial du carpe (m. 1er radial) et court extenseur radial du carpe (m. 2e radial), entraînent une flexion du coude (effet Steindler).

L'action et le développement des muscles fléchisseurs sont supérieurs à ceux de leurs muscles antagonistes : la preuve en est donnée par la position au repos du membre supérieur, en légère flexion car les fléchisseurs sont plus actifs. Cette puissance d'action sur la flexion du coude varie également en fonction de la position du bras, de l'attitude du bras et d'après Vandervael : bras étendu horizontalement, elle est de 66 kg en moyenne, et le bras allongé de haut en bas, elle est de 52 kg en moyenne.

Le moment fléchissant en contraction isométrique est de 82 Nm, et la force de flexion est de 2000 N. Les forces de muscles fléchisseurs en isométrie sont maximales avec l'avant-bras en position intermédiaire ou en supination. Avec une surface de 20 cm^2 occupée par les muscles fléchisseurs l'on peut définir la contrainte en flexion égale à 100 N/cm2.

Le muscle brachial est plus actif avec l'avant-bras en supination et moins actif en pronation.

Extension

Composante d'extension. Si à l'état normal l'extension n'est qu'une fonction de rappel ne nécessitant qu'une force musculaire limitée, il n'en est pas de même dans d'autres circonstances de la vie active où le muscle triceps brachial a une fonction prépondérante. Il a une action dans l'extension, plus marquée lorsque le coude est en demi-flexion, avec une force maximale lorsque le bras est en flexion et à la verticale. Le chef long du muscle triceps brachial joue également un faible rôle dans l'adduction du bras tout en permettant une meilleure coaptation articulaire de la tête humérale dans la cavité glénoïdale de la

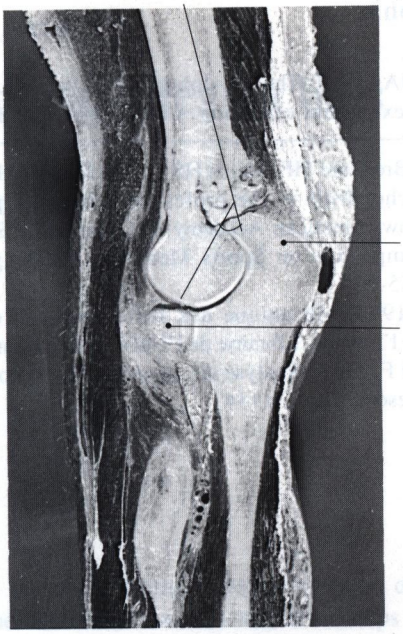

Fig. 20-9. Coupe sagittale du coude au niveau de l'articulation huméro-ulnaire en extension

médial, de 2,4 kg pour le chef long et de 0,8 kg pour l'ancôné.

D'après Vandervael, la puissance des extenseurs est maximale pour un mouvement dirigé vers le bas : 51 kg ; elle diminue quand l'extension se fait vers le haut : 43 kg et devient faible lorsqu'elle se fait vers l'avant : 37 kg.

Rotation

Composante anti-rotatoire. La stabilisation rotatoire de l'ulna est sous la dépendance des faisceaux obliques antérieurs du ligament collatéral radial et ulnaire. La stabilisation rotatoire active est assurée principalement par le muscle ancôné dont les fibres sont obliques à 45°.

L'articulation radio-ulnaire proximale est actionnée et stabilisée par l'action de couples musculaires : m. supinateur - m. biceps brachial et m. rond pronateur - m. carré pronateur. A ces actions musculaires il faut rattacher le parallélisme des deux os de l'avant-bras, le maintien de la courbure pronatrice et

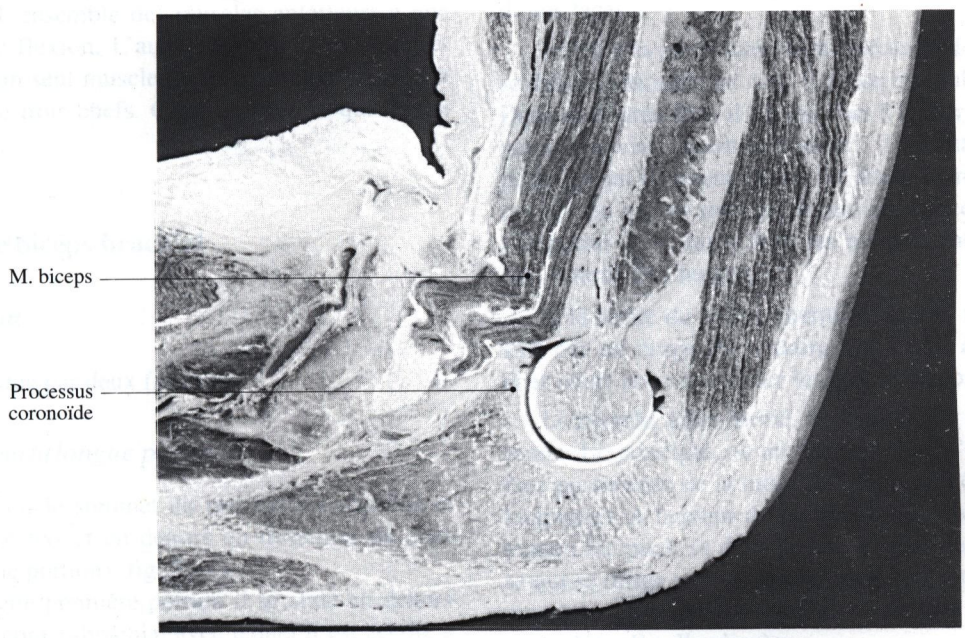

Fig. 20-10. Coupe sagittale du coude au niveau de l'articulation huméro-ulnaire en flexion

scapula. A l'inverse, si le bras est placé en extension et en adduction, l'action du chef long du muscle triceps brachial est pratiquement nulle. L'ensemble des trois faisceaux se contracte simultanément lors d'un mouvement combinant l'extension du coude et un abaissement du bras. Le travail développé est de 6,1 kg pour les chefs latéral et

une bonne stabilité de l'articulation radio-ulnaire distale.

Biomécanique et nerf ulnaire

Les mouvements du coude peuvent entraîner une compression du nerf ulnaire. Il a été démontré que la

capacité de la gouttière épicondylo-olécrânienne médiale diminue au cours de la flexion. La compression est due au fait que l'arcade du muscle fléchisseur ulnaire du carpe (m. cubital antérieur) se tend et diminue le volume du canal qui peut provoquer une paralysie aiguë dans le territoire du nerf ulnaire.

Lors de la flexion l'on constate :

- un étirement de l'arcade fibreuse du muscle fléchisseur ulnaire du carpe de 5 mm tous les 45° de flexion, une diminution de la hauteur du tunnel ulnaire en flexion, d'environ 2,5 mm ;

- et une augmentation très nette des pressions intra-neurales, qui sont normalement, en extension de 7-8 mm Hg, et sont multipliées par 6 en flexion forcée.

Bibliographie

1. Kapandji IA (1970) The physiology of the joints : the elbow ; flexion and extension. Livingstone, London, pp 78-121
2. King JW, Brelsford HF, Tullos HS (1969) Epicondylitis and osteochondritis of the professional baseball pitcher's elbow. American Academy of Orthopaedic Surgeons, Symposium on Sports Medicine. Mosby, St. Louis, pp 75-86
3. Roud A (1913) Mécanique des articulations et des muscles de l'homme. Librairie de l'Université, Lausanne
4. Vandervael F (1961) Analyse des mouvements du corps humain. Desoer, Liège, p 154

CHAPITRE 21

Les muscles du bras

F Bonnel

Les muscles du bras se répartissent en deux loges : l'une antérieure avec les muscles biceps brachial en superficie et brachial en profondeur ; à ces muscles, il faut rattacher le muscle coraco-brachial qui sur le plan fonctionnel appartient à l'articulation scapulo-humérale. L'ensemble des muscles antérieurs a une fonction de flexion. L'autre loge est postérieure et comprend un seul muscle, le triceps brachial qui est composé de trois chefs. C'est un muscle qui assure l'extension.

Le muscle biceps brachial

Description

Il est constitué par deux faisceaux .

Le chef court (longue portion)

Il s'insère sur le sommet du processus coracoïde et se dirige en bas et en dehors en direction du chef long (longue portion) (fig. 21-1).

Dans cette première portion il se situe en dehors du muscle coraco-brachial avec lequel il est accolé à son origine sur plusieurs centimètres.

Au tiers moyen du bras il s'accole au chef long pour former le corps musculaire proprement dit.

Le chef long du muscle biceps brachial

Il s'insère sur le tubercule supra-glénoïdal au-dessus de la cavité glénoïdale. Il se dirige en dehors et en avant en passant au-dessus de la tête humérale. Dans ce trajet, le tendon est intra-articulaire, situé à la partie antérieure de la cavité articulaire. Dans cette portion intra-articulaire, il échange avec la membrane synoviale des rapports variables : la membrane synoviale l'entoure soit en totalité, soit partiellement avec constitution d'un repli, ou en tapissant seulement une de ses faces.

Arrivé à la partie latérale et antérieure de la tête, il se dirige verticalement dans le sillon intertuberculaire. Dans cette gouttière, il est toujours à l'intérieur d'une gaine synoviale intertuberculaire ; il est maintenu en place par un ligament transverse tendu entre les deux berges du sillon intertuberculaire. Cette fixation l'empêche de se luxer dans les mouvements de rotation externe de l'humérus.

A la sortie du sillon intertuberculaire, il se poursuit par un corps musculaire qui s'unit à celui du chef court pour constituer le muscle biceps brachial.

Le muscle, ainsi formé, se termine par deux faisceaux. Le principal, ou tendon terminal, s'insère à la face postérieure de la tubérosité du radius (tubérosité bicipitale). A hauteur du pli du coude, à partir de ce tendon bicipital, se détache une expansion tendineuse qui se dirige en bas, médialement, en direction des muscles épicondyliens médians et de leur aponévrose sur laquelle elle s'insère.

Le muscle biceps brachial est un muscle superficiel qui recouvre en totalité le muscle brachial qui est au contact de l'humérus. Par son bord médial, le muscle biceps brachial délimite le canal brachial dans lequel cheminent l'artère et les veines brachiales avec le nerf médian qui croise le paquet vasculo-nerveux en X allongé de haut en bas et de dehors en dedans.

A sa partie terminale le tendon bicipital délimite les gouttières bicipitales médiale et latérale.

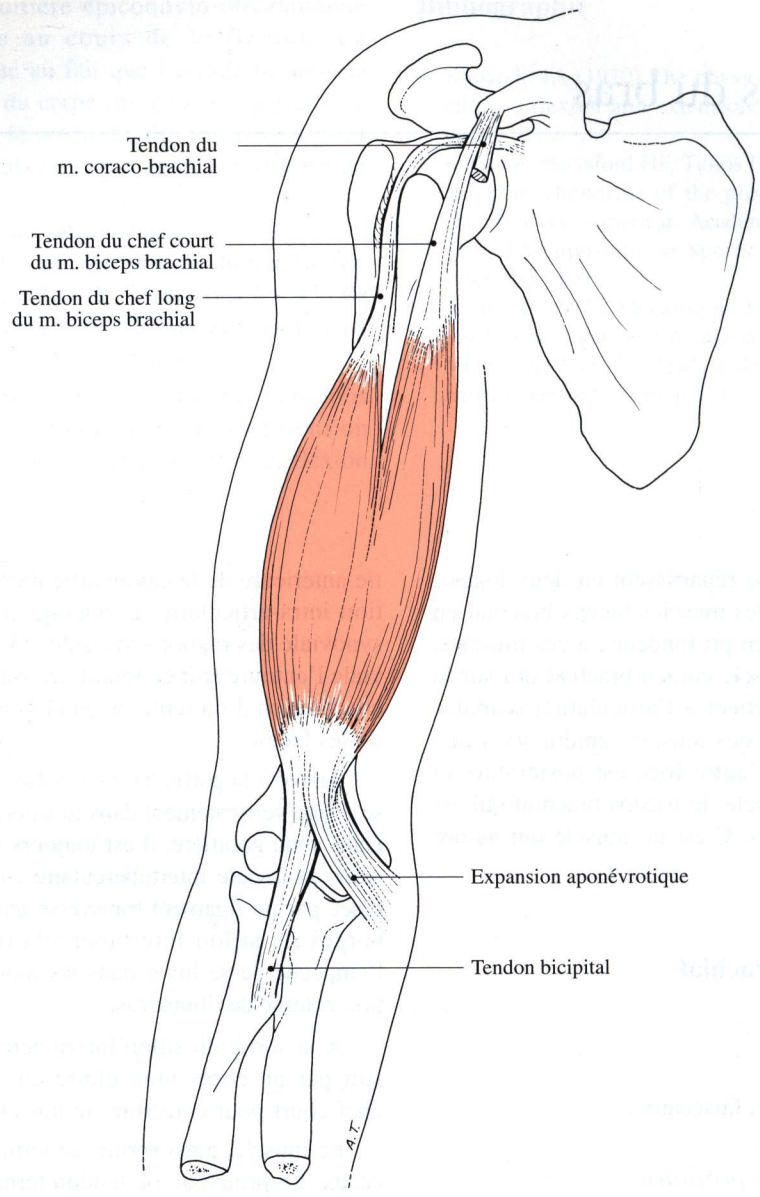

Fig. 21-1. Le muscle biceps brachial

Vascularisation

Le chef long reçoit 2 pédicules par son bord médial (fig. 21-2) :

- un supérieur qui se distribue principalement au tendon. Cette artère naît de l'artère brachiale à son origine, son calibre est de 0,5 mm, elle chemine à la face postérieure du muscle coraco-brachial à qui elle donne des collatérales et elle se termine en T sur le tendon du chef long ;
- un inférieur pour la jonction musculo-tendineuse du chef long, qui naît également de l'artère brachiale et a un calibre de 0,2 mm. Cette artère donne au passage des branches pour la face postérieure du muscle coraco-brachial.

Le corps musculaire du chef long reçoit une artère de 3 mm qui est une branche de division d'une artère de 5 mm naissant de l'artère brachiale. Cette artère chemine à la face postérieure du corps musculaire du chef court et se divise en deux collatérales principales dont l'une est destinée au corps musculaire du chef court et l'autre à celui du chef long.

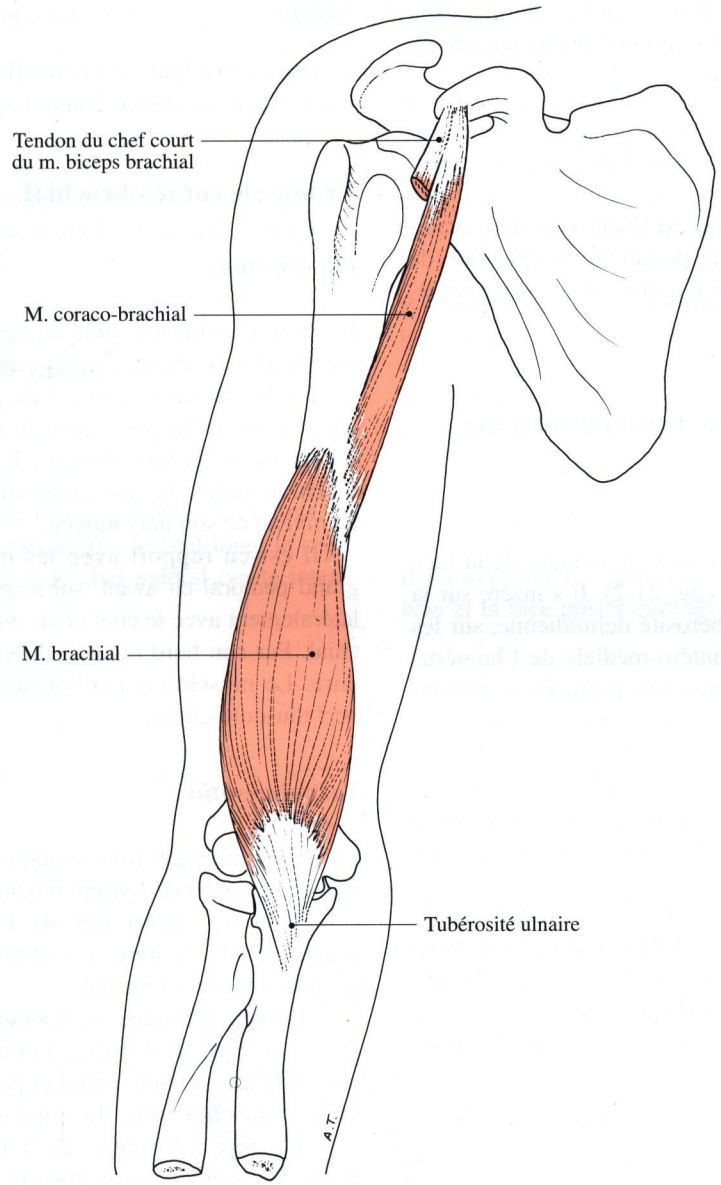

Fig. 21-2. Les muscles coraco-brachial et brachial

Arrivée au contact du corps musculaire cette artère se divise rapidement en quatre branches formant un candélabre. A sa partie inférieure il existe une très fine artériole de 0,1 mm qui est une collatérale d'une artère destinée au chef court.

Le chef court reçoit 2 pédicules artériels :
- un pédicule supérieur qui est une branche col-latérale d'une artère naissant de l'artère brachiale à 6 cm de l'artère subscapulaire. Cette artère de 5 mm de diamètre chemine à la face postérieure du corps musculaire et se divise en deux branches dont l'une est destinée au corps musculaire du chef long et l'autre à celui du chef court;
- le pédicule inférieur naît de l'artère brachiale à 16 cm de la naissance de l'artère subscapulaire. Cette artère a un calibre de 2 mm et aborde le muscle par son bord interne. Elle donne une très fine branche pour la partie inférieure du corps musculaire du chef court.

Innervation

Le muscle biceps brachial est innervé par le nerf musculo-cutané. Le mode d'innervation se fait soit

par l'intermédiaire d'un tronc commun, soit par deux branches collatérales qui se portent distinctement sur le chef long et le chef court.

Action

Le muscle biceps brachial est fléchisseur de l'avant-bras sur le bras contre la pesanteur. En position de pronation de l'avant-bras il a une fonction de supination.

Le muscle brachial (m. brachial antérieur)

Description

C'est un muscle profond situé au contact de la face antérieure de l'humérus (fig. 21-2). Il s'insère sur la lèvre inférieure de la tubérosité deltoïdienne, sur les faces antéro-latérale et antéro-médiale de l'humérus et les bords correspondants. Ses insertions se prolongent latéralement et médialement sur les septums intermusculaires qui divisent le bras en deux loges. Le corps musculaire constitué se continue par un tendon qui se termine sur la tubérosité ulnaire située à la face antérieure du processus coronoïde, près du bord médial.

Le muscle brachial est recouvert en totalité par le muscle biceps brachial : il délimite par son bord médial le canal brachial où cheminent les vaisseaux brachiaux. Dans sa partie distale il constitue par sa face antérieure le fond de la gouttière bicipitale médiale.

Vascularisation

Le muscle brachial reçoit sa vascularisation de l'artère brachiale. Il existe quatre pédicules qui se répartissent sur toute la hauteur du muscle et naissent du bord latéral de l'artère brachiale.

Innervation

Il est innervé principalement par une branche collatérale du nerf musculo-cutané (fig. 24-2). Cette collatérale se détache environ au tiers moyen du bras et se poursuit jusqu'au tiers distal du bras. Il reçoit accessoirement une branche collatérale du nerf radial qui se détache au niveau de la gouttière bicipitale latérale.

Action

Le muscle brachial est essentiellement fléchisseur de l'avant-bras sur le bras contre la pesanteur.

Le muscle coraco-brachial

Description

Il s'agit d'un muscle situé au tiers supérieur du bras en dedans du muscle biceps brachial (fig. 21-2).

Il s'insère sur le sommet du processus coracoïde en compagnie du chef court du muscle biceps. Il se dirige en bas et latéralement. Il se termine par une insertion large à la face antéro-médiale de l'humérus au niveau de son tiers moyen.

Il est en rapport avec les muscles deltoïde et grand pectoral en avant, subscapulaire en arrière, et latéralement avec le chef court du muscle biceps brachial. Par son bord médial, il délimite la fosse axillaire. Le muscle coraco-brachial est perforé par le nerf musculo-cutané.

Vascularisation

Elle est assurée par trois à quatre pédicules qui naissent directement de l'artère brachiale.

- L'artère supérieure, de 1 mm de diamètre, mesure 18 mm de long et se distribue principalement au muscle coraco-brachial.
- L'artère moyenne, de 0,8 mm de diamètre, et de 15 mm de long se distribue à la fois au muscle coraco-brachial en grande partie et par une collatérale au tendon du chef long du muscle biceps brachial.
- L'artère inférieure, de 0,4 mm de diamètre, et de 20 mm de long aborde le muscle par sa face postérieure.
- Un quatrième pédicule de 0,2 mm de diamètre et de 5 mm de long naît de l'artère brachiale et chemine à la face postérieure du muscle coraco-brachial.

Les veines de drainage sont au nombre de deux. A la face postérieure du muscle coraco-brachial et près de son insertion humérale, on retrouve des branches collatérales qui se détachent d'un pédicule artériel destiné essentiellement au chef long du muscle biceps, à sa jonction musculo-tendineuse.

Innervation

Il reçoit deux rameaux nerveux : l'un supérieur qui se détache de la racine latérale du nerf médian ou du

nerf musculo-cutané et l'autre inférieur provenant du nerf musculo-cutané.

Action

Le muscle coraco-brachial est un muscle qui agit au niveau de l'articulation scapulo-humérale : il est fléchisseur de l'humérus.

Le muscle triceps brachial

Description

C'est le seul muscle de la loge postérieure du bras. Il est constitué de trois faisceaux : le chef long, le chef latéral (vaste externe) et le chef médial (vaste interne) (figs. 21-3, 21-4).

Le chef long

Il s'insère sur le tubercule infra-glénoïdal, sur le bourrelet glénoïdal et l'aponévrose du muscle grand dorsal ; ses fibres tendineuses se poursuivent par un corps musculaire qui se dirige en bas et en dehors pour se porter à la face postérieure du bras.

Le chef latéral

Il s'insère sur le septum intermusculaire latéral du bras et la face postérieure de l'humérus en dehors et en haut du sillon du nerf radial ; de là, ses fibres musculaires se dirigent en arrière et médialement en passant en pont en arrière du nerf radial pour rejoindre le corps musculaire du muscle triceps.

Le chef médial

Il s'insère sur le septum intermusculaire médial du bras et la face postérieure de l'humérus en dedans et

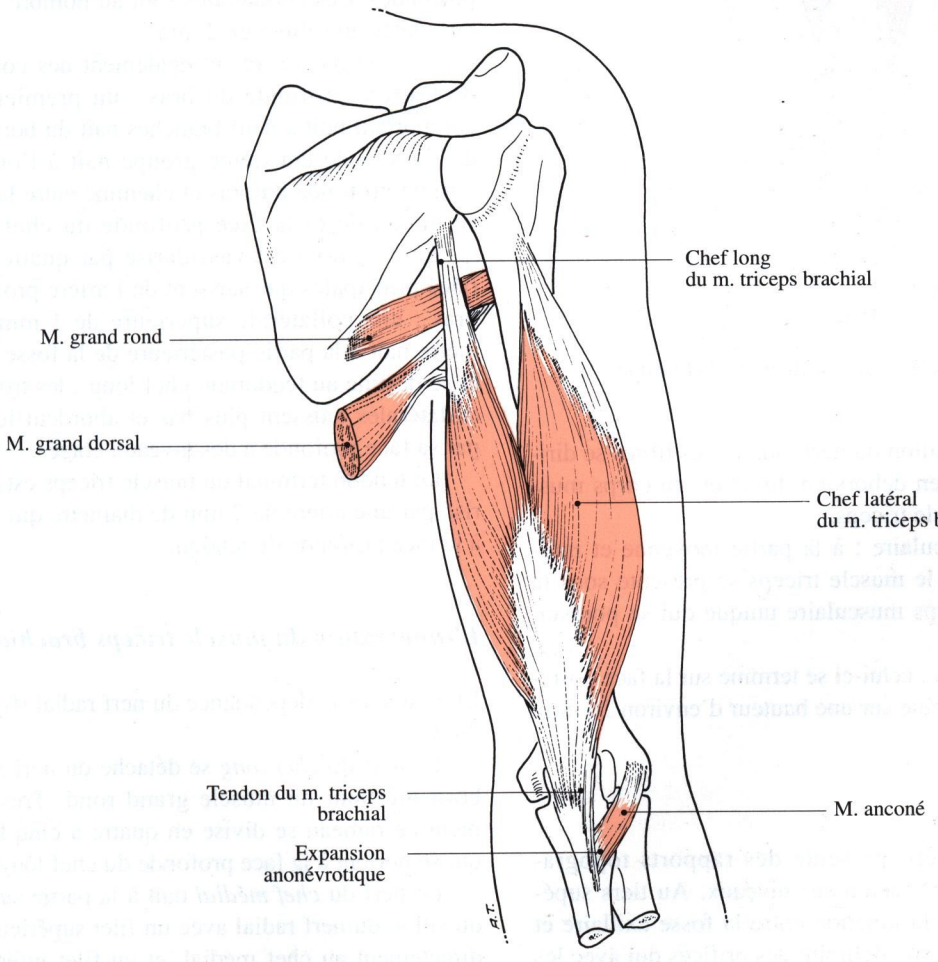

Fig. 21-3. Le muscle triceps brachial : le chef latéral et le chef long

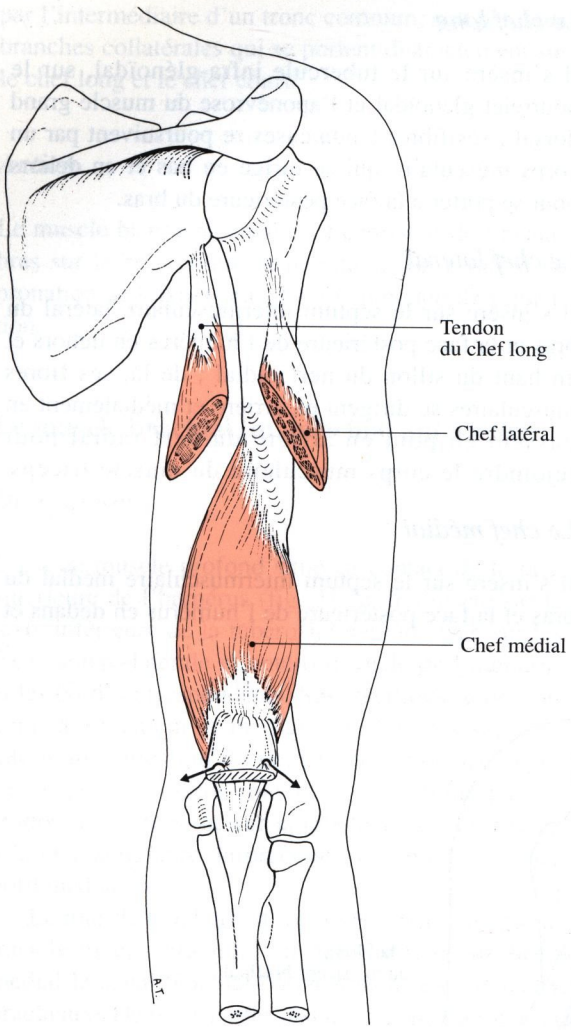

Fig. 21-4. Le muscle triceps brachial : le chef médial

en dessous du sillon du nerf radial ; ses fibres se dirigent en bas et en dehors en direction du corps musculaire du muscle triceps.

Corps musculaire : à la partie moyenne et inférieure du bras, le muscle triceps se présente sous la forme d'un corps musculaire unique qui se poursuit par un tendon.

Terminaison : celui-ci se termine sur la face postérieure de l'olécrâne sur une hauteur d'environ 20 mm.

Rapports

Le muscle triceps présente des rapports topographiques différents selon ses niveaux. Au tiers supérieur du bras, à la jonction entre la fosse axillaire et le bras, le chef long délimite des orifices qui avec les muscles petit rond et grand rond, livrent passage aux différents éléments vasculo-nerveux destinés à l'épaule et au bras (voir Paroi postérieure de la fosse axillaire, chap. 16).

Au tiers moyen du bras, le rapport essentiel est représenté par le passage du nerf radial au contact de la face postérieure de l'humérus : à ce niveau le nerf est croisé par en arrière par le chef long et le chef latéral.

Au tiers inférieur, au niveau de son insertion olécrânienne, le tendon du muscle triceps est au contact du nerf ulnaire qui chemine dans la gouttière épicondylo-olécrânienne médiale (gouttière épitrochléo-olécrânienne).

Vascularisation

Elle est assurée par l'artère profonde du bras (fig. 22-3).

Le chef latéral reçoit des collatérales de la branche principale de l'artère profonde du bras (a. humérale profonde). Ces collatérales sont au nombre de dix et ont toutes un calibre de 2 mm.

Le chef médial reçoit également des collatérales de l'artère profonde du bras : un premier groupe comportant huit à neuf branches naît du bord interne de l'artère, le deuxième groupe naît à l'origine de l'artère profonde du bras et chemine entre la diaphyse humérale et la face profonde du chef médial.

Le chef long est vascularisé par quatre collatérales principales qui naissent de l'artère profonde du bras ; une collatérale supérieure de 1 mm de diamètre naît à la partie postérieure de la fosse axillaire et se destine au tendon du chef long ; les trois autres collatérales naissent plus bas et abordent le muscle par sa face profonde à des niveaux étagés.

Le tendon terminal du muscle triceps est vascularisé par une artère de 2 mm de diamètre qui chemine à la face profonde du tendon.

L'innervation du muscle triceps brachial

Elle est sous la dépendance du nerf radial (figs. 24-3, 24-4).

Le nerf du *chef long* se détache du nerf radial au bord inférieur du muscle grand rond. Très rapidement ce rameau se divise en quatre à cinq branches qui se portent à la face profonde du chef long.

Le nerf du *chef médial* naît à la partie supérieure du sillon du nerf radial avec un filet supérieur qui va directement au chef médial, et un filet inférieur qui envoit un rameau pour le muscle ancôné. Dans nos

dissections, le nerf supérieur du chef médial existe dans 8 cas sur 10, naît en moyenne 2,5 à 4 cm sous le bord inférieur du muscle grand rond et se trouve en position latérale ou postéro-latérale. Dans ces 8 cas, le filet inférieur naît à une distance très variable allant de 0,5 à 4 cm de l'origine du rameau supérieur. Dans 2 cas, il n'existe qu'un seul nerf du chef médial qui se divise tardivement en deux branches, pour le chef médial et le muscle ancôné.

Le nerf du *chef latéral* naît au bord supérieur du sillon du nerf radial et se divise en 2 branches, l'une supérieure, et l'autre inférieure qui assure parfois l'innervation du muscle ancôné.

Action

Le muscle triceps est essentiellement un muscle extenseur de l'avant-bras sur le bras.

Son chef long assure la stabilisation de l'articulation scapulo-humérale lorsqu'elle se met en élévation au-delà de 90°.

CHAPITRE 22

Les artères du bras et du coude

A Bouchet

L'artère brachiale

L'artère brachiale fait suite à l'artère axillaire au niveau du bord inférieur du muscle grand pectoral. Elle descend presque verticale, légèrement oblique en dehors, à la face médiale du bras. Elle se coude un peu sur le tendon du muscle biceps pour gagner le milieu du pli du coude, et se termine à 3 cm au dessous de l'interligne huméro-ulnaire en se bifurquant en artère radiale et artère ulnaire. Elle est facile d'accès. C'est l'artère du bras.

La loge artérielle

- Au niveau du bras

L'artère fait partie du paquet vasculo-nerveux brachial qui descend dans un canal dont les parois sont constituées par les revêtements aponévrotiques du muscle coraco-brachial et du muscle biceps brachial latéralement et en avant, le septum intermusculaire médial en arrière, et l'aponévrose brachiale médialement.

- Au niveau du coude

L'artère repose dans la gouttière bicipitale médiale : entre les muscles épicondyliens médiaux et le bord médial du muscle biceps brachial, repère essentiel de la région. Dans la profondeur, le plancher musculaire est formé par le muscle brachial, à fibres courtes obliques en bas et médialement, qui s'attache sur la face antérieure du processus coronoïde de l'ulna.

En dedans, les muscles épicondyliens médiaux forment la berge interne du pli du coude. Ce sont : le muscle rond pronateur, les muscles fléchisseurs radial (m. grand palmaire) et fléchisseur ulnaire du carpe (m. cubital antérieur), les muscles long palmaire (m. petit palmaire) et fléchisseur superficiel des doigts.

Latéralement, descendent les tendons du muscle biceps brachial, superficiel, et celui du muscle brachial, profond, qui séparent la gouttière bicipitale médiale de la gouttière bicipitale latérale.

Ainsi, l'artère brachiale est logée :

- en haut, dans le canal brachial, compris entre le muscle biceps brachial latéralement et le septum intermusculaire médial en arrière ;
- au pli du coude dans la gouttière bicipitale médiale, entre le groupe tendineux médian du muscle biceps et du muscle brachial, et la masse des muscles épicondyliens médiaux. (figs. 22-1, 22-2).

Les rapports immédiats

L'artère est accompagnée de deux veines, antéro-latérale et postéro-latérale, qui peuvent gêner la dénudation.

Le nerf médian la suit : d'abord latéral au tiers supérieur, il surcroise l'artère pour lui devenir médial au tiers inférieur. Au pli du coude, en dedans de l'artère, il peut servir de repère.

Le nerf ulnaire est proche de l'artère jusqu'au tiers moyen du bras où il traverse le septum intermusculaire interne sous lequel il se fraie un passage jusqu'à la gouttière épicondylo-olécrânienne médiale.

Le nerf radial, accompagné de l'artère profonde du bras, descend en arrière de l'artère et passe dans

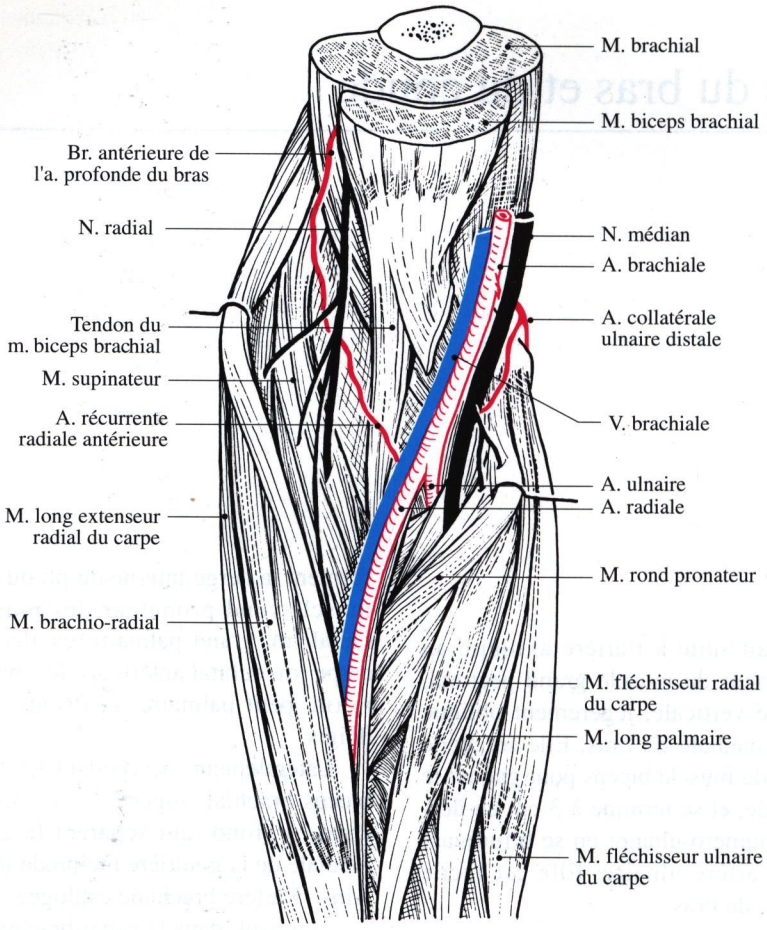

Fig. 22-1. L'artère brachiale dans la gouttière bicipitale médiale. In : Bouchet A, Cuilleret J (1976) Anatomie Topographique. Le membre supérieur. Simep, Villeurbanne

la loge postérieure du bras par la fente huméro-tricipitale.

Les collatérales

L'artère brachiale donne de nombreux rameaux musculaires, et cinq collatérales principales (fig. 22-3) :

- Le rameau deltoïdien

Il naît de la partie haute de l'artère, passe sous le muscle biceps et le muscle coraco-brachial, et irrigue la partie inférieure du muscle deltoïde.

- L'artère nourricière de l'humérus

Elle s'engage dans le trou nourricier de l'os au-dessous de l'insertion du muscle coraco-brachial.

- L'artère profonde du bras

C'est la branche la plus importante de l'artère. Elle naît près de l'extrémité supérieure de l'artère et s'engage dans le sillon du nerf radial, creusé obliquement à la face postérieure de l'humérus, où elle accompagne le nerf radial. Au bord latéral de l'os, elle se divise en deux branches :

- l'une antérieure, qui traverse d'arrière en avant le septum intermusculaire latéral et parcourt la gouttière bicipitale latérale;
- l'autre postérieure, qui descend dans le chef latéral du muscle triceps brachial.

- L'artère collatérale ulnaire proximale

Elle naît un peu au-dessous de la précédente et traverse d'avant en arrière le septum intermusculaire médial avec le nerf ulnaire.

Fig. 22-2. Dissection de la région du pli du coude

- L'artère collatérale ulnaire distale

Elle naît à 4 cm au-dessus du pli du coude, et se divise en deux branches, antérieure et postérieure, sur l'arête de l'épicondyle médial.

Variations

L'artère brachiale peut se bifurquer de façon précoce au niveau du bras, et l'on peut ainsi observer une origine prématurée de l'artère radiale ou de l'artère ulnaire. Ces anomalies sont toutes expliquées par l'embryologie.

Les anastomoses

L'artère brachiale contracte de nombreuses anastomoses :

Avec le territoire supérieur axillaire

Le rameau deltoïdien, et des branches récurrentes de l'artère profonde du bras s'unissent aux branches des artères circonflexes de l'humérus, et réalisent le cercle deltoïdien .

Avec le territoire inférieur

La branche antérieure de l'artère profonde du bras s'anastomose avec l'artère récurrente radiale, branche de l'artère radiale. La branche postérieure de l'artère profonde du bras s'unit à l'artère interosseuse récurrente, branche de l'artère ulnaire par l'intermédiaire de l'artère interosseuse commune. Ainsi est formé le cercle épicondylien latéral.

L'artère collatérale ulnaire proximale s'anastomose avec le rameau postérieur de l'artère récurrente ulnaire. L'artère collatérale ulnaire distale s'unit par

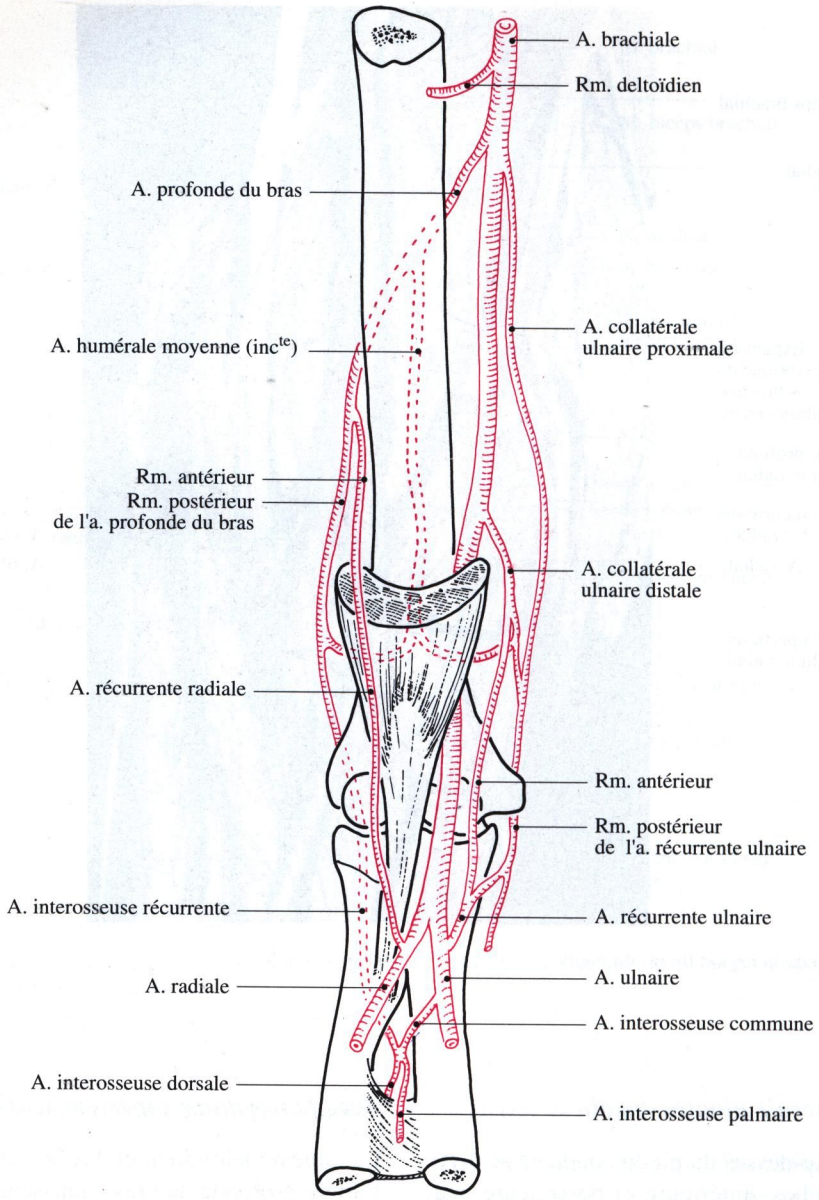

Fig. 22-3. L'artère brachiale et ses branches collatérales

sa branche postérieure avec l'artère précédente, et par sa branche antérieure avec le rameau antérieur de l'artère récurrente ulnaire. Ainsi est formé le cercle épicondylien médial.

Les deux cercles communiquent largement entre eux, ce qui permet le maintien circulatoire après ligature de l'artère brachiale.

Les plans de couverture

L'artère repose sur le septum intermusculaire médial, doublé à partir du tiers moyen par les insertions du muscle brachial. Elle longe le bord interne du muscle biceps brachial, son muscle satellite, qui la recouvre parfois légèrement.

Jusqu'au tiers inférieur du bras, le fascia brachial couvre seul le canal vasculo-nerveux et son contenu.

Au-dessus du pli du coude, une lame aponévrotique, provenant du muscle biceps brachial, à fibres obliques en bas et en dedans, se jette sur l'aponévrose des muscles médiaux. Epaisse et nacrée à sa partie supérieure, elle diminue d'épaisseur et se perd au-dessous du pli du coude ; c'est l'expansion aponévrotique du muscle biceps, dont il faut reconnaître

avec soin le bord supérieur, repère de découverte de l'artère brachiale au pli du coude.

Voies d'abord

Découverte de l'artère brachiale à sa partie haute

- Ligne d'incision : du sommet de la fosse axillaire au milieu du pli du coude, soit au bord médial du tendon du muscle biceps brachial.

- Technique : incision de 6 cm sur la ligne de dissection, à l'union du tiers supérieur et du tiers moyen du bras. Section prudente. Ne pas s'égarer derrière le septum intermusculaire médial. On récline le muscle biceps brachial en dehors. Au-dessous, ou en dedans du nerf médian, on isole l'artère de ses deux veines.

Découverte de l'artère brachiale au pli du coude

- Ligne d'incision : du sommet de la fosse axillaire au milieu du pli du coude, et à la gouttière du pouls.

- Technique : incision de 8 cm à cheval sur le pli du coude. Hémostase des veines superficielles. Section du fascia. Section prudente de l'expansion aponévrotique du muscle biceps brachial, à partir de son bord supérieur, après l'avoir détendue en mettant l'avant-bras en pronation.

L'artère apparaît le long du bord interne du tendon nacré du muscle biceps. Le nerf médian est plus interne, parfois caché dans les fibres supérieures du muscle rond pronateur.

CHAPITRE 23

Les veines du bras et du coude

J Pillet

Au niveau du bras et du pli du coude, deux groupes de veines se partagent la circulation de retour : les veines profondes et les veines superficielles.

Les veines profondes

Elles sont satellites des artères dont elles partagent les rapports. Elles sont au nombre de deux par artère, reliées par des anastomoses transversales. Elles sont valvulées (de cinq à quinze valves) et reçoivent des branches collatérales veineuses satellites des branches artérielles.

Habituellement, la veine brachiale médiale est plus volumineuse que la veine brachiale latérale et elle peut exister seule au tiers supérieur du bras.

Les veines superficielles

Elles continuent les veines de l'avant-bras (fig. 23-1).

Au pli du coude

Elles forment le classique M veineux de Winslow. La veine médiane de l'avant-bras se divise en deux troncs (v. médiane basilique et v. médiane céphalique), qui rejoignent obliquement les veines céphalique et basilique en dessinant un M plus ou moins symétrique. Mais cette disposition classique est loin d'être constante et on peut observer de nombreuses variations dont la figure 23-2 donne un aperçu.

Au pli du coude existe de façon presque constante une volumineuse veine perforante unissant le système veineux superficiel au système veineux profond : la veine communicante du coude. Cette veine passe entre le muscle brachial et l'expansion aponévrotique du muscle biceps brachial et se jette soit dans la veine basilique ou la veine céphalique, soit dans la terminaison de la veine médiane de l'avant-bras. Cette veine communicante n'est pas valvée. C'est elle qui permet de remplir le système veineux superficiel en faisant contracter à plusieurs reprises les muscles de l'avant-bras, ce qui a pour effet de vider les veines profondes dans le réseau superficiel.

Au bras

Deux veines superficielles sont importantes :

- La veine céphalique

Elle chemine de bas en haut sous les téguments, sus-aponévrotique, parallèlement au bord latéral du muscle biceps brachial. Arrivée au niveau de l'insertion du muscle deltoïde, elle s'infléchit médialement pour suivre le sillon delto-pectoral.

- La veine basilique

Elle chemine de bas en haut, sus-aponévrotique, parallèlement au bord médial du muscle biceps brachial. Arrivée à la partie moyenne du bras, elle perfore l'aponévrose, chemine quelques centimètres au-dessous d'elle, puis se jette dans une veine brachiale, en un point variable, remontant parfois jusqu'à la veine axillaire.

C'est la plus grosse veine du bras et certains auteurs ont considéré qu'elle se continuait avec la veine axillaire en recevant les veines brachiales à titre de collatérales.

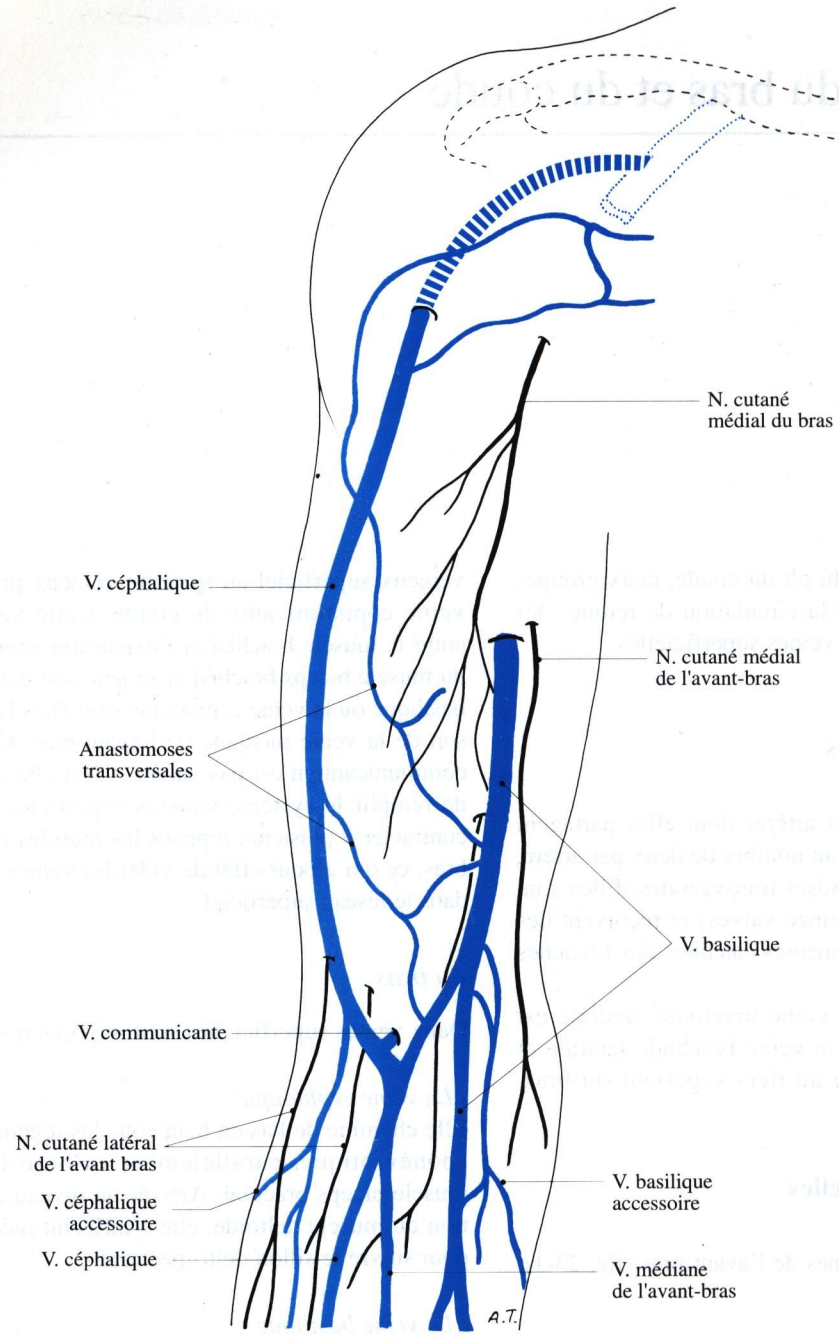

Fig. 23-1. Les veines superficielles du coude et du bras

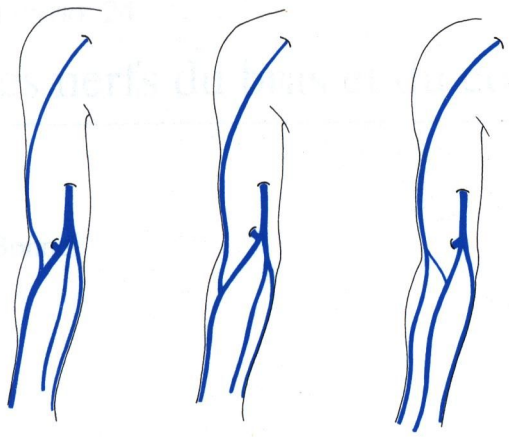

Fig. 23-2. Variations des veines superficielles

Elle est valvée (quatre à huit valves). Elle présente constamment une ou plusieurs anastomoses avec la veine céphalique, transversales devant le relief du muscle biceps (fig. 23-1). Elle possède également plusieurs perforantes la reliant aux veines brachiales.

La veine basilique est en rapport étroit avec le nerf cutané médial de l'avant-bras dont les branches terminales perforent l'aponévrose brachiale par le même orifice que la veine.

Ce système veineux superficiel est particulièrement important. C'est le siège privilégié des prélèvements sanguins, des perfusions intra-veineuses, et aussi des cathétérismes du cœur droit.



CHAPITRE 24

Les nerfs du bras et du coude

F Bonnel

Le nerf médian

Dans le bras

Le nerf médian est dans le canal brachial (de Cruvelhier), à la face médiale du bras, où il précroise de dehors en dedans l'artère brachiale et ses veines satellites (voir chap. 22).

Exceptionnellement, il peut passer derrière l'artère brachiale.

Dans 0,7 % à 2,7 % des cas, un processus supracondylaire de 2 cm de long peut comprimer le nerf. Parfois, la compression est due à une arcade de Struthers tendue de ce processus à l'épicondyle médial.

Le nerf médian donne à ce diveau le nerf diaphysaire de l'humérus qui peut naître également de l'anastomose que le nerf musculo-cutané envoie au nerf médian.

Au pli du coude

Le nerf descend dans la gouttière bicipitale médiale, entre, en dehors, le tendon du muscle biceps brachial et en dedans le chef huméral du muscle rond pronateur (figs. 22-1, 22-2) ; il est accompagné par la branche antérieure de l'artère collatérale ulnaire distale, de l'artère brachiale, branche en-dedans de lui, qui lui envoie souvent un rameau nourricier. Assez fixe, il peut être incarcéré dans l'articulation après réduction d'une luxation postéro-latérale du coude.

Le nerf donne à ce niveau les nerfs articulaires du coude et le nerf de la fourche de l'artère brachiale, très grêles (fig. 24-1).

Le nerf supérieur du muscle rond pronateur est présent 8 fois sur 10. Habituellement il naît au niveau ou un peu en-dessous de l'épicondyle médial et pénètre à la face profonde du chef huméral du muscle rond pronateur.

Le nerf ulnaire

A la partie proximale du bras

Le nerf ulnaire chemine toujours entre l'artère brachiale latéralement et la veine médialement ; le nerf médian, plus latéral, en est plus éloigné qu'à son origine. Le nerf ulnaire est relativement superficiel en-dedans et n'est recouvert que par un feuillet aponévrotique brachial.

A la jonction entre le tiers supérieur et le tiers moyen du bras, le nerf ulnaire se dirige en bas, en arrière et médialement pour se placer en arrière du septum intermusculaire médial qu'il traverse (fig. 24-1).

Il descend alors dans la loge postérieure du bras, mais sa situation très antérieure ne modifie que modérément ses rapports. L'artère brachiale et le nerf médian situés dans le canal brachial sont en avant du septum. En arrière, le nerf est recouvert par le chef médial du muscle triceps brachial.

La portion articulaire

Au niveau du coude, elle représente la première zone de conflit éventuel avec le nerf : le nerf ulnaire chemine dans la gouttière épicondylo-olécrânienne médiale à la face médiale du coude ; il entre en rapport avec : en dehors, l'olécrâne et les fibres posté-

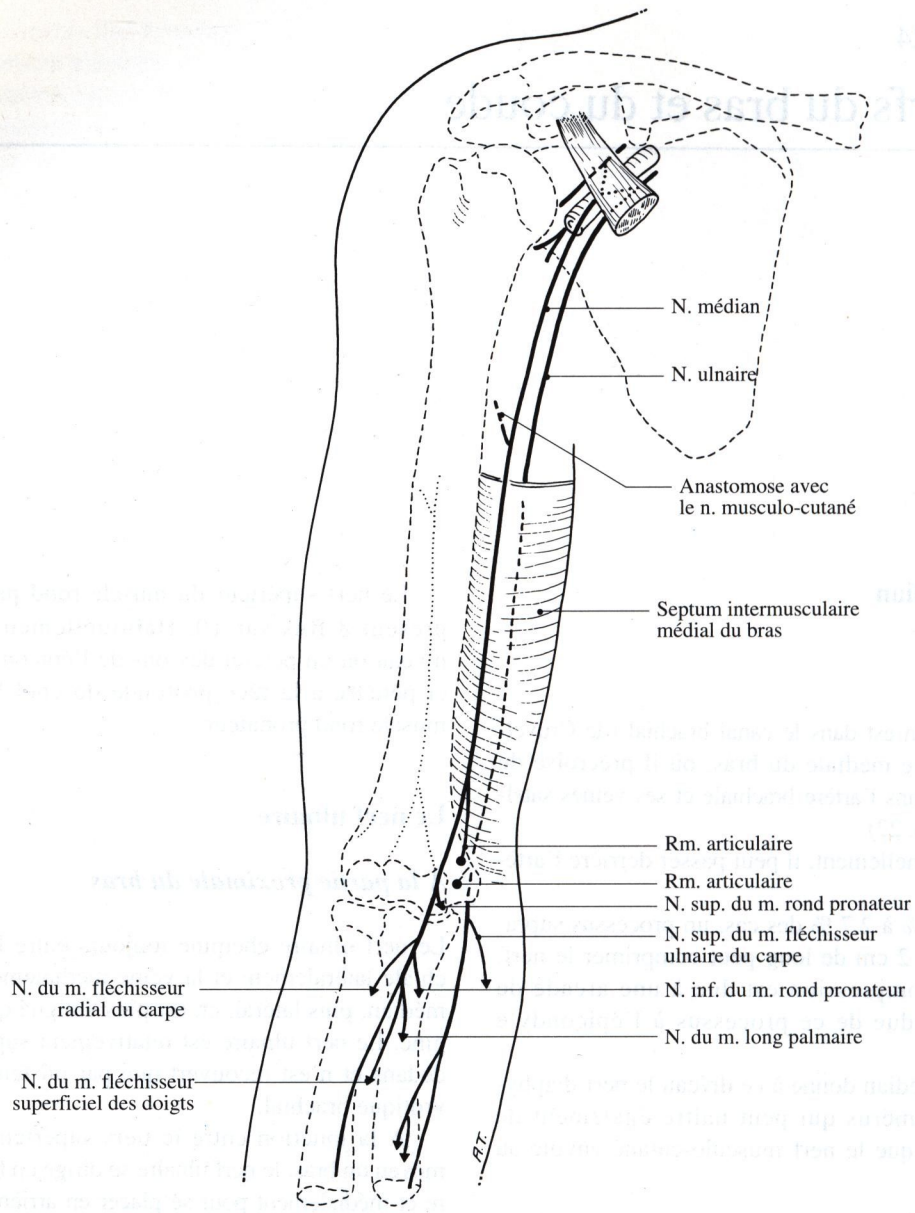

Fig. 24-1. Le nerf médian et le nerf ulnaire. Représentation semi-schématique du trajet et des branches collatérales au bras et au coude

rieures du ligament collatéral ulnaire, en avant, l'épicondyle médial, et, en dedans la bandelette épicondylo-olécrânienne médiale. Tout au long de son trajet, le nerf est accompagné par l'artère récurrente ulnaire postérieure. Après ce passage, le nerf ulnaire descend entre les deux chefs du muscle fléchisseur ulnaire du carpe (m. cubital antérieur).

Anomalies et syndromes canalaires

Au bras, le passage du nerf ulnaire de la loge antérieure dans la loge postérieure peut être l'objet de rétrécissement par des formations anormales : le ligament brachial interne, oblique, tendu de l'insertion distale du muscle coraco-brachial ou du muscle grand rond jusqu'au chef médial du muscle triceps brachial, l'arcade de Struthers située au tiers inférieur du bras, tendue transversalement entre l'aponévrose du chef médial du muscle triceps brachial et le septum intermusculaire médial. Cet élément est à différencier du ligament de Struthers (1 %) en rapport avec le nerf médian.

Au coude, dans la gouttière épicondylo-olécrânienne médiale, le nerf peut être comprimé par des

proliférations osseuses (bec arthrosique, ostéome) ou synoviales (ostéochondromatose).

Nerf ulnaire au coude et biomécanique

Childress trouve dans 16% des cas, une grande mobilité du nerf dans la gouttière et distingue le type A (le nerf affleure la pointe de l'épicondyle médial en hyperflexion) et le type B, plus rare (luxation antérieure du nerf dans les mêmes conditions).

Le nerf, plus ou moins fixé lors de son passage sous le septum intermusculaire médial et sous l'arcade du muscle fléchisseur ulnaire du carpe, a du "mou" entre ces deux points, s'adaptant mieux ainsi à la flexion-extension.

Vanderpool et Mansat ont montré que la distance huméro-olécrânienne au niveau des zones d'insertions du muscle fléchisseur ulnaire du carpe augmente de 5 mm chaque 45° de flexion entraînant une élongation du nerf, une diminution de la hauteur du tunnel ulnaire de 2,5 mm et une augmentation des pressions intraneurales de 3 à 6 mm Hg.

Péchan trouve une pression intraneurale de 7,2 mm Hg en extension simple, de 11,1 mm Hg en flexion simple du coude à 90°, de 17 mm Hg si le poignet est en extension et de 24 mm Hg si le bras est en antépulsion maximum, cette pression passant à 45 mm Hg si le coude est alors fléchi au maximum.

Dans cette hyperpression interviennent à parts égales l'étirement du nerf et celui de l'aponévrose du muscle fléchisseur ulnaire du carpe (m. cubital antérieur) ; la circulation capillaire s'arrête pour une pression de 20 mm Hg de moins que la pression diastolique.

Le nerf musculo-cutané

Au niveau du bras (fig. 24-2)

Le nerf musculo-cutané perfore le muscle coraco-brachial et se dirige en bas et en dehors. Il chemine entre le muscle biceps brachial en avant et le muscle brachial en arrière. Il apparaît à la partie inférieure du bras au niveau de la gouttière bicipitale latérale entre le muscle brachio-radial (m. long supinateur) en dehors et le muscle biceps brachial en dedans. Il perfore le fascia antébrachial, devient sous-cutané et se ramifie dans la moitié externe de la peau de l'avant-bras.

Branches collatérales

Dans son trajet brachial le nerf musculo-cutané donne le nerf diaphysaire de l'humérus, des branches au muscle coraco-brachial, au muscle biceps brachial avec deux rameaux l'un pour le chef court et l'autre pour le chef long, et au muscle brachial, dont un long rameau descend jusqu'à la partie distale du muscle.

Branches terminales

Ses branches terminales sont exclusivement sensitives avec une branche postérieure qui se distribue à la face postéro-latérale de l'avant-bras et du carpe, et une branche antérieure pour la région antéro-latérale de l'avant-bras : c'est le nerf cutané latéral de l'avant bras.

Anastomoses

Il existe souvent une anastomose avec le nerf médian et parfois avec le nerf cutané médial de l'avant-bras.

Le nerf radial

A la partie basse de la fosse axillaire (figs. 24-3, 24-4)

Le nerf radial passe en arrière de l'insertion du muscle grand rond en émettant ses premières collatérales : nerf cutané postérieur du bras, nerf du chef long du muscle triceps brachial et nerf supérieur du chef médial. Il se dirige en bas, en arrière et en dehors, et pénètre dans la loge postérieure du bras par la fente huméro-tricipitale, en avant du chef long du muscle triceps pour atteindre le sillon du nerf radial de l'humérus avec un angle de 10° à 15° par rapport à l'axe huméral.

Au bras

Dans cette gouttière ostéo-musculaire limitée en dedans par le chef médial, en dehors et en arrière par le chef latéral du muscle triceps brachial, en avant par l'humérus, le nerf contourne l'humérus pour venir se placer à la face latérale du bras.

Dans ce trajet le nerf radial a un contact osseux sur 8 ou 10 cm de long en moyenne. Avant son passage

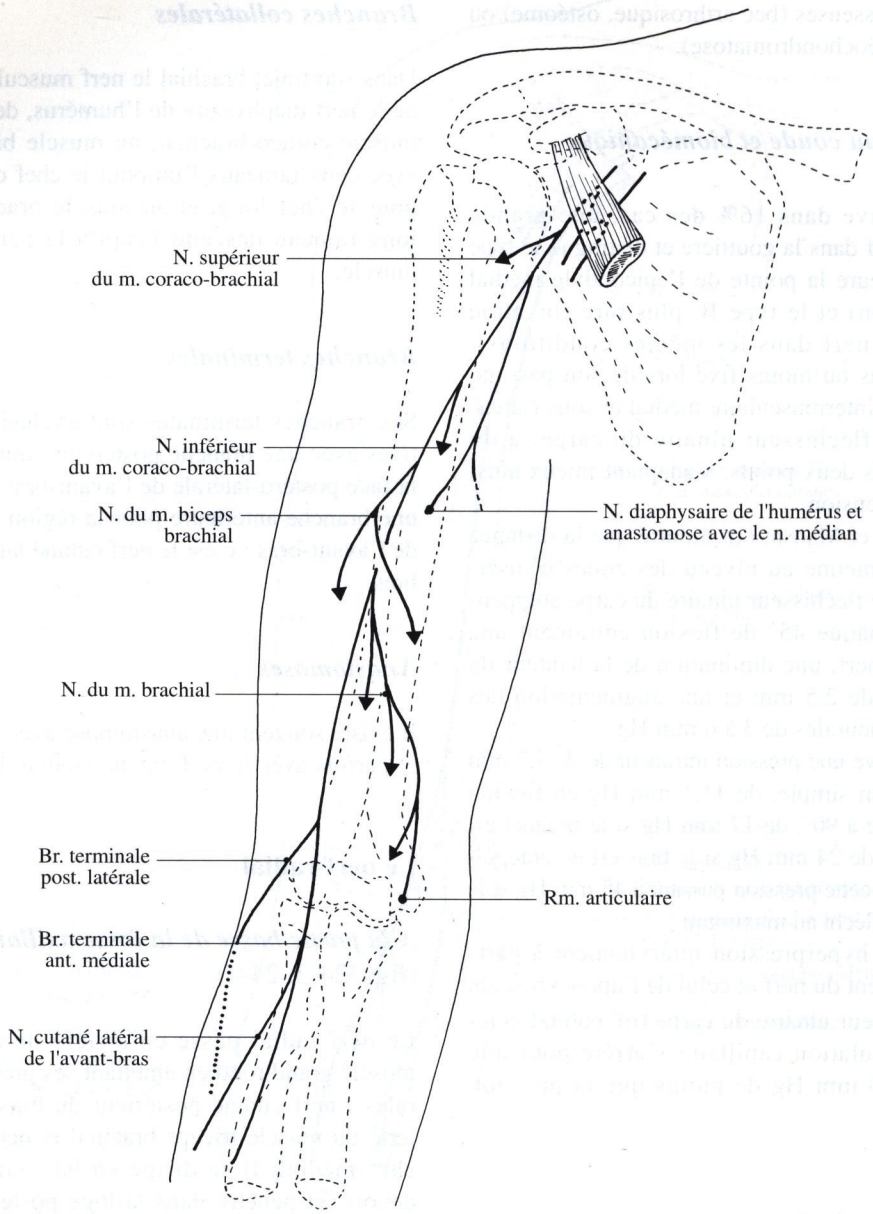

Fig. 24-2. Le nerf musculo-cutané. Représentation semi-schématique

au travers du septum intermusculaire latéral, le nerf peut être comprimé par une expansion tendineuse du chef latéral du muscle triceps brachial qui rejoint le bord inféro-interne du sillon du nerf radial en constituant ainsi une arcade fibreuse [Lotem 1971].

Dans cette portion le nerf radial donne une branche pour le chef latéral du muscle triceps brachial, le nerf inférieur du chef médial du muscle triceps brachial prolongé par le nerf du muscle ancôné, et le nerf cutané postérieur de l'avant-bras qui se détache à l'extrémité inférieure du sillon du nerf radial et perfore le fascia entre le chef latéral du muscle triceps et le muscle brachio-radial pour se distribuer à la peau de la face postérieure de l'avant-bras (fig. 7-3). En fait, ce nerf a un trajet très variable : il naît de 6 à 8 cm au-dessous du bord inférieur du muscle grand rond ; dans 3 cas sur 10 il est situé au bord externe du nerf radial, dans 4 cas, au bord interne, puis il surcroise le nerf à la sortie du sillon du nerf radial. Enfin, dans 3 cas existent 2 rameaux situés de part et d'autre du nerf radial : le rameau médial suit le trajet normal, le rameau latéral

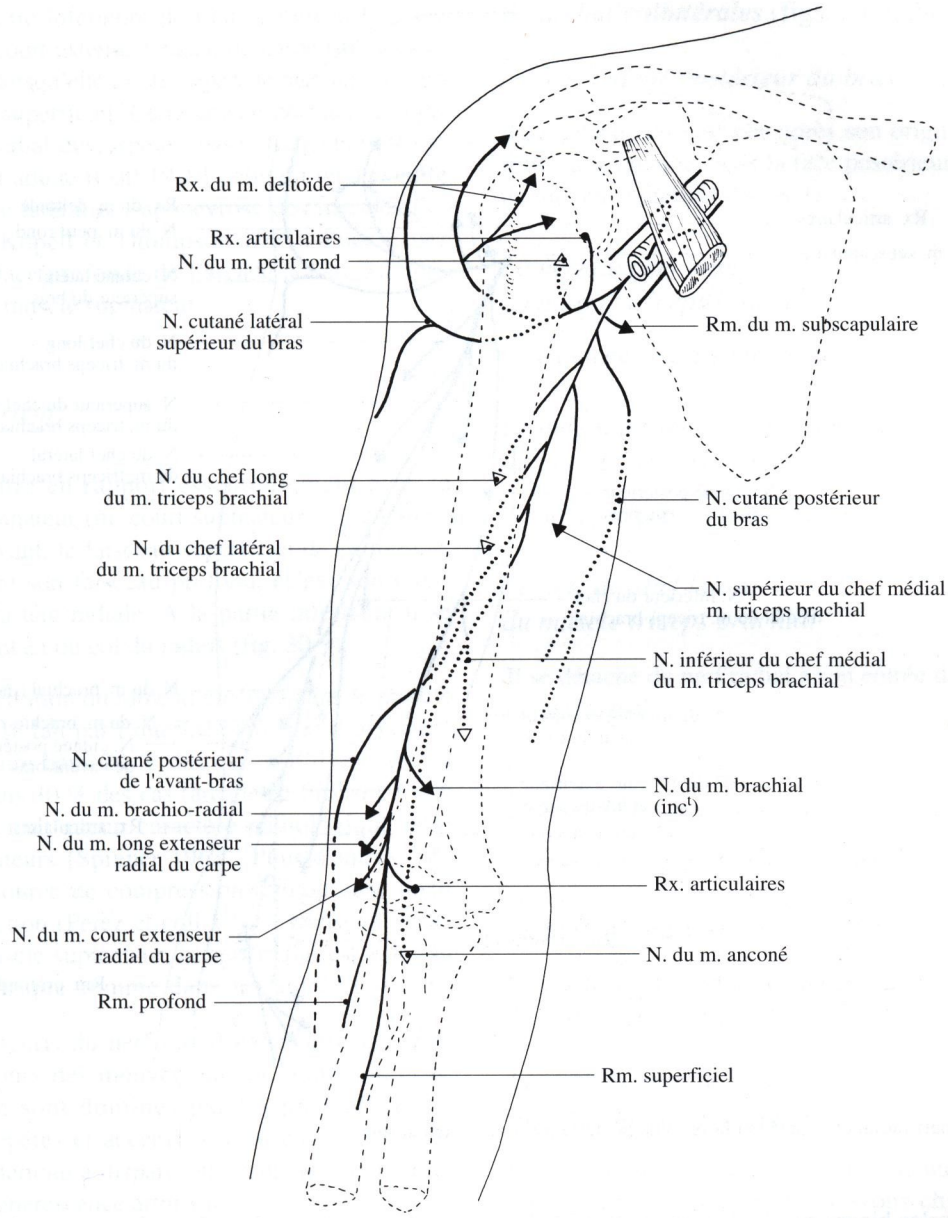

Fig. 24-3. Le nerf radial et le nerf axillaire : vue antérieure semi-schématique

perfore le chef latéral au milieu du sillon du nerf radial.

A la partie latérale du sillon, le nerf radial passe sous l'arcade formée par le muscle brachio-radial (m. long supinateur), puis se dirigeant en bas et légèrement en avant entre le muscle brachio-radial en dehors et le muscle brachial en dedans (10 à 12 cm de trajet), il arrive dans la gouttière bicipitale latérale.

Au coude

C'est dans cette portion que les rapports du nerf prennent une grande importance en pathologie. Ce "canal radial" a été divisé par Roles et Maudsley (1972) en trois étages.

Etage supérieur

Il s'étend de la gouttière bicipitale latérale au sommet de l'épicondyle latéral. Le nerf entre en rapport

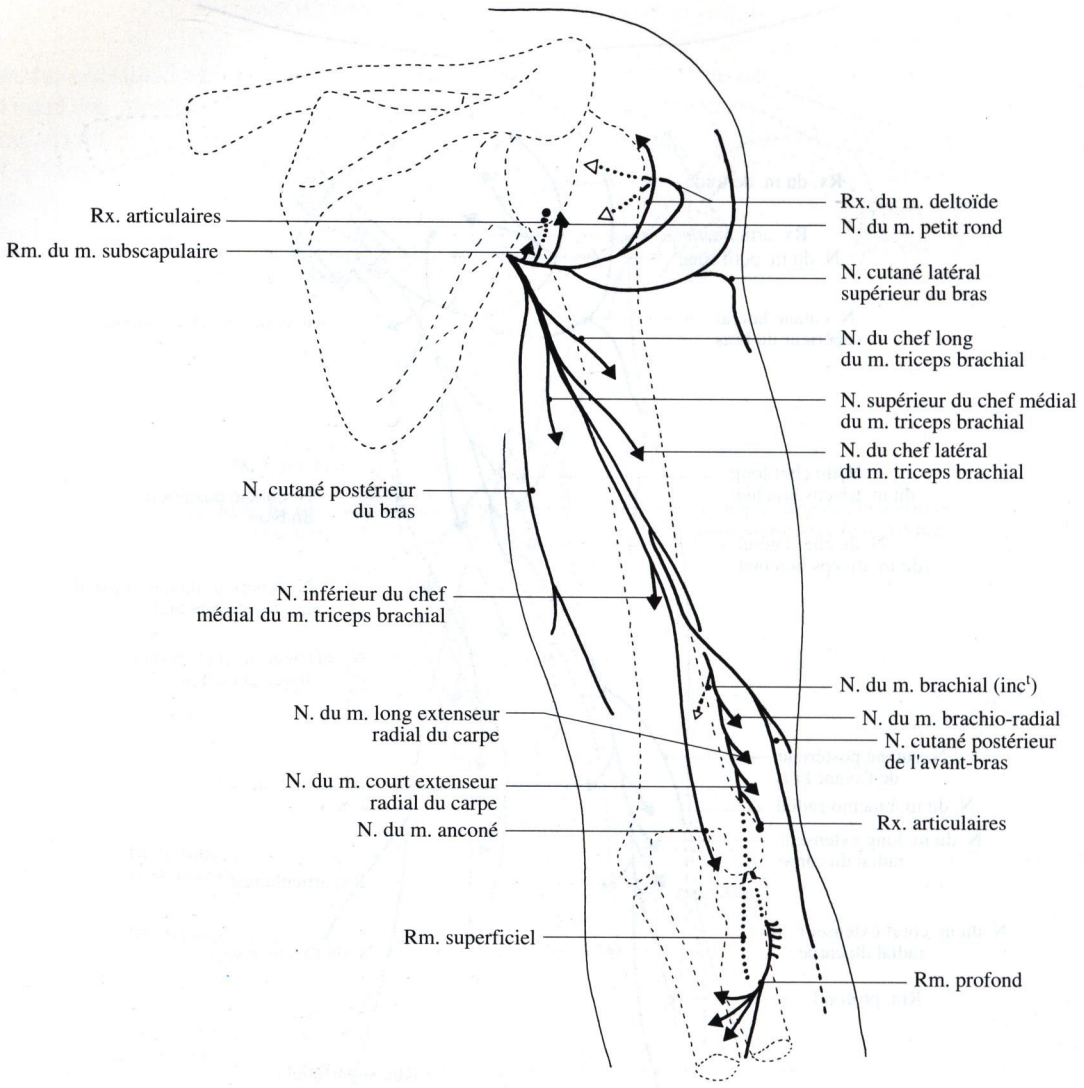

Fig. 24-4. Le nerf radial et le nerf axillaire : vue postérieure semi-schématique

avec les muscles biceps brachial et brachial médialement et les muscles brachio-radial (m. long supinateur) et long extenseur radial du carpe (m. premier radial) latéralement.

Etage moyen (ou espace sous-tendineux de Goldie (1964))

Il s'étend du condyle latéral au bord inférieur de la tête radiale. Les rapports se font avec le muscle court extenseur radial du carpe (m. deuxième radial) en dehors, le muscle brachio-radial et le tendon du muscle biceps brachial en dedans, la capsule articulaire de l'articulation huméro-radiale et le ligament annulaire en arrière. Dans cette portion, le nerf radial se divise en ses deux branches terminales, superficielle, sensitive (antérieure) et profonde, motrice (postérieure) (fig. 22-2).

Ce niveau de division est cependant très variable et peut avoir lieu à 4 cm au-dessus de l'épicondyle latéral ou à son niveau, ou avant l'entrée du nerf dans le muscle supinateur (m. court supinateur).

Le rameau profond, de fort calibre, après un trajet initial vertical devient oblique en bas et latéralement et chemine entre les muscles brachial et brachio-radial.

Le rameau superficiel, moins volumineux, situé en position antéro-médiale appliqué à la face profonde du muscle brachio-radial a un trajet oblique en bas et en dedans et repose sur le muscle brachial.

A la partie inférieure de l'étage moyen l'arcade du muscle court extenseur radial du carpe (m. deuxième radial), lorsqu'elle existe, sépare le rameau profond du rameau superficiel. Cette arcade du muscle court extenseur radial du carpe est assez fréquente : 4 cas sur 8 chez l'adulte [Coll 1979] ; elle est tendue entre l'épicondyle latéral et l'aponévrose des muscles fléchisseurs [Kopell et Thompson 1963]. Pour Lister (1979), la face profonde de l'arcade adhère à l'aponévrose du muscle supinateur.

Etage inférieur

Le nerf entre en rapport essentiellement avec le muscle supinateur (m. court supinateur) : il chemine entre, en avant, le faisceau superficiel de ce muscle, et en arrière son faisceau profond, et par son intermédiaire, la tête radiale. A la partie inférieure il se situe au contact du col du radius (fig. 30-9).

La pénétration du rameau profond dans le muscle supinateur se fait par l'intermédiaire soit d'une arcade musculaire dans 70 % des cas, soit d'une arcade fibreuse dans 30 % des cas (arcade de Fröhse). Cette arcade n'aurait aucun caractère pathologique pour certains auteurs [Spinner 1968]. Pour d'autres, elle peut être source de compression douloureuse justifiant sa section (Perez et coll-1991). Dans son trajet dans le muscle supinateur, le nerf radial est aplati et non cylindrique comme dans les autres portions.

Les rapports du nerf radial dans cet étage inférieur au cours des mouvements de pronation et de supination sont dominés par les possibilités de contacts répétés et accentués avec une tête radiale dont la sphéricité a disparu ou ayant subi un processus de dégénérescence arthrosique.

Dans tout ce trajet, le nerf radial n'est fixé qu'en deux points : sous l'arcade du muscle brachio-radial (m. long supinateur) à la sortie de la gouttière de torsion, et par le rameau profond dans le muscle supinateur. Le reste du nerf peut être considéré comme mobile.

Des injections vasculaires veineuses montrent qu'entre les chefs superficiel et profond du muscle supinateur, le rameau profond est accompagné par un plexus veineux dense physiologique qui devient d'autant plus apparent que le retour veineux est gêné par la présence d'une arcade du muscle supinateur très serrée. Il est en outre accompagné par une branche ascendante de l'artère récurrente radiale.

Branches collatérales (figs. 24-3, 24-4)

Le nerf cutané postérieur du bras

Il se détache du nerf peu après son origine et se distribue aux téguments de la face postérieure de la partie moyenne du bras (fig. 8-3).

Le nerf du chef long
du muscle triceps brachial

Il naît un peu en-dessous du précédent.

Le nerf supérieur du chef médial
du muscle triceps brachial

Il naît à peu près au même niveau.

Le nerf du chef latéral
du muscle triceps brachial

Il se détache du nerf radial à son entrée dans le sillon du nerf radial.

Le nerf inférieur du chef médial
du muscle triceps brachial

Il innerve également le muscle ancôné.

Le nerf cutané postérieur de l'avant bras

Il se détache du nerf à l'extrémité inférieure du sillon du nerf radial (voir plus haut) (fig. 8-3).

Le nerf du muscle brachial
(m. brachial antérieur)

Inconstant, il naît à la partie la plus haute de la gouttière bicipitale latérale. Nous avons chiffré sa présence dans 4 cas sur 10 et ne l'avons jamais retrouvé aux deux bras d'un même sujet. Il semble exister une prédominance du membre supérieur droit (3/4). Dans la moitié des cas, ce nerf est très court et présente un trajet récurrent. Dans un cas, ce nerf naît très haut sous l'insertion du muscle brachio-radial.

Le nerf du muscle brachio-radial

Il se détache du bord latéral du nerf à 5 ou 6 cm du sommet de l'épicondyle latéral et pénètre à la face médiale du muscle au-dessus du sommet de l'épicondyle latéral. Pour Hovelacque (1927) les branches naissent isolément avec une branche supérieure et une branche inférieure.

Le nerf du muscle long extenseur radial du carpe (m. premier radial)

Il naît du tronc du nerf radial à environ 2 cm au-dessous de celui du nerf du muscle brachio-radial et aborde le muscle par sa face médiale au-dessus du sommet de l'épicondyle latéral.

Les filets articulaires

Destinés à la partie latérale de l'articulation du coude, ils naissent du tronc du nerf radial à 2 cm de l'émergence du nerf du muscle brachio-radial.

Le nerf du muscle court extenseur radial du carpe (m. deuxième radial)

Il a des origines variables et peut naître de la branche terminale superficielle ou de la branche terminale profonde. D'après Hovelacque (1927), c'est une branche du nerf radial qui, soit se détache du tronc avant la bifurcation en branches terminales, soit accompagne une des branches terminales pour s'en détacher après la bifurcation.

Les nerfs du muscle supinateur (m. court supinateur)

Ils sont au nombre de sept et naissent avant que le nerf ne s'engage, dans le muscle soit dans l'épaisseur du muscle. A la lumière de nos dissections, dans 7 cas sur 10 ils naissaient de la face postérieure de la branche musculaire avant son entrée dans le muscle supinateur et, dans 3 cas, entre les deux chefs du muscle.

Terminaison

Le nerf radial se termine au niveau du coude, en un point situé le plus souvent entre 5 et 20 mm au-dessus de l'interligne articulaire ; il se divise en deux branches terminales : le rameau superficiel, sensitif (antérieur) et le rameau profond, moteur (postérieur) [cf. plus haut].

Applications cliniques

Traumatologie

C'est dans ses rapports avec l'humérus que le nerf radial peut être lésé en cas de fracture. La lésion nerveuse se produit rarement en regard du foyer de fracture, mais à hauteur de la traversée du septum intermusculaire latéral à 10 cm au-dessus de l'épicondyle latéral.

Les fractures supra-condyliennes du coude chez l'enfant, très déplacées, associant une bascule et une pronation de l'épiphyse peuvent entraîner une lésion du nerf radial, de même que les grands fracas de l'extrémité inférieure de l'humérus chez l'adulte. Ceci reste cependant exceptionnel. Il en est de même des luxations postérieures du coude. Ce sont, en fait, surtout les fractures de Monteggia qui s'accompagnent de paralysie radiale. Dans les fractures de Monteggia, c'est la luxation antérieure de la tête radiale qui est rendue classiquement responsable de l'étirement du nerf interosseux postérieur. Néanmoins, il faut noter la possibilité de paralysie radiale après luxation postérieure de la tête radiale. Quel que soit le déplacement, c'est en fait l'arcade de Fröhse qui est responsable de l'atteinte du nerf au cours de ces paralysies. Ainsi que Stein (1971) l'a montré opératoirement, c'est elle qui lèse le nerf entraîné par le déplacement de l'extrémité supérieure du radius quel que soit le sens de ce déplacement. Signalons enfin la possibilité de lésions du rameau profond du nerf radial à sa terminaison au-dessus du muscle supinateur, lors de la fracture des deux os de l'avant-bras avec trait de fracture très déplacé et haut situé sur le radius. Ceci reste exceptionnel et ces paralysies sont en règle partielles, étant donné la division rapide du rameau profond au bord inférieur du muscle supinateur.

Les compressions traumatiques iatrogènes, secondaires à un geste chirurgical, rassemblent les cas de paralysies radiales observées en post-opératoire immédiat, lors de l'abord de la région du coude (abord latéral au niveau de la tête radiale) ou lors de l'abord du tiers supérieur du radius. Ces lésions peuvent être des neurapraxies ou des axonotmésis dûs à une manœuvre d'écartement intempestif mais aussi des sections accidentelles du nerf. Il est certain que le nerf interosseux postérieur est un nerf "à risque", sur le plan thérapeutique.

Syndromes canalaires

Dans la loge postérieure du bras, la présence d'une arcade fibreuse surcroisant la gouttière du nerf radial à sa partie basse et sur laquelle s'insèrent les fibres du muscle vaste latéral a été rendue responsable d'une paralysie radiale tronculaire survenue après un effort musculaire particulièrement intense.

Dans la gouttière bicipitale latérale Roles (1972) décrit l'existence de formations fibreuses transver-

sales plus ou moins individualisables, tendues entre la capsule articulaire et le nerf, et qui peuvent enserrer celui-ci par hypertrophie. Ces formations observées dans le cadre des épicondylalgies latérales, paraissent dûes à une pathologie inflammatoire locale.

Après la division en ses deux branches terminales, la branche profonde musculaire peut être lésée au niveau du muscle court extenseur radial du carpe ou au niveau du muscle supinateur. Au niveau du muscle court extenseur radial du carpe, la compression peut être exercée soit par l'épaississement anormal du bord antérieur du muscle surtout au cours des mouvements de pronation forcée, soit par une arcade fibreuse d'insertion du muscle, tendue entre l'épicondyle latéral et l'aponévrose des fléchisseurs de l'avant-bras. Au cours de son passage entre les deux faisceaux du muscle supinateur, le nerf peut enfin subir la compression exercée au cours des mouvements de prono-supination par l'épaississement du bord supérieur du faisceau superficiel du muscle. C'est essentiellement à ce niveau, véritable zone critique du nerf, que celui-ci sera piégé, pour peu qu'un autre élément pathologique le mette à l'étroit.

L'existence d'une zone de striction transversale à la partie moyenne de l'aponévrose du muscle supinateur a été mise en évidence chez un patient présentant une paralysie du nerf interosseux postérieur.

Sur le plan pathogénique, ces formations fibro-musculaires limitent un défilé étroit et l'on peut parler de "canal radial" à ce niveau. L'étroitesse de ce défilé n'est pas suffisante en elle-même en général pour entraîner une paralysie, l'atteinte nerveuse nécessite pour ce faire une modification secondaire des rapports à l'intérieur de ce canal due à un élément pathologique surajouté. Comme toujours, dans le cadre des syndromes canalaires, l'élément dynamique est important et le rôle de la prono-supination doit être pris en compte, le canal radial (en particulier au niveau de l'arcade de Fröhse) se rétrécissant lors de la pronation par enroulement du muscle supinateur et saillie de la tête radiale.

D'autres causes de compression exceptionnelle du nerf radial peuvent se rencontrer au cours de la polyarthrite rhumatoïde avec luxation de la tête radiale.

Bibliographie

1. Coll L (1979) Nerf radial et muscles épicondyliens. Thèse, Toulouse, p 98
2. Hovelacque A (1927) Nerfs rachidiens. Doin, Paris, pp 491-509
3. Kopell HC, Thompson WAL (1963) Peripheral entrapment neuropathies. Williams Wilkins G, Baltimore
4. Lister GD, Belsole RB, Kleinert HE (1979) The radial tunnel syndrome. J Hand Surg 4 : 52-59
5. Perez M, Mainguené C, Rath A.M, Masquelet AC, Chevrel J.P. (1991) Anatomie topographique et histologique de la branche profonde du nerf radial. Applications cliniques à l'étude phyniopathologique des épicondycalgies. Surg. Radiol. Anat. 13. S2.
6. Roles NC, Maudsley RH (1972) Radial tunnel syndrome. J Bone Joint Surg [Br] 54 : 499-508
7. Spinner M (1968) The arcade of Frohse and its relationship to posteriors interosseous nerve paralysis. J Bone Joint Surg [Br] 50 : 809-812
8. Stein F, Grabias S, Deffer PA (1971) Nerve injuries complicating Monteggia lesions. J Bone Joint Surg [Am] 53 : 1432-1436

CHAPITRE 25

Le bras et le coude : anatomie topographique

J Pillet

Le bras

La région du bras est comprise entre l'épaule et le coude. Elle est limitée en haut par un plan passant au bord inférieur du tendon du muscle grand pectoral et en bas par un plan passant deux travers de doigts au dessus de l'interligne du coude.

Elle présente un axe solide, la diaphyse humérale. De cette diaphyse partent latéralement les septums intermusculaires médial et latéral qui vont se fixer à la face profonde du fascia brachial. Il en résulte que la région du bras est subdivisée en deux loges, l'une antérieure, l'autre postérieure (figs. 25-1, 25-2).

La région brachiale antérieure

Elle est limitée latéralement par deux lignes verticales passant par l'épicondyle médial et par l'épicondyle latéral. Elle présente la saillie fusiforme médiane du muscle biceps brachial encadrée de deux dépressions, le sillon bicipital médial et le sillon bicipital latéral.

Plans superficiels (voir chap. 18)

La peau est mince, glabre. Le pannicule adipeux est plus ou moins développé selon les sujets. Il est séparé du tissu cellulaire sous-cutané par un mince fascia superficialis.

Dans ce tissu cellulaire sous-cutané on peut observer :

- des veines au nombre de deux avec la veine céphalique dans le sillon bicipital latéral et la veine basilique dans le sillon bicipital médial (fig. 6-1);
- des nerfs sensitifs avec les branches de division des nerfs cutané médial du bras, de l'avant-bras et des nerfs cutanés latéraux supérieur et inférieur du bras (fig. 8-3).

Le fascia brachial est mince, peu solide.

Plans sous-aponévrotiques

Ils comprennent :

- des muscles, en deux plans.

• Un plan superficiel constitué par le muscle biceps brachial. Le muscle deltoïde empiète un peu sur la partie supéro-latérale de la région.

• Un plan profond constitué par le muscle coraco-brachial et le muscle brachial. Le premier occupe la partie supéro-médiale de la région, le deuxième presque toute la largeur de sa partie inférieure (voir chap. 21).

- Le muscle brachial et le muscle coraco-brachial sont séparés du muscle biceps brachial par un espace celluleux qui contient le paquet vasculo-nerveux du bras. D'autre part, le nerf musculo-cutané, après avoir traversé le muscle coraco-brachial, croise la face antérieure du muscle brachial (figs. 25-1, 25-2).

- Le paquet vasculo-nerveux du bras descend vers le milieu du pli du coude, selon une ligne légèrement oblique en bas et latéralement.

Il comprend l'artère brachiale, les veines brachiales, le nerf médian qui croise en X très allongé la face antérieure de l'artère pour se placer médialement à la partie inférieure de la région ; le nerf ulnaire situé médialement par rapport à l'artère s'en écarte en descendant et passe dans la loge postérieure à la partie moyenne de la région en traversant le sep-

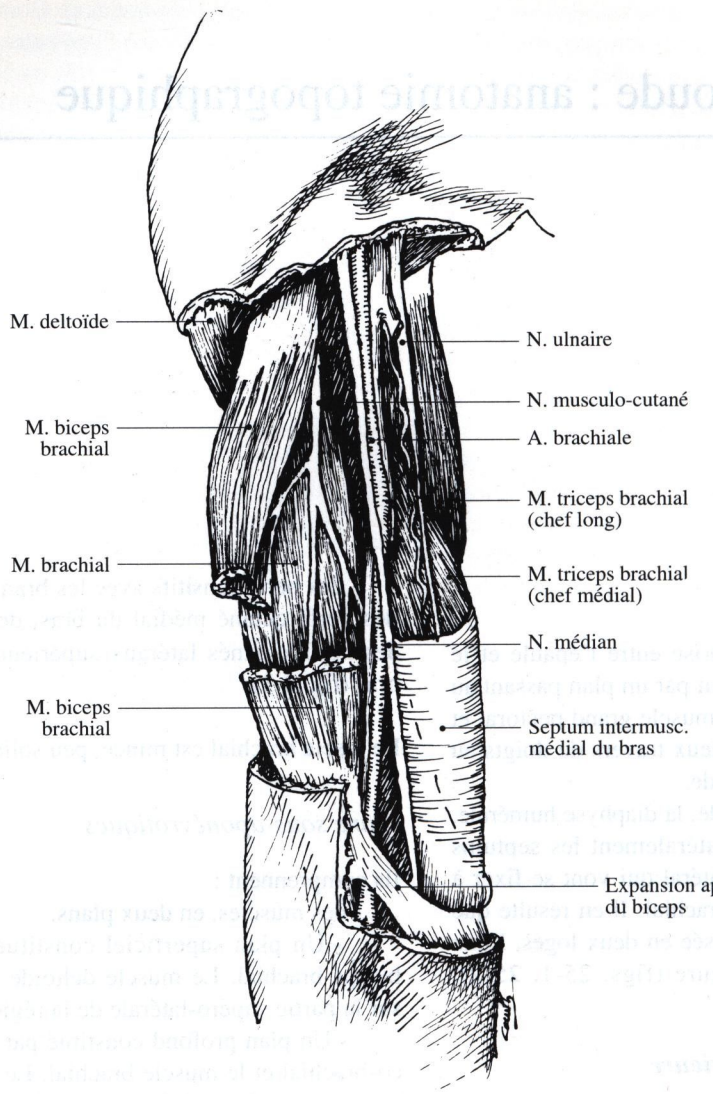

Fig. 25-1. Dissection de la région brachiale antérieure

tum intermusculaire médial ; le nerf radial accompagné de l'artère profonde du bras descend en arrière de l'artère et passe dans la région postérieure du bras par la fente huméro-tricipitale ; le nerf cutané médial de l'avant-bras descend en avant du nerf ulnaire et passe dans les plans superficiels par l'orifice emprunté par la veine basilique (voir chap. 23).

Le paquet vasculo-nerveux brachial est contenu à ce niveau dans une gaine constituée par les revêtements aponévrotiques du muscle coraco-brachial et du muscle biceps brachial, par le septum intermusculaire médial et par le fascia brachial : cette gaine délimite le canal brachial.

La région brachiale postérieure

Elle présente les mêmes limites.

Elle est hémicylindrique mais plus convexe transversalement dans sa moitié supérieure, soulevée par les reliefs musculaires des chefs du muscle triceps brachial.

Plans superficiels

La peau est plus épaisse que celle de la région antérieure. Le pannicule adipeux, le fascia superficialis et le tissu cellulaire sous-cutané ne présentent pas de particularité.

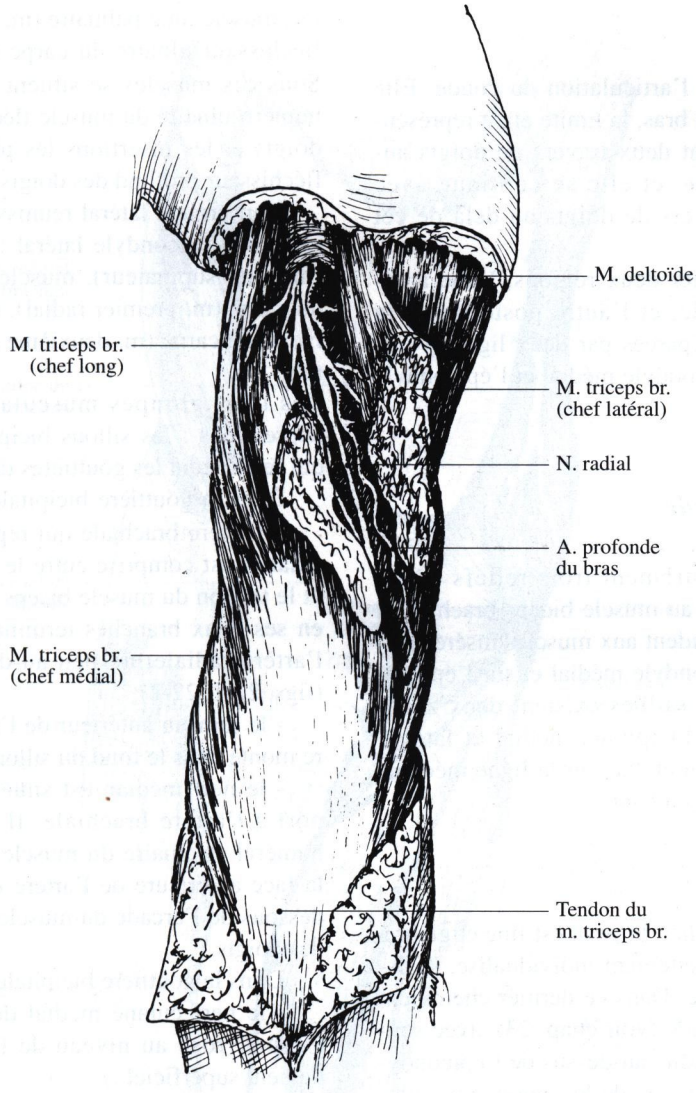

Fig. 25-2. Dissection de la région brachiale postérieure

Dans le tissu cellulaire sous-cutané sont situés des nerfs sensitifs, branches du nerf radial (n. cutané postérieur du bras et nerf cutané postérieur de l'avant-bras) et quelques filets du nerf axillaire (n. circonflexe), provenant du nerf cutané latéral supérieur du bras.

Plans sous-aponévrotiques

Ils sont presque entièrement occupés par les trois chefs du muscle triceps brachial (chef long, chef latéral, chef médial) (voir chap. 21).

Deux paquets vasculo-nerveux s'y rencontrent :

- Le paquet vasculo-nerveux postérieur est situé contre la face postérieure de l'humérus dans le sillon du nerf radial. Il comprend le nerf radial, l'artère profonde du bras et ses veines collatérales ; l'artère est située au bord supéro-latéral du nerf.

Dans ce trajet, nerf et artère donnent leurs rameaux aux muscles de la région, le nerf radial donne en outre le nerf cutané postérieur de l'avant-bras.

- Le paquet vasculo-nerveux médial comprend le nerf ulnaire et l'artère collatérale ulnaire proximale, branche de l'artère brachiale. Ils arrivent dans la région après avoir traversé le septum intermusculaire médial à la partie moyenne du bras et descendent en arrière de lui et en avant du chef médial du muscle triceps brachial jusqu'à la gouttière située à la face postérieure de l'épicondyle médial de l'humérus.

Le coude

Cette région répond à l'articulation du coude. Elle fait suite à la région du bras, la limite étant représentée par un plan passant deux travers de doigts au-dessus de l'interligne, et elle se continue avec l'avant-bras deux travers de doigts au-delà de cet interligne.

On peut y distinguer deux régions, l'une antérieure, le pli du coude, et l'autre postérieure, la région olécrânienne, séparées par deux lignes verticales passant par l'épicondyle médial et l'épicondyle latéral.

Région du pli du coude

Elle présente extérieurement trois reliefs : l'un médian, correspondant au muscle biceps brachial, et deux latéraux qui répondent aux muscles insérés respectivement sur l'épicondyle médial et sur l'épicondyle latéral. Entre ces saillies existent deux zones déprimées, les sillons bicipitaux médial et latéral. Ces sillons se réunissent en bas sur la ligne médiane en formant un V ouvert en haut.

Plans superficiels

Ils n'ont rien de particulier, la peau est fine et glabre, le fascia superficialis nettement individualisé, le tissu sous-cutané est lâche. Dans ce dernier cheminent les veines du pli du coude (voir chap. 23), avec souvent un noeud lymphatique au-dessus de l'épicondyle médial. Les nerfs sensitifs de la région (musculocutané, rameau antérieur du n. cutané médial de l'avant-bras) sont situés dans ce plan.

Le fascia est mince sur la région médiane, épaissi en dedans par l'expansion aponévrotique du muscle biceps brachial.

Plans sous-aponévrotiques

Au-dessous du fascia se situent trois groupes de muscles (fig. 25-3) :

- sur la ligne médiane le muscle brachial, large et plat, recouvert du tendon du muscle biceps brachial qui se dirige vers la tubérosité du radius dont il croise la face antérieure par l'intermédiaire d'une bourse conjonctive ;
- un groupe médial réunit les muscles s'insérant sur l'épicondyle médial : muscle rond pronateur, muscle fléchisseur radial du carpe (m. grand palmaire), muscle long palmaire (m. petit palmaire), muscle fléchisseur ulnaire du carpe (m. cubital antérieur). Sous ces muscles se situent les insertions du chef huméro-ulnaire du muscle fléchisseur superficiel des doigts et les insertions les plus élevées du muscle fléchisseur profond des doigts ;
- un groupe latéral réunissant les muscles s'insérant sur l'épicondyle latéral : muscle brachio-radial (m. long supinateur), muscle long extenseur radial du carpe (m. premier radial), muscle court extenseur radial du carpe (m. deuxième radial), muscle supinateur.

Ces trois groupes musculaires délimitent deux dépressions : les sillons bicipitaux médial et latéral qui recouvrent les gouttières du même nom.

Dans la gouttière bicipitale médiale sont situés :

- l'artère brachiale qui repose sur le muscle brachial et est comprise entre le muscle rond pronateur et le tendon du muscle biceps brachial. Elle se divise en ses deux branches terminales, l'artère ulnaire et l'artère radiale, un peu au-dessous de l'interligne (figs. 22-1, 22-2);
- le rameau antérieur de l'artère récurrente ulnaire monte dans le fond du sillon ;
- le nerf médian est situé médialement par rapport à l'artère brachiale. Il passe entre les chefs huméral et ulnaire du muscle rond pronateur, croise la face antérieure de l'artère ulnaire et s'engage au-dessous de l'arcade du muscle fléchisseur superficiel des doigts.

Dans la gouttière bicipitale latérale :

- le nerf cutané médial de l'avant-bras traverse l'aponévrose au niveau de l'épicondyle latéral et devient superficiel ;
- le nerf radial chemine au fond du sillon, innerve les muscles brachio-radial (m. long supinateur) et long extenseur radial du carpe (m. premier radial), puis se divise, un peu au-dessous de l'interligne en ses deux branches terminales, le rameau profond qui innerve le muscle court extenseur radial du carpe (m. deuxième radial) et pénètre dans le muscle supinateur, et le rameau superficiel qui rejoint l'artère radiale ;
- la branche antérieure de l'artère profonde du bras s'anastomose avec l'artère récurrente radiale.

La région olécrânienne

Elle est située en arrière de l'articulation du coude et a les mêmes limites que la région du pli du coude. Elle présente une saillie médiane, la saillie olécrânienne. Lorsque l'avant-bras est en extension, le

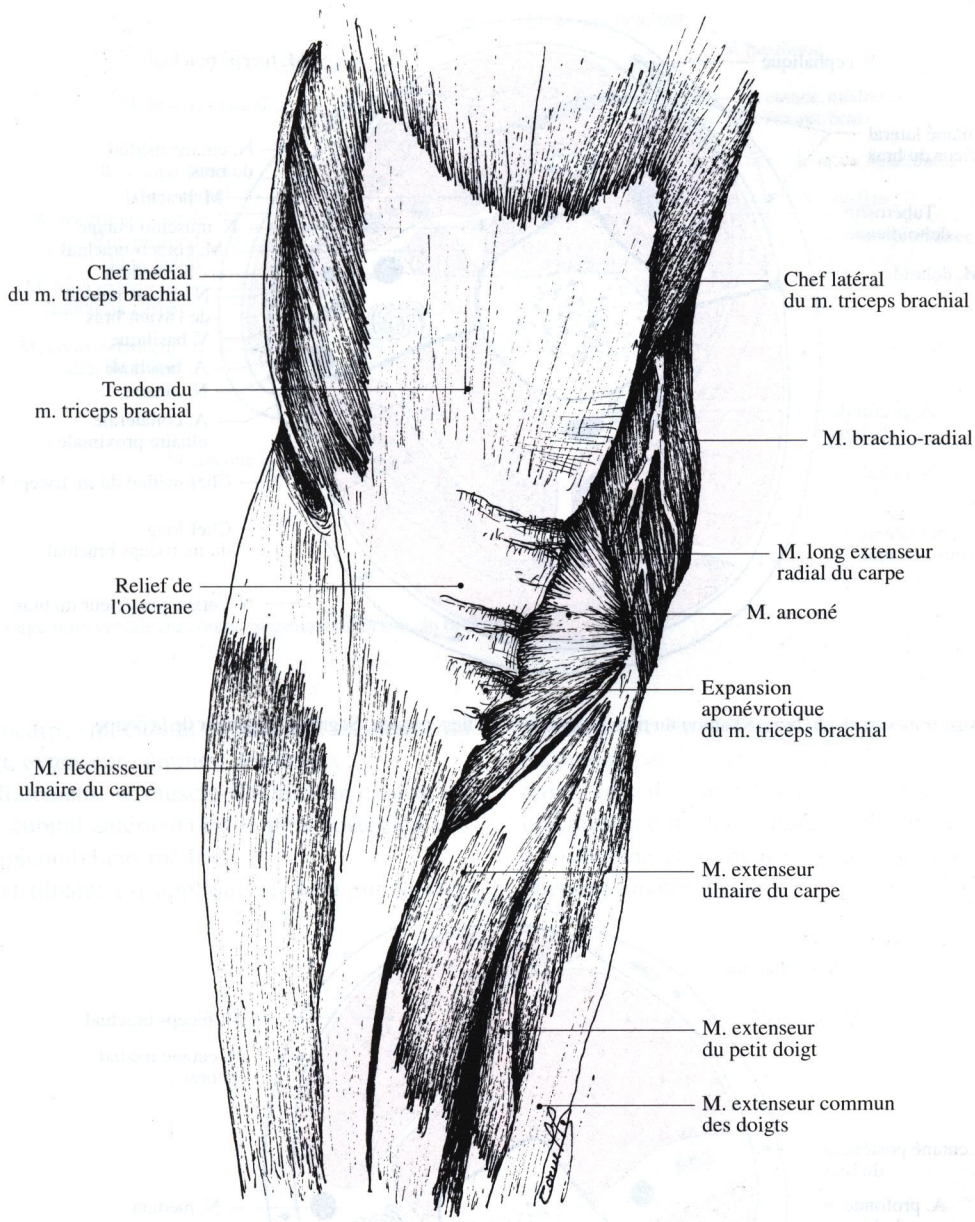

Fig. 25-3. Dissection de la face postérieure du coude : plans superficiels

sommet de l'olécrâne, l'épicondyle médial et l'épicondyle latéral sont sur une même horizontale.

Plans superficiels

La peau est épaisse et rugueuse. Il n'y a pas de panniculе adipeux. Le tissu cellulaire sous-cutané est lâche. Des terminaisons du nerf musculo-cutané et du nerf cutané postérieur de l'avant-bras (branche du n. radial) innervent la région.

Une bourse synoviale rétro-olécrânienne est fréquente.

Le fascia est épais latéralement, mince sur la ligne médiane.

Plans profonds

Trois groupes de muscles occupent la région :

- sur la ligne médiane le tendon du triceps brachial s'insère sur l'olécrâne (fig. 25-3) ;
- latéralement, les muscles se disposent en deux plans : profondément le muscle supinateur, superficiellement, les muscles épicondyliens latéraux, de dedans en dehors : les muscles ancôné, extenseur

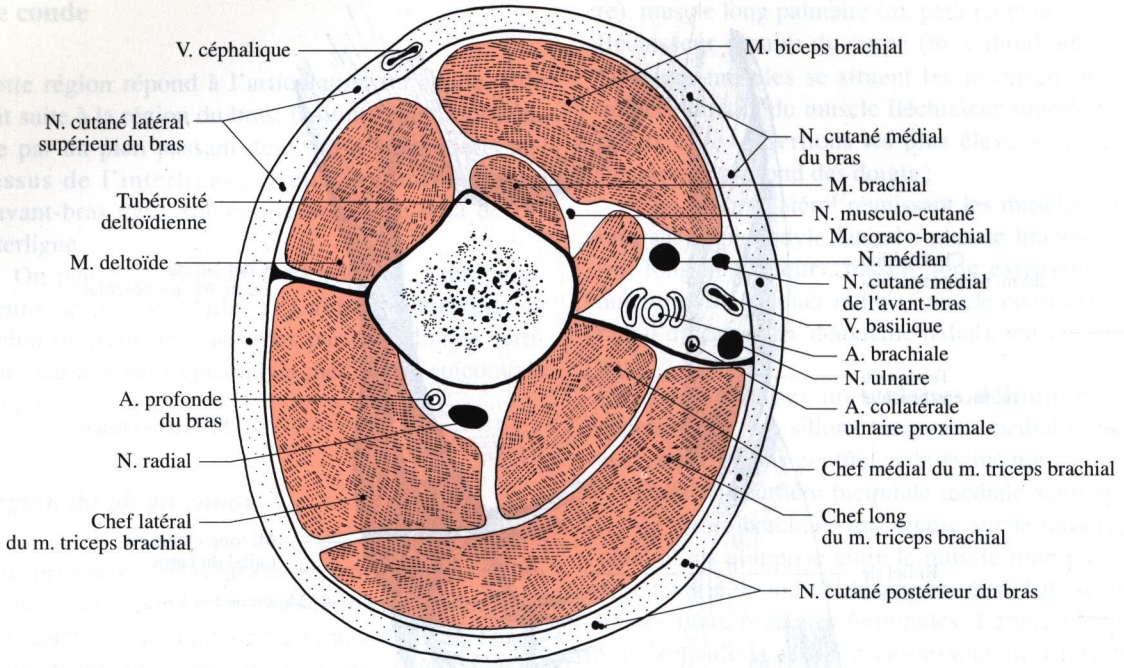

Fig. 25-4. Coupe transversale du bras, à l'union du tiers supérieur et du tiers moyen. Segment supérieur de la coupe

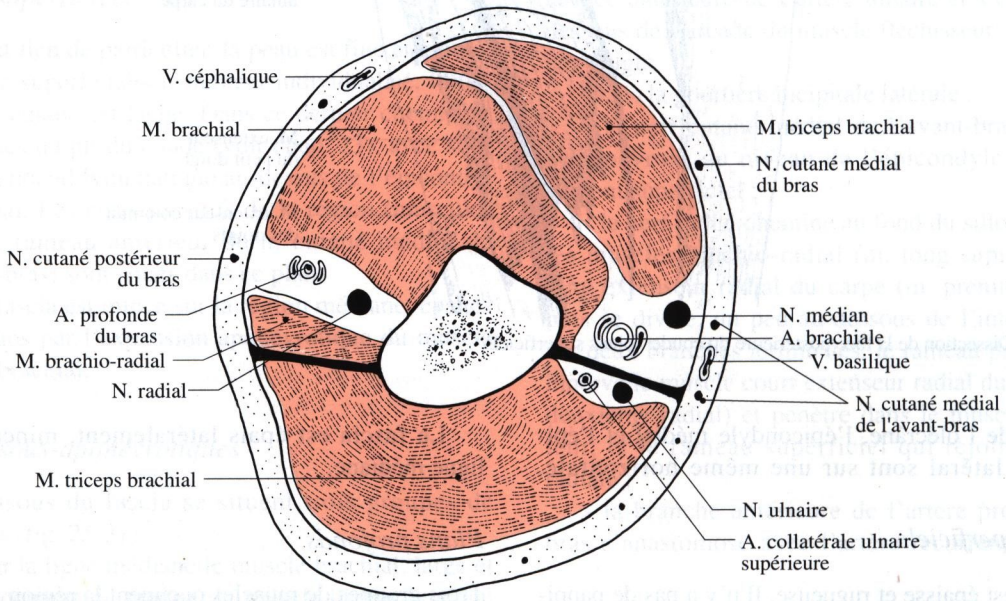

Fig. 25-5. Coupe transversale du bras, à l'union du tiers moyen et du tiers inférieur. Segment supérieur de la coupe

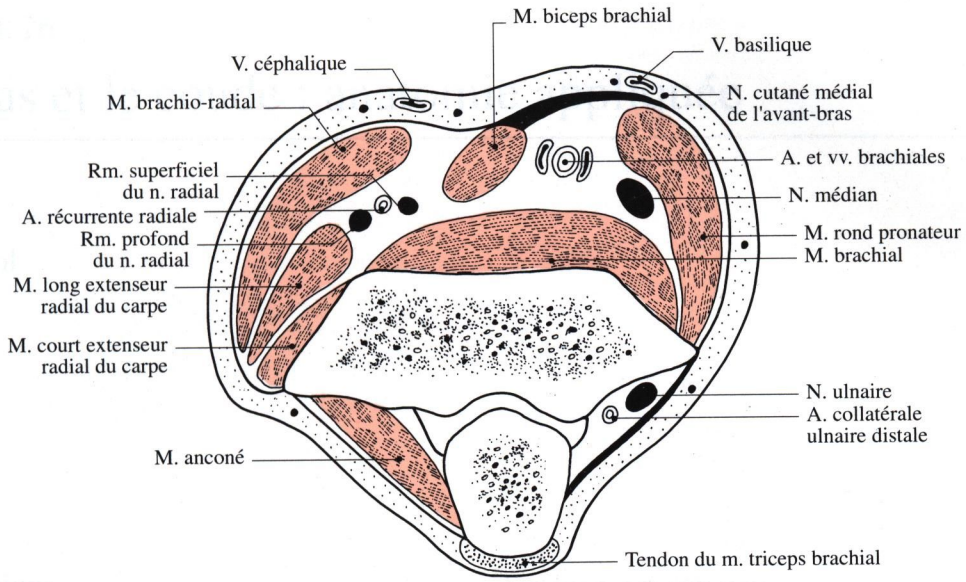

Fig. 25-6. Coupe transversale du coude. Segment supérieur de la coupe

ulnaire du carpe (m. cubital postérieur), extenseur du petit doigt, extenseur commun des doigts :

- médialement, le muscle fléchisseur ulnaire du carpe (m. cubital antérieur) est le plus postérieur des muscles épicondyliens médiaux.

Le nerf ulnaire est appliqué en haut sur la face postérieure du septum intermusculaire médial, recouvert par le chef médial du muscle triceps brachial, puis il descend dans la gouttière épicondylo-olécrânienne médiale située médialement par rapport à l'olécrâne et s'engage au-dessous du muscle fléchisseur ulnaire du carpe.

Fig. 25-5.

CHAPITRE 26

Le bras et le coude : anatomie appliquée

A Solassol

Bilan clinique

Le bilan clinique de cette région comprend plusieurs étapes.

L'inspection

Le membre en extension, en position anatomique, la paume de la main regardant en avant, l'axe du bras fait avec l'axe de l'avant-bras, au niveau du coude, un angle ouvert en dehors d'environ 170°, un peu plus chez la femme et l'enfant : c'est "l'angle de valgus".

Cet angle peut être modifié : plus important, il s'agit d'un "valgus ulnaire", diminué, c'est un "varus ulnaire".

La palpation

Palpation des repères osseux

Sur la face antérieure

A l'extrémité inférieure de l'humérus, en dedans, l'épicondyle médial saille nettement sous la peau. En dehors, l'épicondyle latéral est nettement moins proéminent. En dessous de ce dernier et légèrement en avant on perçoit l'articulation huméro-radiale et la tête radiale que l'on sent pivoter dans les mouvements de pronosupination de l'avant-bras.

Sur la face postérieure

Le coude en extension, on reconnait la saillie médiane de l'olécrâne et l'insertion du tendon du triceps à son sommet situé sur une ligne joignant les deux épicondyles latéral et médial. Cette palpation réveille une douleur vive lorsqu'il y a une fracture de l'olécrâne. On peut à ce niveau découvrir une tuméfaction plus ou moins douloureuse, fluctuante parfois de type inflammatoire, révélatrice d'un "hygroma".

Le coude fléchi à 90°, le sommet de l'olécrâne s'abaisse formant un triangle isocèle avec les deux épicondyles ; dans les cas de luxation du coude ces repères sont modifiés.

Palpation des parties molles

La palpation permet de repérer des éléments vasculonerveux qui passent du bras à l'avant-bras.

Sur la face antérieure

On sent facilement à la partie médiale le tendon long et arrondi du biceps brachial qui va se terminer sur la tubérosité du radius.

Juste en dedans, c'est la gouttière bicipitale médiale avec l'artère brachiale, zone où elle peut être abordée chirurgicalement. C'est à ce niveau que l'on recherche ses battements par l'auscultation ou la palpation lors de la prise de tension artérielle au niveau du bras.

Contre l'artère et en dedans, le nerf médian se présente comme une corde que l'on peut suivre jusqu'à sa disparition en bas sous le rond pronateur.

La berge médiale de cette gouttière bicipitale

médiale est constituée par le muscle rond pronateur et les muscles épicondyliens médiaux. On peut trouver à la pression à ce niveau un point douloureux survenant à la suite de surcharge fonctionnelle de ces muscles ; il s'agit d'une épicondylite médiale (épitrochléite) ou "golf's elbow".

En dehors du tendon du biceps, dans la gouttière bicipitale latérale passe le nerf musculo-cutané qui normalement n'est pas perceptible à la palpation.

Sur la face postérieure

Sur le bord médial de l'olécrâne, le nerf ulnaire passe dans la gouttière épicondylo-olécranienne médiale ; il roule sous le doigt à la palpation et a une consistance molle, arrondie, tubulaire.

A ce niveau le nerf peut être comprimé lors d'un "syndrome canalaire" où à la suite d'un traumatisme du coude ayant entraîné une luxation ou une fracture de l'épicondyle.

Sous le nerf ulnaire et en dehors de lui, on palpe le ligament collatéral ulnaire de l'articulation du coude.

En dehors de l'olécrâne, au fond de la dépression le séparant de l'épicondyle latéral, la palpation permet d'explorer le ligament collatéral radial de l'articulation du coude.

Au sommet de l'épicondyle latéral s'insèrent les muscles extenseurs de la main et des doigts. La pression à ce niveau peut réveiller une douleur dans "l'épicondylite latérale" due à une surcharge fonctionnelle de ces muscles, c'est le "tennis elbow".

L'examen de la mobilité articulaire

Les mouvements du coude ont été étudiés au chapitre 20. Rappelons qu'à ce niveau l'extrémité inférieure de l'humérus s'articule par la trochlée avec l'incisure trochléaire de l'ulna en dedans et par le capitulum avec la fovea de la tête radiale. Pour ces deux articulations, la flexion atteint 140°, l'extension amène l'avant-bras dans le prolongement du bras, c'est-à-dire à 0° d'extension ; cependant, il peut y avoir un récurvatum de 10 à 15° (fig. 26-1).

L'articulation radio-ulnaire proximale participe à la pronosupination, la tête du radius pivote sur elle-même ; ce mouvement est perceptible à la palpation. Ce mouvement de pronosupination est étudié au chapitre 29 avec les articulations de l'avant-bras.

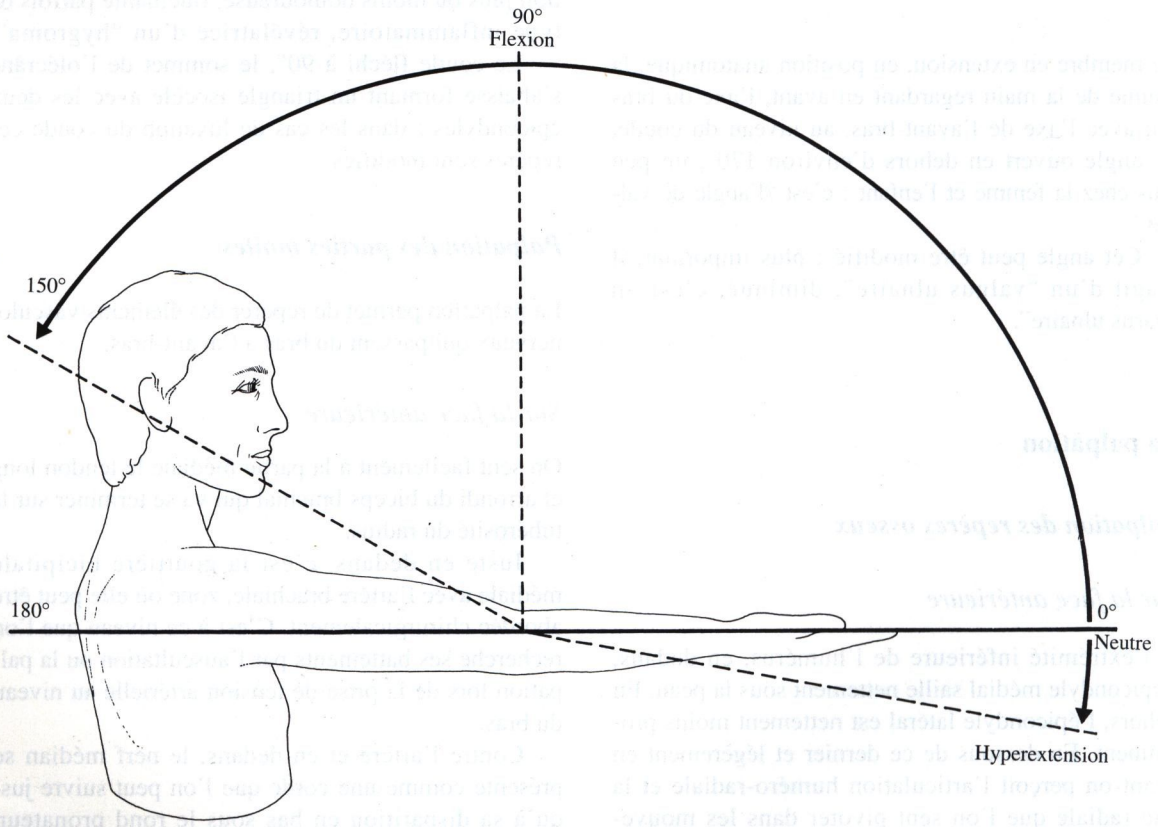

Fig. 26-1. Les mouvements de flexion-extension du coude

L'examen neurologique

Examen de la force musculaire

Il existe pour chaque muscle des manoeuvres spécifiques pour apprécier leur force. Elles ont été décrites au chapitre 21. Une échelle d'appréciation de la force musculaire étalonnée de 0 à 5 a été indiquée au chapitre 17. Rappelons que les muscles fléchisseurs principaux du coude, brachial antérieur et biceps brachial, sont innervés par le nerf musculo-cutané, les fibres motrices provenant des racines C5 et C6. Le muscle extenseur principal, le triceps est innervé par le nerf radial, les fibres motrices provenant de la racine C7.

Examen de la sensibilité superficielle

On explore la sensibilité tactile et douloureuse (toucher et piqûre) et la sensibilité thermique (chaud et froid).

La figure 26-2 montre la cartographie sensitive du bras et du coude selon deux types de topographies : radiculaire ou métamérique, et tronculaire.

Examen des réflexes

Deux réflexes sont à rechercher au niveau du coude.

- le réflexe bicipital

L'avant-bras fléchi, on repère avec le pouce le tendon bicipital. La percussion, avec un marteau

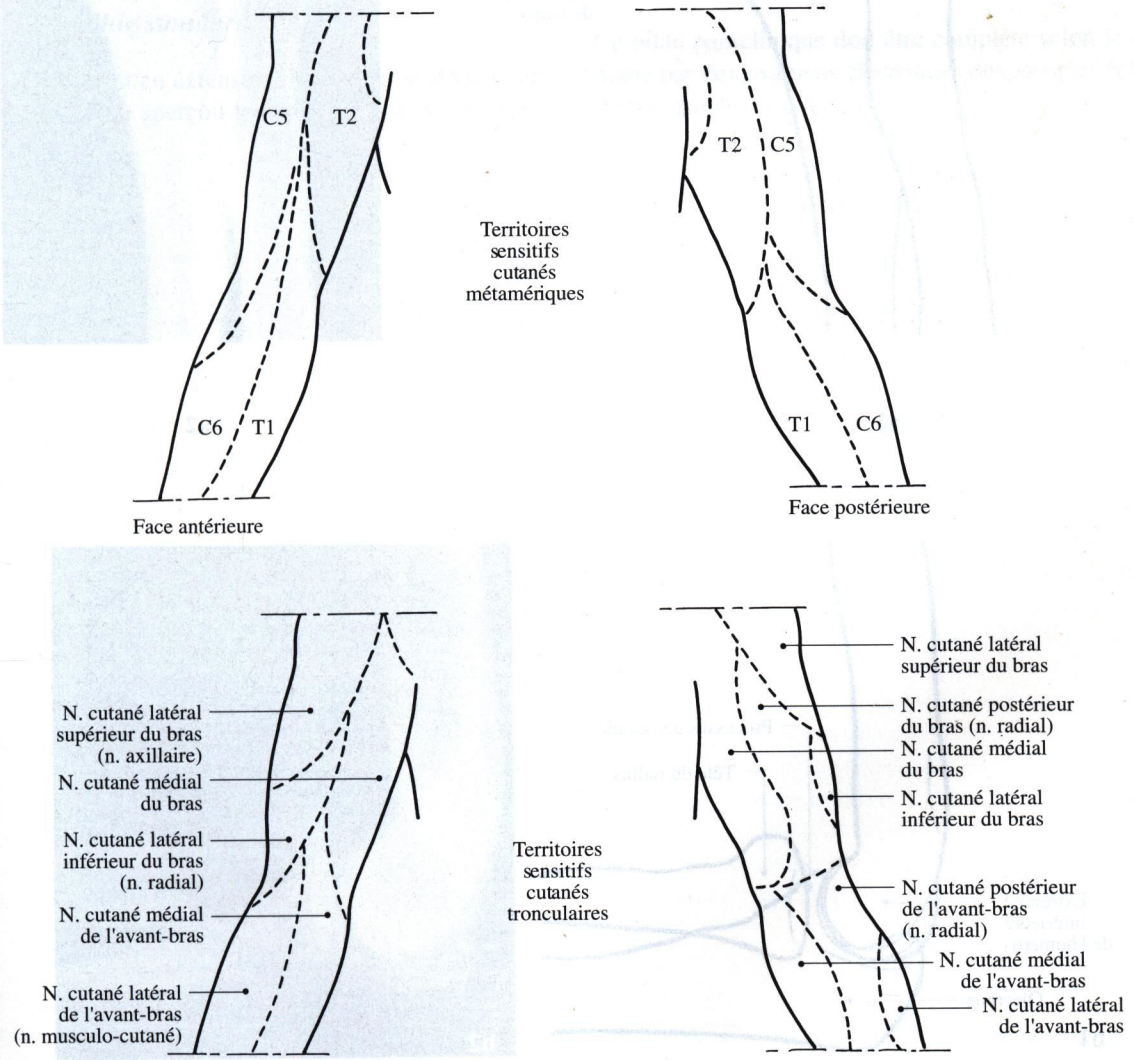

Fig. 26-2 a,b. Cartographie sensitive du bras et du coude. **a** Topographie radiculaire ; **b** topographie tronculaire

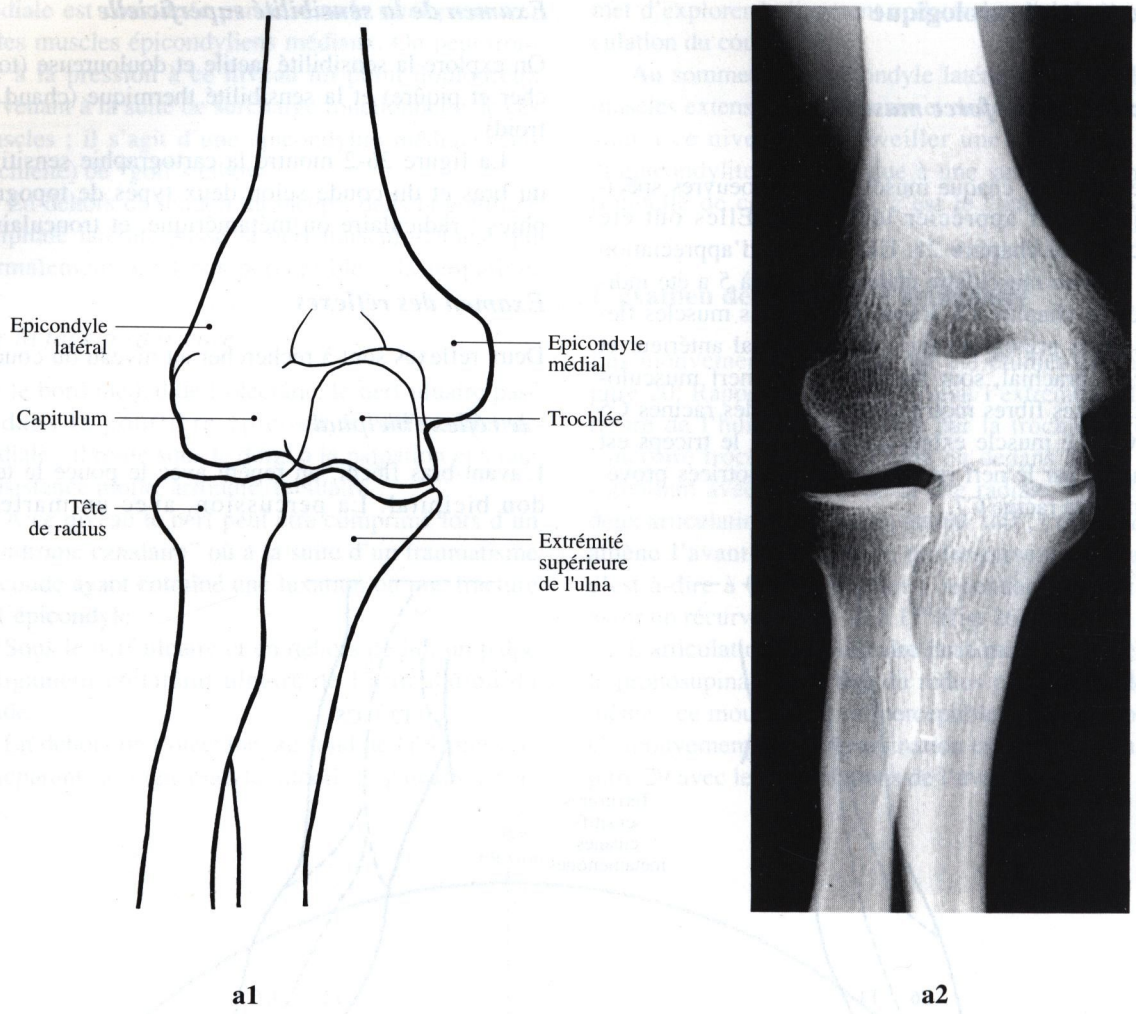

Fig. 26-3. Radiographie du coude. **a** De face ; **b** de profil

réflexe, de la phalange distale du pouce détermine sur un membre bien relâché une légère contraction du biceps et une légère flexion du coude. Ce réflexe relève du segment médullaire C5.

- le réflexe tricipital

L'avant-bras fléchi, le membre totalement relâché, une percussion avec un marteau réflexe sur le tendon du triceps provoque une légère contraction de ce muscle avec un mouvement d'extension du coude. Ce réflexe relève du segment médullaire C7.

Le bilan paraclinique

C'est essentiellement un bilan radiographique.

Radiographie standard de face

Le membre est en extension, la main et le poignet en supination. On aperçoit les interlignes avec superposition de l'olécrâne sur la trochlée et superposition partielle des 2 os de l'avant-bras à leur partie supérieure (fig. 26-3a).

Radiographie standard de profil

Le coude est fléchi à 90°, l'épicondyle médial repose sur la plaque, la main et le poignet repose sur le rebord ulnaire. On aperçoit la superposition du capitulum, de la trochlée, des deux épicondyles et celle partielle de la tête radiale sur le processus coronoïde (fig. 26-3b).

Examens électriques des muscles

Ce bilan paraclinique doit être complété selon la clinique par des examens électriques des muscles (électromyographie) ou des nerfs.



CHAPITRE 27

L'avant-bras : anatomie de surface

F Bonnel et JL Cornille

Généralités

L'avant-bras est défini comme la région correspondant au squelette antibrachial.

On lui décrit deux parties :

- le tiers supérieur, situé au-dessous du condyle huméral, est en rapport direct avec les arcades fibreuses musculaires hautes ;
- les deux tiers inférieurs sont en rapport avec tous les tendons, nerfs et vaisseaux destinés à la main.

L'avant-bras présente plusieurs repères importants :

- les muscles épicondyliens médians (épitrochléens), antérieurs, rayonnant à partir de l'épicondyle médial;
- les muscles épicondyliens latéraux, postérieurs, étagés sur la face postérieure du radius (fig. 27-1);
- la gouttière du pouls, entre les muscles brachioradial (m. long supinateur) et fléchisseur radial du carpe (m. grand palmaire) où l'on palpe l'artère radiale;
- on palpe aussi l'artère ulnaire sur le bord latéral du muscle fléchisseur ulnaire du carpe (m. cubital antérieur).

A la face postérieure de l'avant-bras, une fossette supérieure marque l'articulation huméro-radiale. De cette fosette rayonnent trois sillons orientés en bas de façon médiale (fig. 27-2). Ils limitent de dedans en dehors les muscles ancôné, extenseur ulnaire du carpe (m. cubital postérieur) et extenseur commun des doigts. Des sillons de refent obliques orientés latéralement délimitent le passage sur le radius des muscles du plan profond. Ces reliefs sont plus marqués chez les sujets maigres ou musclés ; ils sont estompés chez les sujets de sexe féminin ou obèses.

Sur la face latérale de l'avant-bras, seul le corps musculaire du muscle fléchisseur radial du carpe est remarquable. Le muscle court extenseur radial du carpe (m. deuxième radial) n'est pas visible et le muscle long extenseur radial du carpe (m. premier radial) ne détermine qu'un méplat inférieur.

Face antérieure de l'avant-bras

Le plan superficiel est occupé par le réseau veineux superficiel et les nerfs sensitifs de la face antérieure de l'avant-bras.

Les veines sont au nombre de trois : veine basilique, veine céphalique et veine médiane de l'avant-bras ; elles sont décrites au chapitre 32.

Les nerfs superficiels sont au nombre de deux.

- Le nerf musculo-cutané se ramifie sur la partie antéro-latérale de l'avant-bras. Il perfore l'aponévrose superficielle au niveau de la gouttière bicipitale latérale (fig. 8-1) et donne le nerf cutané latéral de l'avant-bras (fig. 8-2).
- Le nerf cutané médial de l'avant-bras (n. brachial cutané interne) se divise en deux branches qui embrassent la veine médiane basilique. La branche profonde se divise sur la face médiale de l'avant-bras. La branche superficielle innerve la moitié médiale de la région antibrachiale antérieure (fig. 8-2).

Le fascia antébrachial est renforcé en deux endroits :

- en haut, en avant de la gouttière bicipitale médiale, car il est doublé par l'expansion aponévrotique du muscle biceps brachial;
- en bas, car il se poursuit par le fascia du canal carpien.

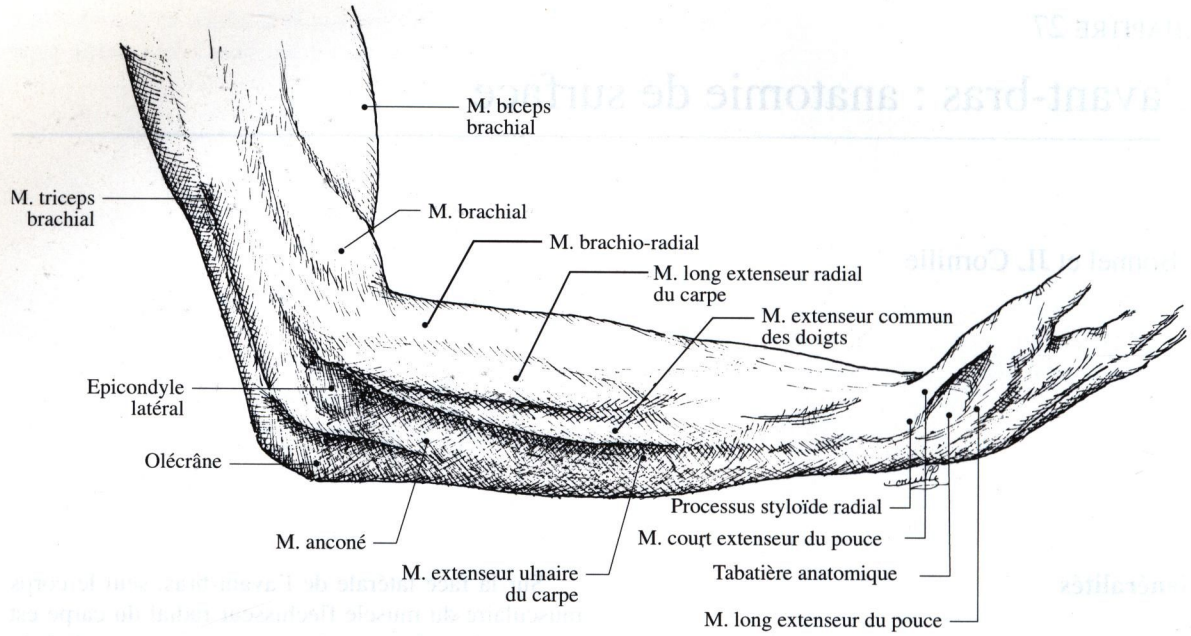

Fig. 27-1. Vue latérale de l'avant-bras

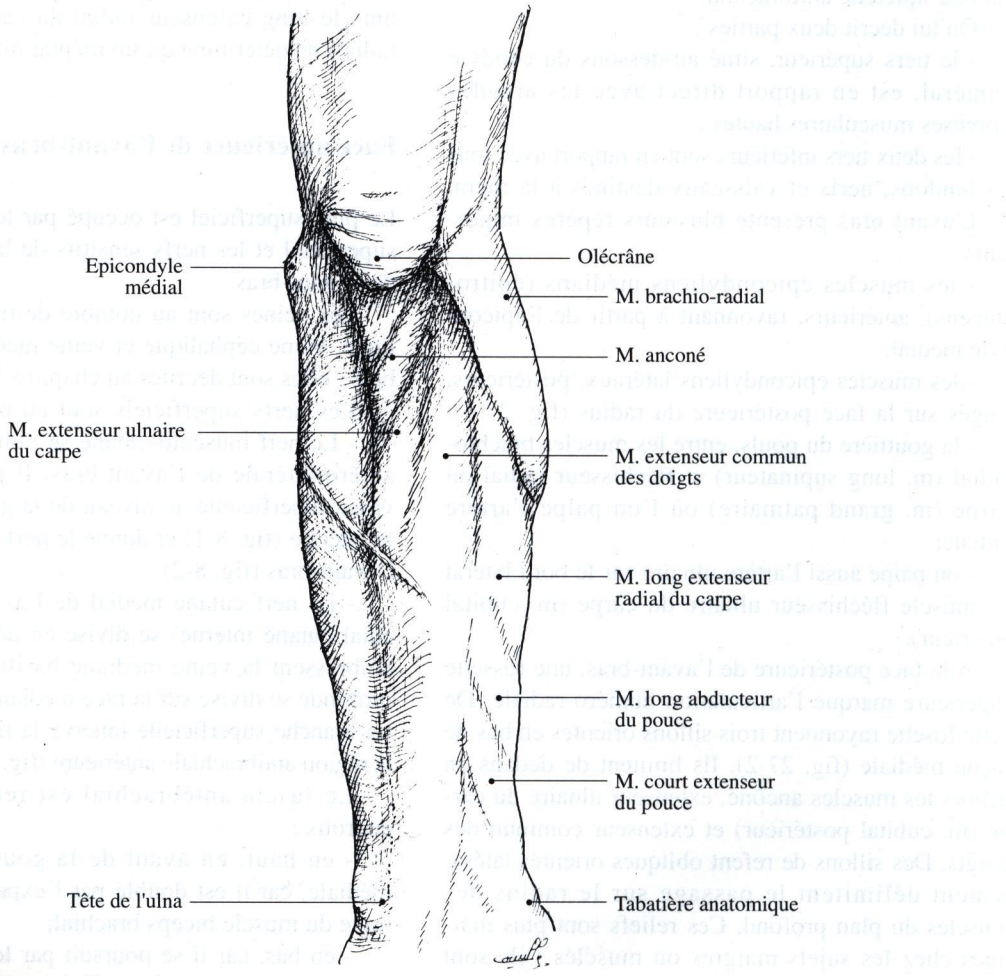

Fig. 27-2. Vue postérieure de l'avant-bras

Face postérieure de l'avant-bras

Les éléments superficiels sont en continuité avec ceux de la face antérieure. On trouve essentiellement des veines et des nerfs.

Les veines sont :

- la veine basilique (v. cubitale superficielle), qui reçoit souvent une importante collatérale postérieure et contourne le bord médial de l'avant-bras;

- la veine céphalique (v. radiale superficielle), symétrique de la veine basilique.

Ces deux veines continuent le réseau veineux dorsal de la main et contournent, la première le bord médial, la deuxième le bord latéral de l'avant-bras pour devenir antérieures. De plus, une veine radiale accessoire monte à la face dorsale de l'avant-bras pour contourner son bord latéral au 1/3 supérieur et réjoindre la veine céphalique (voir chap. 32).

Les nerfs sont des branches du nerf musculo-cutané. Ils s'anastomosent avec la branche sensitive du nerf radial. Sur le bord médial, on trouve des branches du nerf cutané médial de l'avant-bras (n. brachial cutané interne) (fig. 8-2).



CHAPITRE 28

Le squelette de l'avant-bras

H Mestdagh

Le squelette de l'avant-bras comprend deux os longs, mobiles l'un par rapport à l'autre : le radius et l'ulna (cubitus) (fig. 28-1).

Le radius

Os latéral en forme de manivelle, son extrémité supérieure s'articule avec l'humérus et l'ulna, son extrémité inférieure avec les os de la rangée proximale du carpe et l'ulna.

La diaphyse

Concave vers l'avant, elle est cylindrique et rétrécie dans sa partie haute au niveau du col ; elle devient triangulaire puis quadrangulaire vers le bas.

La face antérieure (fig. 28-2)

Elle donne insertion au muscle supinateur (m. court supinateur) dans son quart supérieur, au muscle long fléchisseur du pouce dans ses deux quarts moyens, au muscle carré pronateur dans son quart inférieur.

Les zones d'insertion du muscle supinateur et du muscle long fléchisseur du pouce, sont séparées par une crête occupée par le muscle fléchisseur superficiel des doigts.

La face postérieure (fig. 28-3)

Elle est parcourue à sa partie moyenne par une crête séparant les insertions du muscle long abducteur du pouce et du muscle court extenseur du pouce.

La face latérale

Elle donne insertion sur son tiers supérieur au muscle supinateur ; sa partie moyenne est occupée par l'empreinte rugueuse d'insertion du muscle rond pronateur.

Le bord médial ou interosseux

Il porte à sa partie supérieure une saillie ovoïde à grand axe vertical, la tubérosité du radius où s'insère le muscle biceps brachial. La partie moyenne présente un tubercule interosseux où s'attache la membrane interosseuse. A la partie basse, le bord médial se bifurque pour délimiter la face médiale de l'épiphyse inférieure.

L'extrémité supérieure

Elle est représentée par la circonférence articulaire, supportée par le col : l'ensemble forme la tête du radius.

La circonférence articulaire

Elle forme le pourtour d'un cylindre aplati, de section ovalaire à grosse extrémité médiale, qui s'articule avec l'incisure radiale de l'ulna (petite cavité sigmoïde). Sa face supérieure excavée en cupule ou fossette articulaire radiale (fovea radiale) s'articule avec le capitulum huméral (condyle). Son bord médial taillé en biseau répond à la gouttière capitulo-trochléenne (zone conoïde).

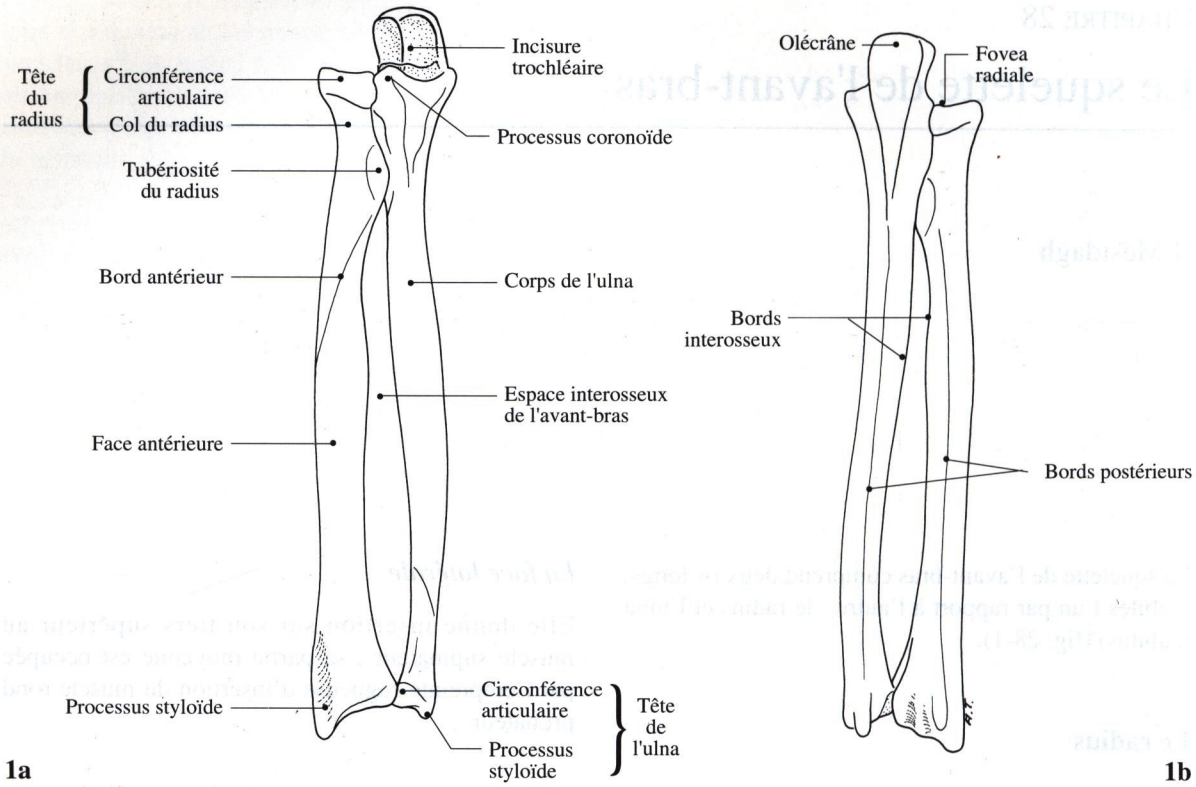

Fig. 28-1 a, b. Les 2 os de l'avant-bras. **a** Vue antérieure ; **b** vue postérieure

Le col

C'est une zone rétrécie et cylindrique, oblique en bas et médialement qui se continue avec la diaphyse.

L'extrémité inférieure

Elle a une forme prismatique quadrangulaire.

La face inférieure (fig. 28-4)

Articulée avec la rangée proximale du carpe, elle est limitée par un bord postérieur qui descend plus bas que l'antérieur, si bien que la surface articulaire regarde en bas et en avant.

Triangulaire à base médiale, elle est parcourue par une crête sagittale qui sépare deux facettes : l'une médiale répond au lunatum, l'autre latérale répond au scaphoïde.

La face antérieure

Elle donne insertion au muscle carré pronateur.

La face postérieure

Elle est le siège d'un tubercule dorsal qui sépare deux gouttières : l'une latérale où passe le tendon du muscle long extenseur du pouce, l'autre médiale où passent les tendons du muscle extenseur commun des doigts et extenseur de l'index.

La face latérale (fig. 28-5a)

Elle est creusée de deux sillons verticaux : l'antérieur où passent les tendons des muscles long abducteur et court extenseur du pouce, le postérieur où passent les tendons des muscles long et court extenseurs radiaux du carpe (m. premier et deuxième radial). La face latérale se continue vers le bas par le processus styloïde dont la base donne insertion au muscle brachioradial (m. long supinateur) et la pointe au ligament collatéral radial du poignet.

La face médiale (fig. 28-5b)

Elle donne insertion en haut, au muscle carré pronateur. Sa partie distale porte l'incisure ulnaire du radius articulée avec la tête de l'ulna.

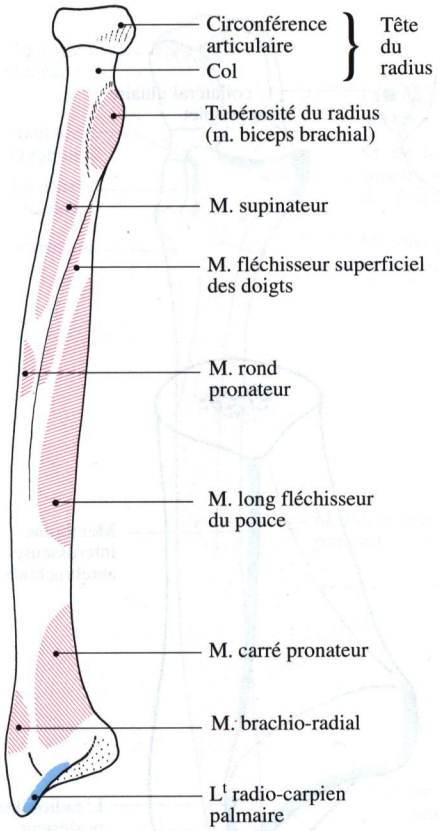

Fig. 28-2. Le radius : vue antérieure

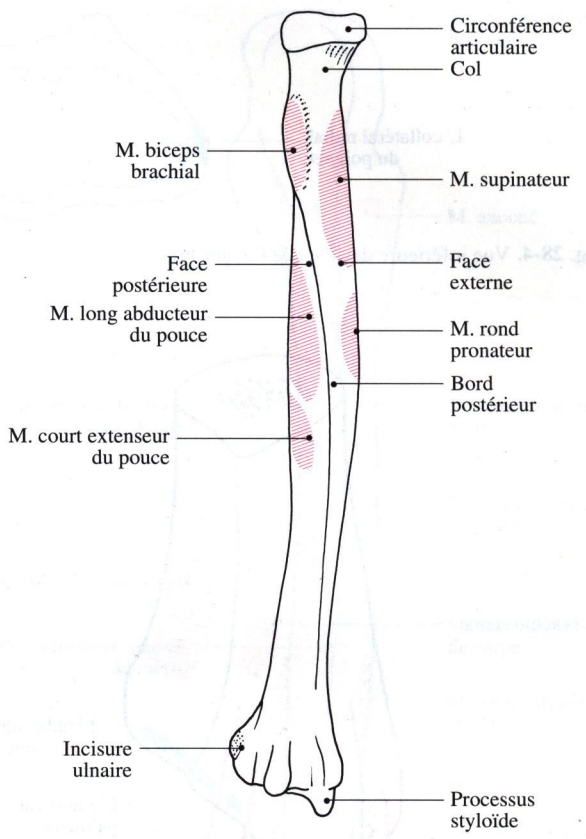

Fig. 28-3. Le radius : vue postérieure

Ossification

Le radius s'ossifie à partie d'un point diaphysaire primitif apparu au 40e jour de la vie intra-utérine. Le point de la tête apparaît de 4 à 9 ans et se soude entre 16 et 18 ans ; le point de la tubérosité radiale apparaît à 14 ans et se soude rapidement à la diaphyse ; le point de l'extrémité inférieure apparait entre 1 et 2 ans et se soude à la diaphyse entre 20 et 25 ans.

L'ulna (cubitus)

Os médial, en forme de S italique, son extrémité supérieure s'articule avec l'humérus et le radius, son extrémité inférieure s'articule avec le radius (fig. 28-1).

La diaphyse

Concave en avant, elle est prismatique triangulaire dans sa partie haute ; elle s'amincit en cylindre dans son quart inférieur.

La face antérieure (fig. 28-6)

Elle donne insertion au muscle fléchisseur profond des doigts dans ses trois quarts supérieurs, au muscle carré pronateur dans son quart inférieur.

La face postérieure (fig. 28-7)

Elle est divisée en deux parties par une crête verticale : la surface latérale parcourue par des crêtes obliques porte les insertions superposées des muscles long abducteur, court extenseur, long extenseur du pouce et du muscle extenseur de l'index ; la partie médiale est divisée par une crête oblique séparant les insertions du muscle ancôné en haut et du muscle extenseur ulnaire du carpe (m. cubital postérieur) en bas.

La face médiale

Elle donne insertion au muscle fléchisseur profond des doigts.

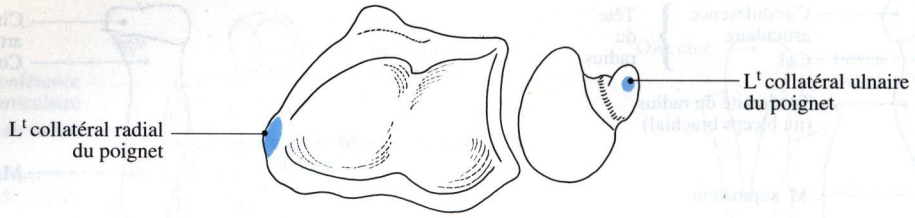

Fig. 28-4. Vue inférieure des 2 os de l'avant-bras

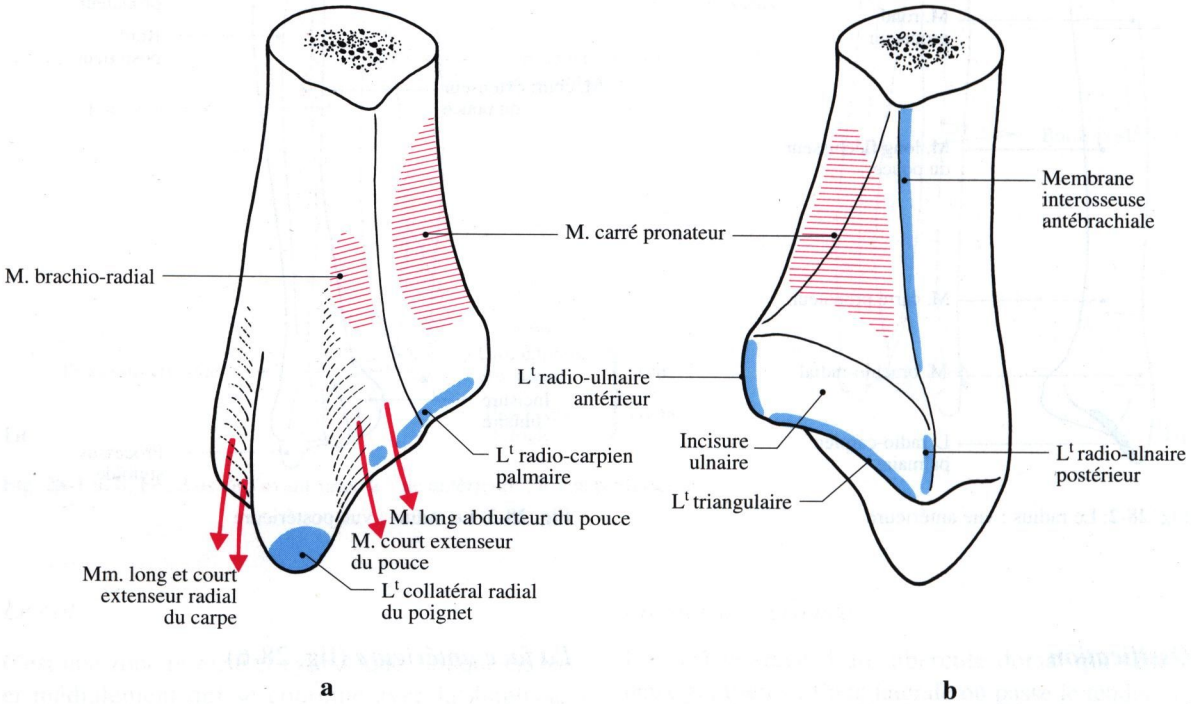

Fig. 28-5 a, b. L'extrémité inférieure du radius. **a** Vue latérale ; **b** vue médiale

Le bord antérieur

Il donne insertion au muscle fléchisseur profond des doigts en haut, au muscle carré pronateur en bas.

Le bord latéral ou interosseux

Il donne insertion à la membrane interosseuse.

Le bord postérieur

En S italique, il donne insertion, dans ses deux tiers supérieurs, au muscle extenseur ulnaire du carpe sur son versant latéral, au muscle fléchisseur ulnaire du carpe (m. cubital antérieur) sur son versant médial.

L'extrémité supérieure

Elle est constituée par deux processus osseux se coupant à angle droit et dessinant un crochet (fig. 28-8 a, b).

L'olécrâne

C'est le processus vertical postérieur.

Sa face postérieure triangulaire à base supérieure est séparée du derme par une bourse synoviale.

La face supérieure se prolonge en avant par un bec et donne insertion en arrière au muscle triceps brachial.

Les faces latérales donnent insertion aux

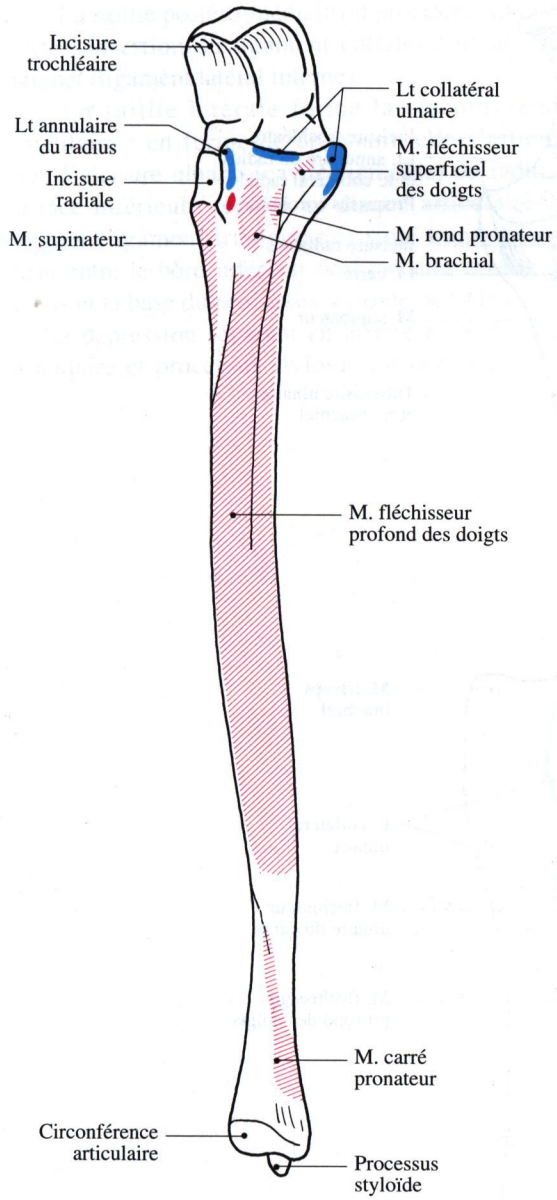

Fig. 28-6. L'ulna : vue antérieure

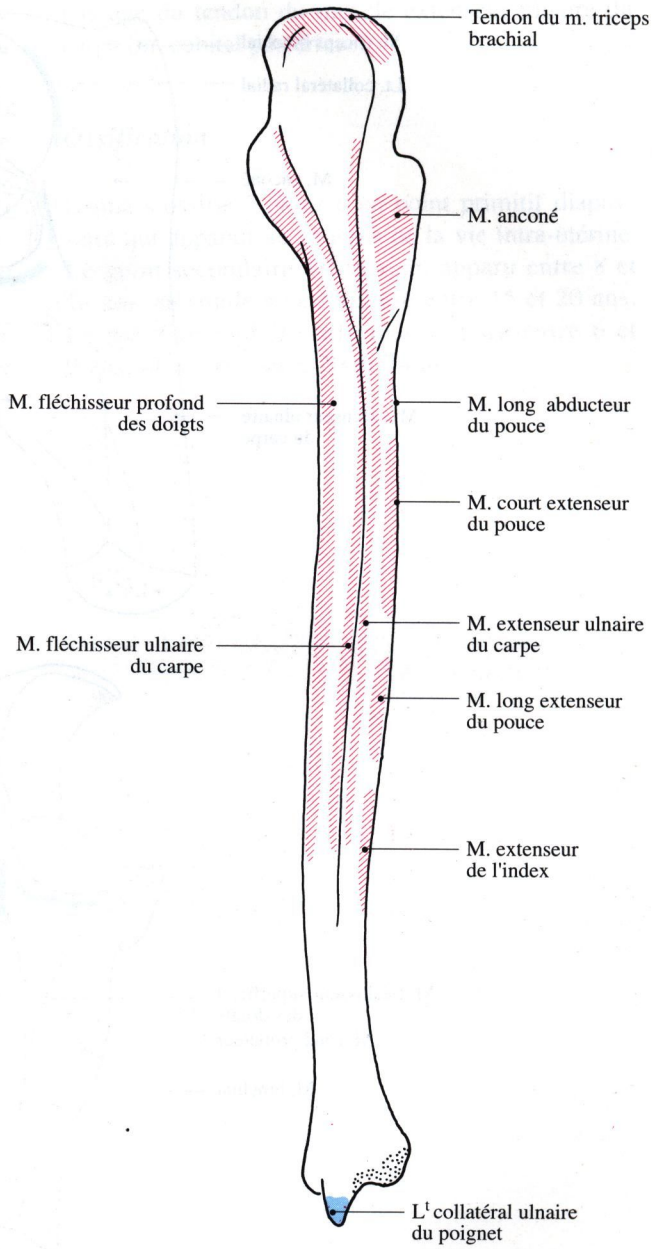

Fig. 28-7. L'ulna : vue postérieure

faisceaux postérieurs des ligaments collatéraux du coude ainsi qu'au muscle ancôné sur la face latérale et au muscle fléchisseur ulnaire du carpe sur la face médiale.

Le processus coronoïde (apophyse coronoïde)

C'est le processus horizontal antérieur.

Sa face antérieure porte la tubérosité ulnaire où s'insèrent le muscle brachial et, plus en dedans, le muscle rond pronateur et le muscle fléchisseur superficiel des doigts (fig. 28-8b).

La face médiale donne insertion aux faisceaux antérieur et moyen du ligament collatéral ulnaire du coude (tubercule coronoïdien).

La face latérale est marquée par une surface elliptique à grand axe sagittal : l'incisure radiale (petite cavité sigmoïde) articulée avec la circonférence articulaire radiale (fig. 28-8a) ; son bord antérieur porte l'insertion du faisceau antérieur du ligament

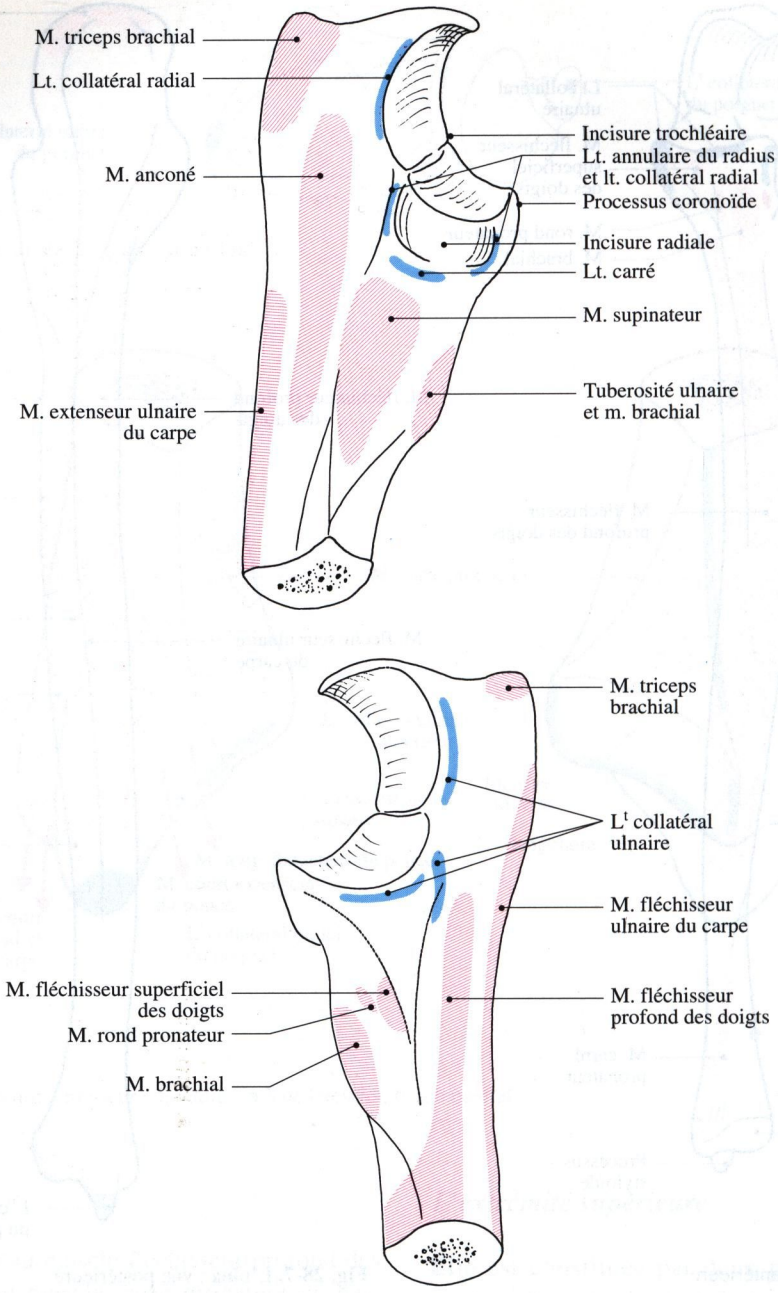

Fig. 28-8 a, b. L'ulna : extrémité supérieure. **a** Vue latérale ; **b** vue médiale

collatéral radial du coude et du ligament annulaire du radius ; son bord postérieur : le faisceau moyen du ligament collatéral radial et le ligament annulaire du radius ; son bord inférieur, occupé par le ligament carré, surplombe la fosse supinatrice où s'attache le muscle supinateur (m. court supinateur).

Face antérieure de l'olécrâne et face supérieure du processus coronoïde, séparées par une rainure transversale, forment l'incisure trochléaire (grande cavité sigmoïde) articulée avec la trochlée humérale ; une crête verticale correspond à la gorge de la trochlée.

L'extrémité inférieure (tête de l'ulna)

Cylindrique, elle présente deux saillies séparées par une tranchée sagittale :

- La saillie postéro-médiale ou processus styloïde porte l'insertion du ligament collatéral ulnaire du poignet (ligament latéral interne).

- La saillie latérale forme la circonférence articulaire : en forme de croissant, elle s'articule avec l'incisure ulnaire (cavité sigmoïde) du radius ; sa face inférieure répond au disque articulaire du poignet (ligament triangulaire) situé transversalement entre le bord inférieur de l'incisure ulnaire du radius et la base du processus styloïde de l'ulna.

La dépression séparant en arrière circonférence articulaire et processus styloïde est occupée par le passage du tendon du muscle extenseur ulnaire du carpe (m. cubital postérieur).

Ossification

L'ulna s'ossifie à partir d'un point primitif diaphysaire qui apparaît au 2e mois de la vie intra-utérine. Le point secondaire olécrânien, apparu entre 8 et 14 ans, se soude à la diaphyse entre 15 et 20 ans. Le point secondaire inférieur, apparu entre 6 et 9 ans, se soude entre 20 et 24 ans.

CHAPITRE 29

Les articulations de l'avant-bras

J Guyot et F Bonnel

Anatomie descriptive

Les deux os de l'avant-bras sont réunis par deux articulations radio-ulnaires, l'une proximale, l'autre distale. Ces articulations s'intègrent respectivement dans les complexes articulaires du coude et du poignet ; de par leur fonction, elles sont couplées dans le mécanisme de la pronation et de la supination de l'avant-bras.

L'articulation radio-ulnaire proximale

Elle est décrite au chapitre 20.

Il s'agit d'une articulation trochoïde formée par le pourtour cylindrique de l'extrémité supérieure du radius qui tourne autour de son axe longitudinal, à l'intérieur d'un anneau ostéo-fibreux formé par l'incisure radiale de l'ulna et le ligament annulaire du radius.

La capsule est commune aux deux autres articulations du coude ; le ligament carré est un épaisissement capulaire tendu du bord inférieur de l'incisure radiale au bord médial du col du radius.

L'articulation radio-ulnaire distale

Sur le radius la surface articulaire est excavée, c'est l'incisure ulnaire (cavité sigmoïde) qui reçoit la circonférence articulaire de la tête de l'ulna (fig. 28-5b).

Sur l'ulna, la saillie latérale de la tête de l'ulna forme la circonférence articulaire, en forme de croissant avec une corne antéro-médiale et une corne postéro-médiale (fig. 28-6).

Ces deux surfaces sont reliées par une formation fibro-cartilagineuse, le disque articulaire (lig. triangulaire), tendue entre la base du processus styloïde (apophyse styloïde) et le bord inférieur de l'incisure ulnaire.

Les moyens d'union sont constitués par la capsule articulaire et les ligaments radio-ulnaires antérieur et postérieur qui unissent l'extrémité inférieure des deux os.

La membrane synoviale s'insinue dans l'espace interosseux et constitue un récessus sacciforme.

Les artères proviennent des artères interosseuses antérieure et postérieure.

Les nerfs sont fournis par le nerf interosseux antérieur et le nerf interosseux postérieur.

Anatomie fonctionnelle

Bien que située topographiquement dans la région du coude, l'articulation radio-ulnaire proximale ne peut être fonctionnellement intégrée dans le mouvement de flexion-extension mais doit être considérée avec l'articulation radio-ulnaire distale comme l'élément indispensable dans la pronation et la supination, dont la réalisation harmonieuse exige que les conditions articulaires osseuses et musculaires soient scrupuleusement respectées. La suppression d'un de ces facteurs compromet gravement son bon fonctionnement.

Conditions articulaires

Les articulations radio-ulnaires proximale et distale appartiennent au groupe des doubles trochoïdes

inversées associant deux cylindres, l'un plein, l'autre creux, qui effectuent un mouvement de rotation. Le maintien en contact des surfaces articulaires et leur intégrité représente une des conditions essentielles au bon fonctionnement de l'ensemble.

L'articulation radio-ulnaire proximale met en présence la circonférence articulaire de la tête radiale, de section ovalaire à grand axe antéro-postérieur, de 2 mm supérieur à son axe transversal, et l'incisure radiale de l'ulna dont l'amplitude de la surface articulaire est de 60°. La stabilité articulaire est assurée par le ligament annulaire du radius, seul élément élastique du cylindre creux qui s'oppose par sa disposition en entonnoir aux mouvements de piston du radius vers le bas. Le ligament carré, tendu du bord inférieur de l'incisure radiale au col du radius, limite la rotation et assure la stabilité verticale.

Au niveau de l'articulation radio-ulnaire distale, à l'inverse, la circonférence articulaire de la tête de l'ulna représente le cylindre plein, l'incisure ulnaire du radius : le cylindre creux. Le mouvement est centré et limité par le disque articulaire, tendu du processus styloïde ulnaire au bord inférieur de l'incisure ulnaire. Ce disque considéré également comme un ménisque joue un rôle non négligeable dans la mobilité de l'articulation radio-carpienne.

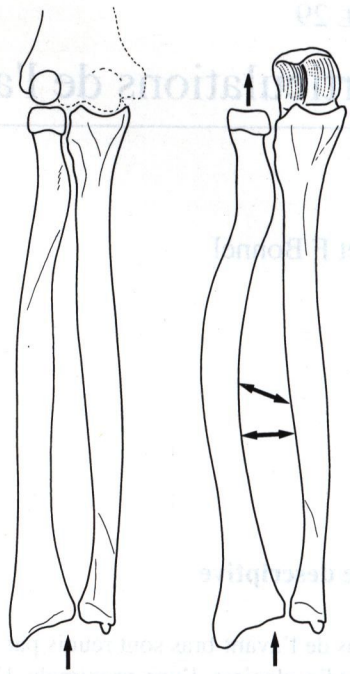

Fig. 29-1. Justification de la membrane interosseuse antébrachiale et de l'articulation huméro-ulnaire au cours d'une compression axiale

Conditions osseuses

Ces conditions sont au nombre de quatre, à savoir : 1, l'égalité de longueur des deux os qui maintient en regard les surfaces articulaires, 2, un écartement constant radio-ulnaire, 3, la persistance du parallélisme et, 4, la conservation de la courbure pronatrice du radius. La maintenance de l'écart interosseux est sous la dépendance d'un compromis entre la non-sphéricité de la tête radiale qui, pour permettre le passage de la tubérosité du radius dans les mouvements de pronation et de supination, écarte le radius de l'ulna (effet de came) et la membrane interosseuse antébrachiale dont les fibres s'entrecroisent sur toute sa hauteur et se tendent dans le mouvement de supination. Lors d'une compression axiale, la courbure pronatrice qui oriente le flambage du radius représente un point faible. Pour atténuer cet effet, la membrane se met en tension et augmente d'autant la résistance mécanique en limitant les effets du cisaillement (fig. 29-1).

Autour de l'axe mécanique rectiligne de l'ulna se produisent des mouvements de rotation. Le col du radius est oblique en bas et médialement, et fait avec la diaphyse un angle ouvert en dehors (courbure supinatrice). A cette jonction se situe la tubérosité du radius avec l'insertion du muscle biceps brachial à la fonction supinatrice (fig. 29-2). La moitié inférieure du radius, à courbure interne, permet avec l'insertion musculaire du muscle rond pronateur, la fonction pronatrice.

Conditions musculaires

Elles dépendent d'un couple de deux groupes musculaires.

Les muscles supinateurs

Ce sont le muscle supinateur (m. court supinateur) dont la force est maxima lorsque le coude est en extension, et moindre si le coude est en flexion ; le muscle biceps brachial dont l'insertion à la face postéro-médiale de la tubérosité du radius le prédispose à une action de supination, n'intervient au maximum que lorsque le coude est fléchi et contre-résistance.

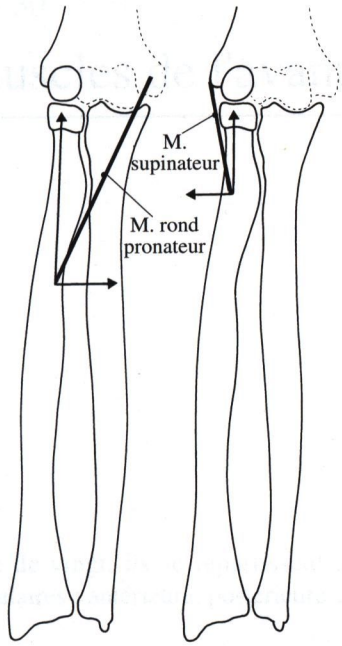

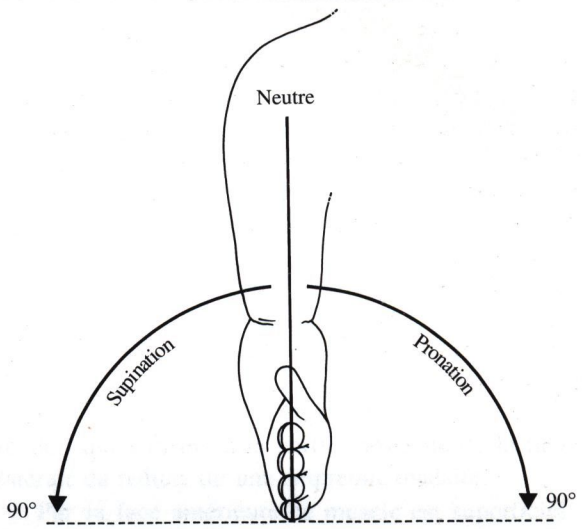

Fig. 29-2. Justification mécanique de l'articulation huméro-radiale, effet de cale de la tête radiale sous l'action des muscles rond pronateur et supinateur

Fig. 29-3. Pronosupination coude fléchi : 90° + 90°

Les muscles pronateurs

Ils ont un comportement mécanique identique : le muscle carré pronateur se contracte dans tous les mouvements de pronation, alors que le muscle rond pronateur a son maximum d'activité lorque le coude est fléchi et pour un mouvement nécessitant une force importante. Parmi les muscles accessoires intervenant dans la pronosupination, on peut faire figurer le muscle ancôné.

Biomécanique synthétique

Le mouvement de pronosupination correspond à un mouvement de rotation axiale appuyée qui se fait soit dans un sens, soit dans l'autre. L'amplitude est de 160° à 180° avec le coude fléchi : en extension, le mouvement est limité à 140°, dont 90° en supination et 50° en pronation (fig. 29-3).

En supination, les axes du radius et de l'ulna sont parallèles, ils se croisent en pronation. L'axe mécanique général des deux articulations radio-ulnaires est oblique en bas et médialement et prolonge l'axe du col radial jusqu'à la base du processus styloïde de l'ulna. La disposition excentrique de la tête radiale en évitant la butée de la tubérosité du radius augmente la coaptation articulaire par effet de came sous l'action des muscles.

A la mobilité doit se surajouter la stabilité assurée par le contact entre la fovéa radiale et le capitulum huméral qui joue le rôle de cale, et la mise en tension de la membrane interosseuse.

Plus sujet à caution est l'éventuel déplacement d'un des deux segments osseux. Ainsi, le 5e doigt étant pris pour axe de rotation, l'ulna est fixe et le radius pivote autour de lui réalisant un mouvement de circonvolution conique. Par contre si le 3e doigt est pris pour axe de rotation, l'ulna présente des mouvements de latéralité avec, au cours de la pronation, des mouvements d'abduction et, au cours de la supination des mouvements d'adduction, le radius suivant la même évolution latérale.

Dans une analyse fonctionnelle d'ensemble, il faut remarquer que l'on assiste, dans les mouvements nécessitant une force importante (utilisation d'un tournevis), à un couplage mécanique entre l'épaule, le coude et le poignet. La compensation d'un déficit de pronation ou de supination à l'avant-bras se répercute sur l'épaule par augmentation ou diminution de l'amplitude de l'abduction ou de l'adduction.

CHAPITRE 30

Les muscles de l'avant-bras

F Bonnel

Au nombre de vingt, ils se répartissent dans trois loges musculaires : antérieure, postérieure et latérale.

Les muscles de la loge antérieure

Les muscles de la loge antérieure de l'avant-bras sont au nombre de huit et se répartissent en quatre plans.

Le premier plan comprend de dehors en dedans (fig. 30-1) le muscle rond pronateur, le muscle fléchisseur radial du carpe (m. grand palmaire), le muscle long palmaire (m. petit palmaire) et le muscle fléchisseur ulnaire du carpe (m. cubital antérieur).

Le deuxième plan comporte le muscle fléchisseur superficiel des doigts.

Le troisième plan est constitué par le muscle fléchisseur profond des doigts en dedans, et le muscle long fléchisseur du pouce en dehors.

Le quatrième plan est constitué uniquement par le muscle carré pronateur.

Les trois derniers muscles sont situés dans la partie postérieure de la région antérieure, derrière l'aponévrose profonde de l'avant-bras.

Le muscle rond pronateur

Description

Il s'insère par deux faisceaux tendineux, l'un sur l'épicondyle médial et l'autre sur la face antérieure du processus coronoïde (figs. 30-1, 30-2). Ces deux faisceaux, huméral et ulnaire, se dirigent en bas et en dehors, et après s'être réunis, se terminent par un tendon qui s'insère à la partie moyenne de la face latérale du radius, sur une empreinte ovalaire.

Par sa face antérieure ce muscle est superficiel. Par son bord latéral il délimite avec le muscle brachio-radial (m. long supinateur) le triangle du coude dans lequel se projette le tendon de terminaison du muscle biceps brachial.

Le nerf médian descend entre les deux faisceaux du muscle rond pronateur, l'artère brachiale se place sur le bord latéral du muscle où elle se divise en ses deux branches terminales.

Vascularisation

Il est vascularisé par des branches collatérales de l'artère brachiale pour le chef huméral, et de l'artère ulnaire et du tronc des artères interosseuses pour le chef ulnaire.

Innervation

Ce muscle est innervé par le nerf médian qui lui envoie deux branches. L'une supérieure et l'autre inférieure. Le nerf supérieur est destiné au chef huméral et l'inférieur au chef ulnaire (fig. 33-1).

Action

Le muscle rondpronateur assure la pronation du radius sur l'ulna et la flexion de l'avant-bras sur le bras.

Pour l'explorer, le sujet s'asseoit, avant-bras replié sur le bras à 90° : l'avant-bras est placé en supination, la résistance est appliquée sur l'extrémité distale de l'avant-bras.

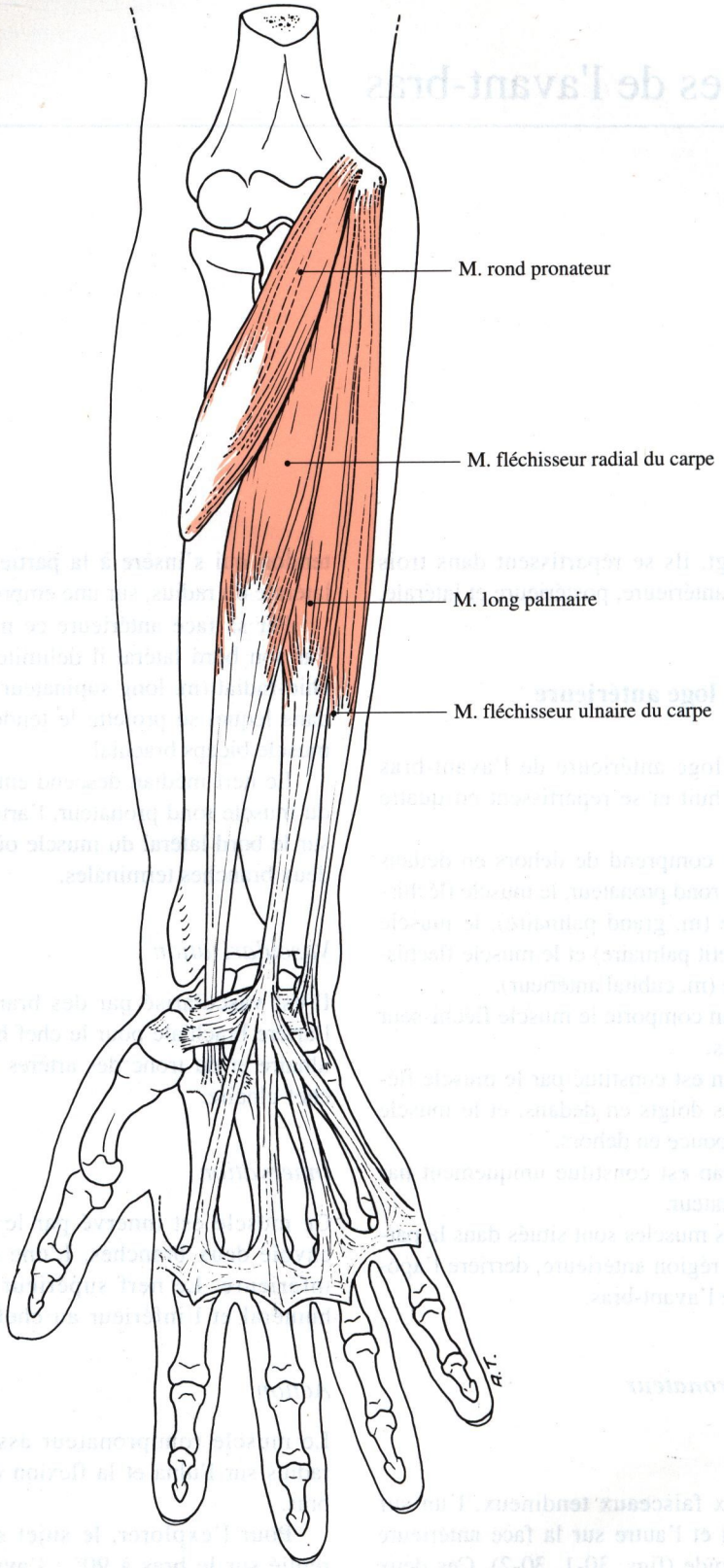

Fig. 30-1. Le plan superficiel des muscles de la loge antérieure de l'avant-bras

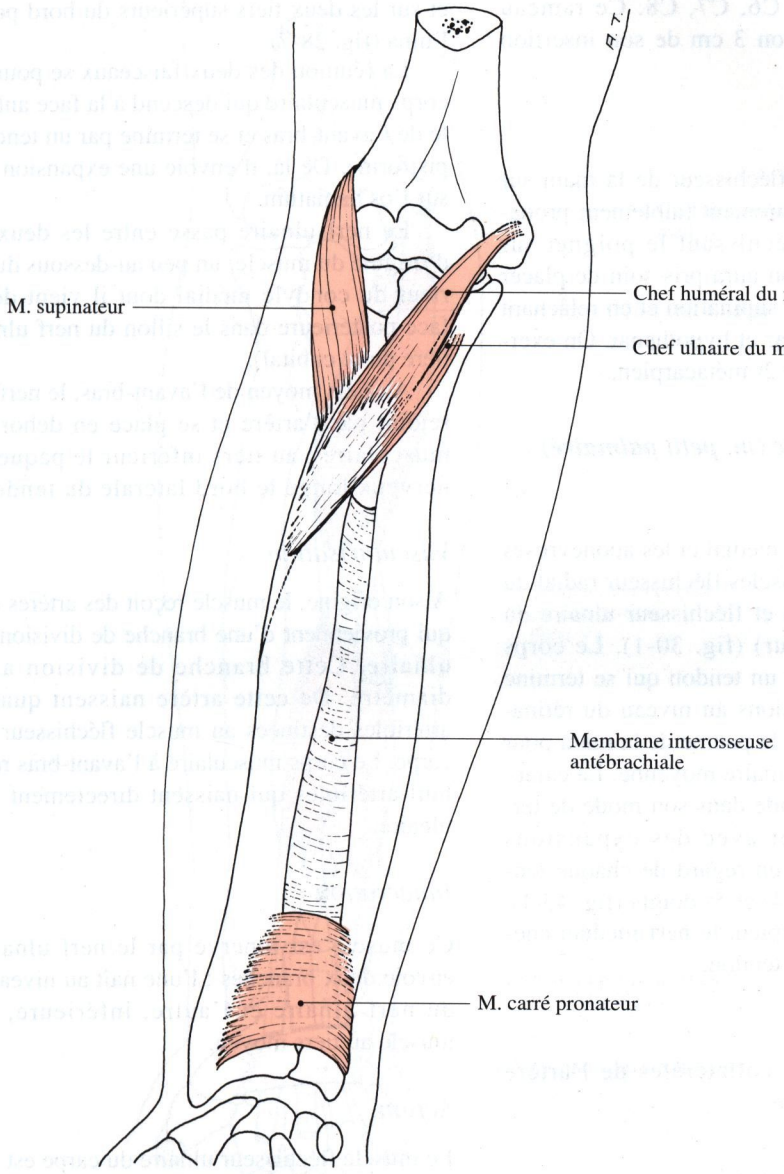

Fig. 30-2. Les muscles rond pronateur, carré pronateur et supinateur

Le muscle fléchisseur radial du carpe (m. grand palmaire)

Description

Il s'insère principalement à la face antérieure de l'épicondyle médial et accessoirement sur le fascia antébrachial des muscles rond pronateur et long palmaire (m. petit palmaire) (fig. 30-1). Il se dirige en bas, latéralement, et se poursuit par un corps musculaire prolongé par un tendon qui se termine sur la face antérieure de l'extrémité supérieure du deuxième métacarpien et parfois sur la base du troisième.

A l'avant-bras, il est superficiel ; au niveau du poignet le tendon chemine en dehors du canal carpien dans un canal ostéo-fibreux propre, au contact du trapèze et du trapézoïde.

Vascularisation

Il est vascularisé par une branche collatérale provenant de l'artère récurrente ulnaire antérieure.

Innervation

Le muscle fléchisseur radial du carpe est innervé par le nerf médian et plus spécialement par les fibres

nerveuses provenant de C6, C7, C8. Ce rameau pénètre le muscle à environ 3 cm de son insertion humérale (fig. 33-1).

Action

Ce muscle est avant tout fléchisseur de la main sur l'avant-bras. Il est accessoirement faiblement pronateur. On l'explore en fléchissant le poignet sur l'avant-bras. Auparavant on aura pris soin de placer l'avant-bras en position de supination et en relâchant les muscles des loges thénar et hypothénar. On exerce alors une pression sur le 2e métacarpien.

Le muscle long palmaire (m. petit palmaire)

Description

Il s'insère sur l'épicondyle médial et les aponévroses des muscles adjacents : muscles fléchisseur radial du carpe (m. grand palmaire) et fléchisseur ulnaire du carpe (m. cubital antérieur) (fig. 30-1). Le corps musculaire se poursuit par un tendon qui se termine par de nombreuses expansions au niveau du rétinaculum des fléchisseurs et à la paume de la main pour constituer l'aponévrose palmaire moyenne. La caractéristique de ce muscle réside dans son mode de terminaison très particulier avec des expansions fibreuses qui se projettent en regard de chaque tendon fléchisseur des 2e, 3e, 4e et 5e doigts (fig. 43-1).

Au niveau du canal carpien, le nerf médian chemine sur le bord médial du tendon.

Vascularisation

Il est vascularisé par les collatérales de l'artère récurrente ulnaire antérieure.

Innervation

Ce muscle est innervé par le nerf médian.

Action

Le muscle long palmaire est fléchisseur de la main sur l'avant-bras ; il est exploré avec le muscle fléchisseur radial du carpe.

Le muscle fléchisseur ulnaire du carpe (m. cubital antérieur)

Description

Il s'insère par deux faisceaux, l'un sur l'épicondyle médial (chef huméral) (fig. 19-2) et l'autre sur le bord médial de l'olécrâne (chef ulnaire) (fig. 30-1), et sur les deux tiers supérieurs du bord postérieur de l'ulna (fig. 28-7).

La réunion des deux faisceaux se poursuit par un corps musculaire qui descend à la face antéro-médiale de l'avant-bras et se termine par un tendon sur l'os pisiforme. De là, il envoie une expansion tendineuse sur l'os hamatum.

Le nerf ulnaire passe entre les deux faisceaux d'origine du muscle, un peu au-dessous du bord inférieur du condyle médial dont il vient de longer la face postérieure dans le sillon du nerf ulnaire (gouttière du n. cubital).

Au tiers moyen de l'avant-bras, le nerf ulnaire est rejoint par l'artère et se place en dehors du corps musculaire ; au tiers inférieur le paquet vasculonerveux longe le bord latérale du tendon.

Vascularisation

A son origine, le muscle reçoit des artères collatérales qui proviennent d'une branche de division de l'artère ulnaire. Cette branche de division a 3 mm de diamètre. De cette artère naissent quatre petites artérioles destinées au muscle fléchisseur ulnaire du carpe. Le corps musculaire à l'avant-bras reçoit sept à huit artérioles qui naissent directement de l'artère ulnaire.

Innervation

Ce muscle est innervé par le nerf ulnaire qui lui envoie deux branches : l'une naît au niveau du sillon du nerf ulnaire et l'autre, inférieure, aborde le muscle au tiers moyen.

Action

Le muscle fléchisseur ulnaire du carpe est fléchisseur de la main sur l'avant-bras avec une composante d'adduction (inclinaison ulnaire).

On l'explore de la même façon que le muscle fléchisseur radial du carpe, mais au lieu d'exercer une pression à la base du 2e métacarpien, on l'exerce à la base du 5e métacarpien.

Le muscle fléchisseur superficiel des doigts

Description

Il forme à lui seul le deuxième plan musculaire (figs. 30-3 a, b). Il s'insère sur l'épicondyle médial, sur le bord interne du processus coronoïde et sur la partie moyenne du bord antérieur du radius. Ces trois insertions sont reliées par une arcade fibreuse sous laquelle

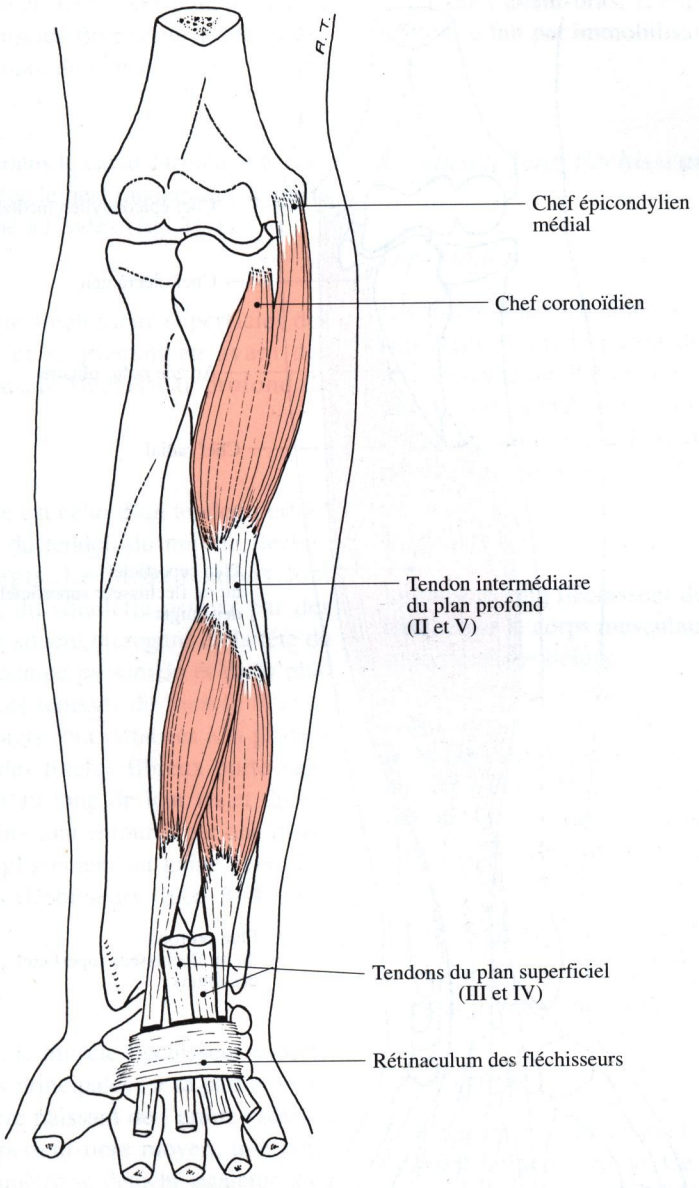

Fig. 30-3 a. Le muscle fléchisseur superficiel des doigts. Plan profond

passe l'artère ulnaire et le nerf médian (fig. 34-2). De ces trois insertions se détachent des fibres musculaires qui vont constituer le corps du muscle, se poursuivant par quatre tendons disposés en deux plans : l'un antérieur pour le médius et l'annulaire, l'autre postérieur pour l'index et le petit doigt (fig. 30-3a).

Ces tendons cheminent au poignet dans le canal carpien et se dirigent en direction des quatre derniers doigts ; chaque tendon glisse en avant des phalanges, dans un canal ostéo-fibreux en compagnie du tendon du muscle fléchisseur profond des doigts.

A hauteur de la base de la première phalange, il se divise en deux languettes, l'une médiale l'autre latérale (tendon perforé), qui se placent de part et d'autre du tendon du muscle fléchisseur profond des doigts et se terminent ensuite à la face antérieure de la base de la 2e phalange (fig. 30-3b).

Rapports du muscle fléchisseur superficiel des doigts

Ils sont à envisager à quatre niveaux :

A l'avant-bras

Le muscle fait partie du deuxième plan entre, en avant, les muscles rond pronateur, fléchisseur radial

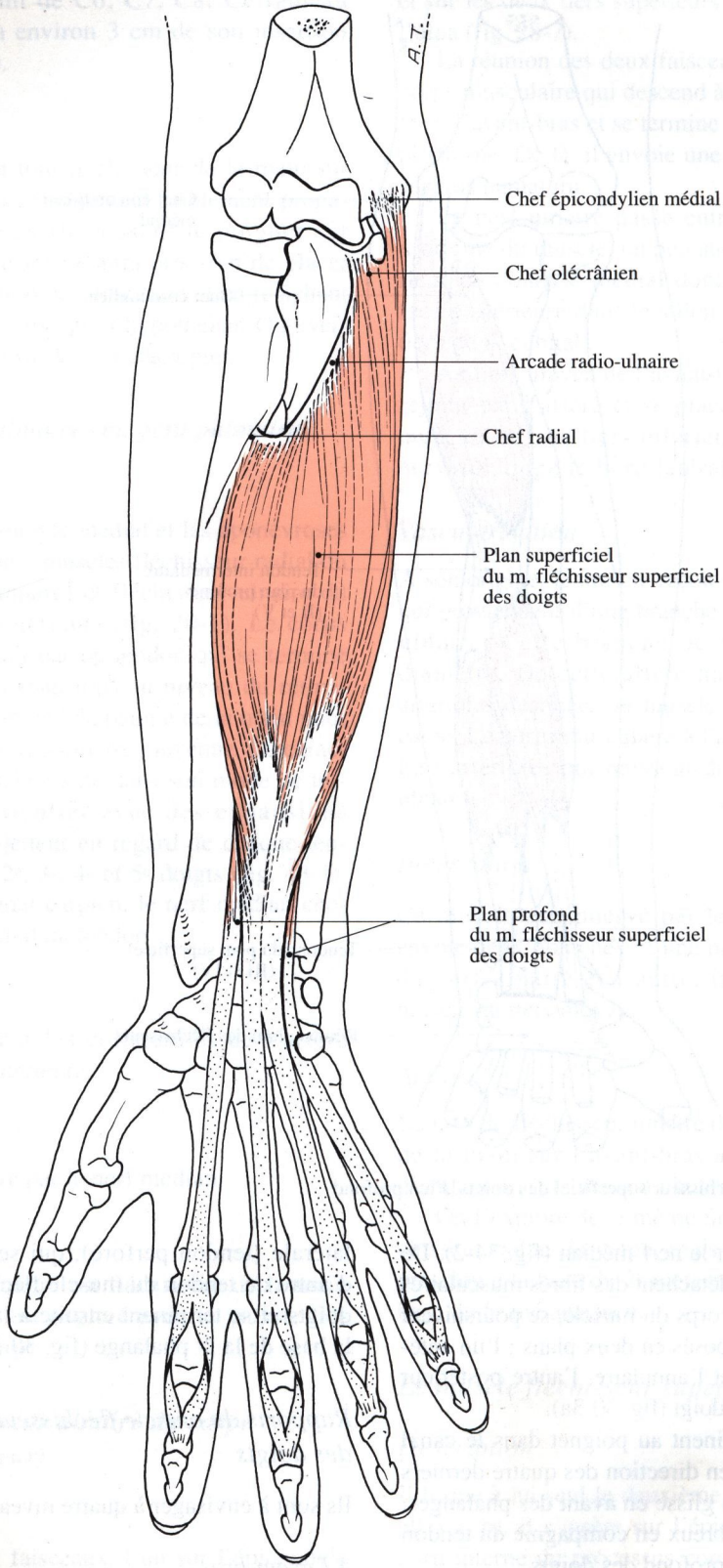

Fig. 30-3 b. Le muscle fléchisseur superficiel des doigts. Plan superficiel

du carpe, long palmaire et fléchisseur ulnaire du carpe, et en arrière les muscles fléchisseur profond des doigts et fléchisseur propre du pouce.

Au poignet
Les tendons se situent dans le canal carpien et le rapport essentiel se fait avec le nerf médian qui se place devant le tendon destiné à l'index (fig. 31-1).

A la paume de la main
Les tendons du muscle fléchisseur superficiel des doigts se dispersent et se placent en avant des quatre tendons du muscle fléchisseur profond de doigts (fig. 43-2).

Au niveau des doigts
L'aspect caractéristique est celui d'un tendon perforé permettant le passage du tendon du muscle fléchisseur profond des doigts. Les deux tendons sont maintenus au contact du squelette osseux par des gaines fibreuses qui se situent en regard de la tête du métacarpien, de la phalange proximale et de la phalange intermédiaire. Les tendons du muscle fléchisseur superficiel des doigts sont rattachés à la phalange intermédiaire par des tractus fibreux porte-vaisseaux (vinculae). Tout au long de leur trajet digito-carpien les deux tendons sont entourés par une membrane conjonctive de glissement ou gaine synoviale commune des muscles fléchisseurs (figs. 30-4, 38-6, 38-7, 38-9, 43-4).

Vascularisation

Par sa face antérieure, le muscle fléchisseur superficiel reçoit deux artères principales : à sa partie proximale il existe une artère naissant de l'artère radiale ; à la jonction tiers supérieur-tiers moyen, une autre artère de 2 mm de diamètre se détache également de l'artère radiale et émet par ses deux bords une dizaine de collatérales destinées au corps musculaire.

Innervation

Le muscle fléchisseur superficiel des doigts est innervé par une branche collatérale du nerf médian (fig. 33-1) qui naît au niveau du tiers supérieur de l'avant-bras et pénètre dans le muscle à sa face postérieure.

Action

Il fléchit la 2e phalange sur la 1re et, par entraînement, la 1re phalange sur le métacarpien ainsi que la main sur l'avant-bras. L'exploration élective de ce tendon se fait par immobilisation de la première phalange.

Le muscle long fléchisseur du pouce

Description

Il s'insère à la face antérieure du radius en son tiers supérieur et sur la partie latérale de la membrane interosseuse antébrachiale. Il se dirige en bas, en direction du canal carpien et se poursuit par un tendon qui s'insère sur la base de la phalange distale du pouce (figs. 30-5, 31-1).

Rapports

Le muscle long fléchisseur du pouce est recouvert en totalité par le corps musculaire du muscle fléchisseur superficiel des doigts.

Au poignet, le tendon est placé au bord latéral du canal carpien. Dans l'éminence thénar, il chemine entre les deux faisceaux du muscle court fléchisseur du pouce (figs. 43-2, 43-5). A la base du pouce, il est stabilisé par les deux sésamoïdes fixés en regard de l'articulation métacarpo-phalangienne.

Vascularisation

Il reçoit plusieurs artérioles de l'artère radiale et accessoirement de l'artère interosseuse antérieure.

Innervation

Il est innervé par le nerf interosseux antérieur, branche du nerf médian. Ce nerf aborde le muscle à sa partie moyenne (fig. 33-1).

Action

Le muscle long fléchisseur du pouce est fléchisseur de la phalange distale et, par enroulement, il fléchit la totalité de la colonne du pouce.

Le muscle fléchisseur profond des doigts

Description (figs. 30-5, 31-1)

Il s'insère au niveau du tiers supérieur de l'ulna sur sa face antérieure et son bord médial, sur la membra-

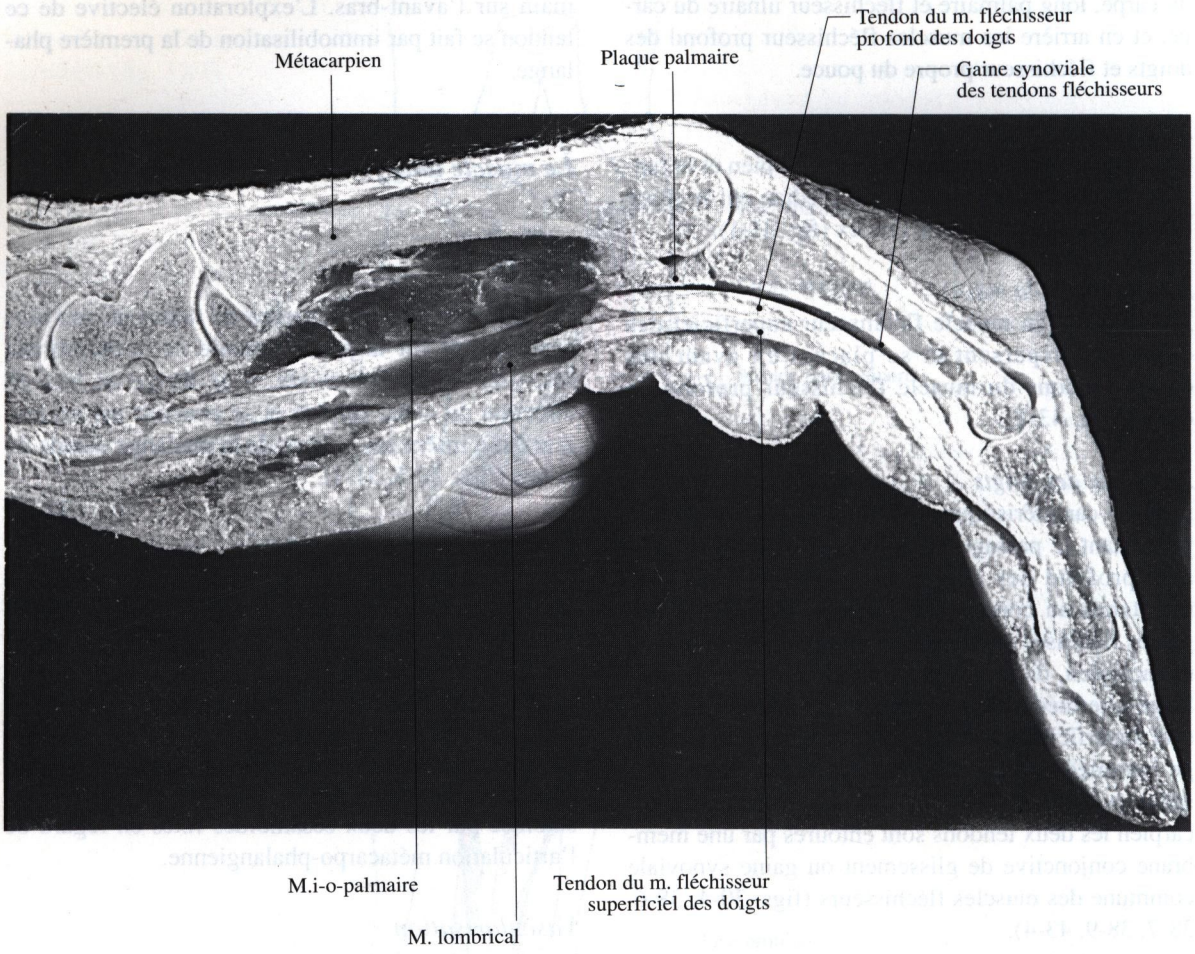

Fig. 30-4. Gaine synoviale des tendons fléchisseurs

ne interosseuse antébrachiale et la face antéro-médiale du radius au-dessous de la tubérosité du radius. Ces différentes fibres musculaires se regroupent et se dirigent verticalement vers le poignet. De ce corps musculaire se détachent quatre tendons qui se disposent dans un même plan pour aborder le canal carpien en direction des quatre derniers doigts ; chaque tendon se place ensuite à la face antérieure des phalanges dans un canal ostéo-fibreux. En regard de la phalange proximale, le tendon passe entre les deux hémi-tendons du muscle fléchisseur superficiel des doigts (tendon perforant). Il devient ainsi superficiel, alors que les tendons du muscle fléchisseur superficiel des doigts se placent au contact de la phalange intermédiaire pour s'insérer à sa base ; il se termine à la face palmaire de la phalange distale, au niveau de sa base (fig. 43-2).

Rapports

A l'avant-bras

Le muscle fléchisseur profond des doigts fait partie du troisième plan musculaire. Il est recouvert par le corps musculaire du muscle fléchisseur superficiel des doigts. Sur son bord médial chemine le paquet vasculo-nerveux ulnaire, sur sa face antérieure chemine le nerf médian (fig. 34-2).

Au poignet

Les tendons du muscle sont étalés à la partie profonde du canal carpien, derrière ceux du muscle fléchisseur superficiel. A la main, les quatre tendons donnent insertion aux muscles lombricaux (voir chap. 39).

Au doigt

Chaque tendon partage des rapports étroits avec le tendon du muscle superficiel des doigts (voir plus haut).

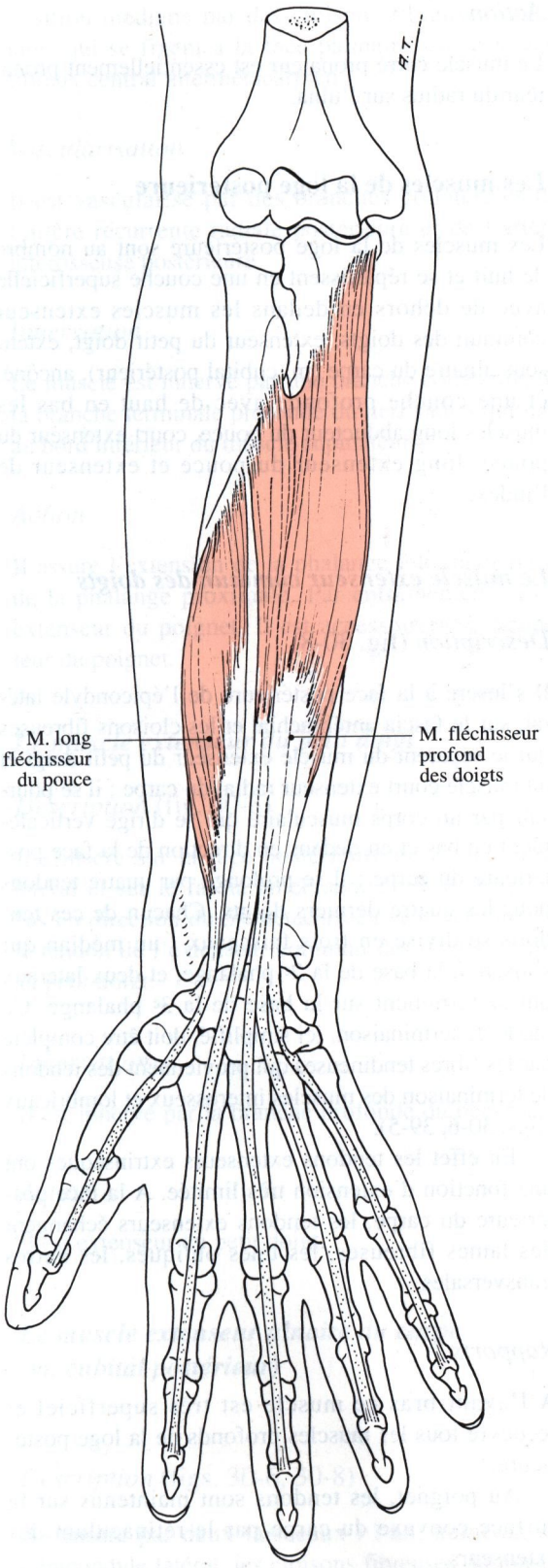

Fig. 30-5. Les muscles fléchisseurs profond des doigts et long fléchisseur du pouce

Vascularisation

Les artères vascularisant ce muscle proviennent principalement de l'artère interosseuse antérieure, qui tout le long de son trajet à l'avant-bras, lui envoie des collatérales au nombre de huit en moyenne.

Innervation

Elle est assurée pour les deux chefs latéraux par le nerf médian, par l'intermédiaire du nerf interosseux antérieur, et pour les deux chefs médiaux par le nerf ulnaire (fig. 33-1).

Action

Le muscle fléchisseur profond des doigts assure la flexion isolée de la 3e phalange et, par entraînement, celle de la 2e et de la 1re phalange.

Son exploration élective est facilitée par le blocage en extension de l'articulation interphalangienne proximale neutralisant ainsi l'action du tendon du muscle fléchisseur superficiel des doigts.

Le muscle carré pronateur

Description (fig. 30-2)

Il s'insère au quart inférieur de l'avant-bras en regard du bord antérieur de l'ulna. Ses fibres musculaires se dirigent transversalement en dehors et se fixent sur la face antérieure du radius, dans son quart inférieur ainsi que sur la partie adjacente de la membrane interosseuse.

Par sa situation, c'est le muscle le plus profond de l'avant-bras : il est recouvert par tous les tendons des muscles de la loge antérieure de l'avant-bras.

Vascularisation

Elle est sous la dépendance de trois sources artérielles : artère radiale, artère interosseuse antérieure et artère ulnaire.

Innervation

Il est innervé par le nerf interosseux antérieur qui est une collatérale du nerf médian. Ce nerf est dans tout son trajet satellite de l'artère interosseuse antérieure (fig. 33-1).

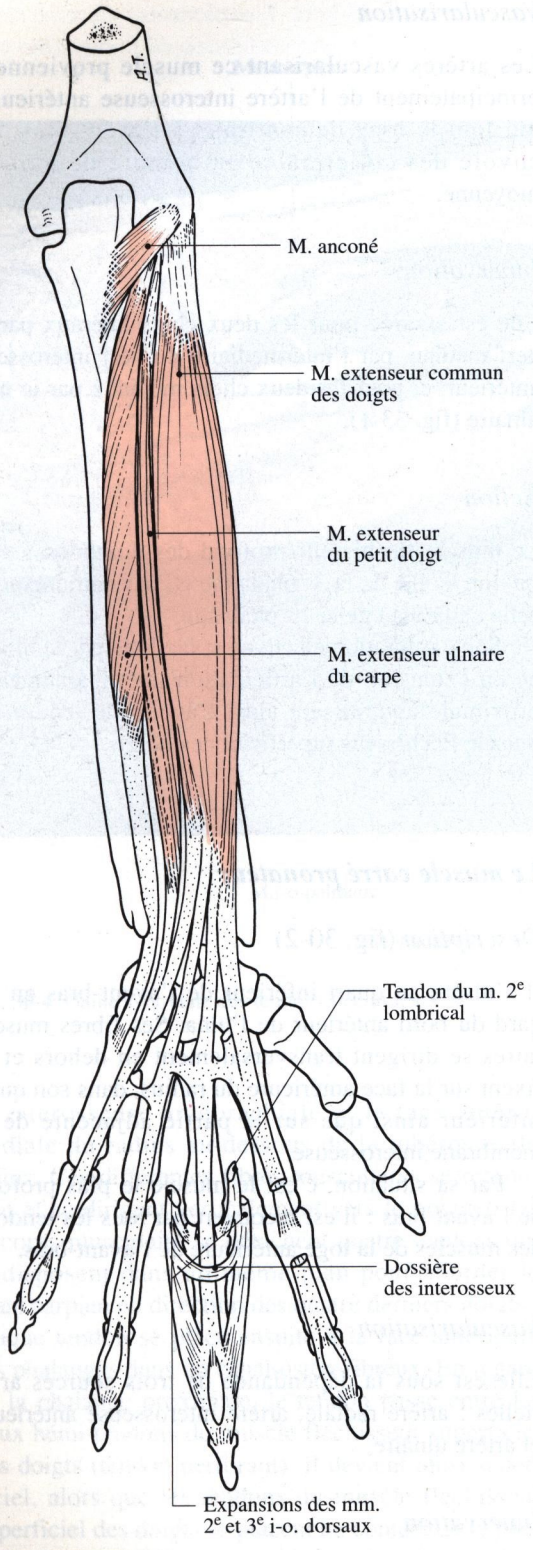

Fig. 30-6. Les muscles de la loge postérieure de l'avant-bras : couche superficielle

Action

Le muscle carré pronateur est essentiellement pronateur du radius sur l'ulna.

Les muscles de la loge postérieure

Les muscles de la loge postérieure sont au nombre de huit et se répartissent en une couche superficielle avec de dehors en dedans les muscles extenseur commun des doigts, extenseur du petit doigt, extenseur ulnaire du carpe (m. cubital postérieur), ancôné, et une couche profonde avec de haut en bas les muscles long abducteur du pouce, court extenseur du pouce, long extenseur du pouce et extenseur de l'index.

Le muscle extenseur commun des doigts

Description (fig. 30-8)

Il s'insère à la face postérieure de l'épicondyle latéral, sur le fascia antébrachial et les cloisons fibreuses qui le séparent du muscle extenseur du petit doigt et du muscle court extenseur radial du carpe ; il se poursuit par un corps musculaire qui se dirige verticalement en bas et en dedans en direction de la face postérieure du carpe ; il se prolonge par quatre tendons pour les quatre derniers doigts. Chacun de ces tendons se divise en trois faisceaux : un médian qui s'insère à la base de la 2e phalange, et deux latéraux qui se terminent sur la base de la 3e phalange. Ce mode de terminaison, ici simplifié, doit être complété par les fibres tendineuses qui proviennent des tendons de terminaison des muscles interosseux et lombricaux (figs. 30-6, 39-5).

En effet les tendons extenseurs extrinsèques ont une fonction d'extension très limitée. A la face postérieure du carpe, les tendons extenseurs échangent des lames fibreuses, les unes obliques, les autres transversales.

Rapports

A l'avant-bras ce muscle est très superficiel et recouvre tous les muscles profonds de la loge postérieure.

Au poignet, les tendons sont maintenus sur la surface convexe du carpe par le rétinaculum des extenseurs.

En arrière de l'articulation métacarpo-phalangienne, chaque tendon extenseur est maintenu en

position médiane par des cloisons fibreuses sagittales qui se fixent à la face palmaire sur le noyau fibreux central intermétacarpien.

Vascularisation

Il est vascularisé par des branches collatérales de l'artère récurrente radiale postérieure et de l'artère interosseuse postérieure.

Innervation

Le muscle est innervé par une branche collatérale de la branche terminale profonde du nerf radial qui naît au bord inférieur du muscle supinateur.

Action

Il assure l'extension de la phalange intermédiaire et de la phalange proximale. Par entraînement, il est extenseur du poignet. Il est accessoirement adducteur du poignet.

Le muscle extenseur du petit doigt

Description (fig. 30-8)

Il s'insère sur la face postérieure de l'épicondyle latéral et sur le fascia antébrachial ; il se dirige en bas en direction du 5e métacarpien et se termine sur le tendon de l'extenseur commun des doigts destiné au petit doigt.

Innervation

Il est innervé par la branche profonde du nerf radial.

Action

Il est extenseur du petit doigt.

Le muscle extenseur ulnaire du carpe (m. cubital postérieur)

Description (figs. 30-6, 30-8)

Il s'insère par deux faisceaux : l'un, huméral, sur l'épicondyle latéral, les cloisons fibreuses du muscle extenseur du petit doigt et du muscle ancôné ; l'autre, ulnaire, sur la face postérieure et le bord postérieur de l'ulna au tiers supérieur (fig. 28-7). Les deux faisceaux se réunissent pour se prolonger par un corps musculaire qui se continue par un tendon cheminant à la face postérieure de la tête de l'ulna, dans une gouttière fibreuse indépendante. Il se termine sur l'extrémité supérieure du 5e métacarpien.

Le rapport essentiel du muscle extenseur ulnaire du carpe se situe au tiers inférieur de l'avant-bras, au niveau de l'articulation radio-ulnaire distale : il est en effet placé à la face postérieure de la tête de l'ulna dont il assure sa stabilité.

Innervation

Le muscle extenseur ulnaire du carpe est innervé par la branche de bifurcation médiale de la branche profonde du nerf radial.

Vascularisation

A son origine, il reçoit quatre à cinq artérioles provenant de collatérales de l'artère ulnaire.

Le corps musculaire reçoit à la partie moyenne de l'avant-bras six à neuf artérioles provenant de l'artère ulnaire.

Action

Il est à la fois extenseur et adducteur du carpe.

Le muscle ancôné

Description (fig. 30-6)

Il s'insère sur l'épicondyle latéral, et se dirige en bas et en dedans pour se terminer au bord latéral de l'olécrâne. Ce muscle superficiel recouvre la face postérieure de la tête radiale.

Innervation

Il reçoit une branche provenant du nerf radial au bras. Cette branche est commune avec elle du nerf du chef médial du muscle triceps brachial (figs. 24-3, 24-4).

Action

Il est très peu extenseur de l'avant-bras sur le bras, et surtout stabilisateur rotatoire de l'ulna.

Le muscle long abducteur du pouce

Description (fig. 30-7)

Il s'insère au tiers supérieur de la face postérolatérale de l'ulna, sur la membrane interosseuse et la face postérieure du radius. Il se dirige en bas et latéralement et se poursuit par un tendon qui se termine sur le tubercule latéral de l'extrêmité proximale du premier métacarpien. Il présente parfois une expansion tendineuse qui se termine sur le muscle court abducteur du pouce.

Au niveau du poignet, le tendon est maintenu en regard du processus styloïde radial par une gaine fibreuse.

En superficie il est croisé par la branche sensitive du nerf radial, et par sa face profonde il croise l'artère radiale qui se dirige vers le 1er espace intermétacarpien.

Innervation

Il est innervé par une branche de division de la branche postérieure du nerf radial.

Vascularisation

Elle est double, assurée pour sa face antérieure par l'artère interosseuse antérieure, et pour sa face postérieure par l'artère interosseuse postérieure.

Action

Il est abducteur de la colonne du pouce et prépare le mouvement d'opposition.

Le muscle court extenseur du pouce

Description (fig. 30-7)

Il s'insère à la face postérieure de la membrane interosseuse antébrachiale au tiers moyen et sur les faces postérieures adjacentes du radius et l'ulna. Il se dirige en bas et latéralement. Il se continue par un tendon qui se termine sur l'extrémité proximale de la 1re phalange du pouce à sa face postérieure. A l'avant-bras, il chemine sur le bord médial du muscle long abducteur du pouce avec lequel il partage les mêmes rapports topographiques. Au poignet, par son bord postérieur, il délimite en avant la tabatière anatomique.

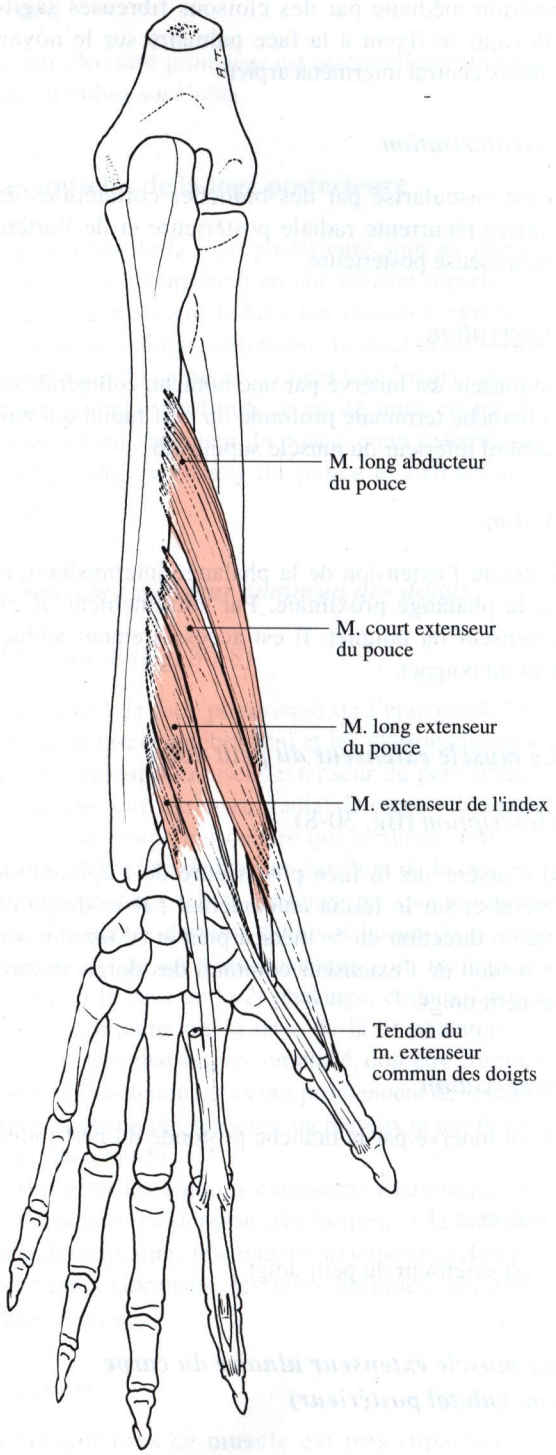

Fig. 30-7. Les muscles de la loge postérieure de l'avant-bras : couche profonde

Innervation

Il est innervé par une collatérale de la branche profonde du nerf radial.

Action

Il est extenseur et abducteur du premier métacarpien et indirectement de la colonne du pouce.

Le muscle long extenseur du pouce (fig. 30-7)

Description

Il s'insère sur le tiers moyen de la face postérieure de l'ulna et sur la membrane interosseuse antébrachiale à l'union du tiers moyen et du tiers inférieur. Il se poursuit par un corps musculaire prolongé par un tendon qui se termine sur l'extrémité proximale de la 2e phalange du pouce à sa face postérieure. Le tendon du muscle long extenseur du pouce est stabilisé à la face postérieure de l'extrémité inférieure du radius par une gaine fibreuse. Au poignet, par son bord antérieur il délimite en arrière la tabatière anatomique.

Vascularisation

Il reçoit des branches collatérales de l'artère interosseuse antérieure et de l'artère interosseuse postérieure.

Innervation

Il est innervé par un rameau de la branche profonde du nerf radial.

Action

Il est extenseur de la phalange distale du pouce et, par entraînement, extenseur de la phalange proximale.

Le muscle extenseur de l'index

Description (fig. 30-17)

Il s'insère au tiers inférieur de la face postérieure de l'ulna et sur la membrane interosseuse. Il se dirige en bas et en dehors et se termine par un tendon qui s'insère sur le tendon correspondant du muscle extenseur commun des doigts avec lequel il se confond.

Vascularisation

Il est vascularisé par des branches des artères interosseuses antérieure et postérieure.

Innervation

Il est innervé par une collatérale de la branche profonde du nerf radial.

Action

Il est extenseur de la 2e phalange de l'index, ainsi que de la 1re phalange.

Les muscles de la loge latérale

Les muscles de la loge latérale sont au nombre de quatre, disposés en deux plans : le plan superficiel comporte trois muscles, de dehors en dedans : le muscle brachioradial (m. long supinateur), le muscle long extenseur radial du carpe (m. premier radial), et le muscle court extenseur radial du carpe (m. deuxième radial). Le plan profond est formé uniquement par le muscle supinateur.

Le muscle brachioradial (m.long supinateur ou m. huméro-stylo-radial)

Description (fig. 30-8)

Il s'insère au bord latéral de l'humérus, dans son tiers inférieur, et sur le septum intermusculaire latéral. Il se dirige verticalement en bas et en dedans s'enroulant à la face latérale de l'avant-bras en débordant plus ou moins sur sa face antérieure ; c'est le muscle le plus superficiel de la loge latérale de l'avant-bras. Il se termine sur le processus styloïde du radius.

Rapports

Ce muscle appartient à plusieurs régions : bras, coude, avant-bras et poignet.

Au bras
Il délimite le canal radial dans lequel chemine le nerf radial avec lequel il entre en contact.

Au pli du coude
Il constitue la limite latérale de la gouttière bicipitale latérale, avec le muscle brachial en arrière et le muscle biceps brachial en dedans.

A l'avant-bras
Il recouvre les muscles long et court extenseurs radiaux du carpe. Sa caractéristique essentielle est d'être satellite de l'artère radiale dans tout son trajet.

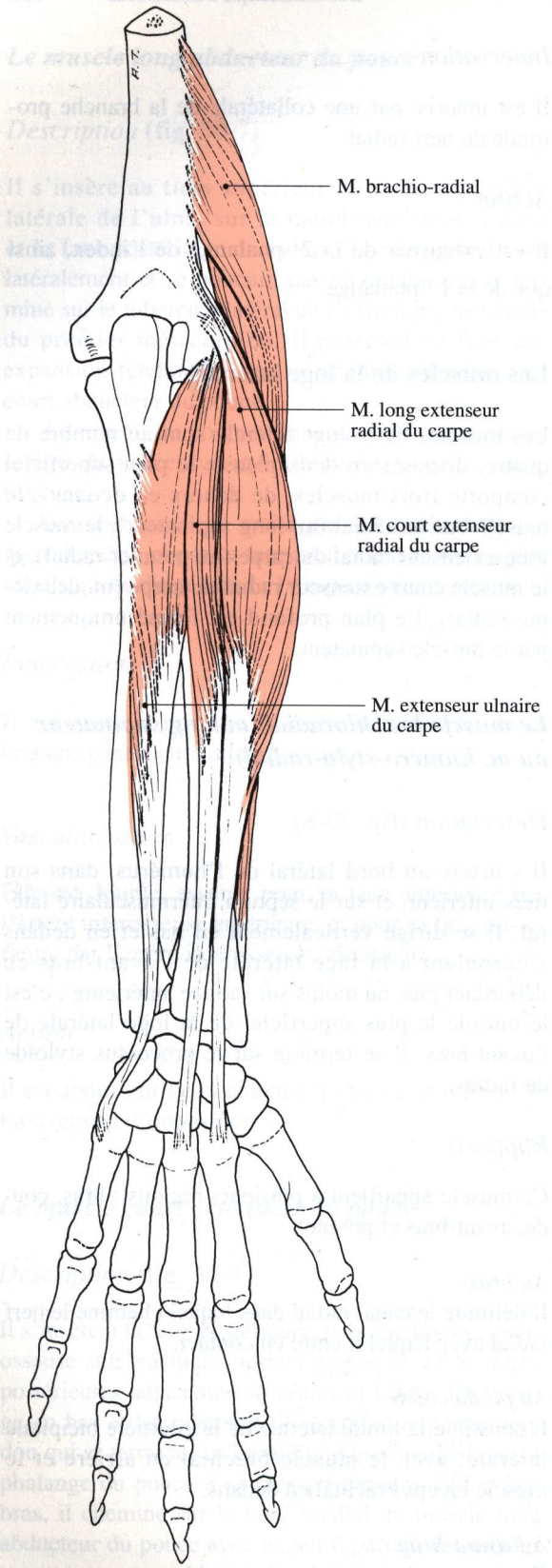

Fig. 30-8. Les muscles de la loge latérale de l'avant-bras : couche superficielle (le muscle extenseur ulnaire du carpe appartient à la loge postérieure)

Au poignet

Il borde latéralement la gouttière du pouls limitée d'autre part médialement par le tendon du muscle fléchisseur radial du carpe et en arrière par le muscle carré pronateur et le muscle long fléchisseur du pouce. Près de son insertion distale, il entre en rapport avec la branche superficielle du nerf radial qui passe entre le bord latéral du radius et le tendon du muscle brachio-radial pour se placer à la face dorsale de l'avant-bras.

Vascularisation

Ce muscle reçoit quatre pédicules individualisables qui proviennent de l'artère profonde du bras, de l'artère récurrente radiale antérieure et de l'artère radiale : deux pédicules rejoignent le corps musculaire au tiers moyen du muscle, l'un important, de 2 mm de diamètre, pénètre à la face profonde du corps musculaire, l'autre est moins important. Au niveau du tendon de terminaison il existe deux autres pédicules de 1 mm de diamètre. La vascularisation cutanée en regard est assurée par neuf pédicules qui émergent de la face superficielle du muscle pour vasculariser la peau.

Innervation

Il est innervé par une branche collatérale du tronc du nerf radial qui se détache dans la partie haute de la gouttière bicipitale latérale.

Action

Il est fléchisseur de l'avant-bras sur le bras dans les mouvements contre-résistance. Malgré sa dénomination de muscle long supinateur qui lui avait été attribuée, ce muscle n'a aucune fonction de supination.

Le muscle long extenseur radial du carpe (m. premier radial)

Description (fig. 30-8)

Il s'insère au-dessous du muscle brachioradial, sur le bord latéral de l'humérus, ainsi que sur le septum intermusculaire latéral et l'épicondyle latéral. Il se dirige en bas puis en arrière, tout d'abord à la face latérale du radius puis à sa face postérieure et se termine par un tendon qui s'insère à la base du 2e métacarpien.

Rapports

Au tiers inférieur du bras et au niveau du pli du coude il est recouvert en totalité par le muscle brachioradial (m. long supinateur).

Au tiers moyen de l'avant-bras les deux tendons des muscles court et long extenseur radial du carpe sont superposés, puis progressivement ils s'éloignent l'un de l'autre et à la face latérale et postérieure du poignet, le tendon du muscle long extenseur radial du carpe se place latéralement et celui du muscle court extenseur radial du carpe médialement.

Ces deux tendons sont stabilisés à la face postérieure de l'épiphyse distale du radius par le rétinaculum des extenseurs. A l'aplomb de la tabatière anatomique, le tendon du muscle long extenseur radial du carpe occupe la partie la plus médiale de cette région topographique. Il possède une gaine synoviale de glissement qui lui est propre.

Vascularisation

Elle provient de l'artère récurrente radiale antérieure et de l'artère radiale.

Innervation (fig. 30-8)

Il est innervé par une branche collatérale du tronc du nerf radial qui se détache au niveau de la gouttière bicipitale latérale et qui atteint le muscle à quelques millimètres au-dessous de l'épicondyle latéral.

Action

Il est extenseur et abducteur de la main.

Le muscle court extenseur radial du carpe (m. deuxième radial)

Description (fig. 30-10)

Il s'insère sur l'épicondyle latéral, sur le ligament collatéral latéral de l'articulation du coude et l'aponévrose du muscle extenseur commun de doigts. Il se dirige en bas, puis contourne la face latérale du radius et se porte en arrière de l'extrémité inférieure du radius. Il se termine par un tendon qui s'insère sur le processus postérieur de la base du 3e métacarpien.

Rapports

Dans tout son trajet proximal, il est recouvert par le muscle long extenseur radial du carpe. Ce n'est qu'à sa partie distale qu'il s'en éloigne pour se placer dans le même plan sur son bord médial. Il possède une gaine synoviale de glissement propre. Ses rapports sont pratiquement identiques à ceux du muscle long extenseur radial du carpe.

Vascularisation

Il est vascularisé par des collatérales de l'artère récurrente radiale antérieure, de l'artère radiale et parfois de l'artère profonde du bras.

Innervation

Il reçoit son innervation du nerf radial, soit directement d'une branche collatérale qui se détache avant la bifurcation du nerf, soit de la branche terminale profonde. Le nerf aborde le muscle au tiers supérieur de l'avant-bras.

Action

Il est extenseur et abducteur de la main.

Le muscle supinateur (m. court supinateur)

Description (figs. 30-2, 30-9)

Il s'insère par deux faisceaux : un faisceau huméral et un faisceau ulnaire. Le faisceau huméral, superficiel, s'insère sur l'épicondyle latéral et se dirige en bas et en avant en contournant le col du radius ; le faisceau ulnaire, profond, s'insère sur le bord postérieur de l'incisure radiale de l'ulna, sur la partie postérieure du ligament annulaire de l'articulation radio-ulnaire proximale et sur le ligament collatéral latéral de l'articulation du coude. Ce faisceau, dirigé obliquement, contourne de dedans en dehors le col du radius et, arrivé au bord latéral du radius, se dirige en bas et en dedans. Les deux faisceaux superficiel et profond se terminent sur une ligne oblique située au tiers supérieur et au tiers moyen de la face antérieure du radius, au-dessus des insertions du muscle rond pronateur. Dans le détail, les insertions du muscle supinateur peuvent être schématisées à trois niveaux : à la partie proximale sur le versant antéro-interne du col du radius, au dessus de la tubérosité du radius ; à la partie moyenne sur la crête oblique du radius et à la partie inférieure sur les insertions du muscle rond pronateur.

Rapports

Le muscle supinateur présente deux rapports topographiques essentiels : l'un articulaire avec l'articu-

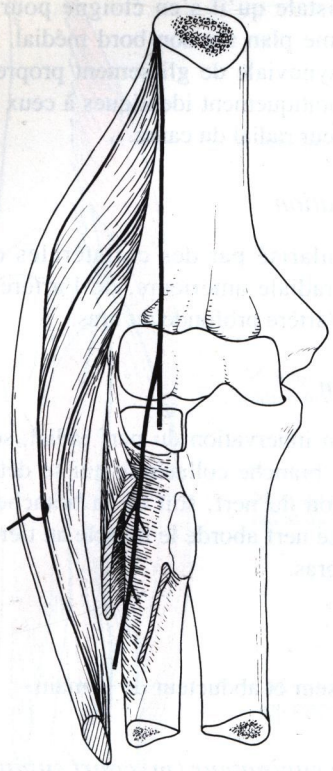

Fig. 30-9. Le muscle supinateur. Le faisceau superficiel et l'arcade de Fröhse ont été incisés pour montrer le passage de la branche profonde du nerf radial

lation radio-ulnaire proximale qu'il entoure en grande partie, l'autre nerveux avec la branche profonde du nerf radial qui chemine entre ses deux faisceaux huméral et ulnaire. Au bord supérieur du muscle supinateur, il existe dans certains cas une arcade fibreuse [Fröhse] qui peut comprimer le nerf au cours de son passage.

La fig. 30-9 montre le trajet de la branche profonde du nerf radial entre les deux faisceaux du muscle supinateur. La compression du nerf par l'arcade de Fröhse est une des étiologies des épicondylalgies et justifie pour certains auteurs la section de cette arcade, voire de la totalité du chef superficiel (cf p. 139).

Vascularisation

Il est vascularisé par des branches collatérales des artères récurrentes radiales antérieure et postérieure ainsi que par l'artère interosseuse postérieure.

Innervation

Il reçoit son innervation de la branche profonde du nerf radial par l'intermédiaire de quatre à cinq collatérales.

Action

Il est essentiellement supinateur.

CHAPITRE 31

Les artères de l'avant-bras

A Bouchet

L'avant-bras est vascularisé essentiellement par les deux branches terminales de l'artère brachiale : l'artère radiale et l'artère ulnaire.

L'artère radiale (figs. 31-1, 31-2)

Elle naît de la bifurcation de l'artère brachiale, à 3 cm au-dessous de l'interligne articulaire du coude. Couchée dans la gouttière antébrachiale latérale, elle continue le trajet de l'artère brachiale et gagne la gouttière du pouls.

Elle contourne l'articulation radio-carpienne, et pénètre dans la "tabatière anatomique" qu'elle parcourt pour s'enfoncer ensuite dans le 1er espace interosseux qu'elle traverse de la face dorsale vers la face palmaire.

Rapports immédiats

Deux veines flanquent l'artère. Le rameau superficiel du nerf radial la suit sur son bord externe, collé au muscle brachioradial (m. long supinateur ou huméro-stylo-radial) (fig. 34-2).

Les collatérales

L'artère radiale donne de nombreuses branches musculaires et quatre collatérales : l'artère récurrente radiale qui monte dans le sillon bicipital latéral, le rameau carpien palmaire qui naît au bord inférieur du muscle carré pronateur, le rameau palmaire superficiel (a. radio-palmaire) qui croise l'extrémité supérieure de l'éminence thénar et s'anastomose avec l'artère ulnaire en formant l'arcade palmaire superficielle, et le rameau carpien dorsal (a. radio-dorsale).

Les anastomoses

L'artère radiale échange de nombreuses anastomoses avec les deux territoires voisins :

- le territoire brachial, par l'artère récurrente radiale qui s'anastomose avec la branche antérieure de l'artère profonde du bras (figs. 22-1, 22-3) ;
- le territoire ulnaire, par les branches musculaires, par les rameaux carpiens palmaires et dorsal qui s'unissent avec des branches homologues de l'artère ulnaire, et par les arcades palmaires superficielle et profonde.

La richesse de ces anastomoses permet la ligature de l'artère radiale à tous les niveaux (sauf en cas d'anomalie des arcades).

Les plans de couverture

- Au tiers supérieur de l'avant-bras : l'artère radiale, légèrement oblique, est d'abord appliquée sur le muscle rond pronateur, dans un dédoublement de l'aponévrose de ce muscle. Le muscle brachioradial, son muscle satellite, la borde en dehors, et, chez les sujets musclés, recouvre la gouttière antébrachiale.

L'aponévrose d'enveloppe recouvre le tout : pour arriver à l'artère, il faut donc traverser deux fascias.

- Au tiers moyen de l'avant-bras : le muscle rond pronateur est très réduit ; l'artère est sous le muscle brachioradial, flanqué par le muscle fléchisseur radial du carpe (m. grand palmaire). L'abord de l'artère se

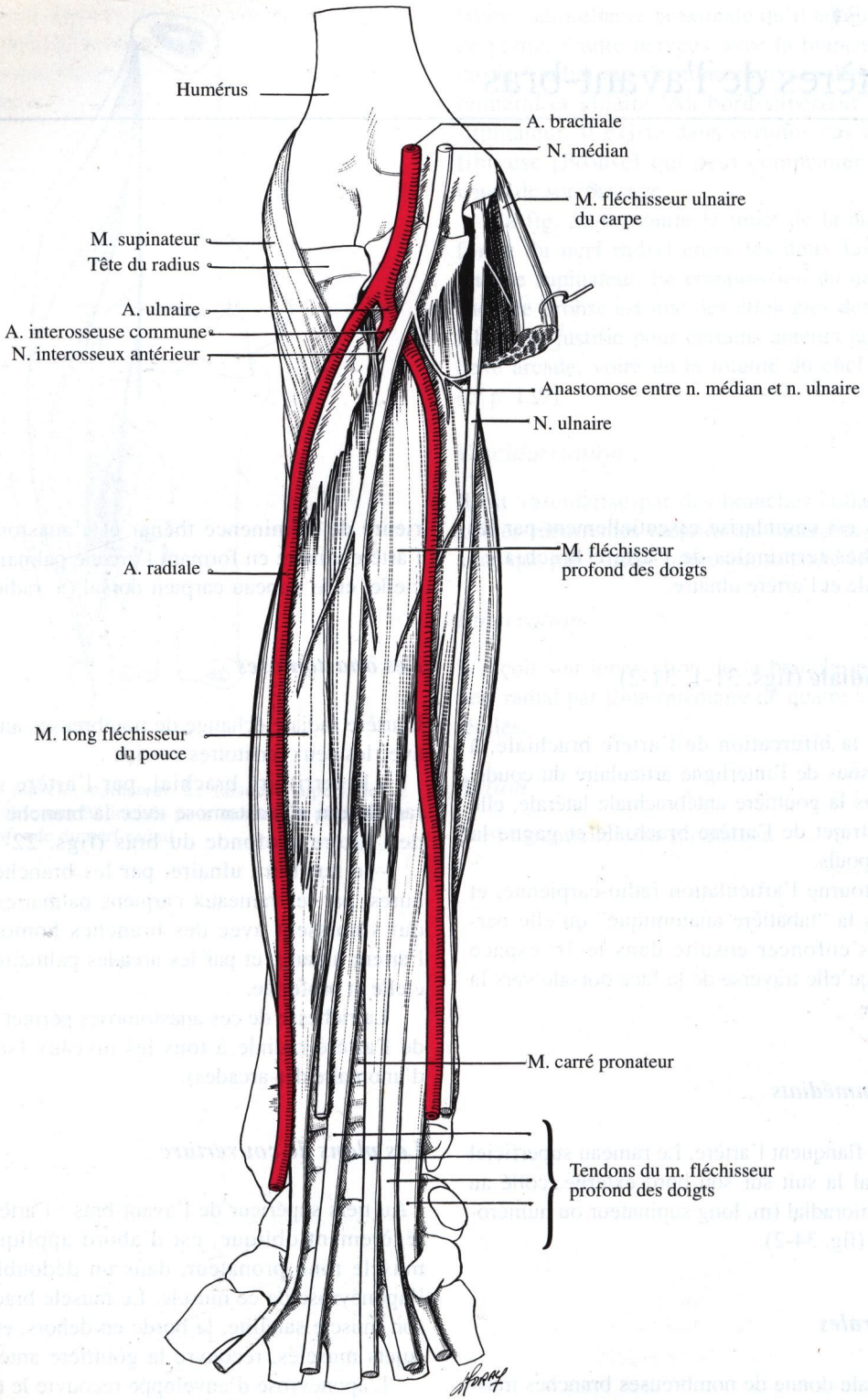

Fig. 31-1. Les artères de l'avant-bras sur le plan musculaire profond. In : Bouchet A, Cuilleret J (1976) Anatomie topographique, le membre supérieur, 2e partie. Simep

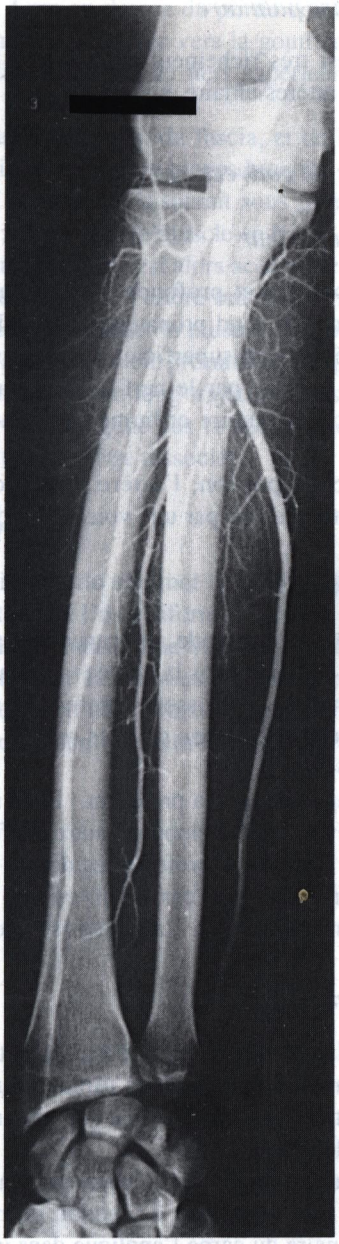

Fig. 31-2. Artériographie de l'avant-bras droit montrant l'artère radiale, l'artère interosseuse antérieure et l'artère ulnaire

fait entre ces deux muscles ; seule l'aponévrose d'enveloppe est à traverser pour la découvrir.

- A la gouttière du pouls : l'artère est entre les tendons du muscle brachioradial en dehors, et du muscle fléchisseur radial du carpe en dedans ; une aponévrose superficielle la recouvre.

- Dans la "tabatière anatomique", l'artère repose sur l'os trapèze : elle passe sous les tendons accolés du muscle long abducteur et du muscle court extenseur du pouce, puis traverse, oblique en arrière et en bas, la tabatière anatomique d'où elle ressort en glissant sous le tendon du muscle long extenseur du pouce. Une seule aponévrose la recouvre ; la veine céphalique du pouce court sous la peau.

Voies d'abord

Axe d'incision

Il s'étend du milieu du pli du coude à la gouttière du pouls.

Technique : découverte à l'union du tiers supérieur et du tiers moyen.

Incision de 6 cm. Section de l'aponévrose d'enveloppe. On récline le muscle brachioradial en dehors ; section de l'aponévrose du muscle rond pronateur, fort mince. L'artère apparaît accompagnée de ses deux veines, sur le muscle. Mais le nerf, collé au muscle brachioradial ne doit pas être vu.

Découverte à la gouttière du pouls

Incision de 4 cm, sur le même axe, entre les muscles brachioradial et fléchisseur radial du carpe. Section de l'aponévrose : l'artère est derrière le fascia.

Découverte dans la "tabatière anatomique"

Incision de 4 cm à partir de la pointe du processus styloïde du radius, se dirigeant entre les tendons de la "tabatière" ; on écarte la veine céphalique. Section du fascia. A la partie inférieure de l'incision, l'artère est profonde, oblique en arrière et en bas, sur le plan osseux.

L'artère ulnaire

L'artère ulnaire naît à 3 cm de l'interligne du coude, de la bifurcation de l'artère brachiale. Elle s'en écarte à angle droit, en dedans et en bas, et plonge en profondeur en direction du bord médial de l'avant-bras. Arrivée à l'union du tiers supérieur et du tiers moyen, elle descend presque verticale pour gagner le bord externe de l'os pisiforme (fig. 34-2). Elle s'incurve ensuite en bas et en dehors pour former l'arcade palmaire superficielle.

Les rapports immédiats

L'artère ulnaire est accompagnée par ses deux veines. Elle rejoint le nerf ulnaire à l'union du tiers

supérieur et du tiers moyen de l'avant-bras ; jusqu'au pisiforme, le nerf descend en dedans de l'artère ; une aponévrose les sépare. Plus médial, le muscle fléchisseur ulnaire du carpe (m. cubital antérieur) est satellite du nerf ulnaire, et s'insère en bas sur l'os pisiforme.

Les collatérales

L'artère ulnaire donne de nombreuses branches musculaires, et cinq collatérales :

- le tronc des artères récurrentes ulnaires naît près de l'origine et se divise en deux branches : l'une antérieure, qui monte dans la gouttière bicipitale médiale vers la face antérieure de l'épicondyle médial, l'autre postérieure, qui va vers la gouttière épicondylo-olécrânienne médiale ;
- l'artère interosseuse commune, volumineuse, naît au-dessous du précédent sur la face postérieure de l'artère, et gagne l'extrémité supérieure de l'espace interosseux, donnant deux branches : l'une antérieure, l'autre postérieure (fig. 34-3), d'où naît l'artère interosseuse récurrente (a. récurrente radiale postérieure) qui remonte en arrière vers l'épicondyle latéral ;
- le rameau carpien dorsal (a. cubito-dorsale) naît au-dessus de la tête de l'ulna et la contourne pour gagner la face postérieure du carpe ;
- le rameau carpien palmaire se détache au bord inférieur du muscle carré pronateur ;
- le rameau palmaire profond naît au-dessous de l'os pisiforme, et s'enfonce dans l'éminence hypothénar pour former l'arcade palmaire profonde.

Les anastomoses

Elles se font au niveau de trois territoires.

Le territoire supérieur

L'artère ulnaire s'anastomose avec l'artère brachiale par les artères récurrentes ulnaires qui s'unissent aux rameaux antérieur et postérieur de l'artère collatérale ulnaire distale ; l'artère récurrente ulnaire postérieure atteint l'artère collatérale ulnaire proximale ; l'artère interosseuse récurrente s'anastomose avec la branche postérieure de l'artère profonde du bras.

Le territoire de l'artère radiale

Outre les branches musculaires, les rameaux carpiens palmaires et dorsaux s'unissent entre eux.

Le territoire palmaire

La main est très richement irriguée par les anastomoses des artères ulnaire et radiale.

Les plans de couverture

Au tiers supérieur

L'artère, oblique et profonde, passe sous les deux chefs du muscle rond pronateur, et sous l'arcade du muscle fléchisseur superficiel des doigts ; elle est croisée en surface par le nerf médian qui s'engage entre les chefs ulnaire et huméral du muscle rond pronateur.

Dans cette portion, l'artère, très profonde, ne peut être atteinte que par une voie d'abord très large.

Au tiers moyen

L'artère, encore profonde, est cependant plus accessible ; elle chemine dans la coulée vasculaire interne, entre les muscles fléchisseurs profond et superficiel, et se rapproche peu à peu du bord médial de l'avant-bras (fig. 34-2).

Deux aponévroses la protègent : l'une superficielle, l'aponévrose d'enveloppe, l'autre profonde, celle du muscle fléchisseur profond des doigts. Le muscle fléchisseur ulnaire du carpe (m. cubital antérieur) adhère par ses fibres à l'aponévrose d'enveloppe.

Au tiers inférieur

L'artère ulnaire devient superficielle, entre les tendons du muscle fléchisseur ulnaire du carpe en dedans, et du muscle fléchisseur superficiel des doigts en dehors.

Sur le rétinaculum des fléchisseurs, en dehors du pisiforme, une expansion du tendon du muscle fléchisseur ulnaire du carpe l'applique dans un véritable canal fibreux, renforcé par un prolongement antérieur du rétinaculum des extenseurs. Elle est ainsi bien protégée.

Voies d'abord

Au tiers supérieur

Voie large, difficile et mutilante. Elle découvre le carrefour vasculaire du tiers supérieur de l'avant-bras, et permet l'abord de l'artère ulnaire et de l'artère interosseuse commune.

L'incision part du bord interne du muscle biceps

brachial à 4 cm au-dessus du pli du coude, dont elle croise le milieu, se dirige vers la gouttière du pouls, et se termine à l'union du tiers supérieur et du tiers moyen de l'avant-bras.

Technique : incision du fascia, et de l'expansion aponévrotique du muscle biceps brachial ; découverte du nerf médian qui disparaît sous le muscle rond pronateur ; on récline ce muscle en bas et en dedans : le carrefour vasculaire est alors accessible. On reconnaît la bifurcation de l'artère brachiale ; si on prend la précaution de relâcher le muscle rond pronateur en plaçant l'avant-bras en pronation, on peut suivre l'artère ulnaire sur un long trajet. Le muscle fléchisseur superficiel ne gêne pas la découverte, mais son arcade doit parfois être dissociée.

Au tiers moyen

Axe d'incision : du sommet de l'épicondyle médial au bord latéral de l'os pisiforme.

Technique : incision de 8 cm sur cet axe en commençant à 6 cm au-dessous du pli du coude. A la partie inférieure de l'incision, on cherche à voir l'interstice musculaire entre le muscle fléchisseur ulnaire du carpe en dedans, et le muscle fléchisseur superficiel des doigts en dehors. Incision du fascia, recherche de l'interstice, de bas en haut, jusqu'à ce qu'on aperçoive, collé contre le muscle fléchisseur ulnaire du carpe, le nerf ulnaire, premier repère.

On soulève légèrement le muscle fléchisseur superficiel des doigts pour amorcer une galerie entre les muscles fléchisseurs superficiel et profond ; ouverture du fascia profond, et dissection de l'artère.

Au tiers inférieur

Incision de 5 cm sur le bord du tendon du muscle fléchisseur ulnaire du carpe. Section du fascia superficiel sur le flanc latéral du tendon ; incision du fascia profond.

L'artère est en dehors du nerf.

Bibliographie

1. Penteado CV, Masquelet AC, Chevrel JP (1986) The anatomic basis of the fascio-cutaneous flap of the posterior interosseous artery. Surg Radiol Anat 8 : 209-215

CHAPITRE 32

Les veines de l'avant-bras

J Pillet

Les veines de l'avant-bras peuvent être divisées en deux groupes, les veines profondes et les veines superficielles.

Les veines profondes

Elles accompagnent les artères. Il existe, accompagnant chaque artère, deux veines satellites généralement de petit calibre, le plus souvent anastomosées en échelle. Ces veines partagent les rapports de l'artère correspondante.

Les veines superficielles

Elles sont habituellement de bien plus gros calibre. Elles font suite aux veines du dos de la main (voir plus loin) et montent, plus ou moins visibles, sous les téguments de la face antérieure de l'avant-bras.

Ces veines superficielles sont valvées (quatre à six valves sur la hauteur de l'avant-bras).

Le schéma classique est le suivant (fig. 32-1).

La veine céphalique

Anciennement nommée, à l'avant-bras, v. radiale superficielle, elle fait suite à la veine céphalique du pouce et à l'arcade veineuse du dos de la main. Elle contourne d'arrière en avant le bord latéral de l'avant-bras au niveau de son tiers inférieur, passe à la face antérieure de l'avant-bras et continue avec les veines du pli du coude.

La veine basilique

Anciennement nommée, à l'avant-bras, v. cubitale superficielle, elle fait suite à la veine salvatelle du petit doigt et à l'extrémité médiale de l'arcade veineuse du dos de la main. Elle contourne le bord médial de l'avant-bras au niveau de son tiers moyen, monte à la face antérieure de l'avant-bras et rejoint en haut le système veineux du pli du coude.

La veine médiane de l'avant-bras

Elle fait suite à la partie centrale du réseau palmaire. Elle monte à peu près verticalement à la face antérieure de l'avant-bras et se jette également dans le réseau du pli du coude.

De nombreuses anastomoses irrégulières réunissent ces trois veines.

Variations

Elles sont extrêmement nombreuses (fig. 34-1).

Très souvent, la veine céphalique est la plus volumineuse. Elle contourne l'avant-bras par en dehors pour arriver à la partie médiane du pli du coude où elle se divise en deux branches participant à la formation du M veineux du pli du coude.

Rapports

Les rapports des veines superficielles de l'avant-bras peuvent être envisagés en deux parties.

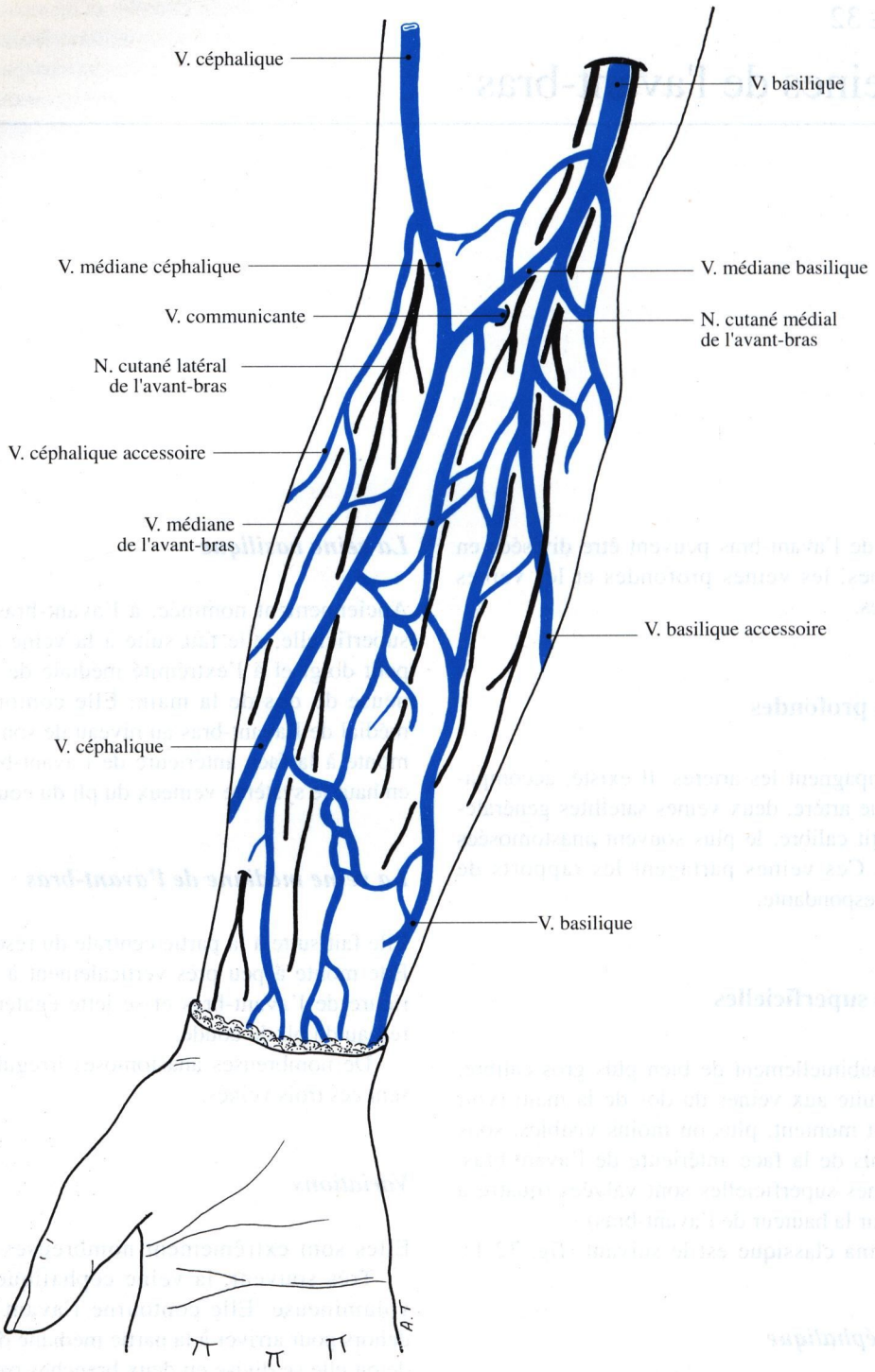

Fig. 32-1. Les veines superficielles de la face antérieure de l'avant-bras

Rapports avec les nerfs sensitifs

Nerf cutané latéral de l'avant-bras (branche du n. musculo-cutané) pour le bord latéral et la moitié latérale de la face antérieure.

Nerf cutané médial de l'avant-bras (n. brachial cutané interne) pour le bord médial et la moitié médiale de la face antérieure.

Nerf cutané postérieur de l'avant-bras (rameau cutané externe, branche du nerf radial), pour la face postérieure.

Rapports avec les éléments profonds

Ils présentent un intérêt particulier car les veines superficielles de l'avant-bras sont couramment utilisées pour la confection de fistules artério-veineuses réalisées dans le but de pratiquer des hémodialyses. Trois sites sont particulièrement intéressants.

- La tabatière anatomique : la veine céphalique verticale, superficielle, croise en X allongé l'artère radiale qui est au fond de la tabatière, oblique en bas et en arrière.

- La gouttière du pouls : la veine céphalique, verticale, superficielle, est parallèle à l'artère radiale, qui est située sous l'aponévrose, entre les tendons du muscle fléchisseur radial du carpe et du muscle brachioradial.

- Les rapports avec l'artère ulnaire au quart inférieur de l'avant-bras : la veine basilique, verticale, est parallèle à l'artère ulnaire. Celle-ci est relativement plus profonde que l'artère radiale, entre le tendon du muscle fléchisseur ulnaire du carpe (m. cubital antérieur) et le tendon du muscle long palmaire (m. petit palmaire).

Bibliographie

1. Piza-Katzer H, Weinstabl R, Fibras W (1988) The venous blood-flow of the flexor aspect of the human forearm clinical relevance to the distally-pedicled forearm flap. Surg Radiol Anat 10 : 229-232



CHAPITRE 33

Les nerfs de l'avant-bras

F Bonnel

Le nerf médian

Trajet (figs. 31-1, 34-2)

Au niveau de la partie supérieure de l'avant-bras, le nerf médian s'engage entre les deux faisceaux du muscle rond pronateur puis sous l'arcade fibreuse du muscle fléchisseur superficiel des doigts, et chemine à la face postérieure de ce muscle. Au tiers inférieur il devient très superficiel, en arrière de l'aponévrose antébrachiale entre le tendon du muscle fléchisseur radial du carpe (m. grand palmaire) en dehors, le tendon fléchisseur superficiel du médius en dedans et le tendon fléchisseur superficiel de l'index en arrière. Sa situation superficielle le rend vulnérable ; il émet à ce niveau le rameau palmaire, seule branche collatérale antéro-latérale.

Anomalies

Le nerf médian peut être comprimé par l'arcade du muscle fléchisseur superficiel des doigts ou par celle du muscle rond pronateur. Beaton et Anson sur 240 dissections ont noté le passage du nerf médian entre les chefs épicondylien médial et coronoïdien du muscle rond pronateur dans 82 % des cas. Dans 9 % des cas le chef coronoïdien était absent, dans 7 % le nerf passait en arrière du chef coronoïdien et dans 2 % au travers du chef épicondylien médial. Pour Ferner, le nerf médian peut cheminer en avant du muscle rond pronateur.

Collatérales (fig. 33-1)

Les nerfs des muscles épicondyliens naissent entre la boutonnière du muscle rond pronateur et l'arcade du muscle fléchisseur superficiel des doigts qu'ils innervent, soit à partir de un ou deux troncs, soit isolément. Les nerfs des muscles fléchisseur radial du carpe et long palmaire (mm. grand et petit palmaire) sont souvent isolés.

Un tronc commun des nerfs des muscles profonds de l'avant-bras naît au bord inférieur du muscle rond pronateur ou dans sa boutonnière, passe sous l'arcade du muscle fléchisseur superficiel des doigts et se divise en trois branches : une latérale pour le muscle long fléchisseur du pouce, une médiale pour les deux chefs latéraux du muscle fléchisseur profond des doigts et une moyenne, ou nerf interosseux antérieur qui naît à 8 cm de l'épicondyle latéral et innerve le muscle fléchisseur propre du pouce, le chef du muscle fléchisseur profond destiné à l'index par un filet inconstant, et le muscle carré pronateur ; cette branche donne également des rameaux pour les articulations radio-carpiennes, intercarpiennes et carpo- métacarpiennes.

Le rameau palmaire du nerf médian a une origine constante à 3 ou 4 cm au-dessus du pli de flexion du poignet sur le bord latéral du nerf, au niveau où celui-ci apparaît en dehors du muscle fléchisseur superficiel des doigts (fig. 33-1b). Il chemine entre le nerf médian et le muscle fléchisseur radial du carpe (m. grand palmaire), puis s'applique sur l'aponévrose antébrachiale, parfois sur le bord médial du muscle fléchisseur radial du carpe, passe dans l'épaisseur du rétinaculum des fléchisseurs, en dedans de la coulisse du muscle fléchisseur radial du carpe. Il perfore ensuite le rétinaculum des fléchisseurs (ligament annulaire antérieur du carpe) et se divise en un gros rameau cutané thénarien et plusieurs rameaux palmaires qui traversent la zone où le

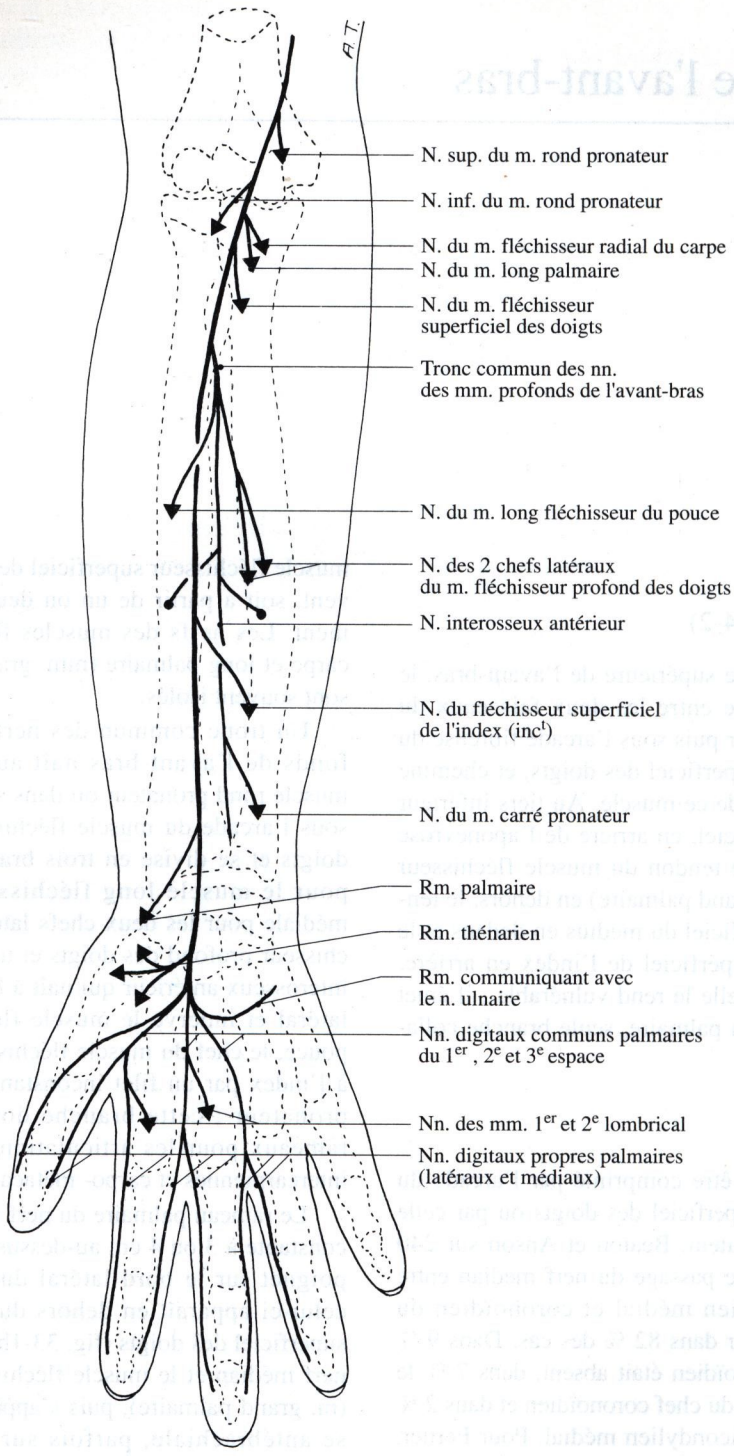

Fig. 33-1. a. Le nerf médian à l'avant-bras et à la main : vue antérieure semi-schématique

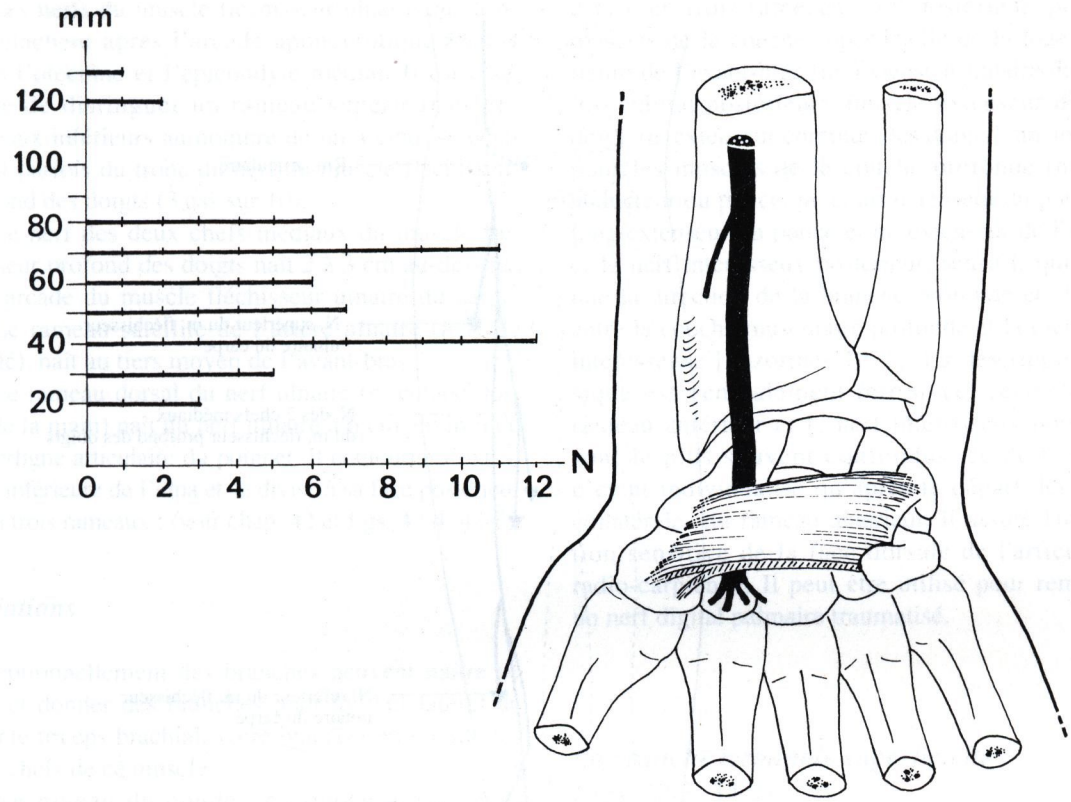

Fig. 33-1. b. Origine apparente du rameau palmaire ; son niveau par rapport à la ligne bistyloïdienne

muscle long palmaire (m. petit palmaire) se poursuit avec l'aponévrose palmaire.

En dehors, il s'anastomose avec le filet thénarien du nerf radial [Lejars] et parfois avec des filets terminaux du nerf musculo-cutané.

Anastomose

Une anastomose entre le nerf médian et le nerf ulnaire est présente dans 15% des cas et se fait aux dépens du nerf interosseux antérieur [Martin, Gruber]. L'importance de cette anastomose est considérable puisque d'après Manerfelt, ses fibres se distribuent aux muscles 1er, 2e, 3e interosseux dorsaux, au muscle adducteur du pouce et au muscle abducteur du petit doigt.

Le nerf ulnaire

Trajet (figs. 31-1, 34-2)

Dans la portion supérieure de l'avant-bras, le nerf ulnaire est en rapport avec les corps musculaires du muscle fléchisseur profond des doigts en arrière, du muscle fléchisseur superficiel en dehors, du muscle fléchisseur ulnaire du carpe (m. cubital antérieur) en dedans.

Dans la portion inférieure, ses rapports sont essentiellement tendineux avec, en arrière : le tendon du muscle fléchisseur profond destiné au petit doigt, en dehors : les tendons du muscle fléchisseur superficiel destinés aux 4e et 5e doigts, et en dedans : le tendon du muscle fléchisseur ulnaire du carpe.

Dans tout son trajet, l'artère ulnaire qui est en dehors, à distance, tend à se rapprocher de lui pour être au contact à la partie distale.

Collatérales (fig. 33-2)

En principe, le nerf ulnaire ne donne aucune branche au bras. Ses premières branches collatérales sont émises au niveau du coude.

Les rameaux articulaires pour le coude au nombre de un ou deux se détachent à l'entrée dans la gouttière épicondylo-olécrânienne médiale.

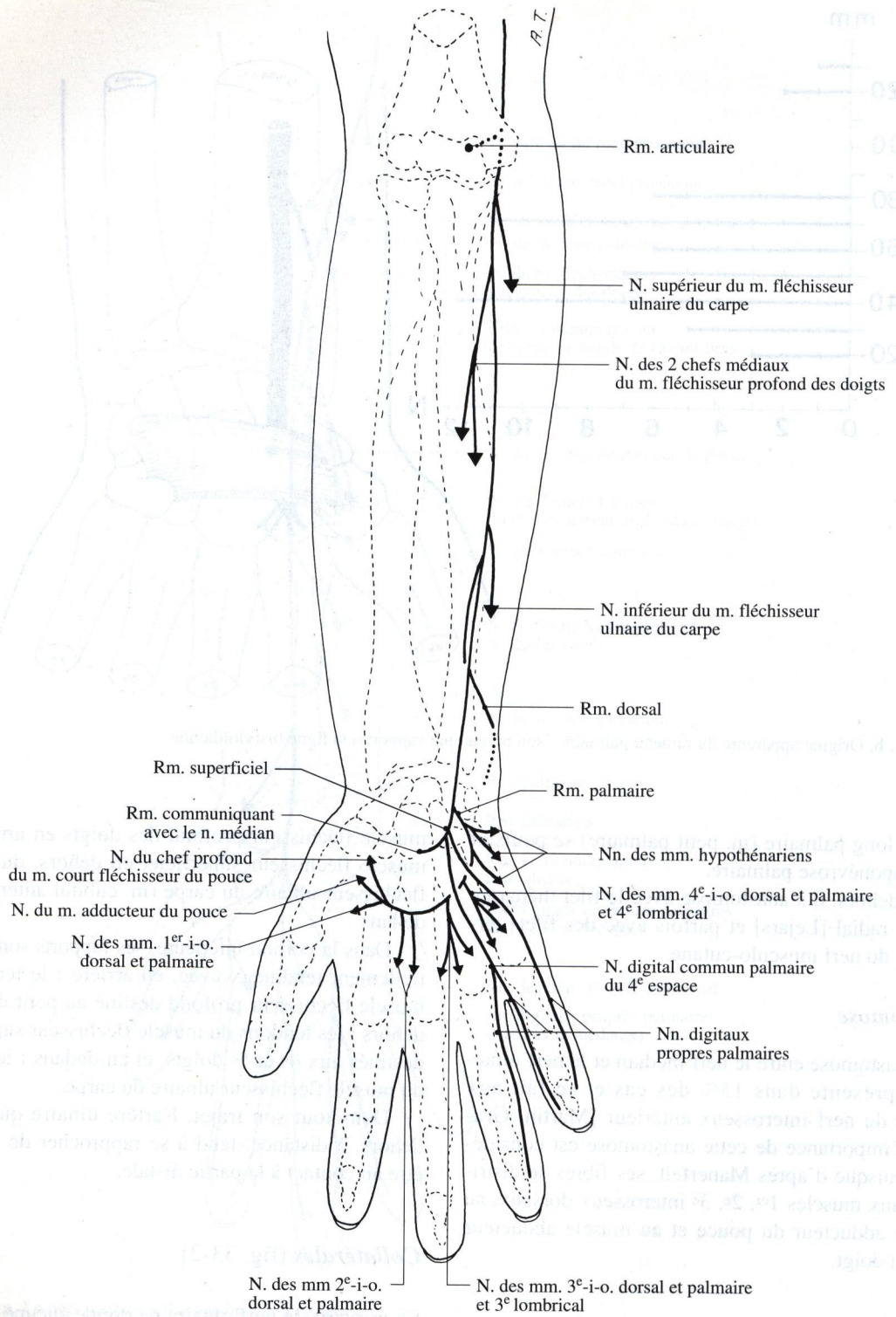

Fig. 33-2. Le nerf ulnaire à l'avant-bras et à la main : vue antérieure semi-schématique

Les nerfs du muscle fléchisseur ulnaire du carpe se détachent après l'arcade aponévrotique tendue entre l'olécrâne et l'épicondyle médial. Il est classique de distinguer un rameau supérieur et des rameaux inférieurs au nombre de un à cinq, se détachant parfois du tronc du nerf du muscle fléchisseur profond des doigts (3 cas sur 10).

Le nerf des deux chefs médiaux du muscle fléchisseur profond des doigts naît 2 à 3 cm au-dessous de l'arcade du muscle fléchisseur ulnaire du carpe.

Le rameau satellite de l'artère ulnaire (nerf de Henlé), naît au tiers moyen de l'avant-bras.

Le rameau dorsal du nerf ulnaire (n. cutané dorsal de la main) naît du nerf ulnaire à 6 cm environ de l'interligne articulaire du poignet. Il contourne l'extrémité inférieure de l'ulna et se divise à sa face postérieure en trois rameaux ; (voir chap. 42 et figs. 42-4, 43-7).

Variations

Exceptionnellement des branches peuvent naître au bras et donner des branches pour le chef latéral du muscle triceps brachial, voire innerver en totalité les trois chefs de ce muscle.

Au niveau du coude, le rameau dorsal peut s'individualiser. Il est d'un calibre aussi important que celui du nerf ulnaire et assure l'innervation du muscle fléchisseur ulnaire du carpe.

A l'avant-bras, le nerf ulnaire s'anastomose avec le nerf médian dans 15% des cas [Martin, Gruber].

Le nerf radial

Au niveau du coude, le nerf radial se divise en ses deux branches terminales (figs. 24-3, 24-4).

Branche terminale profonde
(fig. 32-3)

Au bord inférieur du muscle supinateur, cette branche postérieure essentiellement musculaire se divise en trois rameaux : un postérieur, pour les muscles de la couche superficielle de la loge postérieure de l'avant-bras [m. extenseur ulnaire du carpe (m. cubital postérieur), muscle extenseur du petit doigt, m. extenseur commun des doigts], un antérieur pour les muscles de la couche profonde [m. long abducteur du pouce, m. court extenseur du pouce, m. long extenseur du pouce et m. extenseur de l'index], et le nerf interosseux postérieur, sensitif, qui continue la direction de la branche profonde et chemine entre la couche musculaire profonde et la membrane interosseuse [Lazorthes 1971]. La description classique est généralement retrouvée, cependant, le rameau antérieur et le nerf interosseux postérieur sont le plus souvent confondus, ce dernier nerf n'étant individualisé qu'après le départ des autres collatérales du rameau antérieur. Il assure l'innervation sensitive de la face dorsale de l'articulation radio-carpienne. Il peut être utilisé pour remplacer un nerf digital palmaire traumatisé.

La branche terminale superficielle
(figs. 32-3, 34-2)

Elle a un trajet vertical derrière le muscle brachioradial (m. long supinateur ou huméro-stylo-radial). A sa naissance, cette branche superficielle, sensitive, est toujours en position antéro-médiale ; sa dissection fasciculaire macroscopique ne permet jamais de la remonter en-deçà du nerf du muscle brachial antérieur. Elle contourne le bord latéral de l'avant-bras au-dessus du poignet, au niveau duquel elle se divise en trois rameaux (fig. 33-3). Son territoire d'innervation cutanée comprend la face dorsale de la main en dehors de l'axe du médius, la face dorsale du pouce, la face dorsale de la 1re phalange de l'index et de la moitié latérale du médius. Ce territoire se prolonge au bord radial de l'éminence thénar. Des variations importantes du territoire sensitif peuvent exister en balancement avec le nerf ulnaire.

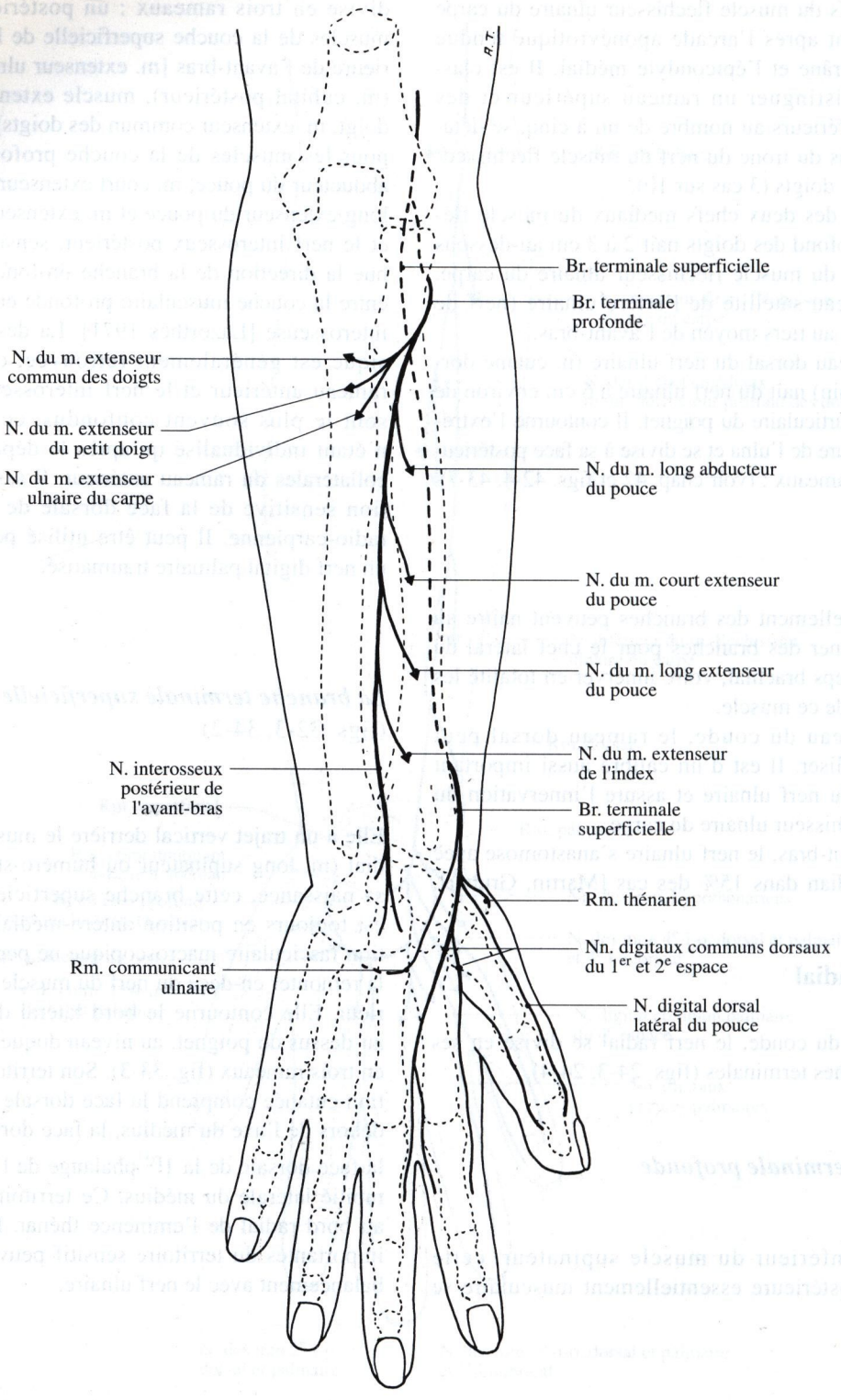

Fig. 33-3. Le nerf radial à l'avant-bras et à la main : vue postérieure semi-schématique

CHAPITRE 34

L'avant-bras : anatomie topographique

F Bonnel et JL Cornille

Généralités

La limite supérieure de l'avant-bras est représentée par une droite horizontale passant à deux travers de doigt sous l'interligne articulaire du coude ; la limite inférieure est une horizontale passant à deux travers de doigt au-dessus de la pointe du processus styloïde du radius.

L'avant-bras est défini comme la région en rapport direct avec le squelette antébrachial.

Les cinq muscles que l'on trouve à l'avant-bras sont regroupés dans trois loges musculaires : antérieure, postérieure et latérale.

Loge antérieure de l'avant-bras

Plan superficiel (fig. 34-1)

Il est occupé par des structures anatomiques remarquables : le réseau veineux superficiel, les nerfs sensitifs de la face antérieure de l'avant-bras et, en arrière, les muscles de la loge antérieure (voir chap. 27, 30, 32 et 33).

Au niveau de la face antérieure de l'avant-bras, le fascia antébrachial est renforcée en deux endroits :

- en avant de la gouttière bicipitale médiale où il est doublé par l'expansion aponévrotique du muscle biceps brachial ;
- en bas, où il se poursuit par l'aponévrose du canal carpien.

Les muscles

Ils se disposent en quatre couches superposées.

La couche superficielle

Elle est constituée de quatre muscles (figs. 34-2, 30-1) : rond pronateur, fléchisseur radial du carpe (m. grand palmaire), long palmaire (m. petit palmaire), et fléchisseur ulnaire du carpe (m. cubital antérieur).

Le muscle rond pronateur est formé de deux faisceaux, huméral et ulnaire, qui se terminent sur la face latérale du radius sur la courbure pronatrice. Situé en avant de l'artère ulnaire et en arrière de l'artère radiale, il est traversé et innervé par le nerf médian.

Le muscle fléchisseur radial du carpe, provenant de l'épicondyle médial, se dirige en bas et latéralement. Il est compris dans un dédoublement du fascia antébrachial et se termine sur la face antérieure de la base du deuxième métacarpien.

Le muscle long palmaire, parfois absent, est tenseur de l'aponévrose palmaire comme le muscle court palmaire (m. palmaire cutané) à la main.

Le muscle fléchisseur ulnaire du carpe, inséré sur l'épicondyle médial et sur l'olécrâne forme l'arcade épicondylo-olécrânienne médiale sous laquelle s'engage le nerf ulnaire, en rapport direct avec l'articulation huméro- ulnaire ; dans son trajet à l'avant-bras, il est accompagné par l'artère et le nerf ulnaire.

La deuxième couche

Elle est constituée par le muscle fléchisseur superficiel des doigts (fig. 30-3).

Ce muscle présente à son origine une arcade d'insertion sous laquelle s'engage le nerf médian (fig. 34-2). Son corps musculaire matelasse tout l'avant-bras ; il se divise en quatre tendons, deux

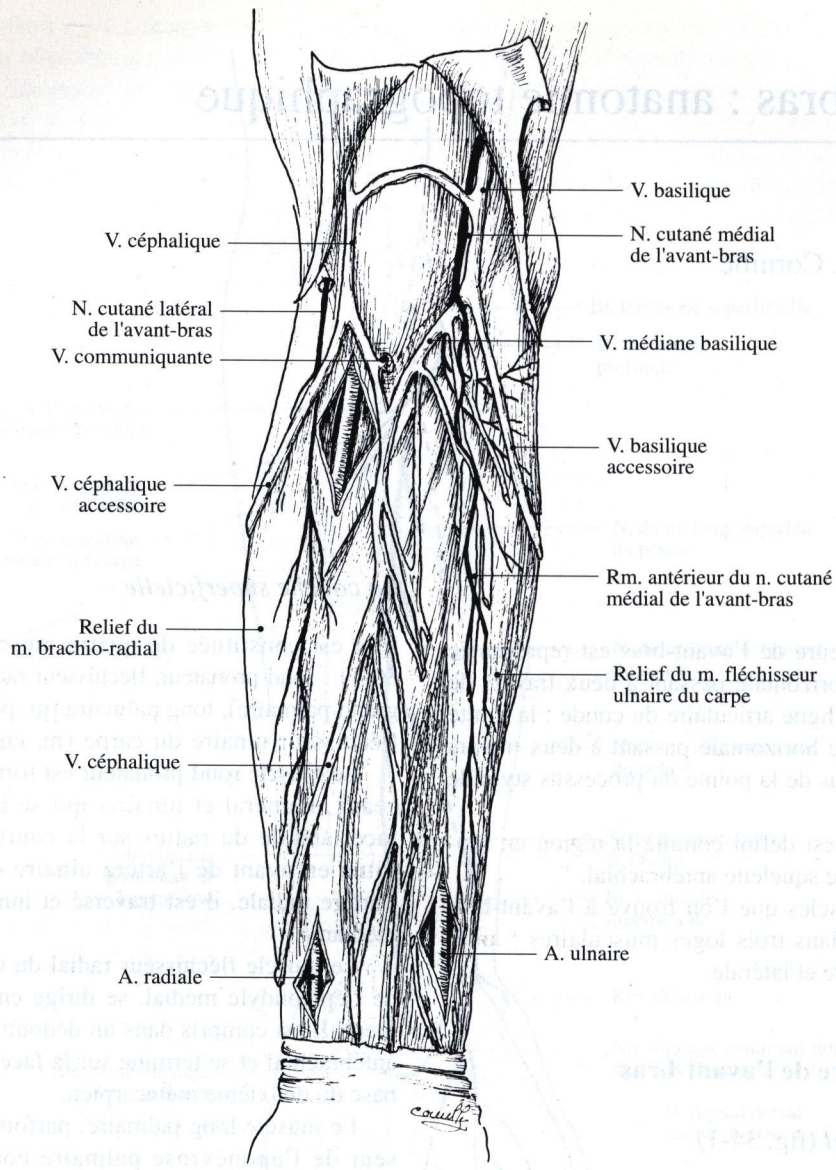

Fig. 34-1. Dissection du plan superficiel de la loge antérieure de l'avant-bras

profonds pour l'index et le petit doigt, deux superficiels pour le médius et l'annulaire.

Ce muscle est innervé par le nerf médian. Celui-ci passe, un peu au-dessous de l'interligne articulaire du coude, entre les deux chefs du muscle rond pronateur, puis derrière l'arcade d'insertion du muscle fléchisseur superficiel des doigts. Il descend derrière ce muscle, devant l'interstice situé entre le muscle fléchisseur profond des doigts et le muscle long fléchisseur du pouce.

Au tiers inférieur de l'avant-bras, le nerf médian contourne le bord médial du tendon fléchisseur superficiel destiné à l'index, pour se placer devant lui au poignet.

Le nerf ulnaire est accolé à la face latérale du muscle fléchisseur ulnaire du carpe, qu'il innerve ; il est rejoint au tiers moyen de l'avant-bras par l'artère ulnaire.

L'artère radiale longe au tiers supérieur de l'avant-bras le bord supérieur du muscle rond pronateur ; au tiers moyen de l'avant-bras, elle passe devant l'insertion radiale de ce muscle, recouverte par le muscle brachioradial (m. long supinateur).

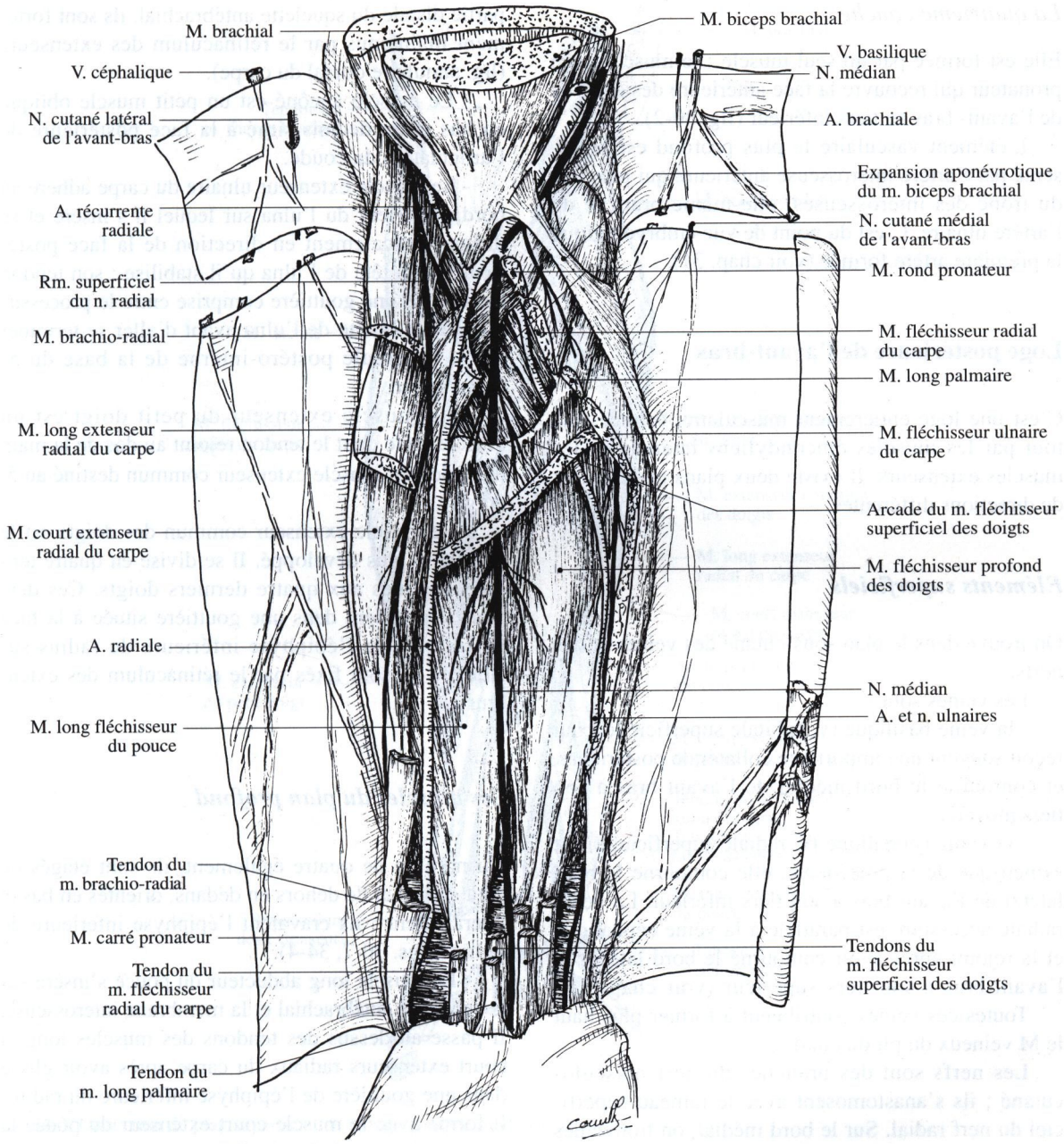

Fig. 34-2. Dissection de la loge antérieure de l'avant-bras

Elle se verticalise pour rejoindre au tiers inférieur de l'avant-bras la goutttière du pouls.

La troisième couche

Elle est constituée par deux muscles insérés sur le squelette antébrachial :

Le muscle long fléchisseur du pouce se détache de la face antérieure du radius, sous le muscle fléchisseur superficiel des doigts, se dirige en bas et s'engage dans le canal carpien en direction de la colonne du pouce (fig. 34-2).

Le muscle fléchisseur profond des doigts provient de l'ulna, de la membrane interosseuse et du radius, se divise en quatre tendons pour les quatre derniers doigts : ceux-ci descendent derrière les tendons du fléchisseur superficiel des doigts pour traverser le canal carpien (fig. 31-1).

La quatrième couche

Elle est formée par un seul muscle : le muscle carré pronateur qui recouvre la face antérieure des deux os de l'avant- bras au tiers inférieur (fig. 30-2).

L'élément vasculaire le plus profond est représenté par l'artère interosseuse antérieure qui provient du tronc des interosseuses, elle-même branche de l'artère ulnaire. C'est du point de vue embryologique la première artère formée (voir chap. 31).

Loge postérieure de l'avant-bras

C'est une loge entièrement musculaire, formée surtout par les muscles épicondyliens latéraux et les muscles extenseurs. Il existe deux plans musculaires de directions différentes.

Eléments superficiels

On trouve dans le plan sous-cutané des veines et des nerfs.

Les veines sont :

- la veine basilique (v. cubitale superficielle), qui reçoit souvent une importante collatérale postérieure, et contourne le bord médial de l'avant-bras à son tiers moyen ;
- la veine céphalique (v. radiale superficielle) est symétrique de la précédente, elle contourne le bord latéral de l'avant-bras à son tiers inférieur. La veine radiale accessoire est parallèle à la veine céphalique et la rejoint après avoir contourné le bord latéral de l'avant-bras à son tiers supérieur (voir chap. 32).

Toutes ces veines contribuent à former plus haut le M veineux du pli du coude.

Les nerfs sont des branches du nerf musculocutané ; ils s'anastomosent avec le rameau superficiel du nerf radial. Sur le bord médial, on trouve des branches du nerf cutané médial de l'avant-bras (fig. 34-1).

Les muscles du plan superficiel

Au nombre de quatre, ils sont étagés de haut en bas et de dedans en dehors (figs. 30-6, 34-3) : muscle ancôné, muscle extenseur ulnaire du carpe (m. cubital postérieur), muscle extenseur du petit doigt et muscle extenseur commun des doigts. Leurs tendons d'origine sont tous épicondyliens latéraux ; ils adhèrent entre eux et à l'aponévrose superficielle. A la partie distale du squelette antébrachial, ils sont fortement maintenus par le rétinaculum des extenseurs (lig. annulaire dorsal du carpe).

- Le muscle ancôné est un petit muscle oblique en bas et en dedans situé à la face postérieure de l'articulation du coude.
- Le muscle extenseur ulnaire du carpe adhère au bord postérieur du l'ulna sur lequel il s'insère et se dirige verticalement en direction de la face postérieure de la tête de l'ulna qu'il stabilise : son tendon passe dans une gouttière comprise entre le processus styloïde et la tête de l'ulna avant d'aller se terminer sur le tubercule postéro-interne de la base du 5e métacarpien.
- Le muscle extenseur du petit doigt est un muscle grêle dont le tendon rejoint au dos de la main le tendon du muscle extenseur commun destiné au 5e doigt.
- Le muscle extenseur commun des doigts est le muscle le plus développé. Il se divise en quatre tendons destinés aux quatre derniers doigts. Ces derniers descendent dans une gouttière située à la face postérieure de l'épiphyse inférieure du radius sur laquelle ils sont fixés par le rétinaculum des extenseurs.

Les muscles du plan profond

Au nombre de quatre également, ils sont étagés de haut en bas et de dehors en dedans, orientés en bas et latéralement ; ils cravatent l'épiphyse inférieure du radius (figs. 30-7, 34-4).

- Le muscle long abducteur du pouce s'insère sur le squelette antébrachial et la membrane interosseuse. Il passe au-dessus des tendons des muscles long et court extenseurs radiaux du carpe après avoir glissé dans une gouttière de l'épiphyse inférieure du radius. Il forme avec le muscle court extenseur du pouce la limite antérieure de la tabatière anatomique.
- Le muscle court extenseur du pouce possède une insertion plus basse avec une surface radiale d'attache réduite.
- Le muscle long extenseur du pouce, né uniquement de l'ulna et de la membrane interosseuse antébrachiale, se poursuit par un tendon qui glisse dans une gouttière de l'extrémité inférieure du radius. Il constitue la berge postérieure de la tabatière anatomique.
- Le muscle extenseur de l'index est un muscle de petit volume. On trouve son tendon dans la gouttière ostéo-fibreuse du muscle extenseur commun de

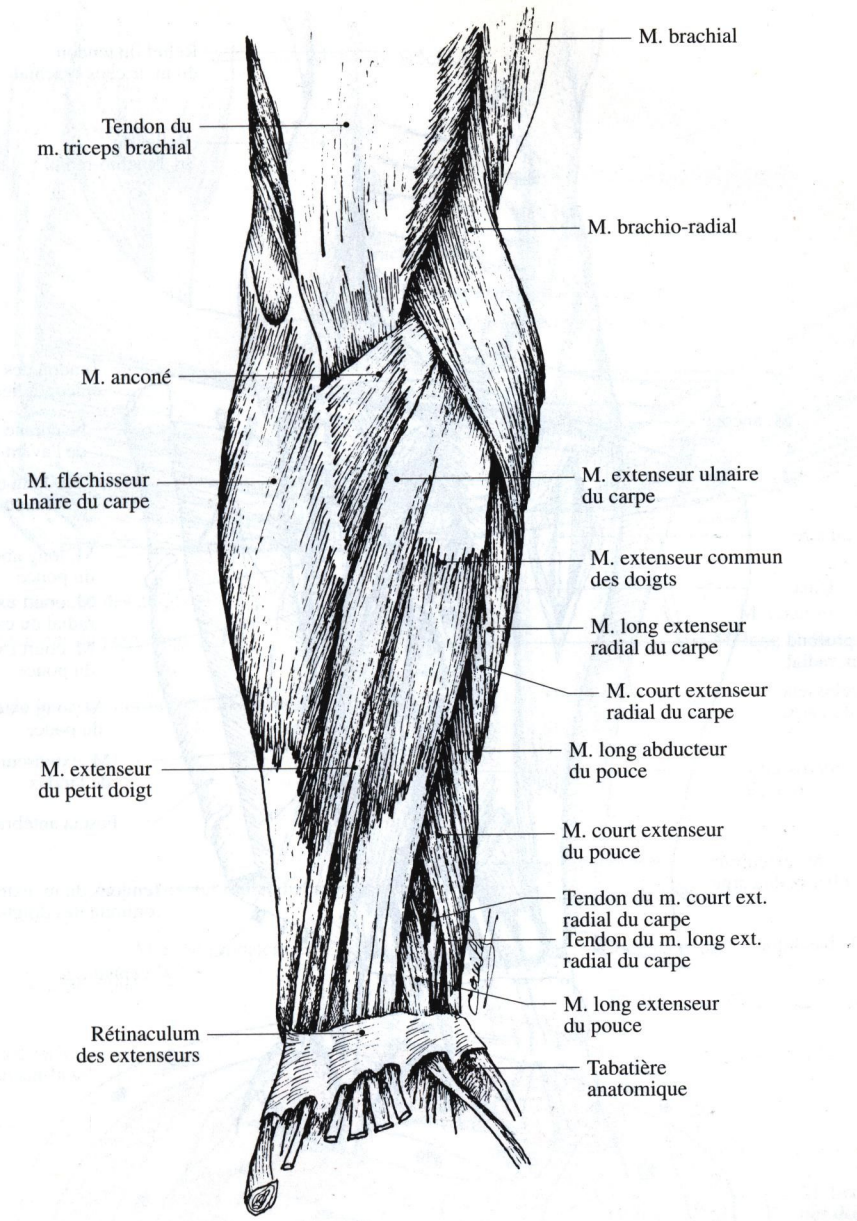

Fig. 34-3. Dissection du plan superficiel de la loge postérieure de l'avant-bras

doigts. Il fusionne avec le tendon de ce muscle destiné à l'index.

Vaisseaux et nerfs

L'artère interosseuse dorsale provient de l'artère interosseuse commune, elle-même branche de l'artère ulnaire ; passant sous le muscle supinateur, elle accompagne le nerf interosseux postérieur.

Le nerf radial se divise en deux branches au contact du muscle supinateur : une branche superficielle, sensitive et une branche profonde essentiellement motrice, qui entoure par un mouvement hélicoïdal le col du radius puis pénètre entre les deux chefs du muscle supinateur ; elle innerve ensuite tous les muscles de la loge postérieure, après avoir perforé le faisceau superficiel du muscle supinateur. Le nerf émet en fait plusieurs branches, la plus longue est le nerf interosseux postérieur, sensitif, qui se termine au poignet (fig. 33-3).

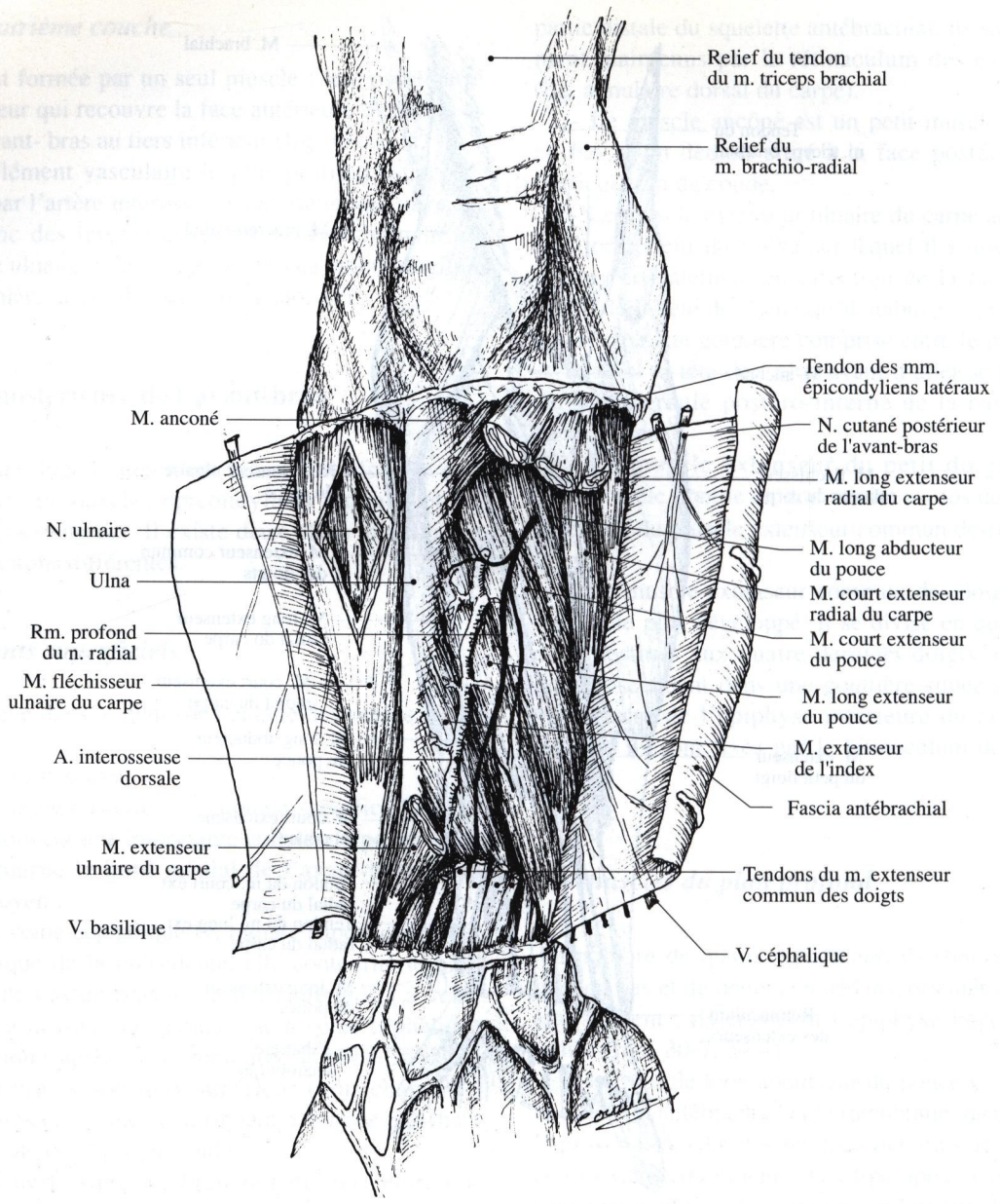

Fig. 34-4. Dissection du plan profond de la loge postérieure de l'avant-bras

Loge latérale de l'avant-bras

Cette loge contient quatre muscles (figs. 34-5, 30-8).

- Le muscle superficiel est le muscle brachioradial (m. long supinateur) qui est satellite de l'artère radiale. Il est, sur le plan fonctionnel, essentiel dans le mouvement de flexion de l'avant-bras sur le bras contre-résistance.

- Le deuxième muscle, plus profond, est le muscle long extenseur radial du carpe (m. premier radial) qui recouvre à son tour le muscle court extenseur radial du carpe (m. 2e radial). Ces deux muscles sont des muscles polyarticulaires qui assurent la fixation et la mobilisation du carpe. Ils sont soumis à des contraintes mécaniques importantes et sont parfois l'objet de tendinopathies mécaniques de surcharge entraînant des douleurs soit à leur niveau d'insertion, soit en regard de l'extrémité inférieure du radius.

- Le muscle le plus profond est représenté par le

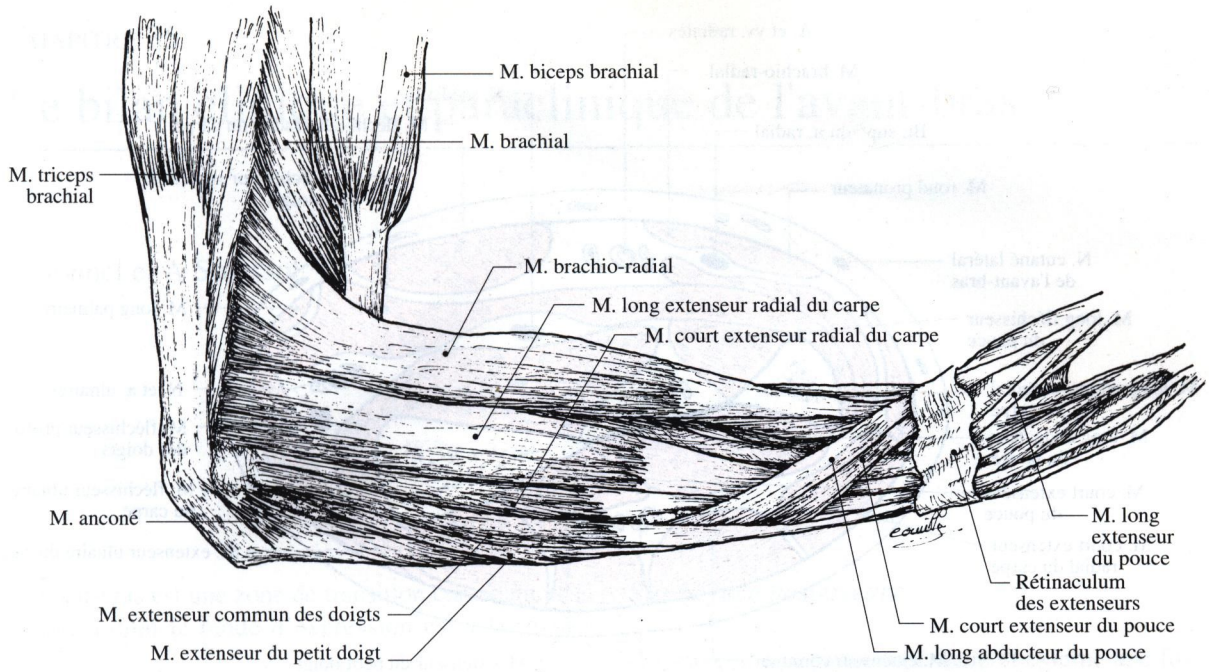

Fig. 34-5. Dissection de la loge latérale de l'avant-bras

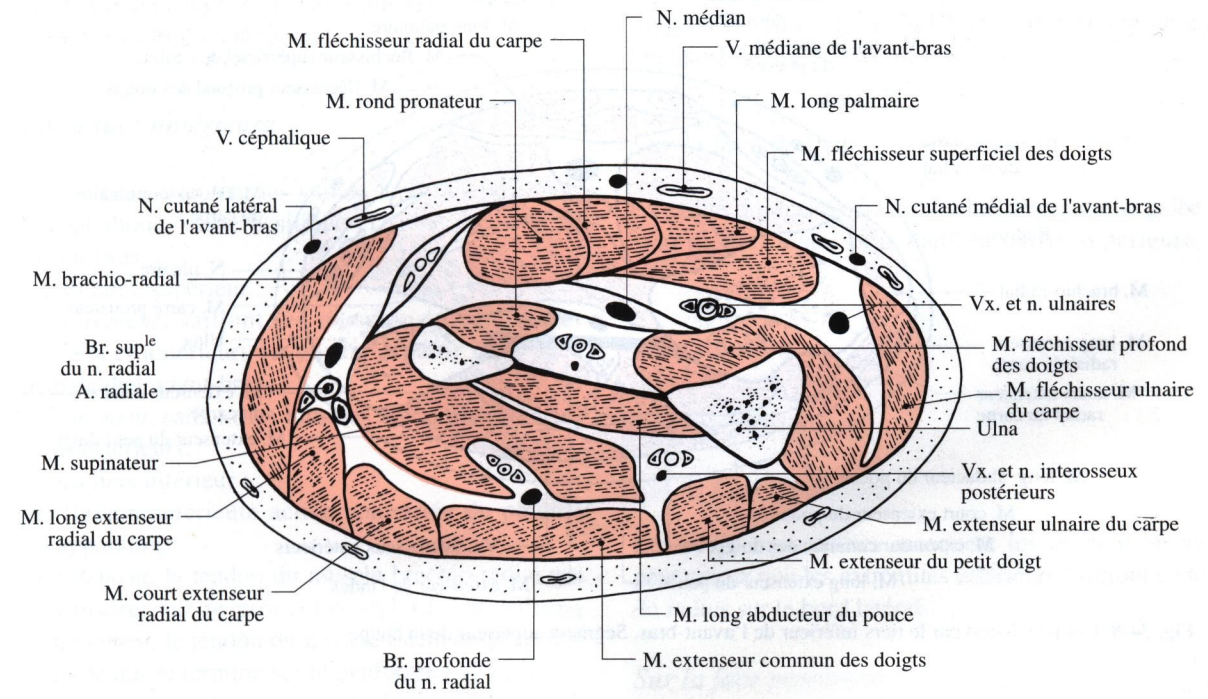

Fig. 34-6. Coupe passant par le tiers supérieur de l'avant-bras. Segment supérieur de la coupe

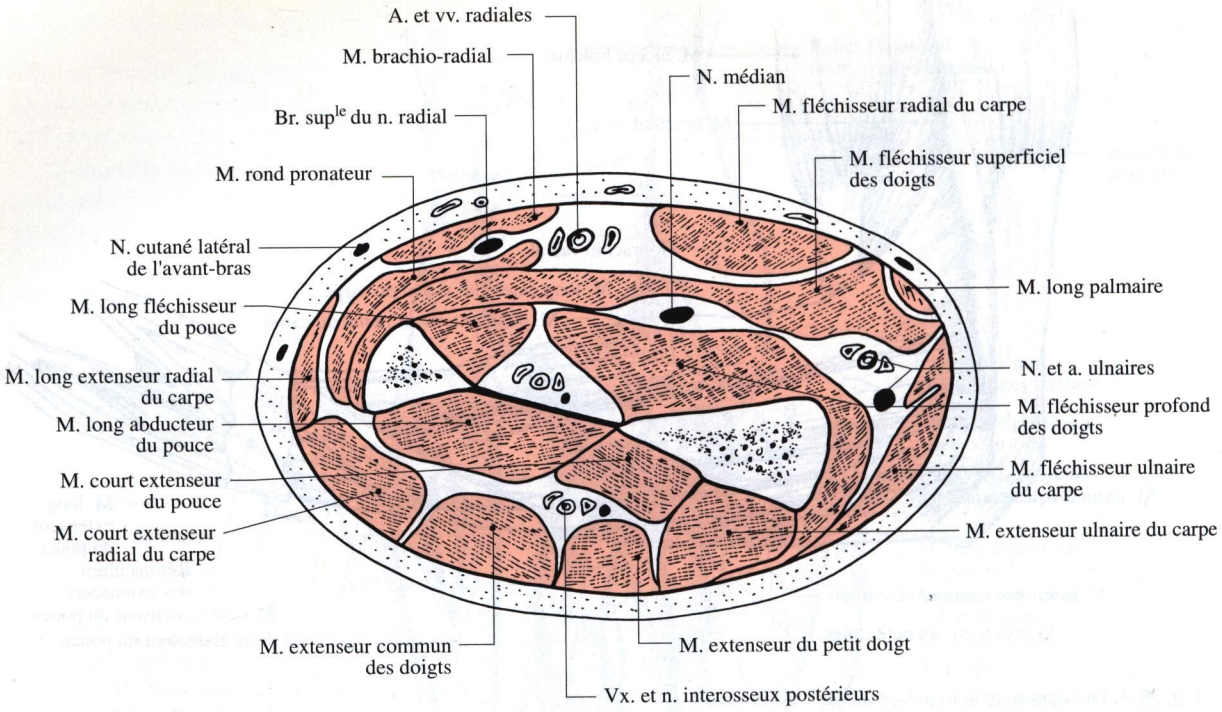

Fig. 34-7. Coupe passant par le tiers moyen de l'avant-bras. Segment supérieur de la coupe

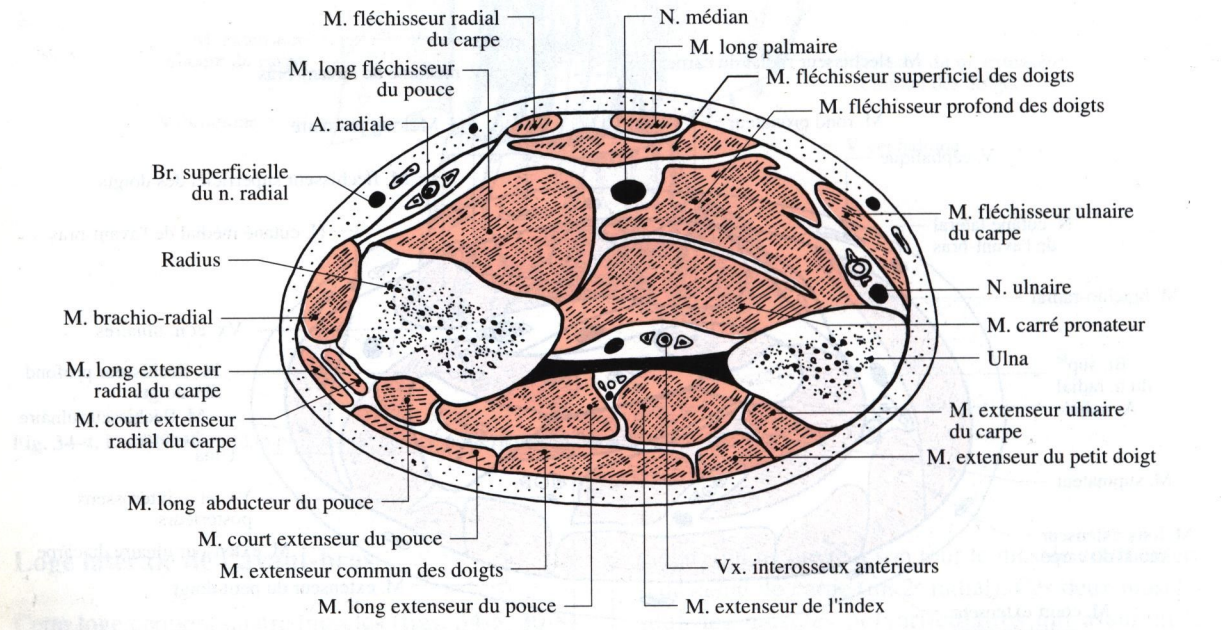

Fig. 34-8. Coupe passant par le tiers inférieur de l'avant-bras. Segment supérieur de la coupe

muscle supinateur qui se trouve au contact de l'articulation radio-ulnaire proximale avec laquelle il échange des rapports très étroits. Entre les deux chefs d'insertion du muscle supinateur chemine la branche profonde du nerf radial qui au bord inférieur du muscle va se diviser en ses branches terminales pour tous les muscles de la loge postérieure de l'avant-bras.

CHAPITRE 35

Le bilan clinique et paraclinique de l'avant-bras

F Bonnel et A Solassol

L'avant-bras est une zone de transition contenant des muscles dont le mode d'expression est à la main.

L'inspection

On distingue deux zones, l'une proximale qui répond aux corps musculaires, l'autre distale qui est en rapport avec tous les tendons ainsi que les nerfs et vaisseaux destinés à la main.

Sur la face antérieure

Sous la peau circulent les veines superficielles : veine céphalique, veine basilique et veine médiane de l'avant-bras.

Au tiers supérieur :
médialement, saillent les muscles épicondyliens médians et antérieurs rayonnant à partir de la face médiale de l'avant-bras ;
latéralement, saillent les muscles épicondyliens latéraux postérieurs.

Au tiers inférieur :
une flexion antérieure active contrariée du poignet fait apparaître :
latéralement, le tendon du muscle brachio-radial qui va s'insérer sur le processus styloïde du radius ;
médialement, le tendon du muscle fléchisseur ulnaire du carpe qui se termine sur le pisiforme ;
au milieu, le tendon du muscle long palmaire qui s'insère sur le rétinaculum des fléchisseurs et les tendons des muscles fléchisseurs qui s'engagent sous cette formation pour se rendre à la main et aux doigts.

Sur la face postérieure

On aperçoit à la partie supérieure et externe une fossette qui marque l'articulation huméro-radiale. A partir de là, une extension active contrariée du poignet fait apparaître des sillons orientés en bas et en dedans qui marquent les limites des muscles ancôné, extenseur ulnaire du carpe et extenseur commun des doigts. En dessous, d'autres sillons signalent le passage sur le radius des muscles du plan profond de la loge postérieure de l'avant-bras.

Sur la face latérale

La saillie du muscle brachio-radial détermine le galbe externe de l'avant-bras dans sa partie supérieure.

La palpation

Les repères osseux

Sur la face antérieure

Les corps musculaires masquent les os dont on ne peut palper que les extrémités inférieures surtout celle du radius sur le bord latéral.

Sur la face postérieure

A la partie supérieure de l'avant-bras, on palpe au fond de sa fossette, entourée du ligament annulaire, la tête radiale que l'on sent rouler sous les doigts dans les mouvements de prosupination.

En dedans de la tête radiale, on perçoit l'ulna dont le bord postérieur est sous-cutané jusqu'au processus styloïde au niveau du poignet.

Les parties molles

Sur la face antérieure

Au tiers supérieur de l'avant-bras, on palpe les corps musculaires que l'on individualise par des manoeuvres de résistance à leur action, ce qui permet de repérer plus facilement les tendons au niveau du tiers inférieur.

Ce sont de dehors en dedans : le tendon du muscle brachio-radial et le tendon du muscle fléchisseur radial du carpe qui limitent la gouttière du pouls au fond de laquelle on perçoit les battements de l'artère radiale ; le tendon du muscle long palmaire sur le bord latéral duquel passe le nerf médian, satellite du tendon du muscle fléchisseur superficiel du 2e doigt ; le tendon du muscle fléchisseur ulnaire du carpe, sur le bord latéral duquel on palpe une gouttière empruntée par le nerf et l'artère ulnaires.

Sur la face postérieure

Sur le versant médial, en arrière de la tête de l'ulna, on palpe le tendon du muscle extenseur ulnaire du carpe.

Sur le versant latéral, en arrière du radius, il est facile d'isoler les tendons des muscles long extenseur radial du carpe et court extenseur radial du carpe.

Dans le cadre de la pathologie mécanique de surcharge tendineuse au niveau du tiers inférieur du bord latéral du radius, l'on peut dans certains cas, palper une tuméfaction douloureuse sur le trajet des tendons des muscles long abducteur du pouce et court extenseur du pouce : c'est le "aïe crépitant du poignet".

En matière de rhumatisme inflammatoire, "polyarthrite rhumatoïde" par exemple, ce sont les tendons extenseurs principalement et accessoirement les tendons fléchisseurs qui sont atteints avec hypertrophie des gaines qui les entourent.

L'examen de la mobilité articulaire

Les deux os de l'avant-bras sont réunis par les deux articulations radio-ulnaires, l'une proximale entre la tête radiale et l'incisure ulnaire (petite cavité sigmoïde) de l'extrémité supérieure de l'ulna, et l'autre distale entre l'incisure ulnaire du radius et la tête de l'ulna. Leurs mouvements, la pronosupination a été étudiée au chapitre 29. Rappelons que l'amplitude de la pronosupination est de 160 à 180° avec le coude fléchi et de 140° avec le coude en extension.

Les articulations radio-ulnaires proximale et distale ont un mode d'expression clinique très difficile, fonction de la modalité traumatique : une fracture de la tête radiale n'entraîne que des troubles fonctionnels de la flexion, mais par contre, gêne le mouvement de pronation et de supination. La résection post-traumatique de la tête radiale entraîne fréquemment en outre, une diminution de la force de préhesion.

Dans les fractures de l'extrémité inférieure du radius, les séquelles fonctionnelles se rencontrent principalement au niveau de l'articulation radio-ulnaire distale qui est le plus souvent douloureuse.

En cas de fracture des deux os de l'avant-bras, il est impératif de restaurer avec précision les rapports anatomiques entre les deux os afin d'obtenir une excellente amplitude articulaire de pronation et de supination.

L'examen neurologique

Examen de la force musculaire

Les manoeuvres spécifiques qui permettent d'apprécier la force de chaque muscle ont été étudiées au chapitre 30, ainsi que les nerfs qui innervent les muscles de l'avant-bras.

En pathologie, le syndrome de Wolkman de l'avant-bras fait d'un syndrome douloureux, d'une cyanose, d'une paralysie puis d'une rétraction des doigts, traduit une ischémie des muscles de l'avant-bras et des nerfs médian et ulnaire. Il succède à une compression de l'artère brachiale lors par exemple, d'une fracture supra-condylienne de l'extrémité inférieure de l'humérus ou d'une compression par plâtre circulaire trop serré de l'avant-bras.

Le bilan fonctionnel et neurologique permet de faire le diagnostic de paralysie du nerf interosseux antérieur, en révélant les atteintes du muscle carré pronateur, du muscle long fléchisseur du pouce et du chef fléchisseur profond de l'index.

Examen de la sensibilité superficielle

On examine la sensibilité tactile et douloureuse (toucher et piqûre) et la sensibilité thermique (chaud et

Fig. 35-1. Radiographie du squelette de l'avant bras : face et profil

froid). La fig. 8-3 illustre la cartographie sensitive de l'avant-bras selon deux types de topographie :

- radiculaire ou métamérique ;
- et tronculaire, correspondant au territoire des nerfs du membre supérieur, branches du plexus brachial.

Examen des réflexes

Deux réflexes sont à étudier au niveau de l'avant-bras :

- le réflexe stylo-radial : l'avant-bras fléchi, la percussion avec un marteau réflexe de l'insertion du muscle brachio-radial sur le processus styloïde radial détermine une contraction de ce muscle et une légère flexion du coude. Ce réflexe relève du segment médullaire C6 ;
- le réflexe stylo-ulnaire (ou stylo-cubital), l'avant-bras fléchi, le membre relâché, une percussion sur le tendon du muscle extenseur ulnaire du carpe détermine une légère extension du coude. Ce réflexe relève du segment médullaire C8 et D1.

Bilan paraclinique

C'est essentiellement un bilan radiographique : radiographies de face et de profil de l'avant-bras montrant les deux os sur toute leur longueur et permettant de vérifier leurs axes. Les articulations radio-ulnaires proximale et distale sont étudiées sur des radiographies du coude et du poignet (fig. 35-1).

Ce bilan paraclinique peut être complété selon la clinique par des examens électriques des muscles (électromyographie) et des nerfs.

CHAPITRE 36

Le poignet et la main : anatomie de surface

G Outrequin

Le poignet

C'est le segment le plus étroit du membre supérieur, dans lequel s'engagent les tendons des muscles fléchisseurs sur la face ventrale et ceux des muscles extenseurs sur la face dorsale. Au plan topographique, la limite proximale de la région du poignet est représentée par une droite horizontale passant à deux travers de doigts au dessus de la pointe du processus styloïde du radius. Sa limite distale est une horizontale passant à deux travers de doigts au dessous du même repère. La région du poignet présente à décrire deux faces.

Face antérieure (fig. 36-1)

Elle est traversée par les plis cutanés de la flexion du poignet. Sur les bords de cette région on peut palper et identifier la saillie du processus styloïde du radius latéralement, et celle de la tête de l'ulna et de son processus styloïde, médialement ; il existe un décalage de 4 à 5 mm entre les deux processus styloïdes, celui du radius descendant le plus bas (fig. 44-1). La disparition de ce décalage traduit une fracture-tassement de l'épiphyse distale du radius (signe de Laugier).

Plusieurs tendons et gouttières sont aisément repérables sur la face antérieure en faisant fermer la main avec une légère flexion du poignet. Ce sont, du bord latéral au bord médial :

- le tendon du muscle brachioradial (m. long supinateur) ;
- le tendon du muscle fléchisseur radial du carpe (m. grand palmaire) ;
- entre les deux tendons se trouve la gouttière du pouls où l'on peut percevoir les pulsations de l'artère radiale ;
- le tendon du muscle long palmaire (m. petit palmaire) ;
- la gouttière entre les deux muscles précédents contient, sous la peau, le segment terminal du nerf médian dont on peut enregistrer à ce niveau les potentiels sensitifs ;
- les tendons du muscle fléchisseur superficiel des doigts, dont le mouvement est facilement identifiable en faisant effectuer une flexion-extension des doigts ;
- le tendon du muscle fléchisseur ulnaire du carpe (m. cubital antérieur), qui s'insère sur l'os pisiforme, bien palpable sous la peau ;
- sur le bord latéral de ce tendon se trouve la gouttière ulnaire qui contient l'artère et le nerf ulnaire.

Ces tendons, à l'exception de ceux du muscle brachioradial, du muscle long palmaire et du muscle fléchisseur ulnaire du carpe, s'engagent dans le canal carpien en passant sous le rétinaculum des fléchisseurs (lig. annulaire antérieur du carpe).

Face dorsale (fig. 36-2)

Le plan osseux et les tendons extenseurs sont sous-cutanés. On peut palper à cet endroit les épiphyses distales du radius et de l'ulna, l'articulation radio-ulnaire distale, l'interligne articulaire radio-carpien, où peuvent se développer les kystes arthro-synoviaux du poignet, et enfin, la face dorsale du carpe.

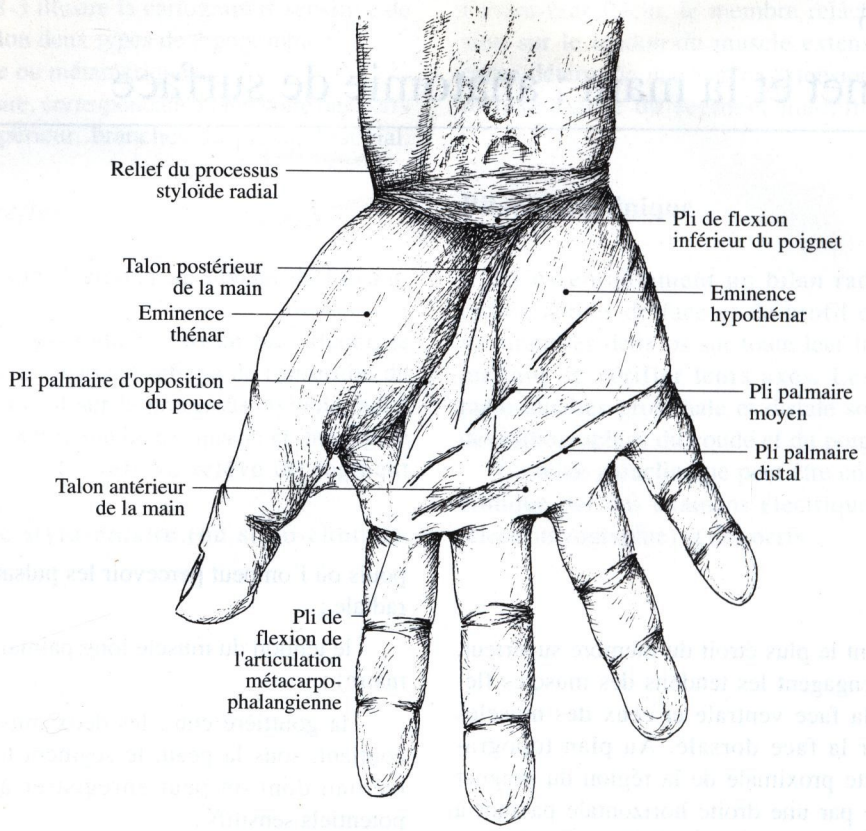

Fig. 36-1. La main : face palmaire

La main

La main, expression fonctionnelle directe du cerveau, apporte au membre supérieur, libéré des fonctions d'appui, la perfection motrice. Sa précision et son habileté permettent ainsi l'action créative sur le milieu extérieur pour l'utiliser ou le transformer. Son importance dans la fonction motrice est estimée, pour la main dominante, à 70 % des capacités totales de l'homme (*Guide-Barême des Invalidités*) et le pouce, à lui seul et pour la même main, à 35%.

Du point de vue topographique, on lui décrit une face dorsale et une face palmaire. Sur la face palmaire, l'anatomie topographique lui reconnaît, plus spécialement, une région palmaire moyenne qui contient l'essentiel des tendons, vaisseaux et nerfs de cette face.

Face palmaire (fig. 36-1)

Sur les bords de la paume on trouve deux saillies musculaires : latéralement, il s'agit de l'éminence thénar formée par les muscles intrinsèques du pouce, et médialement, de l'éminence hypothénar formée par les muscles intrinsèques du petit doigt. Entre les deux saillies se trouve une partie déprimée, le centre de la paume. Dans la partie proximale, près des plis de flexion du poignet, les deux éminences se rapprochent en formant un relief transversal appelé talon postérieur de la main. Dans la partie distale, près de la racine des doigts, la paume présente un bourrelet transversal, appelé talon antérieur de la main.

Tous ces reliefs sont bordés par des plis cutanés. Le plus marqué est le pli palmaire transverse ou pli de flexion des quatre derniers doigts, en dessous duquel se trouve le pli de flexion des trois derniers doigts. Un pli curviligne borde l'éminence thénar, c'est le pli d'opposition du pouce. A la base de chaque doigt se trouve le pli de flexion des articulations métacarpo-phalangiennes puis la pulpe des doigts. A la base du pouce, au niveau de son articulation métacarpo-phalangienne, on peut palper sous la peau, les deux os sésamoïdes du pouce.

La peau de la face palmaire de la main et des doigts peut présenter des cicatrices rétractiles,

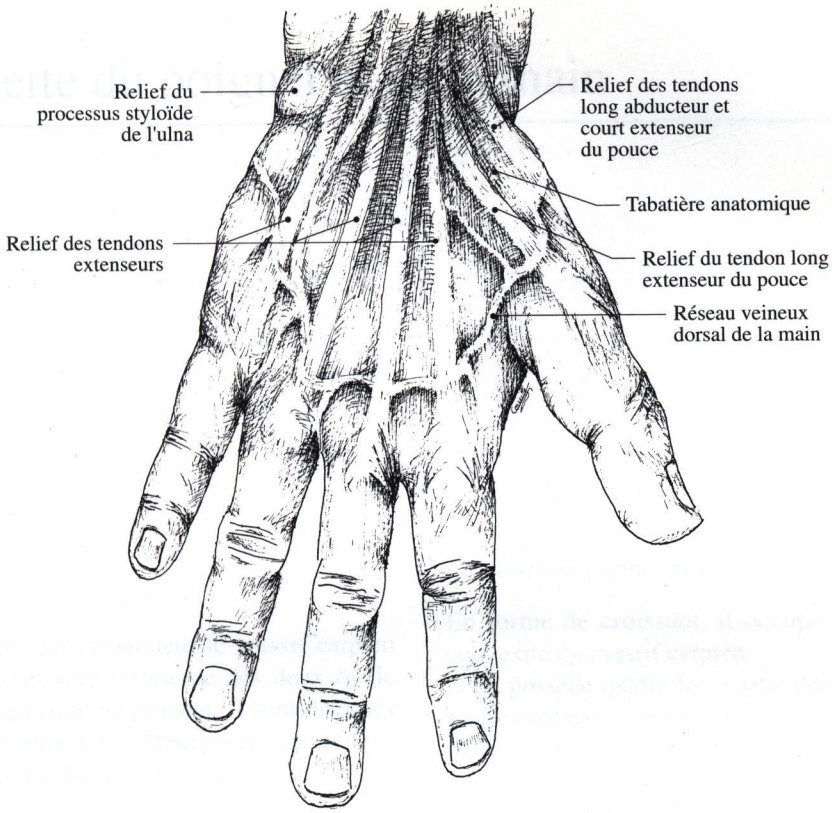

Fig. 36-2. La main : face dorsale

séquelles de plaies ou d'incisions longitudinales. Pour cette raison, le chirurgien choisit le plus souvent des incisions coudées ou curvilignes pour aborder les plans profonds. C'est aussi dans la paume de la main que se manifestent les rétractions et nodules aponévrotiques de la maladie de Dupuytren.

Face dorsale (fig. 36-2)

On peut palper, à cet endroit, les diaphyses des métacarpiens et les espaces interosseux dont le premier contient le relief très apparent du premier muscle interosseux dorsal.

Pendant les mouvements de flexion-extension des doigts, on voit sous la peau le mouvement des languettes tendineuses du muscle extenseur commun des doigts.

Sur la face dorsale des doigts, on voit, surtout en flexion, la saillie articulaire des articulations métacarpo-phalangiennes et interphalangiennes proximales et distales.



CHAPITRE 37

Le squelette du poignet et de la main

H Mestdagh

Le poignet

Les huit os courts qui constituent le massif carpien forment avec l'extrémité inférieure des deux os de l'avant-bras, le squelette du poignet. Il sont disposés en deux rangées horizontales superposées composées chacune de quatre os (figs. 37-1, 37-2).

Rangée proximale

La rangée proximale est formée de dehors en dedans par le scaphoïde, le lunatum (semi-lunaire), le triquétrum (pyramidal) surmonté du pisiforme.

Le scaphoïde

En forme de sablier à grand axe oblique en bas et latéralement, il est formé de deux extrémités renflées séparées par un col. Il possède trois faces articulaires : la face supérieure convexe s'articule avec le radius, la face inférieure avec le trapèze et le trapézoïde, la face médiale avec le lunatum en haut et le capitatum (grand os) en bas (figs. 37-2, 37-3).

La face palmaire se continue vers le bas par le tubercule du scaphoïde, saillant sous la peau et perforé de foramens vasculaires. Il donne insertion au ligament collatéral radial du poignet (ligament latéral externe) et au muscle court abducteur du pouce.

La face postérieure réduite à une gouttière possède également des foramens vasculaires.

La face latérale, creusée par le sillon de l'artère radiale, est criblée de nombreux foramens vasculaires.

Le lunatum (semi-lunaire)

En forme de croissant, il occupe le sommet de la convexité du massif carpien.

Il possède quatre faces articulaires : la face supérieure convexe s'articule avec le radius ; la face inférieure, concave, avec le capitatum latéralement et l'hamatum (os crochu) médialement ; la face latérale avec le scaphoïde ; la face médiale avec le triquetrum.

Les faces antérieure et postérieure sont parsemées de nombreux foramens vasculaires. Elles sont limitées en bas par deux crêtes tranchantes, formant les cornes de l'os.

Le triquetrum (pyramidal)

En forme de pyramide triangulaire, il possède trois faces articulaires : la face supérieure répond au disque articulaire (lig. triangulaire), la face inférieure à l'hamatum, la face latérale au lunatum.

La face antérieure possède en outre dans son tiers latéral de nombreux foramens vasculaires et s'articule avec le pisiforme.

La face postérieure est parcourue par une crête transversale qui donne insertion au ligament collatéral ulnaire du carpe ; elle est criblée de foramens vasculaires dans sa partie médiale.

Le pisiforme

Il est irrégulièrement arrondi.

Sa face postérieure s'articule avec le triquetrum, sa face antérieure est saillante sous la peau.

Son bord latéral porte une gouttière où passe l'artère ulnaire, son pôle supérieur donne insertion

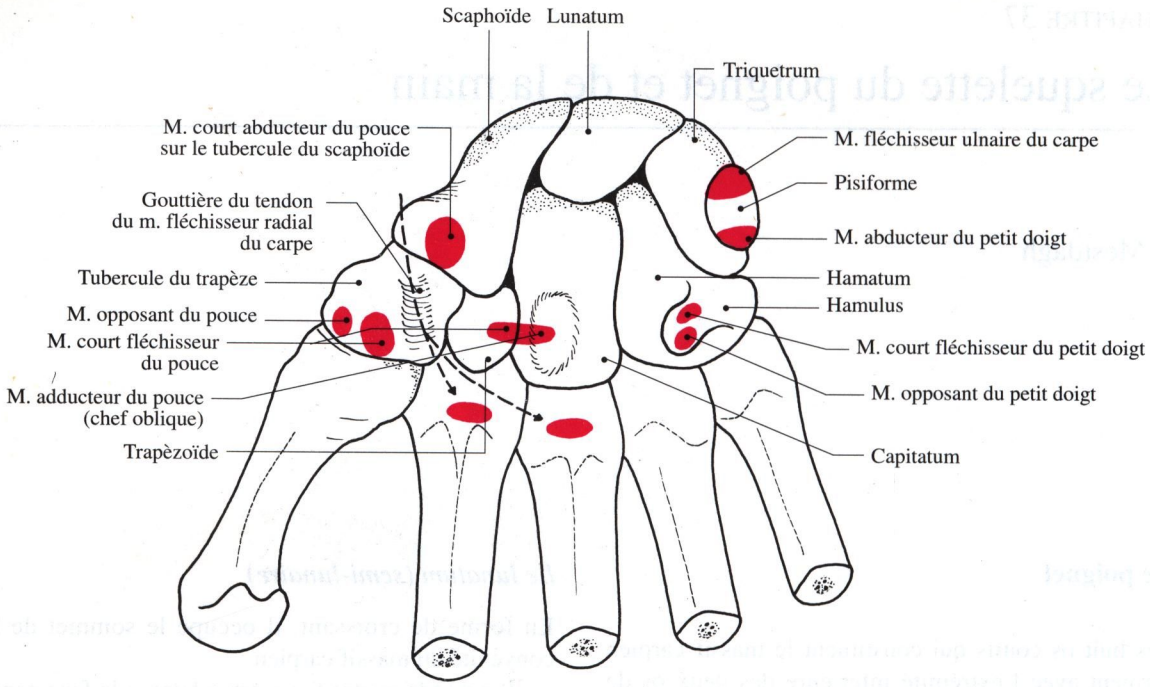

Fig. 37-1. Les os du carpe : vue antérieure

au muscle fléchisseur ulnaire du carpe (m. cubital antérieur), son pôle inférieur au muscle abducteur du petit doigt (m. adducteur du petit doigt) et au ligament pisi-hamatum.

Rangée distale

La rangée distale est formée de dehors en dedans par le trapèze, le trapézoïde, le capitatum et l'hamatum.

Le trapèze

De forme quadrangulaire, il constitue l'origine de la colonne du pouce. Il possède trois faces articulaires : la face supérieure concave reçoit le scaphoïde ; la face inférieure en forme de selle, s'articule avec la base du premier métacarpien ; la face médiale avec le trapézoïde en haut et le deuxième métacarpien en bas (figs. 37-2, 37-3).

La face antérieure est marquée par une crête oblique en bas et médialement, le tubercule du trapèze, où s'attachent le chef superficiel du muscle court fléchisseur et le muscle opposant du pouce ; le tendon du muscle fléchisseur radial du carpe glisse dans une gouttière située en dedans du tubercule pour aller s'insérer sur la base du deuxième et du troisième métacarpien.

La face postérieure se prolonge en bas et médialement par le tubercule d'insertion du ligament postéro-médial de l'articulation trapézo-métacarpienne.

La face latérale criblée de foramens vasculaires donne insertion au ligament collatéral radial du carpe.

Le trapézoïde

De forme quadrangulaire, il possède quatre faces articulaires : la face supérieure concave répond au scaphoïde, la face inférieure au deuxième métacarpien, la face latérale au trapèze et la face médiale au capitatum.

Le capitatum (grand os)

En forme de bouchon de champagne à grand axe vertical, c'est le plus volumineux des os du carpe. Il comprend une portion supérieure arrondie ou tête et une portion inférieure élargie ou corps, séparées par un rétrécissement ou col.

Il possède quatre faces articulaires : la face supérieure, convexe, s'encastre sous le scaphoïde et le lunatum ; la face inférieure possède trois facettes juxtaposées répondant aux deuxième, troisième et quatrième métacarpiens ; la face latérale s'articule en haut avec le scaphoïde, en bas avec le trapézoïde ; la face médiale répond à l'hamatum.

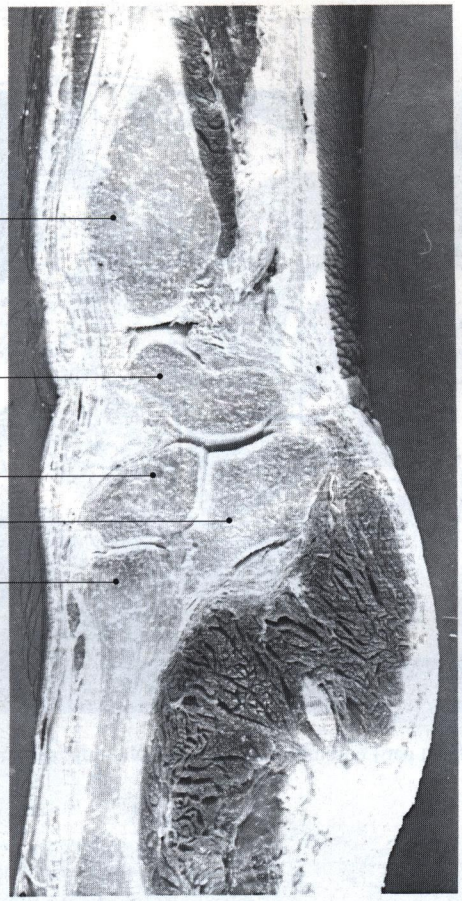

Fig. 37-2. Coupe sagittale centrée sur le scaphoïde, le trapèze et le trapézoïde

La face antérieure, perforée de multiples foramens vasculaires, est renflée à sa partie inférieure en un tubercule qui donne insertion aux muscles court fléchisseur et adducteur du pouce, et au ligament radié du carpe.

La face postérieure est criblée de foramens vasculaires.

L'hamatum (os crochu)

En forme de prisme triangulaire, il possède une apophyse développée en avant et aplatie transversalement, l'hamulus. Sur son arête antérieure s'insèrent les muscles court fléchisseur et le muscle opposant du petit doigt ainsi que le ligament pisi-hamatum et le ligament collatéral ulnaire du poignet. Sur sa face médiale passent la branche profonde du nerf ulnaire et le rameau palmaire profond de l'artère ulnaire.

Il possède trois faces articulaires : la face supérieure répond au triquetrum en dedans, au lunatum en dehors ; la face latérale s'articule avec le capitatum ; la face inférieure au quatrième et au cinquième métacarpien.

Les faces antérieure et postérieure sont criblées de foramens vasculaires.

Les deux rangées superposées sont séparées par un interligne médiocarpien en forme de ligne brisée. Les huit osselets, unis par les ligaments intercarpiens, forment une gouttière concave en avant, bordée par les tubercules du scaphoïde et du trapèze latéralement, par le pisiforme et l'hamulus médialement. Ces quatre reliefs donnent insertion au rétinaculum des fléchisseurs (ligament annulaire antérieur du carpe) qui transforme la gouttière en canal carpien (fig. 37-4).

Parmi les multiples os surnuméraires du carpe, il faut retenir l'os central du carpe entre scaphoïde et capitatum. Des fusions sont possibles, la plus fréquente est la synostose triquetro-lunaire.

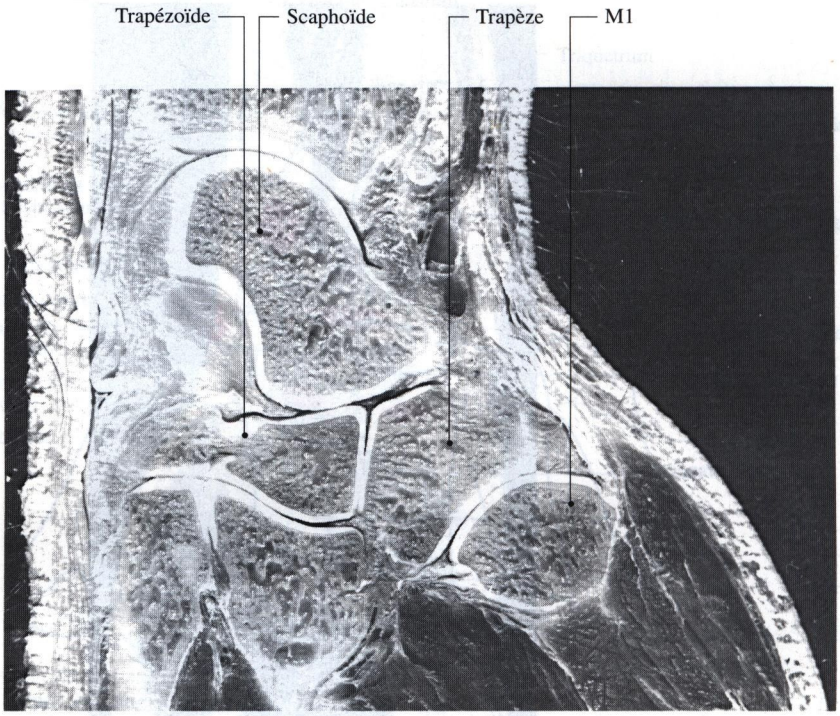

Fig. 37-3. Coupe frontale passant par l'ensemble articulaire scapho-trapèzo-trapézoïdien

Ossification

Les os du carpe se développent tous à partir d'un seul point d'ossification, à l'exception du scaphoïde qui résulterait de la soudure entre son point propre et celui de l'os central. Les points d'ossification apparaissent dans l'ordre suivant :

- capitatum et hamatum : pendant la 1re année ;
- triquetrum : entre la 2e et 3e année ;
- lunatum : de 2 à 6 ans ;
- trapèze et trapézoïde : de 4 à 6 ans ;
- scaphoïde : de 3 à 6 ans ;
- pisiforme : de 8 à 12 ans.

La main

Le métacarpe ou squelette de la main

Il se compose de cinq os longs ou métacarpiens articulés en haut avec les os du carpe, en bas avec les phalanges proximales des doigts (figs. 37-5, 37-6).

La diaphyse, de forme prismatique triangulaire, est concave vers l'avant. Ses faces antéro-médiale et antéro-latérale donnent insertion aux muscles interosseux.

La base ou extrémité supérieure est cuboïde. Sa face supérieure s'articule avec la rangée distale des os du carpe, ses faces latérale et médiale avec les métacarpiens voisins.

La tête ou extrémité inférieure est aplatie transversalement. Les faces palmaire et inférieure s'articulent avec la phalange proximale du doigt correspondant. Les faces latérale et médiale possèdent un tubercule d'insertion pour les ligaments collatéraux de l'articulation métacarpo-phalangienne.

Caractères particuliers

Le premier métacarpien

Il est court et volumineux (figs. 37-5, 37-7).

Sa diaphyse donne insertion sur sa face latérale au muscle opposant du pouce et sur sa face médiale au muscle premier interosseux dorsal. La base en forme de selle, s'articule avec le trapèze, mais ne s'articule pas avec le deuxième métacarpien. Sa face latérale porte un tubercule d'insertion pour le muscle long abducteur du pouce. La tête présente en avant un sillon séparé par deux cornes sur lesquelles s'appliquent les sésamoïdes.

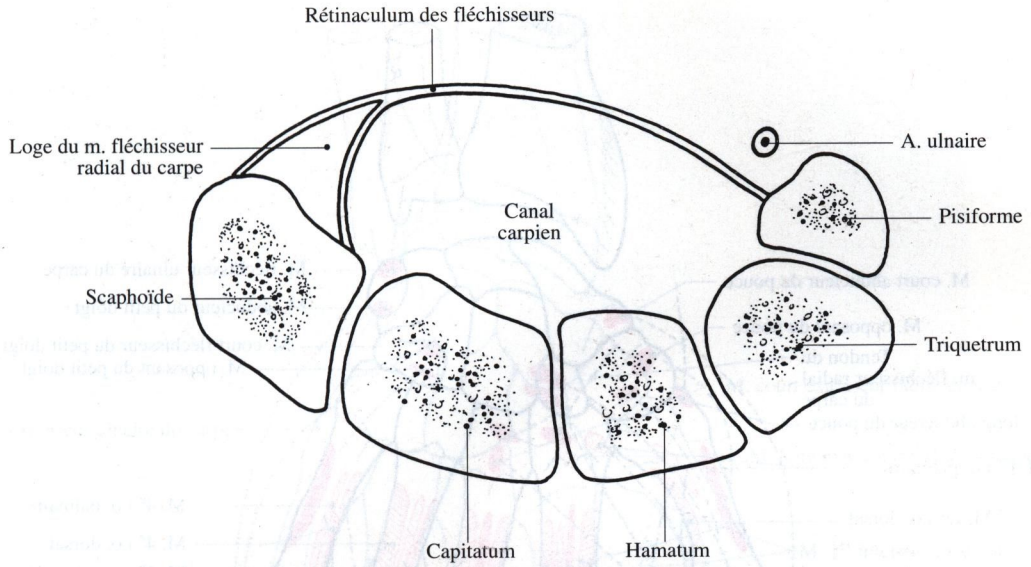

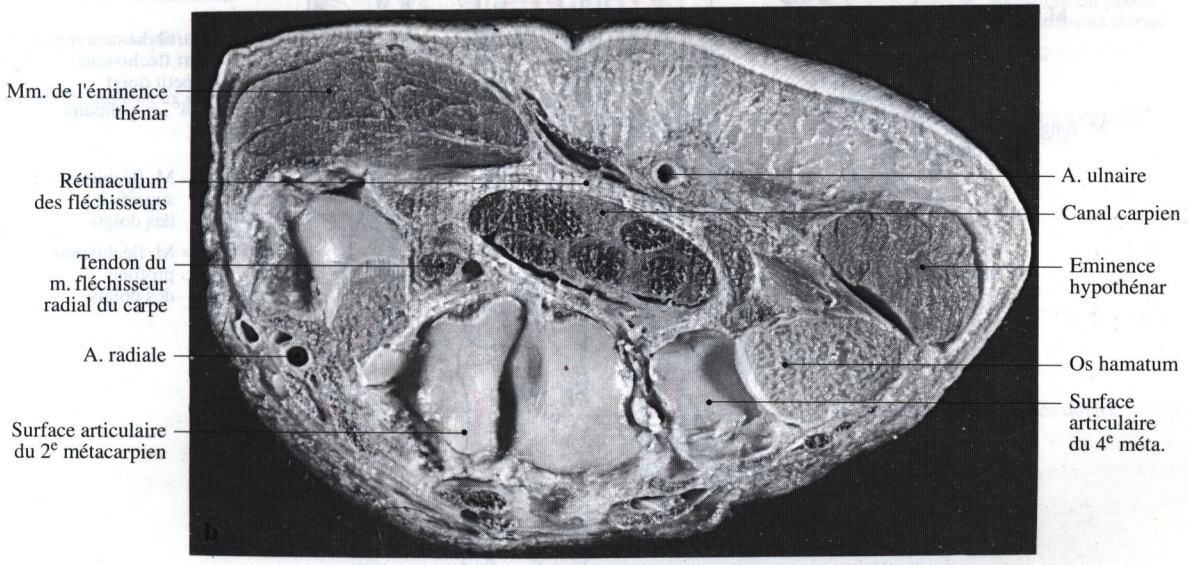

Fig. 37-4 a, b. Canal carpien. **a** Coupe transversale schématique montrant la constitution du canal carpien ; **b** coupe transversale du canal carpien : main gauche, partie distale de la coupe

Le deuxième métacarpien

Il est le plus long.

La partie antérieure de la diaphyse donne insertion au muscle adducteur du pouce. La base déprimée en gouttière reçoit le trapézoïde au centre, le scaphoïde latéralement, le capitatum médialement. Sa face palmaire donne insertion au muscle fléchisseur radial du carpe (m. grand palmaire) ; sa face dorsale possède un tubercule où s'attache le muscle long extenseur radial du carpe (m. premier radial) (fig. 37-6).

Le troisième métacarpien

La partie antérieure de la diaphyse donne insertion au muscle adducteur du pouce. La base s'articule avec le capitatum. Sa face palmaire donne insertion au muscle fléchisseur radial du carpe. Elle se continue en arrière et latéralement par le processus styloï-

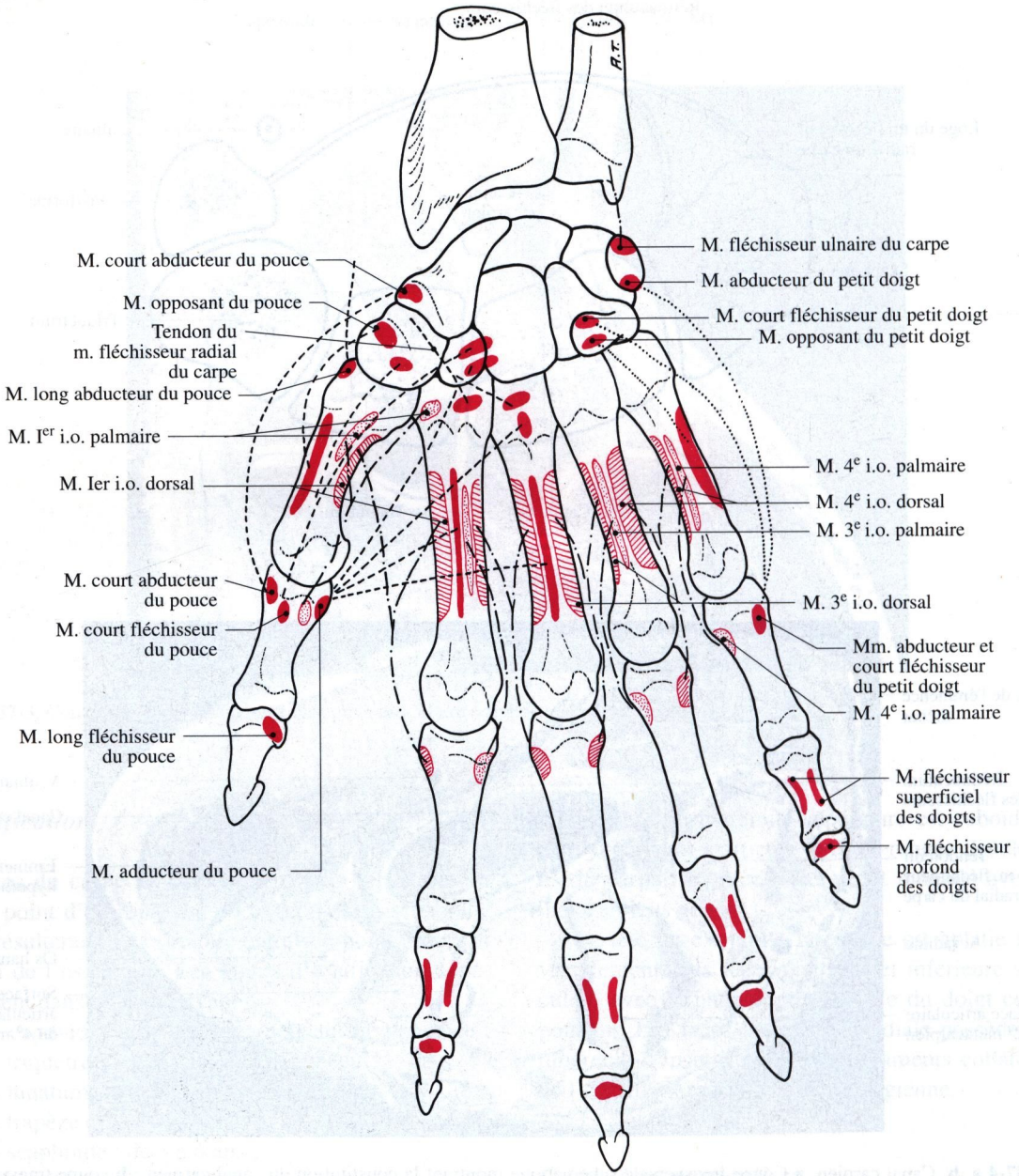

Fig. 37-5. Le squelette de la main : vue antérieure

de où s'attache le muscle court extenseur radial du carpe (m. deuxième radial).

Le quatrième métacarpien

Il est grêle.

La base s'articule avec le capitatum et l'hamatum.

Le cinquième métacarpien

Il est le plus court.

La diaphyse donne insertion au m. opposant du petit doigt et aux muscles quatrième interosseux palmaire et dorsal. La base s'articule avec l'hamatum. Elle porte un tubercule médial où s'insère le muscle extenseur ulnaire du carpe.

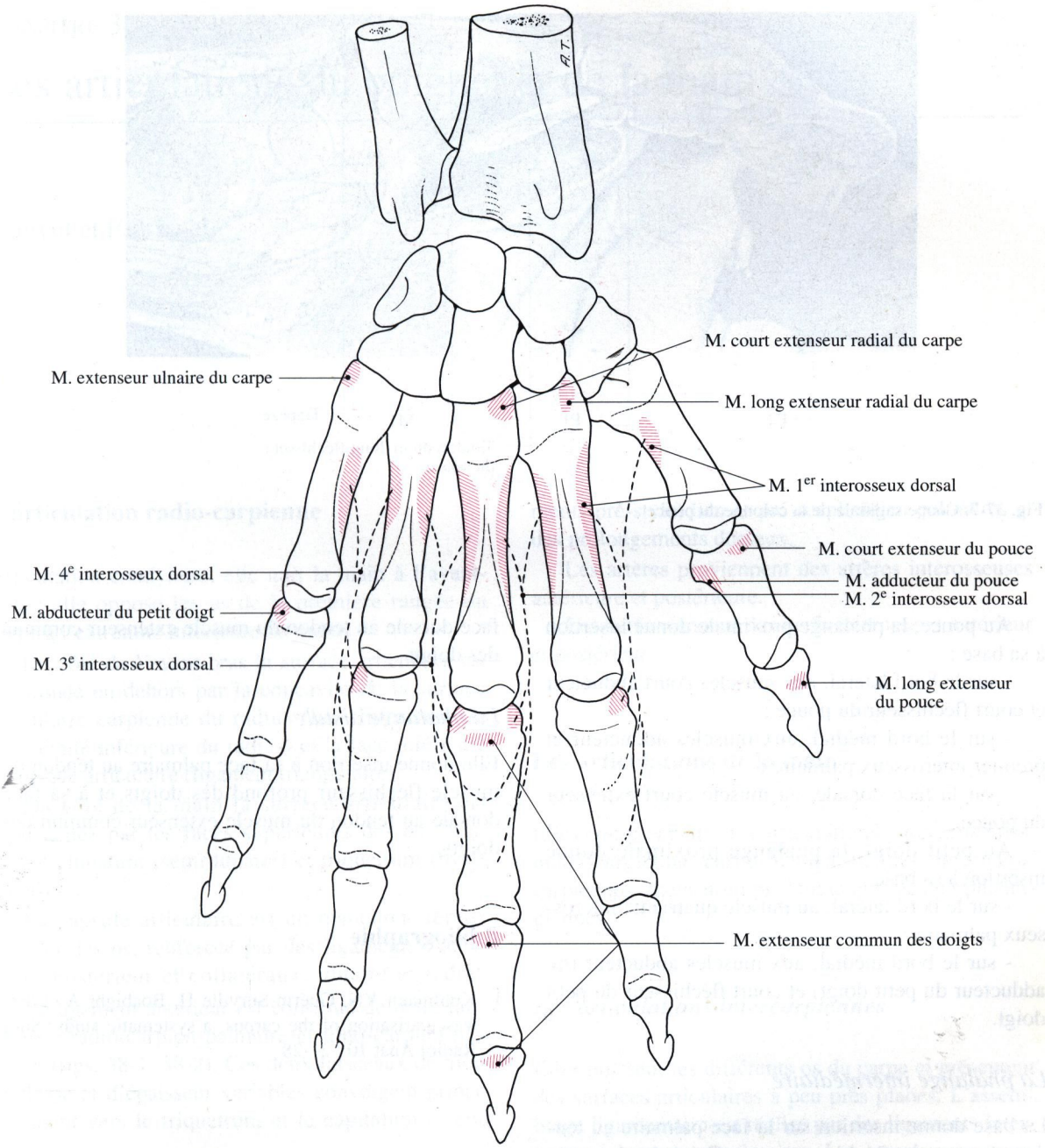

Fig. 37-6. Le squelette de la main : vue postérieure

Les phalanges

Elles forment le squelette des doigts ; le pouce en a deux, les autres doigts : trois.

La phalange proximale

La base comporte une cavité glénoïdale articulée avec la tête du métacarpien correspondant et deux tubercules pour les ligaments collatéraux des articulations métacarpo-phalangiennes et les muscles interosseux. Sur la face dorsale s'insère le tendon du muscle extenseur correspondant.

La tête possède une trochlée occupant les faces palmaire et inférieure et articulée avec la base de la phalange intermédiaire. Elle présente des tubercules pour les ligaments collatéraux des articulations interphalangiennes proximales.

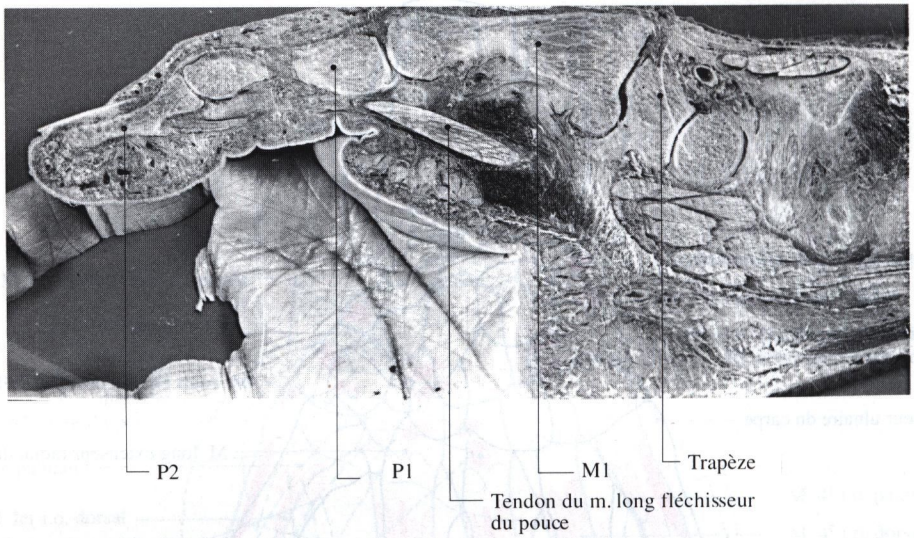

Fig. 37-7. Coupe sagittale de la colonne du pouce

Au pouce, la phalange proximale donne insertion à sa base :

- sur le bord latéral, aux muscles court abducteur et court fléchisseur du pouce ;
- sur le bord médial, aux muscles adducteur et premier interosseux palmaire ;
- sur la face dorsale, au muscle court extenseur du pouce.

Au petit doigt, la phalange proximale donne insertion à sa base :

- sur le bord latéral, au muscle quatrième interosseux palmaire ;
- sur le bord médial, aux muscles abducteur (m. adducteur du petit doigt) et court fléchisseur du petit doigt.

La phalange intermédiaire

La base donne insertion sur la face palmaire au tendon du muscle fléchisseur superficiel du doigt, la face dorsale au tendon du muscle extenseur commun des doigts.

La phalange distale

Elle donne insertion à sa face palmaire au tendon du muscle fléchisseur profond des doigts et à sa face dorsale au tendon du muscle extenseur commun des doigts.

Bibliographie

1. Kuhlmann YN, Guérin-Surville H, Boabighi A (1988) Vascularisation of the carpus, a systematic study. Surg Radiol Anat 10 : 21-28

CHAPITRE 38

Les articulations du poignet et de la main

J Guyot et F Bonnel

L'articulation radio-carpienne

Articulation condylaire, elle unit la main à l'avant-bras ; elle oppose les os de la première rangée du carpe à l'extrémité inférieure du radius.

Du côté de l'avant-bras la surface articulaire est constituée en dehors par la concavité de la surface articulaire carpienne du radius (face inférieure de l'extrémité inférieure du radius) et la face inférieure du disque articulaire (ligament triangulaire).

Du côté de la main la surface articulaire est représentée par les faces supérieures des os : scaphoïde, lunatum (semi-lunaire) et triquetrum (pyramidal).

La capsule articulaire est un manchon fibreux unissant les os, renforcée par des ligaments : antérieur, postérieur et collatéraux, ulnaire et radial.

Le ligament antérieur est constitué de deux faisceaux : radio-carpien palmaire et ulno-carpien palmaire (figs. 38-1, 38-2). Ces deux faisceaux de morphologie et d'épaisseur variables convergent principalement vers le triquetrum et le capitatum (grand os).

Le ligament postérieur ou ligament radio-carpien dorsal va du radius à la face postérieure des os triquetrum et hamatum (os crochu) (figs. 38-3, 38-4).

Le ligament collatéral ulnaire s'insère en haut sur le processus styloïde ulnaire et en bas sur le triquetrum et le pisiforme.

Le ligament collatéral radial, court, s'insère sur le processus styloïde du radius et rejoint le tubercule du scaphoïde.

La membrane synoviale tapisse la face profonde de la capsule articulaire, elle émet des prolongements pré-styloïdien et pré-scaphoïdien palmaires et des prolongements dorsaux.

Les artères proviennent des artères interosseuses antérieure et postérieure.

Les nerfs viennent des nerfs interosseux antérieur et postérieur.

Les articulations de la main

Elles comprennent : les articulations intercarpiennes, médiocarpienne, carpo-métacarpiennes, intermétacarpiennes, métacarpo-phalangiennes et interphalangiennes.

Les articulations intercarpiennes

Elles unissent les différents os du carpe et présentent des surfaces articulaires à peu près planes. L'assemblage ligamentaire est réalisé par des ligaments interosseux, dorsaux et palmaires. Les membranes synoviales sont des prolongements de la synoviale de l'articulation médiocarpienne.

L'articulation de l'os pisiforme

C'est une articulation intercarpienne individualisée unissant l'os pisiforme à l'os triquetrum. Elle possède une capsule, une synoviale propre et des moyens d'union importants représentés par le ligament pisi-hamulaire, le ligament pisi-triquetrum et le ligament pisi-métacarpien.

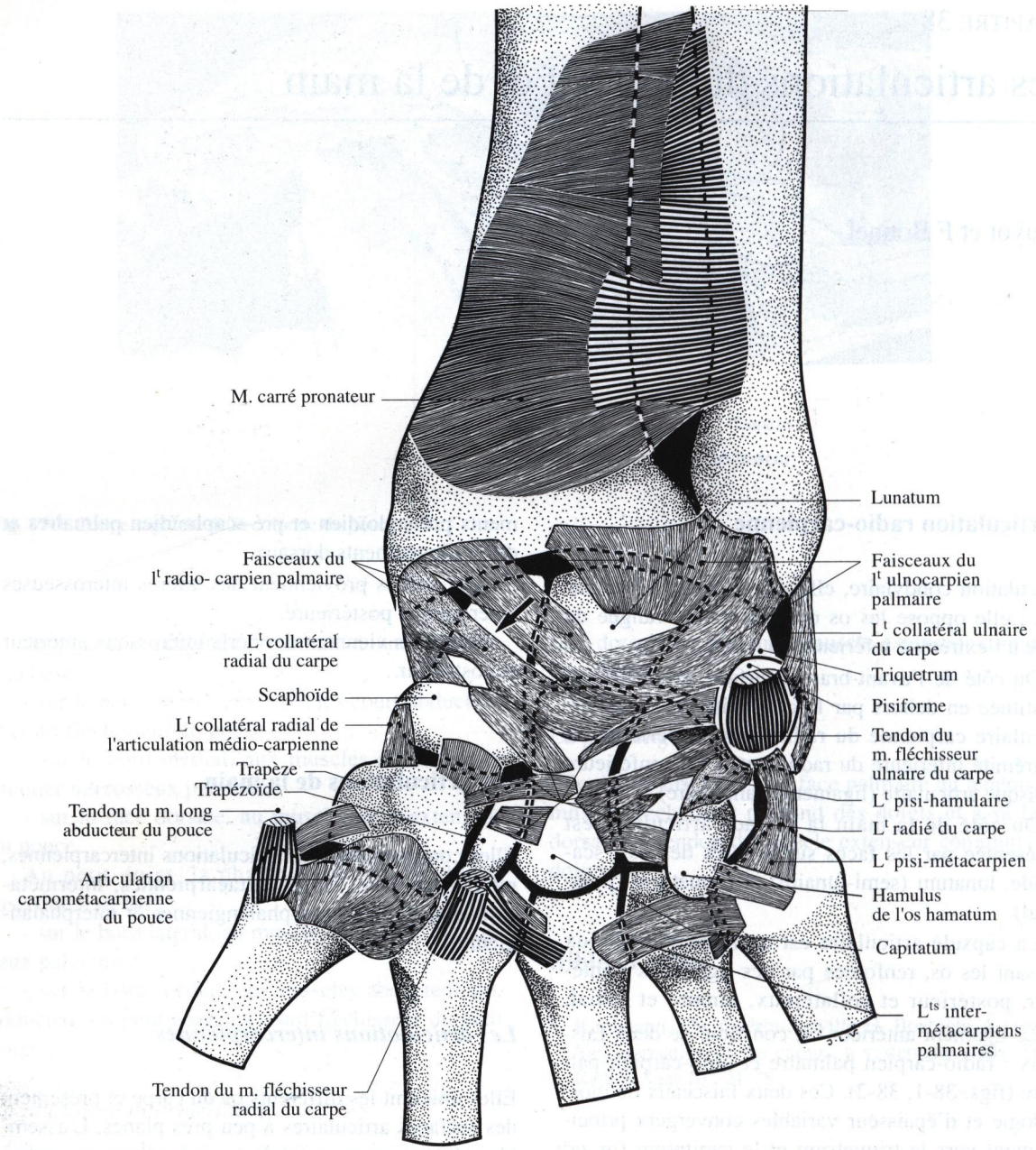

Fig. 38-1. Articulation radio-carpienne : vue antérieure. In : Guyot J (1981) Atlas of Human Limb Joints. Springer-Verlag

L'articulation médiocarpienne

Unissant les trois os de la première rangée du carpe formant le condyle carpien (scaphoïde, lunatum et triquetrum) aux os de la deuxième rangée du carpe, elle présente un interligne articulaire brisé à concavité proximale et convexité distale.

La capsule articulaire, très courte, s'insère au pourtour des revêtements cartilagineux. Les ligaments antérieurs convergent vers la face antérieure du capitatum et constituent le ligament radié du carpe (fig. 38-1). Le ligament dorsal relie le triquetrum au scaphoïde et au trapézoïde. Les ligaments collatéraux médial et latéral unissent les os extrêmes des deux rangées.

Fig. 38-2. Articulation radio-carpienne : vue antérieure. In : Guyot J (1981) Atlas of Human Limb Joints. Springer-Verlag

Les articulations carpo-métacarpiennes

Au nombre de deux, l'une latérale unit le trapèze au premier métacarpien formant l'articulation carpo-métacarpienne du pouce, l'autre médiale est commune aux quatre derniers métacarpiens regroupant les articulations carpo-métacarpiennes.

L'articulation carpo-métacarpienne du pouce (figs. 38-1, 38-5)

C'est une articulation en selle permettant les mouvements particuliers du pouce. La capsule articulaire très lâche présente un renforcement postérieur ; la membrane synoviale est également autonome.

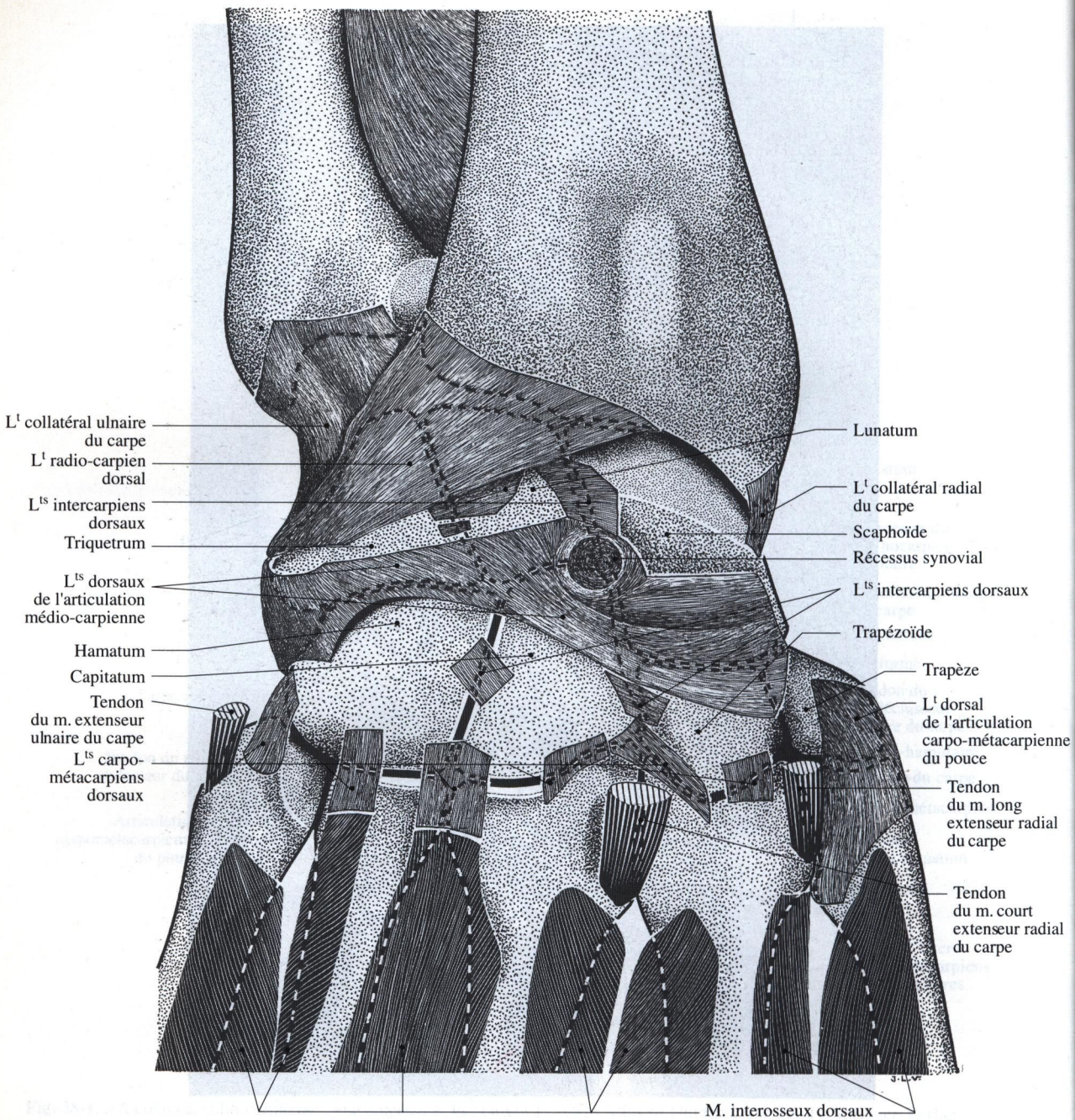

Fig. 38-3. Articulation radio-carpienne : vue postérieure. In : Guyot J (1981) Atlas of Human Limb Joints. Springer-Verlag

L'articulation médiale

Elle présente un interligne brisé réalisé par l'engrènement des facettes articulaires des os en contact. La solidarisation de l'ensemble est due à une capsule renforcée de ligaments courts : carpo-métacarpiens dorsaux (fig. 38-3), carpo-métacarpiens palmaires et un ligament interosseux unissant le troisième métacarpien aux os capitatum et hamatum.

Les articulations intermétacarpiennes

Les quatre derniers métacarpiens s'articulent entre eux par leurs bases ; leurs têtes sont unies par le ligament métacarpien transverse profond. Ces articulations de type sellaire possèdent des renforcements capsulaires dorsaux et palmaires et des ligaments interosseux.

Fig. 38-4. Articulation radio-carpienne : vue postérieure. In : Guyot J (1981) Atlas of Human Limb Joints. Springer-Verlag

Les articulations métacarpo-phalangiennes

Elles unissent la tête de chaque métacarpien à la base de la phalange proximale du doigt correspondant : ce sont des articulations condylaires (figs. 38-6, 38-7).

La tête métacarpienne porte une surface articulaire arrondie débordant sur le versant palmaire qui est reçue dans la cavité ovalaire de la base de la première phalange. Cette cavité osseuse se prolonge en bas et en arrière par la lame quadrilatère du fibro-cartilage glénoïdien qui rétablit la concordance articulaire.

La capsule articulaire peu épaisse, lâche, est renforcée par les ligaments collatéraux radial et ulnaire. Chacun est une nappe fibreuse triangulaire qui se fixe sur le tubercule des faces latérales de la tête du métacarpien et qui irradie en éventail en deux faisceaux : métacarpo-phalangien dorsal sur le tubercule

latéral de la phalange et métacarpo-glénoïdien palmaire sur le fibro-cartilage.

La membrane synoviale double la capsule et présente un récessus dorsal sur le métacarpien.

L'articulation métacarpo-phalangienne du pouce se caractérise par la présence dans le fibrocartilage glénoïdien de deux os sésamoïdes radial et ulnaire.

Les articulations interphalangiennes

Au nombre de deux par doigt, sauf au niveau du pouce, elles se distinguent en articulations interphalangiennes proximale et distale ; elles sont de type gynglime (trochléenne) (figs. 38-8, 38-9).

La tête de la phalange présente la forme d'une trochlée trapézoïdale à base palmaire. La base de l'autre phalange est complémentaire ; elle présente deux cavités séparées par une crête mousse et est agrandie par un fibrocartilage glénoïdien.

La capsule est renforcée latéralement par les ligaments collatéraux radial et ulnaire : insérés sur le tubercule de la tête de la phalange, ils présentent deux faisceaux, l'un dorsal sur le tubercule latéral de la base de la phalange, l'autre palmaire sur le fibrocartilage glénoïdien.

La membrane synoviale présente un récessus palmaire.

Anatomie fonctionnelle du poignet

La région carpienne représente par le nombre élevé de ses articulations un complexe fonctionnel qui doit transmettre de façon harmonieuse les contraintes mécaniques et permettre une grande mobilité au cours de la préhension. Cet ensemble de quinze articulations assure par sa "cohérence spatiale" un équilibre qui ne supporte pas la moindre malposition sous peine d'un dysfonctionnement global.

Malgré toutes les recherches, la compréhension du fonctionnement du carpe à l'état normal reste toujours difficile et de nombreuses inconnues persistent dans l'explication des instabilités du carpe.

Organisation articulaire

Il n'est pas possible sur le plan fonctionnel de dissocier l'articulation médio-carpienne de l'articulation radio-ulno-carpienne.

Articulation médio-carpienne

Le type mécanique de l'articulation médio-carpienne dans la classification des articulations a été très diversement apprécié : énarthrose pour Fick, trochléarthrose pour Henke, arthrodie pour Kaplan et condylarthrose pour Kapandji et Poirier. A notre avis, envisagée globalement, elle doit être assimilée à une condylarthrose.

Articulation radio-ulno-carpienne

L'articulation radio-ulno-carpienne qui met en présence l'extrémité inférieure du radius et de l'ulna avec la première rangée des os du carpe par l'intermédiaire du disque articulaire (ligament triangulaire) appartient au groupe des condylarthroses avec deux axes de travail et deux degrés de liberté articulaire.

Comportement mécanique général des structures osseuses

Nous envisagerons les déplacements osseux en fonction de la disposition anatomique. Les déplacements osseux sont décrits à partir de la position de référence de la main définie dans le cadre d'un sujet anatomique debout dans la position du garde-à-vous, la main en supination, la paume dirigée en avant. L'orientation de la surface articulaire du radius oblique en bas, en avant et latéralement, ne permet au massif carpien qu'un déplacement médial et antérieur. Comme nous le verrons, les structures ligamentaires vont se disposer pour s'opposer à ce déplacement ; pour les os du carpe, leur géométrie va induire des déplacements adaptatifs qu'il convient d'analyser. Le lunatum par sa forme asymétrique avec une hauteur plus importante en avant qu'en arrière a une tendance naturelle sous la poussée de l'os capitatum à se disposer en extension (dorsiflexion). Le scaphoïde présente un grand diamètre et un petit diamètre. La tendance du scaphoïde est de s'horizontaliser (flexion). L'objectif final de ces axes anatomiques différents est de présenter en toutes circonstances un "espace utile" qui permet l'adaptation des os du carpe, constituant ainsi un système à géométrie variable.

En résumé : les deux os ont une tendance à présenter leur plus petit diamètre, or, comme l'a montré Mac Murtry, la distance entre la face inférieure du

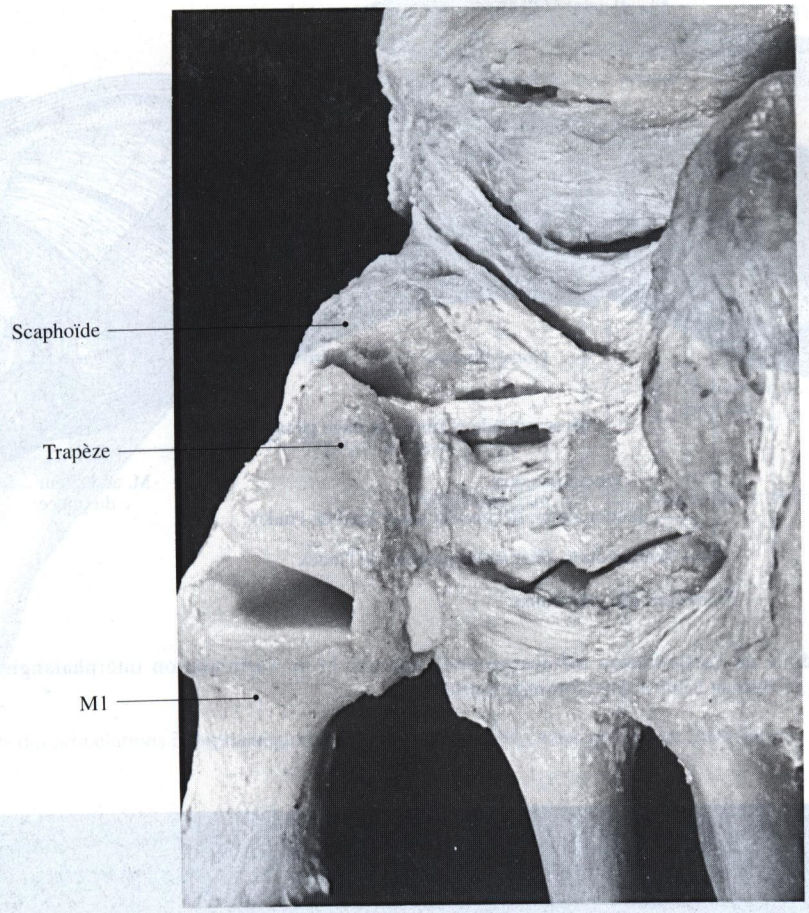

Fig. 38-5. Vue antérieure des éléments de la base du pouce avec l'articulation trapézo-métacarpienne et son système ligamentaire

radius et la base du métacarpien est constante. Cet axiome impose aux os du carpe un changement de position lors des mouvements, afin de rester toujours en contact entre eux et en situation de stabilité. Cette nécessité de stabilisation automatique est accrue par le fait qu'aucun élément moteur tendineux stabilisateur ne prend insertion sur sept des huit os du carpe.

Le système osseux, radius-lunatum-capitatum-métacarpien, a été assimilé à une chaîne articulée, avec deux os intercalaires (lunatum et capitatum), ce qui est un facteur d'instabilité [Gilford]. La dissociation ligamentaire entre le lunatum et le scaphoïde entraîne une instabilité dorsale avec le lunatum en extension et le scaphoïde en flexion (D.I.S.I. de Linscheid). Le déplacement en sens inverse rentre dans le cadre de l'instabilité ventrale (V.I.S.I. de Linscheid) (fig. 38-10).

Comportement mécanique de l'ensemble ostéo-ligamentaire

Articulation radio-ulnaire distale

Au niveau de l'articulation radio-ulnaire distale, l'incisure ulnaire du radius (cavité sigmoïde) s'articule avec la circonférence articulaire de la tête de l'ulna, en forme de croissant. L'ulna ne présente aucun mouvement de rotation axiale et l'extrémité inférieure du radius décrit une translation circonférencielle autour de sa tête. Les mouvements de l'ulna ont été étudiés par Bordes : dans le plan frontal, l'amplitude de l'abduction-adduction est comprise entre 3° et 3,5°, ce qui correspond à une translation de 1,3 mm pour l'ulna. Dans le plan sagittal, l'amplitude de mouvement est de 3°. Le disque articulaire

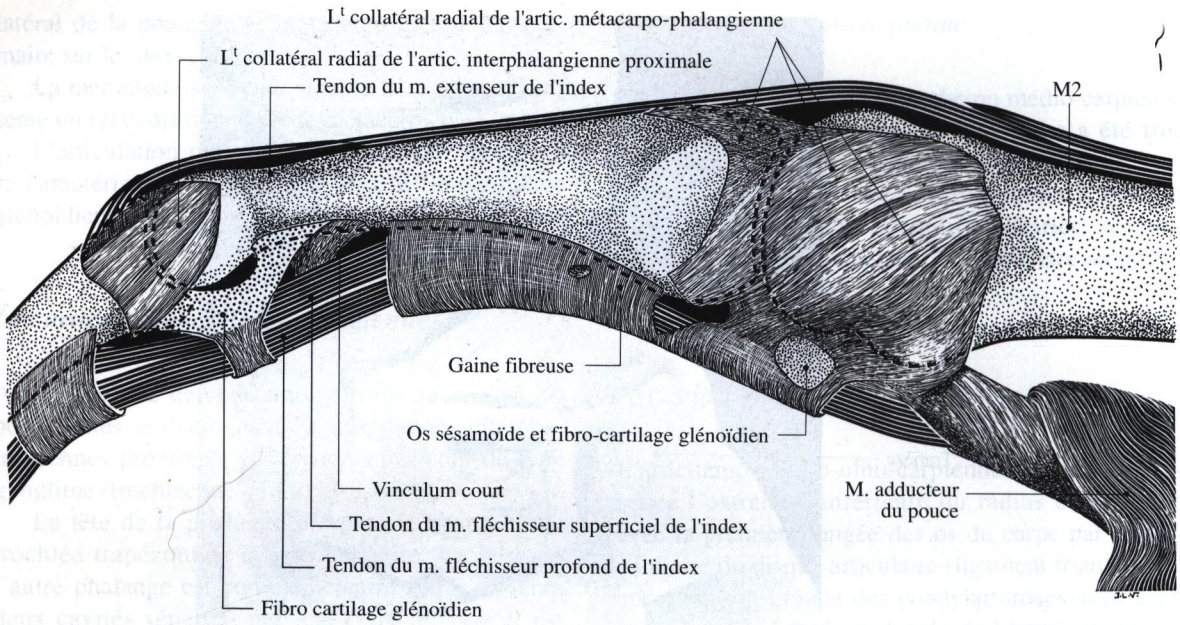

Fig. 38-6. Vue médiale de l'articulation métacarpo-phalangienne et de l'articulation interphalangienne proximale. In : Guyot J (1981) Atlas of Human Limb Joints. Springer-Verlag

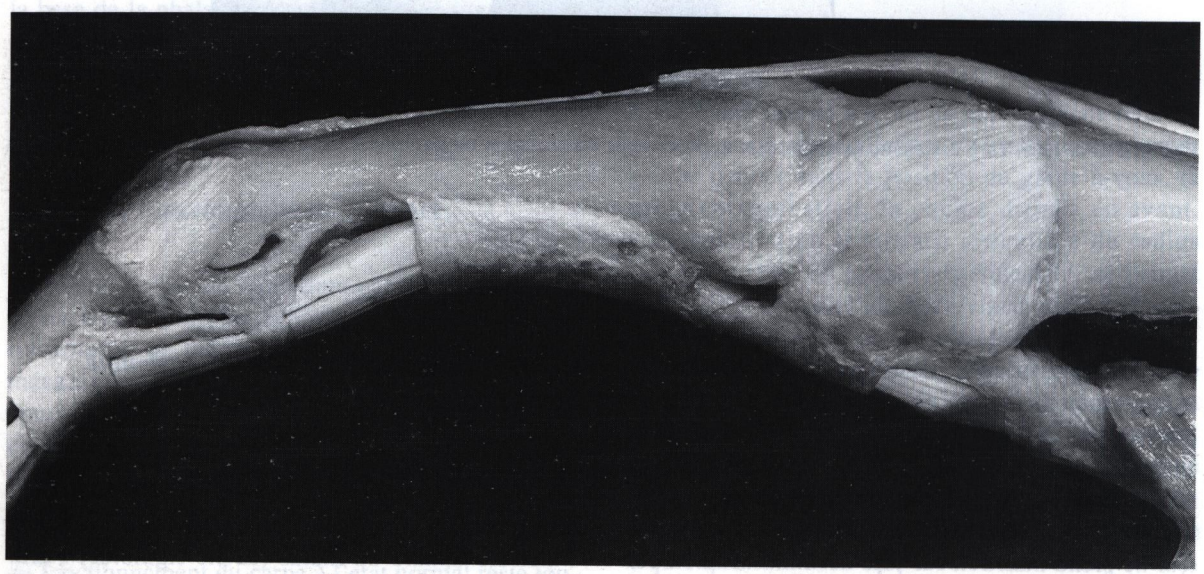

Fig. 38-7. Vue médiale de l'articulation métacarpo-phalangienne et de l'articulation interphalangienne proximale. In : Guyot J (1981) Atlas of Human Limb Joints. Springer-Verlag

(ligament triangulaire) constitue un des éléments de la stabilité antéro-postérieure de l'articulation radio-ulnaire distale. Les ligaments radio-ulnaires antérieur et postérieur sont satellites dans leur rôle stabilisateur. Pour Davidson et Horwitz, le ligament postérieur est tendu en pronation et l'antérieur en supination. Le faisceau ulno-carpien du ligament antérieur de l'articulation radio-carpienne stabilise le déplacement antéro-postérieur de la tête de l'ulna surtout en pronation. Lors de la pronation et flexion du poignet, toutes les conditions mécaniques sont réunies pour entraîner une stabilité de la tête de

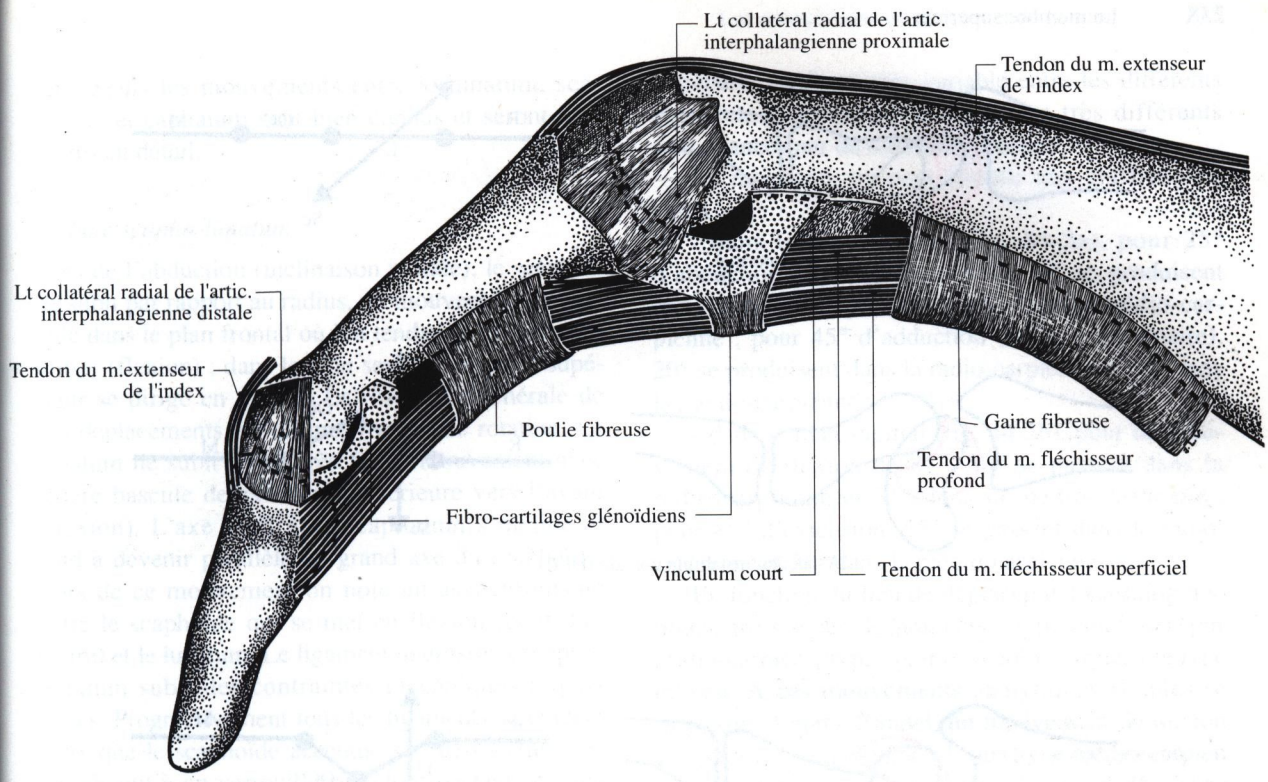

Fig. 38-8. Vue médiale des articulations interphalangiennes. In : Guyot J (1981) Atlas of Human Limb Joints. Springer-Verlag

Fig. 38-9. Vue médiale des articulations interphalangiennes. In : Guyot J (1981) Atlas of Human Limb Joints. Springer-Verlag

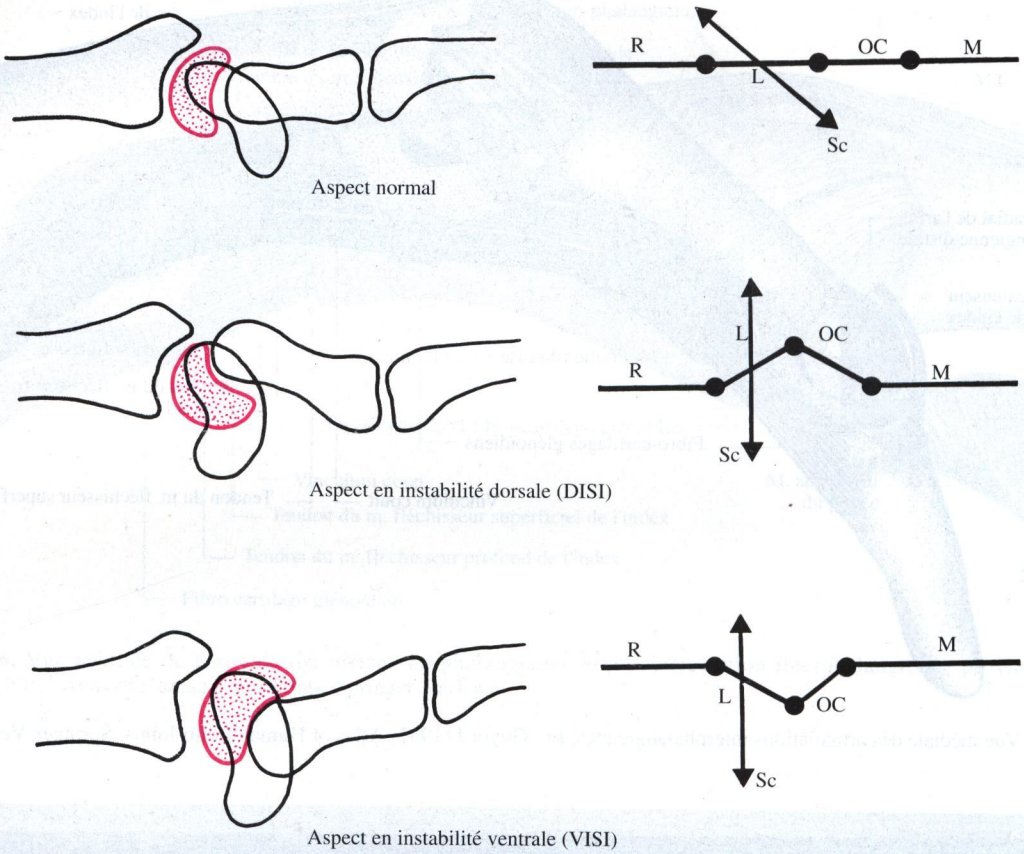

Fig. 38-10. Vue de profil des os du carpe avec les différents types d'instabilité

l'ulna avec une congruence articulaire diminuée, le faisceau postérieur du disque articulaire et le faisceau carpien antérieur étant détendus. Pour pallier cet état d'instabilité, la présence du muscle extenseur ulnaire du carpe (m. cubital postérieur) est indispensable : son tendon passe en arrière de la tête de l'ulna dans une gaine ostéo-fibreuse propre ; les structures osseuses en avant et les enveloppes fibreuses en arrière maintiennent ce tendon en place pendant les mouvements de pronation et de supination même extrêmes. D'après De Leeuw, l'enveloppe de ce tendon est formée de l'aponévrose antibrachiale divisée en un feuillet profond et un feuillet superficiel séparés par un espace tissulaire lâche. C'est le feuillet profond qui entoure le tendon du muscle extenseur ulnaire du carpe séparé du tendon du muscle extenseur du petit doigt par un septum intermusculaire qui n'adhère par à l'ulna, et limité en dedans par la crête ulnaire. Pour Landsmeer, le tendon du muscle extenseur ulnaire du carpe n'adhère pas à l'ulna et peut ainsi se déplacer librement lors de la supination. Pour Sirvente, le débattement du tendon sur l'ulna serait un stabilisateur par l'intermédiaire de ses gaines qui, en toutes positions, le maintiennent contre la tête de l'ulna tout en lui permettant un petit débattement essentiel à sa physiologie. Sur le plan électro-myographique, Backdahl a montré que le muscle extenseur ulnaire du carpe est le seul des muscles extenseurs du poignet en action lors de la flexion palmaire.

Articulations radio-carpienne et médio-carpienne

Les os du carpe avec leurs surfaces concaves et convexes se trouvent en position d'instabilité permanente avec des axes mobiles. Le centre de rotation des os du carpe est situé au niveau de la tête du capitatum. De nombreuses études expérimentales de biomécanique ont été réalisées avec des protocoles variables. L'analyse des différents mouvements angulaires entre les os du carpe est d'approche diffi-

cile. Seuls les mouvements entre le lunatum, scaphoïde et capitatum sont bien connus et seront rapportés en détail.

Le bloc scapho-lunatum

Lors de l'abduction (inclinaison radiale), le scaphoïde subit par rapport au radius, un mouvement de bascule dans le plan frontal où il a tendance à s'horizontaliser (flexion) ; dans le plan sagittal son pôle supérieur se dirige en arrière. La résultante générale de ces déplacements est un mouvement de rotation. Le lunatum ne subit qu'un très faible mouvement avec légère bascule de sa corne postérieure vers l'avant (flexion). L'axe vertical du capitatum s'incline et tend à devenir parallèle au grand axe du scaphoïde. Lors de ce mouvement on note un asynchronisme entre le scaphoïde qui se met en flexion (petit diamètre) et le lunatum. Le ligament interosseux scapholunatum subit des contraintes mécaniques importantes. Progressivement tous les ligaments se tendent alors que le scaphoïde accentue son déplacement ce qui aboutit à un verrouillage ("close packed position de Mc Conaill"). Les mouvements entre les trois segments osseux, scaphoïde, lunatum et capitatum, sont variables : l'amplitude du mouvement entre scaphoïde et lunatum dans le plan sagittal est importante (15°), et augmente la concavité palmaire ; le mouvement entre scaphoïde et capitatum a une amplitude angulaire qui tend à s'amplifier (25°) alors que celle entre lunatum et capitatum est minime (2°).

Lors de l'adduction, le scaphoïde se verticalise et présente son plus grand diamètre avec légère bascule palmaire du pôle supérieur (extension). Le lunatum, sous la poussée du scaphoïde, subit un double mouvement de bascule : transversal, en dedans et en bas, tandis que, dans le plan sagittal, la corne antérieure bascule en bas et en arrière (extension). Le capitatum bascule par son extrémité distale en dedans. Les mouvements des os du carpe entre eux sont de très grande amplitude notamment entre le scaphoïde et le capitatum, à la fois dans le plan transversal et sagittal. Entre les deux rangées proximale et distale se produit un mouvement de cisaillement (pronation-supination).

En extension, le lunatum bascule en extension, le scaphoïde se verticalise et suit le mouvement du lunatum en extension.

En flexion, le lunatum bascule en flexion, le scaphoïde bascule par son pôle supérieur en arrière et a tendance à s'horizontaliser (flexion) ; il se produit au niveau de la deuxième rangée un mouvement de supination-extension. L'amplitude des mouvements se répartit de façon très variable entre les différents segments articulaires. Des chiffres très différents sont avancés par de nombreux auteurs :

En moyenne, on peut aboutir aux chiffres suivants :

- dans le plan frontal (fig. 44-2a), pour 25° d'abduction (inclinaison radiale), 15° se produisent dans la radio-carpienne et 10° dans la médio-carpienne ; pour 45° d'adduction (inclinaison ulnaire), 20° se produisent dans la radio-carpienne et 25° dans la médio-carpienne ;
- dans le plan sagittal (fig. 44-2b), pour un mouvement de flexion de 85°, 50° se passent dans la radio-carpienne et 35° dans la médio-carpienne ; pour 85° d'extension, 55° se passent dans la radio-carpienne et 30° dans la médio-carpienne.

En fonction du lieu de déplacement Castaing distingue trois types de poignets : type condylien pur (radio-carpien), type central (médio- carpien) et type moyen. A ces mouvements analytiques simples se surajoute, d'après Bunnel, un mouvement de torsion selon un axe longitudinal : l'interligne médio-carpien est l'objet d'un mouvement de vissage et dévissage de la rangée proximale au cours de l'inclinaison ulnaire en pronation-flexion et au cours de l'inclinaison radiale en supination-extension [Johnston, Mc Conaill].

L'articulation scapho-trapézo-trapézoïdienne

Le scaphoïde que l'on peut assimiler à un "rocking chair" repose sur un socle formé par le trapèze et le trapézoïde. Lors des mouvements du poignet, le scaphoïde subit trois types de mouvement : flexion-extension, abduction-adduction et rotation. Tous les ligaments participent pour s'opposer aux mouvements de grande amplitude qui nuiraient à la stabilité du scaphoïde.

L'articulation ulno-triquetrale

Le comportement mécanique du triquetrum (pyramidal) est à l'heure actuelle mal connu. La concentration des insertions ligamentaires antérieures et postérieures, et la présence du disque articulaire en font, à notre avis, un organe de butée adaptative élastique important.

L'articulation triquetro-hamatum

Cette articulation possède une surface oblique qui permet de l'assimiler à une articulation en selle ; elle joue un rôle fondamental dans la médio-carpienne :

le mouvement observé est hélicoïdal en avant et en dehors (latéral). Ce mouvement de vissage et dévissage se produit dans toutes les positions avec mise en tension de tous les ligaments obliques. Bien que classée parmi les condylarthroses, l'articulation médio-carpienne est l'objet de trois mouvements, de flexion-extension, d'abduction-adduction, et de rotation, selon l'axe du capitatum.

Comportement mécanique général des ligaments

La direction des fibres ligamentaires selon trois axes, vertical, horizontal et oblique, permet à elle seule d'en prévoir la fonction. Les ligaments verticaux ont une fonction de suspension pour les efforts axiaux (port d'une charge), et un rôle dans la stabilisation latérale et antéro-postérieure. Les ligaments horizontaux maintiennent les courbures de l'ensemble du carpe et constituent des éléments élastiques antiflambage. Les ligaments obliques sont autant de pivots rotatoires (pronation-supination).

Il existe des regroupements fonctionnels ligamentaires et tendineux. Pour Kauer, le ligament de la première rangée est en continuité fonctionnelle avec un ensemble radio-scapho-lunatum et ulno-triquetro-lunatum. Sur le plan tendineux, les tendons du muscle fléchisseur radial du carpe (m. grand palmaire) et du muscle fléchisseur ulnaire du carpe (m. cubital antérieur) avec son prolongement pisi-métacarpien constituent un système d'équilibre. Dans le même ordre d'idée, on doit regrouper les ligaments radio-triquetraux palmaire et dorsal (ligament frondiforme ou rétinaculum inférieur), qui empêchent le carpe de se luxer en bas et en dedans (médial).

Bibliographie

1. Backdahl M, Myrin O (1961) Ulnar deviation of the fingers in rheumatoid arthritis and its surgical correction. Acta Chir Scand 122 : 158-165
2. Bordes JP (1976) La pronosupination. Thèse de Médecine n° 291, Toulouse, p 125
3. Bunnell S (1956) Surgery of the hand. JB Lippincott Co, Philadelphia
4. Castaing J (1964) Fractures récentes de l'extrémité inférieure du radius chez l'adulte. Rev Chir Orthop 50 : 581-696
5. Davidson AJ, Horwitz M (1931) Reccurent of habitual dislocation of the inferior radio-ulnar articulation. Amer J Surg 41 : 115
6. De Leew B (1962) Stratigrafie Van hed dorsale Polsgebied Drukkering. Luctor et Emergo, Leiden
7. Fick R (1901) Über die Bewegungen in den Handgelenken agh. K Sachs Ges Wiss 26 : 464
8. Gilford WW, Bolton RH, Lambrinudi C (1943) The mechanism of the wrist joint. Guy's Hosp Rep 92 : 52-59
9. Henke W (1859) Die Bewegungen der Handwurzel. Z rat Med 7 : 21-41
10. Johnston HM (1907) Varying positions of the carpal bones in the different movements at the wrist. J Anat 41: 109-122 et 280-292
11. Kapandji IA (1968) Physiologie articulaire. Fasc I. Maloine SA, Paris, p 138
12. Kaplan EB (1965) Functional and surgical anatomy of the hand. JB Lippincoot Cie, Philadelphia, p 131
13. Kauer JMG (1965) En Analyse Vand de Carpale Flexie. Luctor et Emergo, Leiden
14. Landsmeer JMF (1968) Les cohérences spatiales et l'équilibre spatial dans la région carpienne. Acta Anat (Basel) 70, suppl 54 : 1-84
15. Linscheid RL, Dobyns JJ, Beabout JW (1972) Traumatic instability of the wrist. J Bone Joint Surg 54 [Am] : 1612-1632
16. Mac Connail MA (1941) The mechanical anatomy of the carpus and its bearing on some surgical problems. J Anat 75 : 166-175
17. Mac Murtry RY, Youm Y, Flatt AE, Gillepsie TE (1978) Kinematics of the wrist II : clinical applications. J Bone Joint Surg 60 : 955-961
18. Poirier F, Charpy A (1926) Traité d'Anatomie Humaine. Les articulations. Masson, Paris
19. Sirvente C (1978) Contribution à l'étude de l'anatomie fonctionnelle du cubital postérieur. Thèse de Médecine, Toulouse, n° 112, p 76

CHAPITRE 39

Les muscles intrinsèques de la main

F Bonnel

Les muscles intrinsèques de la main se disposent dans trois loges : latérale, médiale et moyenne.

La loge latérale, ou éminence thénar, la plus volumineuse, comprend quatre muscles : le muscle court abducteur du pouce, le muscle court fléchisseur du pouce, le muscle opposant du pouce et le muscle adducteur du pouce.

La loge médiale, ou éminence hypothénar, la plus petite, est constituée de quatre muscles : le muscle court palmaire (m. palmaire cutané), le muscle abducteur du petit doigt (m. adducteur du petit doigt), le muscle court fléchisseur du petit doigt et le muscle opposant du petit doigt.

La loge moyenne, la plus étendue, livre passage aux tendons des muscles extrinsèques, et aux muscles intrinsèques avec les muscles interosseux palmaires et dorsaux et les muscles lombricaux.

La dénomination des muscles de la main est déterminée en référence à l'axe vertical qui passe par le troisième rayon osseux, et qui est l'axe de symétrie d'insertion des muscles interosseux.

Loge thénar

La loge thénar est centrée sur le squelette osseux des premier et deuxième métacarpiens. Les muscles qui la constituent sont destinés à la mobilité et stabilité de la colonne du pouce. Elle est constituée de quatre muscles qui se disposent en trois plans : le plan superficiel formé par le muscle court abducteur du pouce, le plan moyen comprend les muscles opposant et court fléchisseur du pouce et le plan profond est formé par le muscle adducteur du pouce.

Le muscle court abducteur du pouce

Description (fig. 39-1)

Il s'insère sur le scaphoïde, sur la partie antérieure du rétinaculum des fléchisseurs (ligament annulaire antérieur) et reçoit parfois une expansion du tendon du muscle long abducteur du pouce. Il se dirige en bas, en dehors, et se termine sur le sésamoïde latéral et sur la tubérosité latérale de l'extrémité supérieure de la phalange proximale du pouce. Il présente une expansion qui se dirige à la face dorsale de la phalange et se termine sur le tendon du muscle long extenseur du pouce. C'est un muscle superficiel qui recouvre tous les muscles de l'éminence thénar.

Innervation

Il est innervé par une branche collatérale du nerf médian, le rameau thénarien (fig. 33-1), qui se détache dans le canal carpien au bord inférieur du rétinaculum des fléchisseurs (voir chap. 42).

Action

Il est abducteur et rotateur externe de la colonne du pouce.

Le muscle opposant du pouce

Description (figs. 39-2, 43-6)

Il s'insère sur la face antéro-externe du rétinaculum des fléchisseurs et la partie externe de la crête du trapèze. Il se dirige en bas et latéralement, pour se terminer sur la face latérale de la diaphyse du premier

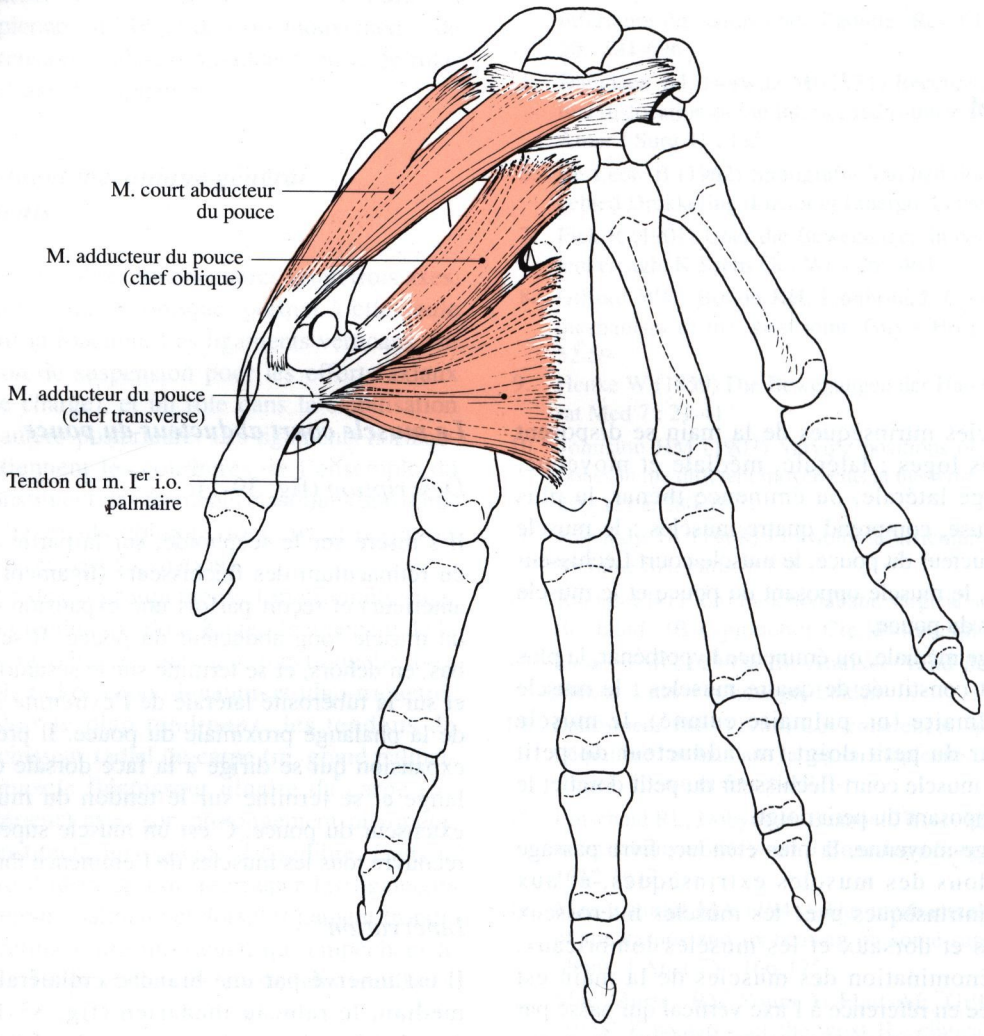

Fig. 39-1. Les muscles court abducteur et adducteur du pouce

métacarpien. Certains auteurs [Paturet] lui décrivent deux faisceaux d'insertion proximale avec des fibres superficielles, et des fibres profondes.

Innervation

Il est innervé par le rameau thénarien du nerf médian.

Action

Il agit sur le premier métacarpien en réalisant un mouvement de rotation de dehors et dedans, mettant le pouce en situation d'opposition.

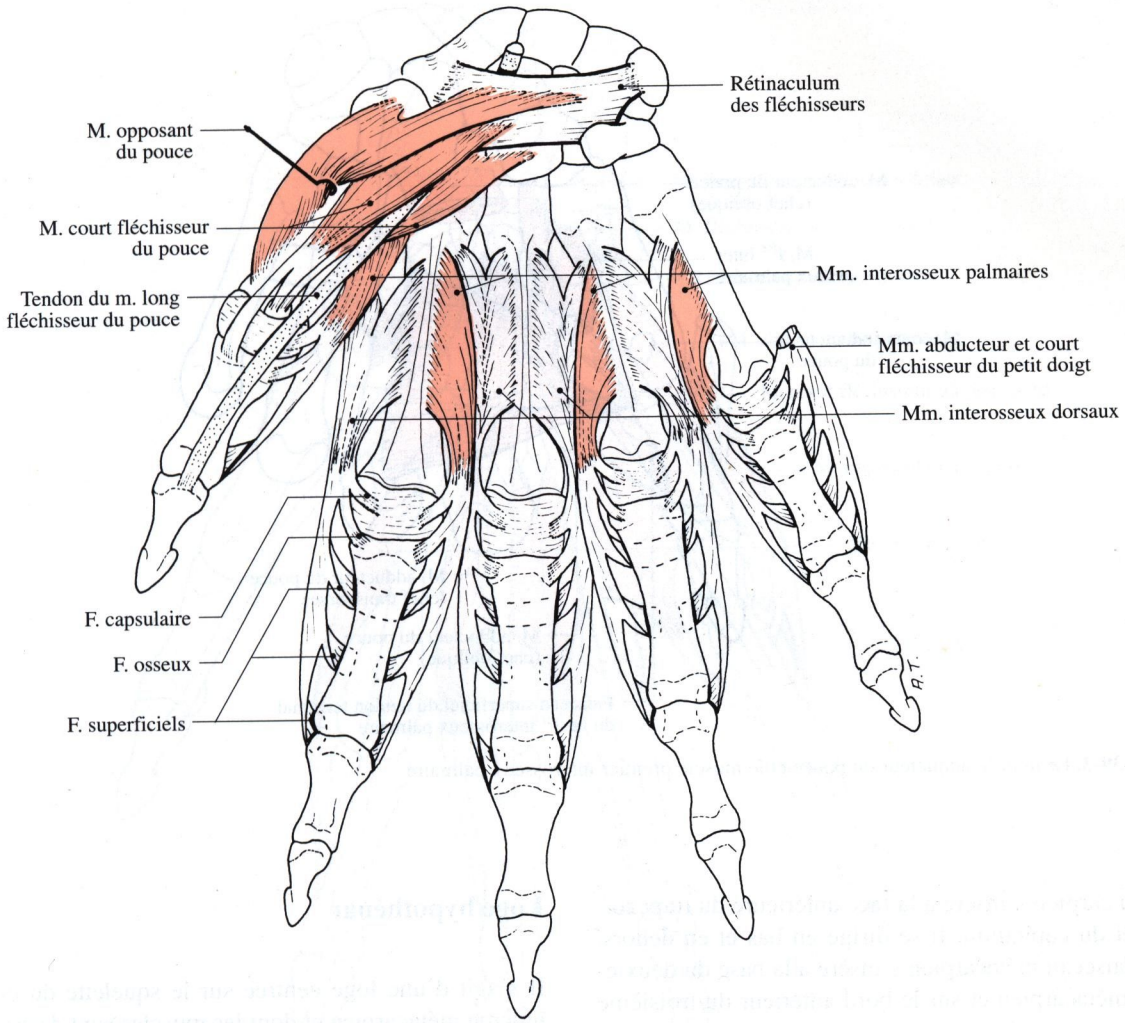

Fig. 39-2. Les muscles opposant et court fléchisseur du pouce, et les muscles interosseux

Le muscle court fléchisseur du pouce

Description (fig. 39-2)

Il est constitué par un faisceau superficiel qui s'insère sur le rétinaculum des fléchisseurs, le trapèze et la gaine du tendon du muscle fléchisseur radial du carpe (m. grand palmaire), et un faisceau profond qui s'insère sur les os capitatum et trapézoïde. Ces deux faisceaux se dirigent en bas et en dehors pour se terminer sur le sésamoïde latéral et sur la tubérosité latérale de la première phalange du pouce. Le rapport topographique qui le caractérise est celui qu'il contracte avec le tendon du muscle long fléchisseur du pouce qui passe entre les faisceaux superficiel et profond (fig. 43-5).

Innervation

Le faisceau superficiel est innervé par le rameau thénarien du nerf médian, et le faisceau profond par la branche profonde du nerf ulnaire (figs. 33-1, 33-2).

Action

Il porte le pouce en dedans et en avant en lui imprimant un mouvement de rotation. Il participe à la fonction d'opposition du pouce.

Le muscle adducteur du pouce

Description (figs. 39-1, 39-3)

Il est formé de deux faisceaux, l'un oblique ou carpien et l'autre transverse ou métacarpien. Le fais-

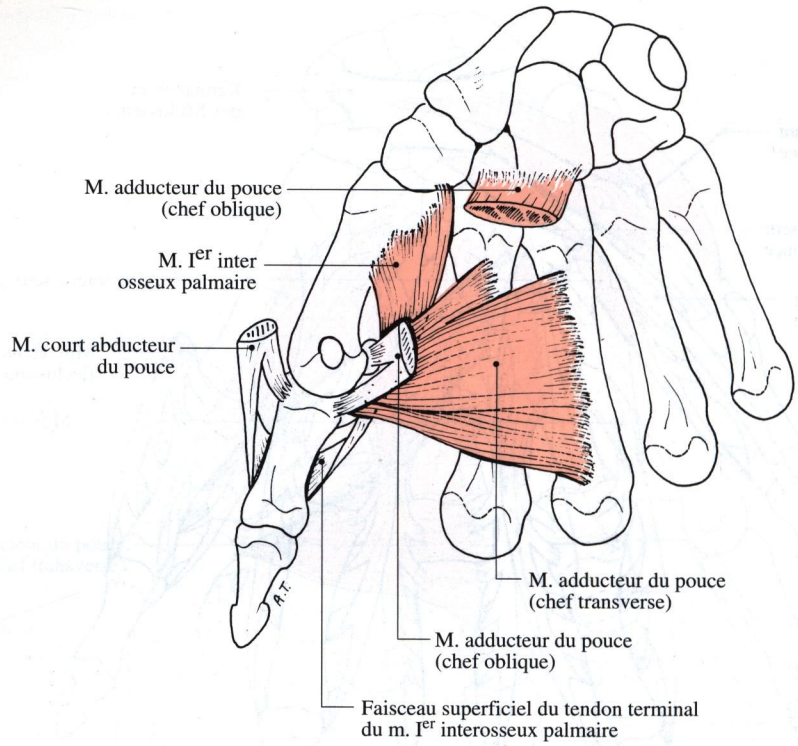

Fig. 39-3. Le muscle adducteur du pouce et le muscle premier interosseux palmaire

ceau carpien s'insère à la face antérieure du trapézoïde et du capitatum. Il se dirige en bas et en dehors. Le faisceau métacarpien s'insère à la base du deuxième métacarpien et sur le bord antérieur du troisième métacarpien. Il se dirige en dehors et en bas pour continuer par un tendon commun avec le faisceau carpien. Une arcade tendue entre la base et le bord antérieur du troisième métacarpien réunit ces deux faisceaux. Le tendon terminal commun s'insère sur le sésamoïde médial et le processus médial de la base de la phalange proximale du pouce. Ce muscle est le plus profond de l'éminence thénar. Entre les faisceaux carpien et métacarpien cheminent l'arcade palmaire profonde et la branche profonde du nerf ulnaire.

Innervation (fig. 33-2)

Il est innervé en totalité par la branche profonde du nerf ulnaire.

Action

Il est adducteur à part entière et possède une grande puissance.

Loge hypothénar

Il s'agit d'une loge centrée sur le squelette du cinquième métacarpien et dont les muscles sont destinés à mobiliser et stabiliser le petit doigt. Elle est constituée de quatre muscles qui se disposent de la superficie à la profondeur avec le muscle court palmaire, le muscle abducteur du petit doigt, le muscle court fléchisseur du petit doigt et le muscle opposant du petit doigt.

Le muscle court palmaire (m. cutané palmaire)

Description (fig. 43-1)

C'est un muscle superficiel sous-cutané disposé transversalement à la base de l'éminence hypothénar Ce muscle s'insère sur l'aponévrose palmaire et à la face profonde du derme.

Il est innervé par une branche collatérale du rameau superficiel du nerf ulnaire.

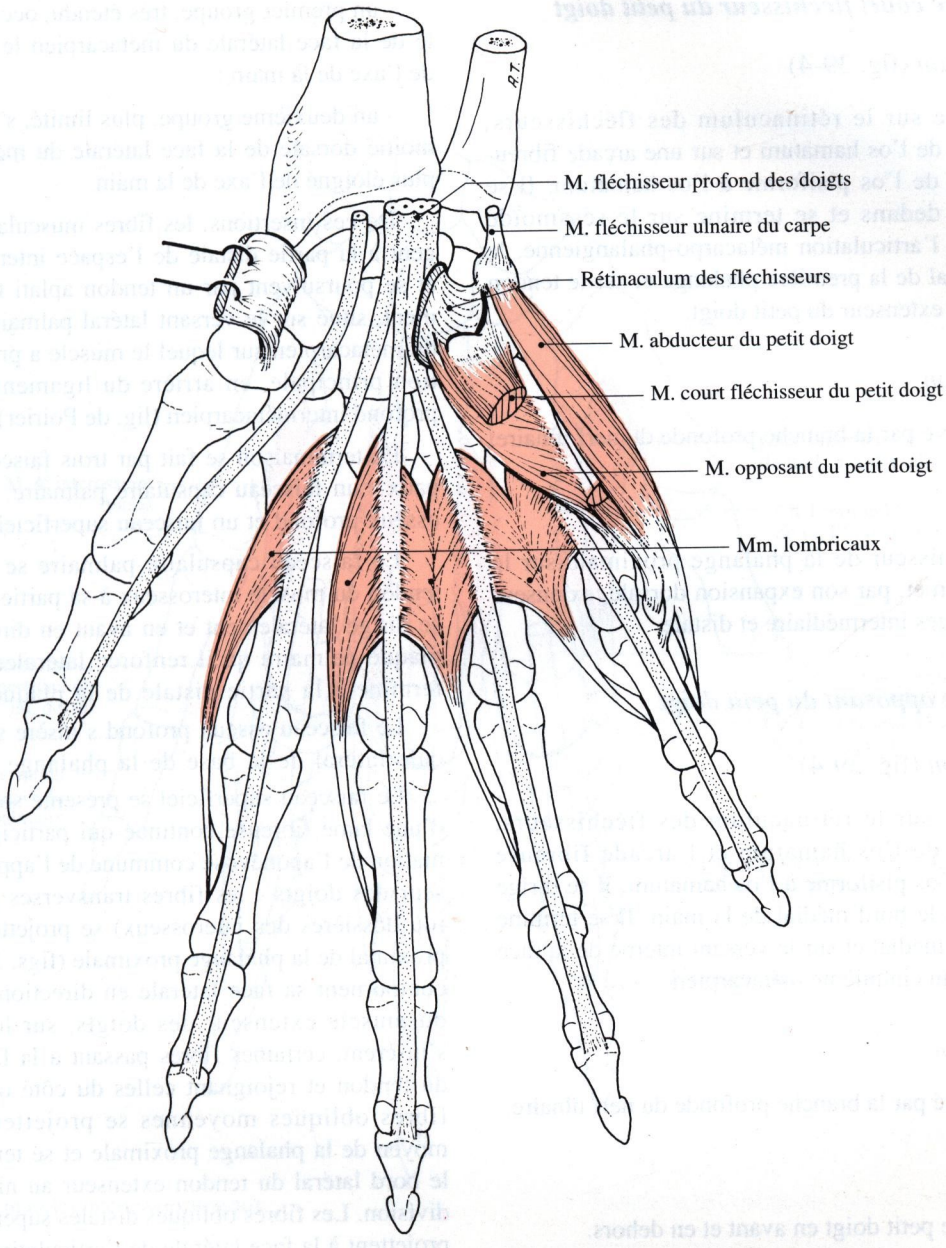

Fig. 39-4. Les muscles de l'éminence hypothénar et les muscles lombricaux

Le muscle abducteur du petit doigt (m. adducteur du petit doigt)

Description (fig. 39-4)

Il s'insère sur le pisiforme et le rétinaculum des fléchisseurs. Il se dirige vers le bord médial de la main et se termine sur le sésamoïde médial de l'articulation métacarpo-phalangienne et le processus médial de la base de la première phalange du petit doigt. Il émet une expansion qui se dirige à la face dorsale du doigt et se termine sur le tendon du muscle extenseur du petit doigt.

Innervation

Il est innervé par la branche profonde du nerf ulnaire.

Action

Il est abducteur et fléchisseur du petit doigt.

Le muscle court fléchisseur du petit doigt

Description (fig. 39-4)

Il s'insère sur le rétinaculum des fléchisseurs, l'hamulus de l'os hamatum et sur une arcade fibreuse tendue de l'os pisiforme à l'os hamatum. Il se dirige en dedans et se termine sur le sésamoïde médial de l'articulation métacarpo-phalangienne, le bord médial de la première phalange et sur le tendon du muscle extenseur du petit doigt.

Innervation

Il est innervé par la branche profonde du nerf ulnaire.

Action

Il est fléchisseur de la phalange proximale sur le métacarpien et, par son expansion dorsale, extenseur des phalanges intermédiaire et distale.

Le muscle opposant du petit doigt

Description (fig. 39-4)

Il s'insère sur le rétinaculum des fléchisseurs, l'hamulus de l'os hamatum et l'arcade fibreuse tendue de l'os pisiforme à l'os hamatum. Il se dirige en bas vers le bord médial de la main. Il se termine sur le bord médial et sur le versant interne de la face antérieure du cinquième métacarpien.

Innervation

Il est innervé par la branche profonde du nerf ulnaire.

Action

Il projette le petit doigt en avant et en dehors.

Loge moyenne

Muscles interosseux dorsaux

Description (figs. 39-2, 39-5, 39-6)

Les muscles interosseux dorsaux au nombre de quatre occupent les espaces entre les cinq métacarpiens.

Chaque muscle s'insère par deux groupes de fibres sur les diaphyses des deux métacarpiens qui limitent l'espace interosseux correspondant :

- un premier groupe, très étendu, occupe la totalité de la face latérale du métacarpien le plus proche de l'axe de la main ;

- un deuxième groupe, plus limité, s'insère sur la moitié dorsale de la face latérale du métacarpien le plus éloigné de l'axe de la main.

De ces insertions, les fibres musculaires convergent à la partie distale de l'espace intermétacarpien et se poursuivent par un tendon aplati transversalement, situé sur le versant latéral palmaire de la tête du métacarpien sur lequel le muscle a pris son insertion principale, en arrière du ligament transverse profond intermétacarpien (lig. de Poirier).

La terminaison se fait par trois faisceaux principaux : un faisceau capsulaire palmaire, un faisceau osseux profond et un faisceau superficiel (fig. 39-5).

Le faisceau capsulaire palmaire se détache du tendon du muscle interosseux à sa partie palmaire et se dirige latéralement et en avant en direction de la plaque palmaire qu'il renforce latéralement ; il se termine à la partie distale de la plaque palmaire.

Le faisceau osseux profond s'insère sur le tubercule latéral de la base de la phalange proximale.

Le faisceau superficiel se présente sous la forme d'une lame fibreuse continue qui participe à la formation de l'aponévose commune de l'appareil extenseur des doigts : les fibres transverses proximales (ou dossières des interosseux) se projettent au tiers proximal de la phalange proximale (figs. 30-6, 39-5), contournent sa face latérale en direction du tendon du muscle extenseur des doigts, sur lequel elles s'insèrent, certaines fibres passant à la face dorsale du tendon et rejoignant celles du côté opposé. Les fibres obliques moyennes se projettent au tiers moyen de la phalange proximale et se terminent sur le bord latéral du tendon extenseur au niveau de sa division. Les fibres obliques distales superficielles se projettent à la face latérale de l'articulation interphalangienne proximale et se terminent par l'intermédiaire des bandelettes latérales du tendon extenseur avec lesquelles elles se confondent sur la base de la phalange distale.

Le muscle premier interosseux dorsal est le plus fort et le plus épais. On lui décrit habituellement un chef superficiel, inséré sur le premier métacarpien, et un chef profond, inséré sur le deuxième métacarpien [Landsmeer]. Le premier après un mouvement de torsion hélicoïdal, se termine essentiellement sur la dossière des interosseux, alors que le chef profond contracte des adhérences très serrées avec la plaque palmaire de la métacarpo-phalangienne de l'index.

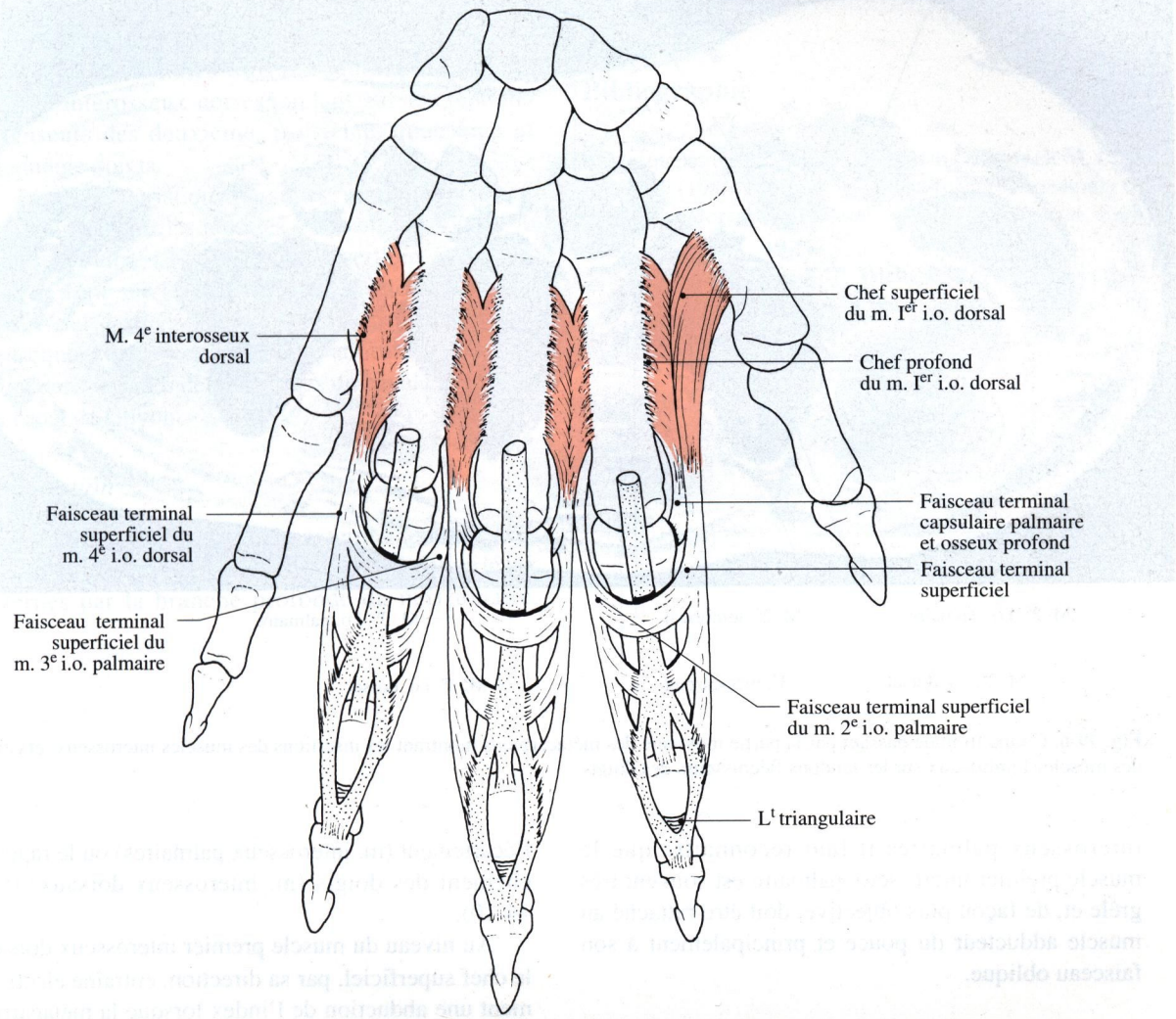

Fig. 39-5. Les muscles interosseux dorsaux

Muscles interosseux palmaires

Description (figs. 39-2, 39-6)

Les muscles interosseux palmaires sont également au nombre de quatre.

Ils s'insèrent sur la diaphyse des métacarpiens, sur la moitié palmaire de la face latérale du métacarpien le plus éloigné de l'axe de la main.

Les muscles interosseux palmaires se terminent par deux faisceaux principaux, avec un faisceau capsulaire palmaire et un faisceau superficiel situés sur le versant latéral de la tête du métacarpien d'où provient le muscle. Ces deux faisceaux ont une description identique à celle des muscles interosseux dorsaux.

Si classiquement, l'on décrit quatre muscles

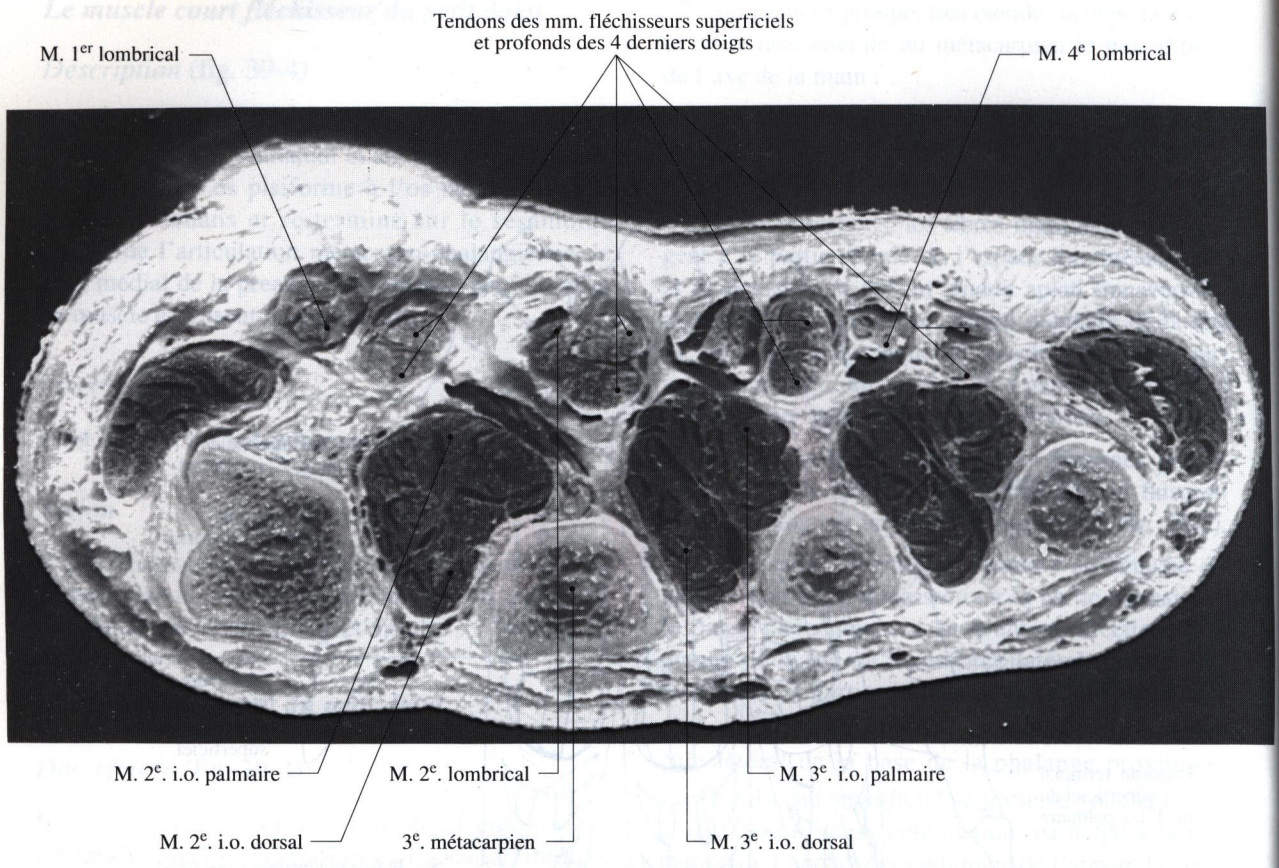

Fig. 39-6. Coupe frontale passant par la partie moyenne des métacarpiens montrant les insertions des muscles interosseux, et celles des muscles lombricaux sur les tendons fléchisseurs des doigts

interosseux palmaires il faut reconnaitre que le muscle premier interosseux palmaire est souvent très grêle et, de façon plus objective, doit être rattaché au muscle adducteur du pouce et principalement à son faisceau oblique.

Vascularisation des muscles interosseux

Les muscles interosseux dorsaux et palmaires sont vascularisés par des branches collatérales de l'arcade artérielle palmaire profonde, des artères métacarpiennes (interosseuses) palmaires et dorsales.

Innervation des muscles interosseux

Ils sont tous innervés par des branches collatérales de la branche profonde du nerf ulnaire. Ces branches se détachent de la convexité de cette arcade nerveuse.

Action des muscles interosseux

Ils sont fléchisseurs de la métacarpo-phalangienne, extenseurs de la phalange distale (P3), et assurent l'écartement (m. interosseux palmaires) ou le rapprochement des doigts (m. interosseux dorsaux) (fig. 44-10).

Au niveau du muscle premier interosseux dorsal : le chef superficiel, par sa direction, entraîne électivement une abduction de l'index lorsque la métacarpo-phalangienne est en extension ; toutefois les fibres les plus proximales ont une action de flexion. Le chef profond est plus particulièrement responsable de la flexion de la métacarpo-phalangienne [Masquelet].

Les muscles lombricaux

Description (figs. 39-4, 39-6)

Au nombre de quatre, les muscles lombricaux représentent un ensemble intercalaire de 50 mm de long entre les tendons fléchisseurs et le système extenseur. Les insertions proximales se font pour les premier et deuxième lombricaux sur le bord radial des tendons du muscle fléchisseur profond destinés à

l'index et au médius. Pour les troisième et quatrième lombricaux, leur insertion se fait sur les deux tendons des muscles fléchisseurs profonds des doigts entre lesquels ils sont placés.

Le corps musculaire est fusiforme et se prolonge par une languette tendineuse aplatie qui partage les insertions terminales du faisceau superficiel du muscle interosseux correspondant sur les tendons extenseurs des deuxième, troisième, quatrième et cinquième doigts.

Parmi les variations possibles, nous avons relevé des insertions sur les muscles à l'avant-bras ou sur le radius et l'ulna. Les principales insertions à l'avant-bras se font sur les tendons du muscle fléchisseur superficiel destinés à l'index ou au petit doigt. Les conséquences de ces insertions anormales s'expriment dans le cadre de syndromes du canal carpien ou du canal de Guyon.

Innervation

Les deux muscles lombricaux externes sont innervés par le nerf médian et les deux muscles lombricaux internes par la branche profonde du nerf ulnaire.

Action

Ils sont fléchisseurs de la phalange proximale et extenseurs de la phalange distale. Leur action est cependant très faible.

Bibliographie

1. Masquelet AC, Salama J, Outrequin G, Serrault M, Chevrel JP (1986) Morphological and functional anatomy of the first dorsal interosseous muscle of the hand. Surg Radiol Anat 8 : 19-28
2. Mestdagh H, Bailleul JP, Vilette B, Bocquet F, Depreux R (1985) Organization of the extensor complex of the digits. Anat Clin 7 : 49-53



CHAPITRE 40

Les artères de la main

A Bouchet

La vascularisation artérielle de la main est sous la dépendance de l'artère radiale et de l'artère ulnaire qui s'anastomosent en formant trois arcades : deux sont palmaires, la troisième est dorsale. De nombreuses variations peuvent modifier ce schéma type.

L'arcade palmaire profonde

Formée par l'anastomose à plein canal de l'artère radiale et du rameau palmaire profond de l'artère ulnaire, elle se trouve dans la loge palmaire moyenne profonde (figs. 40-1, 43-6). Recouverte par l'aponévrose palmaire profonde, en arrière des tendons fléchisseurs, elle repose directement sur le plan interosseux et se trouve accompagnée par la branche profonde du nerf ulnaire.

L'artère radiale

Elle pénètre dans la paume en traversant le premier espace interosseux ; elle s'insinue entre les deux chefs du muscle premier interosseux dorsal, puis entre le muscle premier interosseux palmaire en dehors et le muscle adducteur du pouce en dedans ; elle se porte ensuite en dedans, passant entre le faisceau métacarpien du muscle adducteur du pouce en arrière et son faisceau carpien en avant.

Le rameau palmaire profond (a. cubito-palmaire)

Il naît de l'artère ulnaire, soit à la sortie du canal pisi-hamulaire (pisi-unciformien), soit en avant des muscles de l'éminence hypothénar, puis il s'incline en dehors, plonge à l'intérieur de ces muscles, passe en arrière du muscle fléchisseur du petit doigt et en avant du muscle opposant pour pénétrer sous l'aponévrose palmaire profonde.

L'arcade palmaire profonde ainsi formée réalise une courbe régulière, à concavité supérieure, 1 cm au dessus de l'arcade superficielle. En arrière, elle répond aux trois métacarpiens médians qu'elle précroise à l'union du corps et de la base.

Elle donne des branches collatérales : les unes sont ascendantes, grêles et courtes, pour la deuxième rangée du carpe ; les autres, descendantes, sont les plus importantes, et forment les quatre artères métacarpiennes palmaires (a. interosseuses palmaires), avec de dehors en dedans :

- l'artère métacarpienne palmaire du premier espace qui se divise en trois branches : artère digitale propre palmaire latérale du pouce, artère digitale propre palmaire médiale du pouce et artère digitale propre palmaire latérale de l'index ;

- les artères métacarpiennes palmaires des deuxième, troisième, quatrième espaces, qui donnent une branche perforante pour les artères métacarpiennes dorsales, et s'unissent aux artères digitales correspondantes (branches de l'arcade superficielle).

Topographie de l'arcade palmaire profonde

Elle est située à mi-distance du pli de flexion du poignet et du pli palmaire inférieur (fig. 40-2).

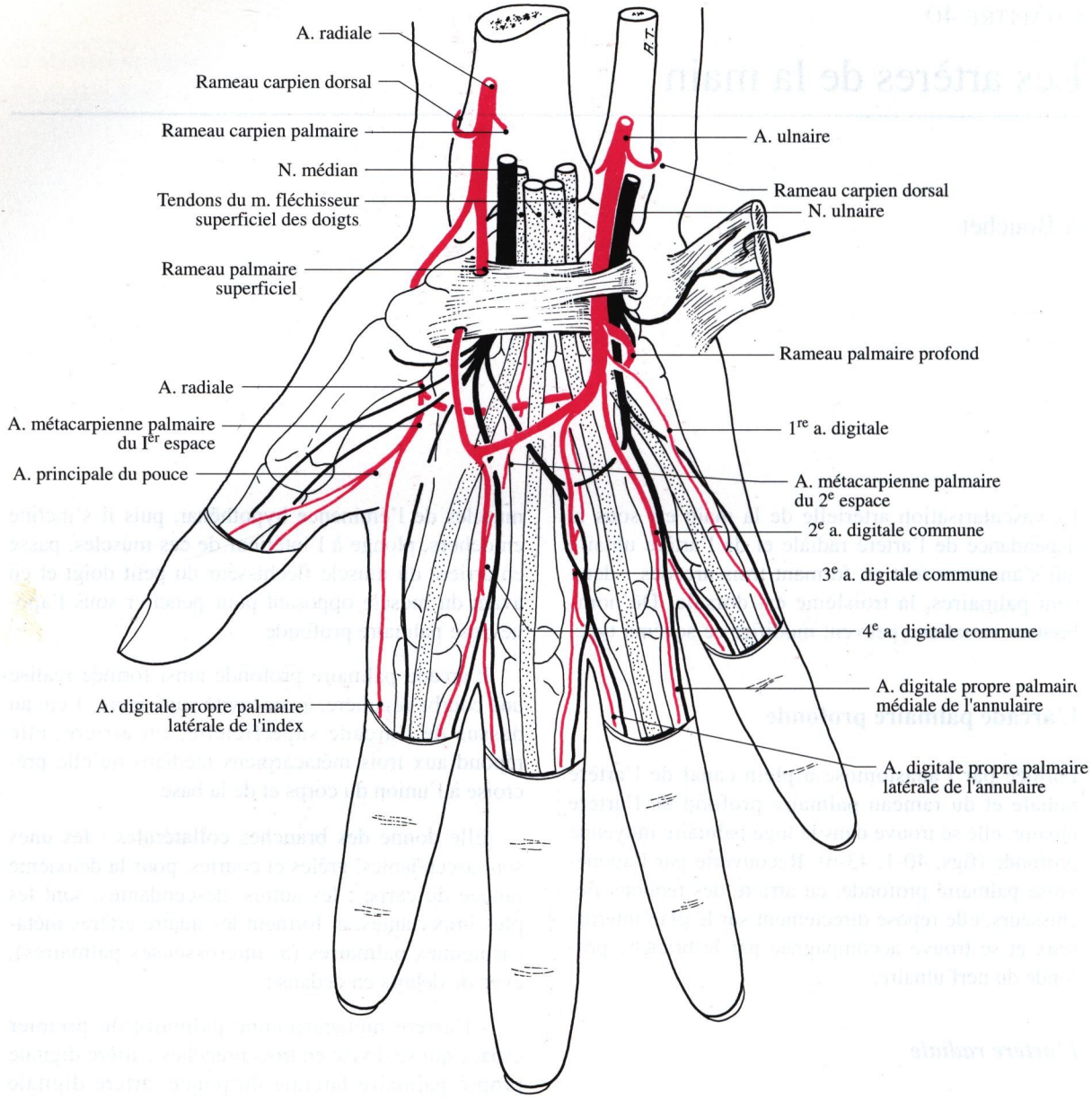

Fig. 40-1. Les artères de la paume de la main et des doigts

Variations

Elles sont dues, soit à une atrophie de l'arcade profonde, les dix collatérales palmaires naissant alors de l'arcade superficielle (type U1O-RO), soit à une atrophie de l'artère radiale, l'arcade profonde naissant alors de l'artère interosseuse antérieure.

Voies d'abord

Les indications de la ligature sont uniquement traumatiques ; elles sont exceptionnelles. D'ailleurs la voie d'accès est étroite et doit passer entre les tendons des muscles fléchisseurs du médius et de l'index, pour éviter les obstacles : gaine synoviale

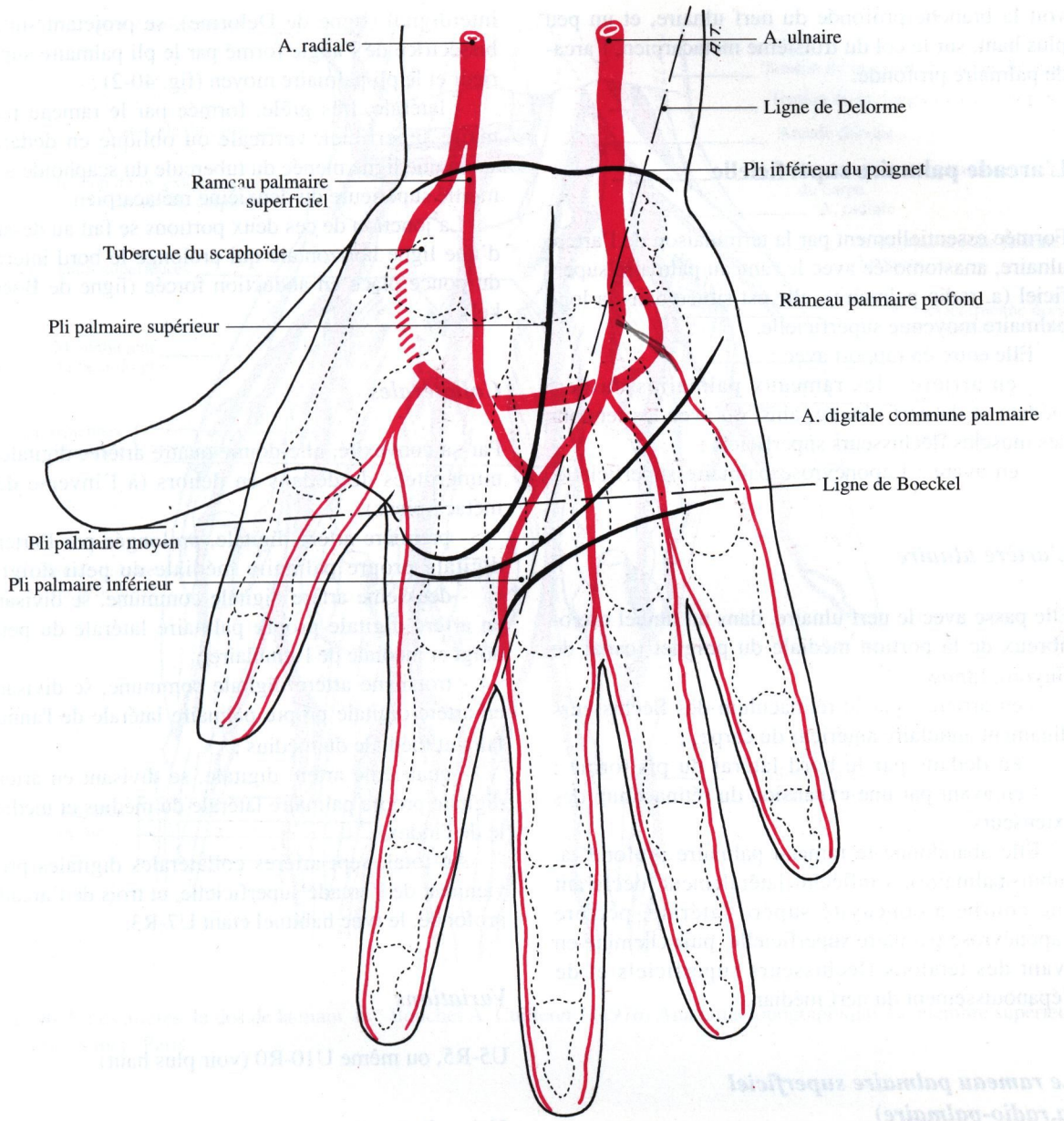

Fig. 40-2. Projection cutanée des arcades palmaires. Type C7-R3. La ligne horizontale de Boeckel prolonge le bord interne du pouce placé en abduction forcée

commune des fléchisseurs, muscles lombricaux internes, qui sont bipennés, branche palmaire du nerf médian.

Ligne d'incision

Du sommet du V palmaire à la deuxième commissure interdigitale, coupant la ligne de Boeckel, la main du sujet étant en supination.

Technique

Incision de 6 cm, sectionnant la peau puis l'aponévrose palmaire, ligature de l'arcade palmaire superficielle, repérage du nerf médian.

On recherche ensuite l'interstice entre les tendons des muscles fléchisseurs du médius et de l'index, en faisant fléchir ces deux doigts ; entre les deux faisceaux du muscle adducteur du pouce on

voit la branche profonde du nerf ulnaire, et un peu plus haut, sur le col du troisième métacarpien, l'arcade palmaire profonde.

L'arcade palmaire superficielle

Formée essentiellement par la terminaison de l'artère ulnaire, anastomosée avec le rameau palmaire superficiel (a. radio-palmaire), elle est située dans la loge palmaire moyenne superficielle.

Elle entre en rapport avec :

- en arrière : les rameaux palmaires du nerf médian et du nerf ulnaire, ainsi qu'avec les tendons des muscles fléchisseurs superficiels ;
- en avant : l'aponévrose palmaire superficielle.

L'artère ulnaire

Elle passe avec le nerf ulnaire, dans un tunnel ostéo-fibreux de la portion médiale du poignet (canal de Guyon), limité :

- en arrière : par le rétinaculum des fléchisseurs (ligament annulaire antérieur du carpe) ;
- en dedans par le bord latéral du pisiforme ;
- en avant par une expansion du rétinaculum des extenseurs.

Elle abandonne le rameau palmaire profond (a. cubito-palmaire), s'infléchit latéralement, décrivant une courbe à concavité supéro-latérale, perfore l'aponévrose palmaire superficielle, puis chemine en avant des tendons fléchisseurs superficiels et de l'épanouissement du nerf médian.

Le rameau palmaire superficiel (a.radio-palmaire)

Il naît de l'artère radiale au niveau du processus styloïde du radius, se porte en avant du rétinaculum de fléchisseurs, traverse les insertions du muscle court abducteur du pouce, et perfore l'aponévrose palmaire superficielle, s'anastomosant avec la terminaison de l'artère ulnaire.

L'arcade palmaire superficielle ainsi formée réalise une courbe à concavité supérieure, plus distale que celle de l'arcade profonde.

Dans les cas typiques, elle présente deux portions :

- médiale, formée par l'artère ulnaire, obliquement descendante en dehors, selon une ligne menée du bord latéral du pisiforme au deuxième espace interdigital (ligne de Delorme), se projetant sur la bissectrice de l'angle formé par le pli palmaire supérieur et le pli palmaire moyen (fig. 40-2) ;
- latérale, très grêle, formée par le rameau palmaire superficiel, verticale ou oblique en dedans, selon une ligne menée du tubercule du scaphoïde à la moitié supérieure du deuxième métacarpien.

La jonction de ces deux portions se fait au dessus d'une ligne horizontale qui prolonge le bord interne du pouce placé en abduction forcée (ligne de Boeckel).

Collatérales

Par sa convexité, elle donne quatre artères digitales, numérotées de dedans en dehors (à l'inverse des métacarpiens) :

- première artère digitale, prolongée par l'artère digitale propre palmaire médiale du petit doigt ;
- deuxième artère digitale commune, se divisant en artère digitale propre palmaire latérale du petit doigt et médiale de l'annulaire ;
- troisième artère digitale commune, se divisant en artère digitale propre palmaire latérale de l'annulaire et médiale du médius ;
- quatrième artère digitale, se divisant en artère digitale propre palmaire latérale du médius et médiale de l'index.

Au total, sept artères collatérales digitales proviennent de l'arcade superficielle, et trois de l'arcade profonde, le type habituel étant U7-R3.

Variations

U5-R5, ou même U10-R0 (voir plus haut).

Voies d'abord

L'arcade superficielle est sous-aponévrotique, inconstante, mais d'accès facile.

Ligne d'incision

Du bord externe du pisiforme à la troisième commissure interdigitale, à cheval sur la ligne de Boeckel.

Technique

Incision de 4 cm, sectionnant la peau puis l'aponévrose palmaire ; en fléchissant légèrement les doigts on aperçoit l'arcade palmaire superficielle, oblique

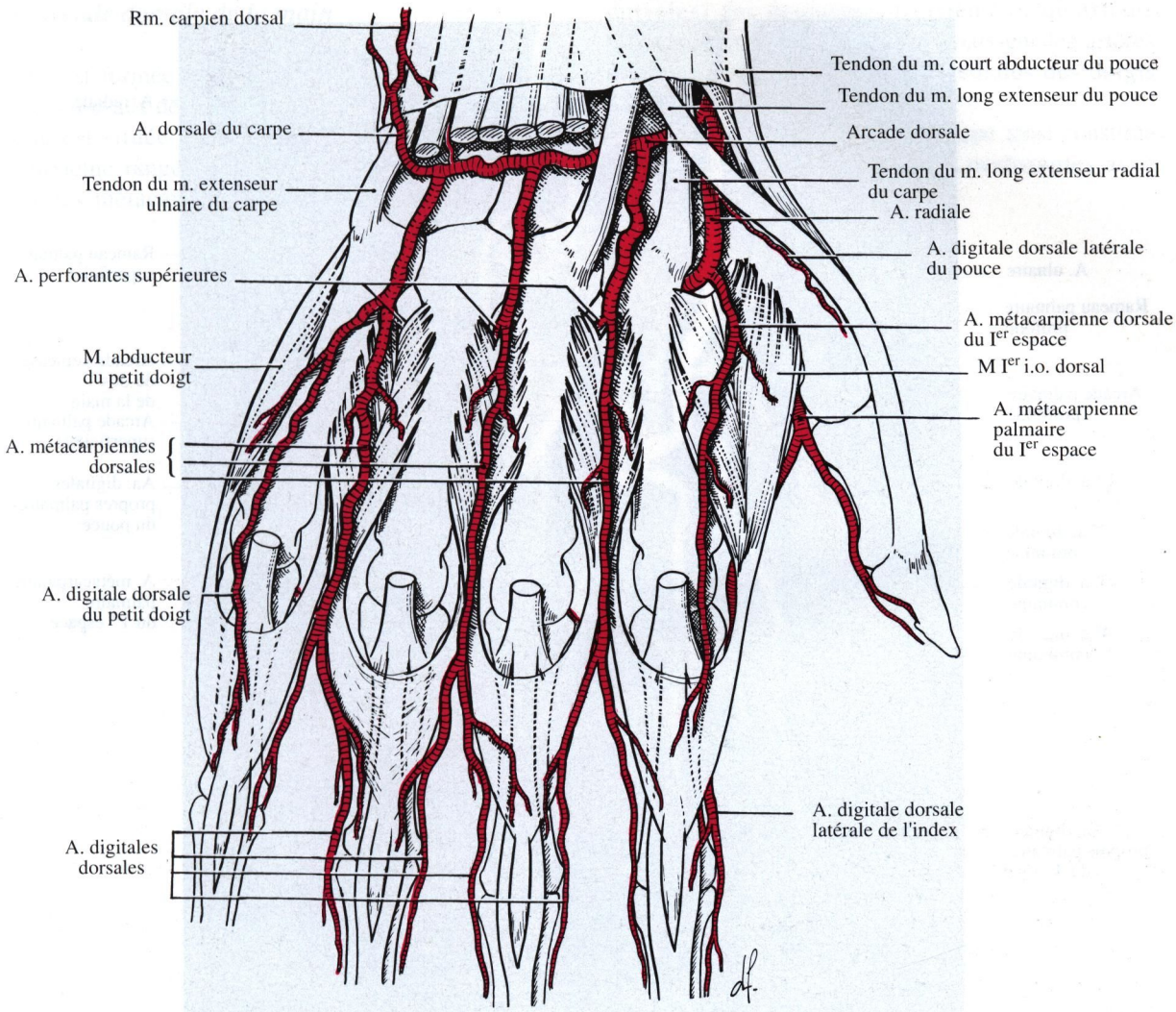

Fig. 40-3. Les artères du dos de la main. In : Bouchet A, Cuilleret J (1976) Anatomie topographique. Le membre supérieur, 2e partie. Simep, Paris

en dehors et en bas ; on l'isole des filets nerveux du nerf médian et du nerf ulnaire, et on la lie en aval de la première artère digitale.

Les variations des arcades palmaires (fig. 40-3)

Les variations artérielles sont fréquentes à la paume de la main, et conduisent à la réduction de l'une des arcades, avec suppléance compensatrice par l'autre.

Malgré les anastomoses classiques, les territoires restent souvent indépendants :

- latéral : par l'artère radiale et l'arcade palmaire profonde ;

- médial : par l'artère ulnaire et l'arcade palmaire superficielle, complétée parfois par l'artère médiane de l'avant-bras, artère principale de l'avant-bras chez tous les mammifères domestiques, qui peut assurer une suppléance efficace.

Chez tout patient porteur d'une ischémie chronique de la main, on doit rechercher la prépondérance vasculaire de l'une des deux artères par artériographie, ou par test de Allen. L'arcade palmaire superficielle est en effet souvent incomplète ; elle est oblitérée dans 30% des cas d'ischémie chronique. On

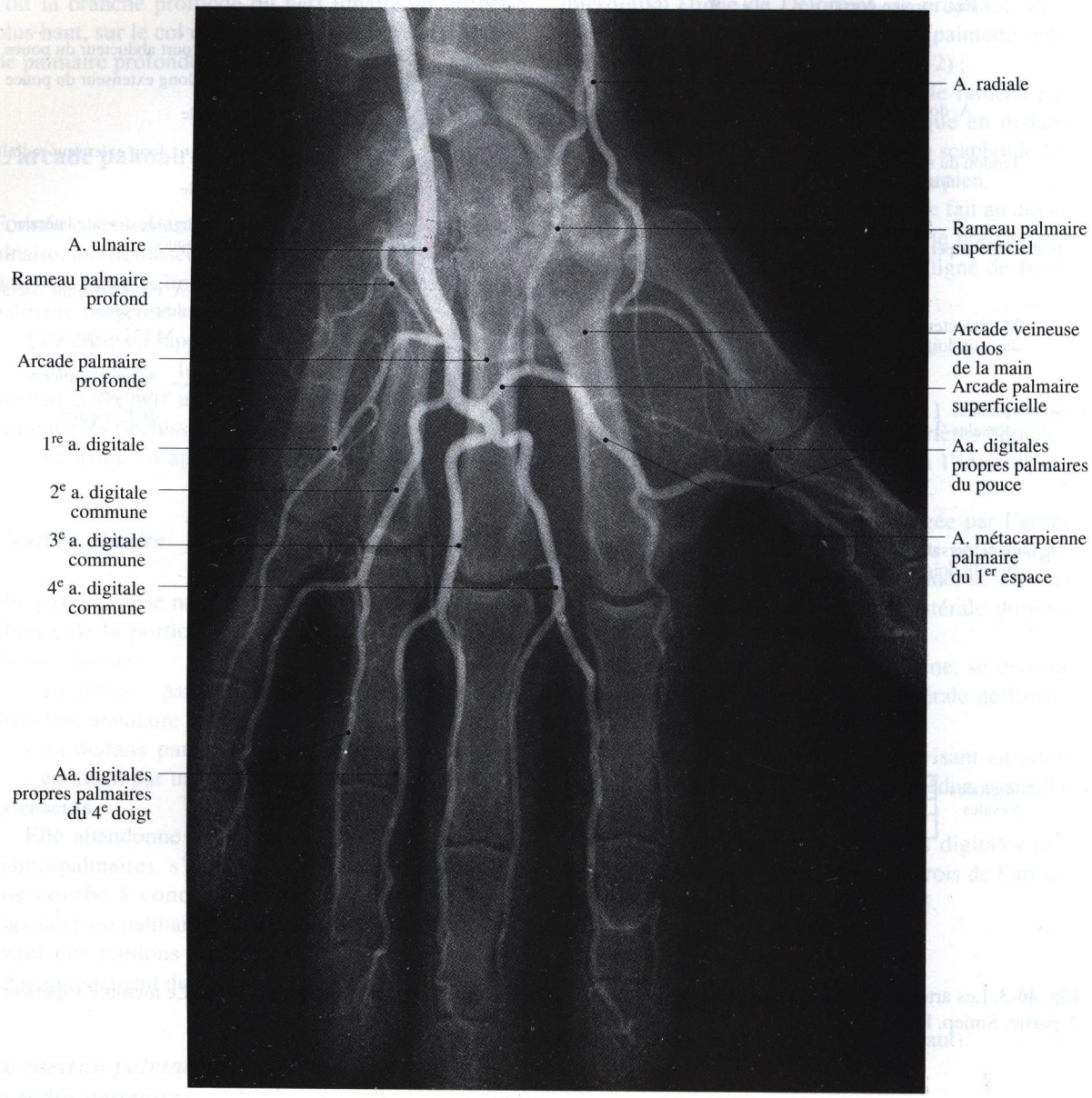

Fig. 40-4. Artériographie injectant les artères de la main gauche

explique ainsi les accidents rencontrés après cathétérisme de l'artère radiale, en réanimation par exemple, par thrombose de l'artère prépondérante.

L'arcade dorsale

Le plan vasculaire est formé par l'artère radiale et ses branches, il est situé immédiatement en arrière du plan osseux.

L'artère radiale

Elle quitte la tabatière anatomique et s'enfonce vers la paume, dans le premier espace interosseux (fig. 43-8) ; elle donne deux collatérales :

- l'artère principale du pouce (a. dorsale du pouce) qui chemine en arrière du premier métacarpien;
- l'artère métacarpienne dorsale (interosseuse dorsale) du premier espace, qui descend en arrière du muscle premier interosseux dorsal et donne les deux artères digitales dorsales du premier espace.

L'arcade dorsale de la main

Elle est formée par l'anastomose des rameaux carpiens dorsaux de l'artère radiale et de l'artère ulnaire ; elle est située transversalement en arrière de la deuxième rangée des os du carpe ; elle donne les artères métacarpiennes dorsales (a. interosseuses dorsales) des deuxième, troisième et quatrième espaces intermétacarpiens, d'où naissent les artères digitales dorsales latérales et médiales des doigts correspondants.

Le réseau artériel dorsal du carpe ainsi constitué est anastomosé par des artères perforantes avec l'arcade palmaire profonde.

CHAPITRE 41

Les veines de la main

J Pillet

La main a conservé pour une large part le type veineux embryonnaire et les veines superficielles y sont beaucoup plus développées que les veines profondes.

Les veines profondes

Au niveau des doigts

Elles n'existent pratiquement pas, ou sont rudimentaires ; elles ne sont pas satellites des artères.

A la main

Les veines profondes sont satellites des artères : il y a deux veines pour chaque artère métacarpienne (a. interosseuse) ; ces veines se jettent dans les arcades veineuses palmaires profondes et superficielles qui accompagnent les arcades artérielles de même nom dont elles partagent les rapports. Ces arcades veineuses sont en général doubles, et de faible calibre et la majeure partie du sang veineux de la main est drainée par le système veineux superficiel.

Le système veineux profond se draine par des veines dorsales sous-cutanées par l'intermédiaire de veines perforantes interosseuses. Ce drainage est accéléré par les pressions de la paume lors de la préhension.

Les veines superficielles

Elles ne sont bien développées qu'à la face dorsale de la main et des doigts.

Le réseau d'origine

Le drainage veineux de la pulpe des doigts n'est pas du tout superposable au réseau artériel. Deux voies, d'inégale importance, se partagent la circulation veineuse :

- le réseau palmaire est grêle ; il n'est pas satellite des artères ; il se draine vers les veines palmaires et surtout vers le réseau sous-cutané dorsal par de nombreuses anastomoses obliques ;
- le réseau dorsal naît dans la région de la matrice de l'ongle par convergence latérale des veinules pulpaires et sous-unguéales (fig. 41-1). L'origine de ces veines se fait au niveau latéro-unguéal. Elles sont bien individualisées en regard de l'articulation interphalangienne distale. C'est là qu'elles peuvent être anastomosées par suture micro-chirurgicale dans les réimplantations digitales.

Les veines des doigts

Elles sont le plus souvent au nombre de deux veines digitales dorsales (v. collatérales dorsales), l'une médiale, l'autre latérale, flexueuses, réunies par de nombreuses anastomoses transversales (fig. 41-2). Elles reçoivent les émissaires des réseaux palmaires et se dirigent vers le sommet de l'espace interdigital.

Les veines du dos de la main

Arrivées au niveau de l'espace interdigital, les veines digitales dorsales des doigts se réunissent deux à deux pour former les veines métacarpiennes dorsales (v. interosseuses dorsales), reliées entre elles par des

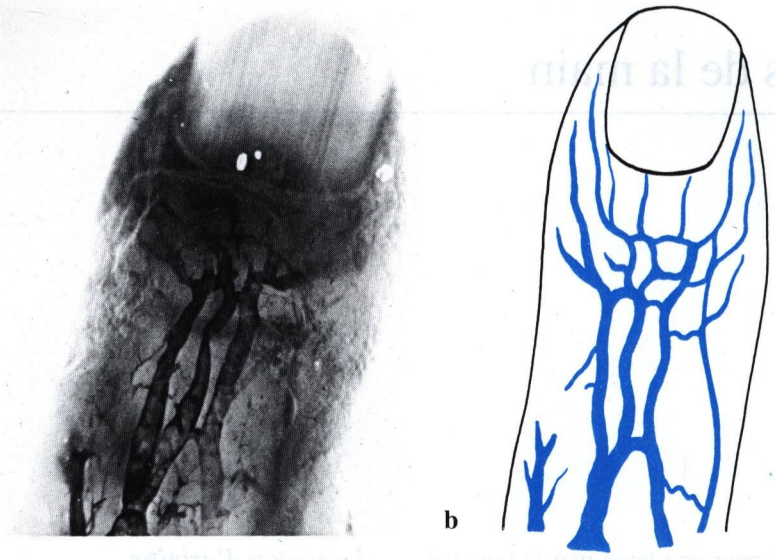

Fig. 41-1. Le réseau veineux sous-unguéal

anastomoses transversales constituant l'arcade veineuse du dos de la main. Cette arcade, habituellement très irrégulière, à une concavité générale tournée vers le haut et est située en moyenne au quart distal des métacarpiens. La veine digitale dorsale médiale du petit doigt (v. salvatelle) est plus longue que les autres. Elle s'anastomose avec l'extrémité médiale de l'arcade et se continue avec la veine basilique (v. ulnaire superficielle). La veine digitale dorsale latérale du deuxième doigt et les deux collatérales du pouce s'unissent pour former la veine céphalique du pouce. Celle-ci s'anastomose avec l'extrémité latérale de l'arcade dorsale et se continue avec la veine céphalique (v. radiale superficielle) (fig. 41-3).

En fait, ce schéma est l'objet de très nombreuses variations individuelles, l'ensemble de ces veines formant le réseau veineux dorsal de la main.

Les veines palmaires

Elle sont beaucoup plus grêles. Elles forment un réseau lâche à mailles polygonales qui se draine latéralement vers la veine digitale dorsale du petit doigt et la veine céphalique du pouce et, à la partie médiane, vers le haut dans la veine médiane de l'avant-bras.

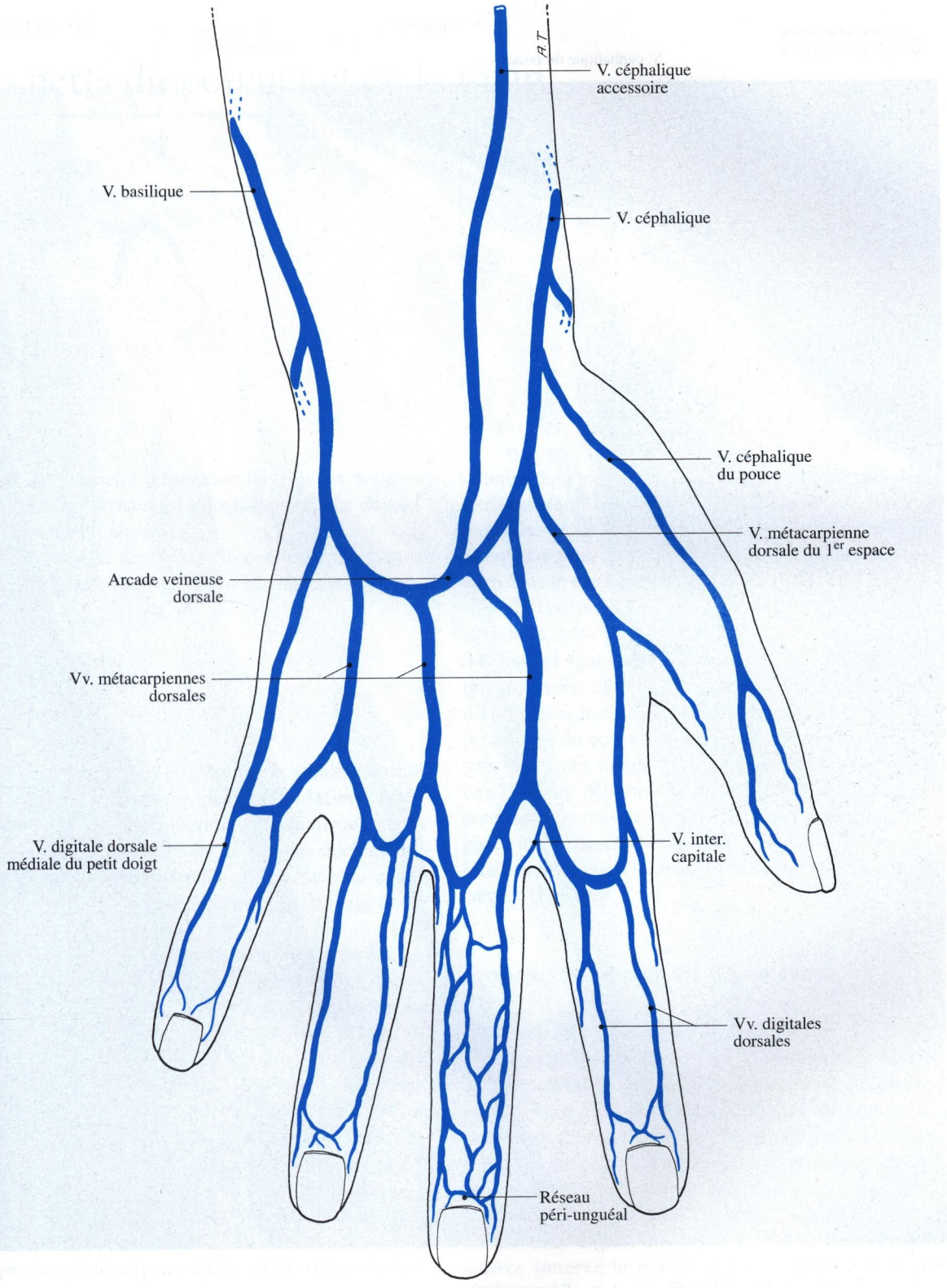

Fig. 41-2. Les veines du dos de la main et des doigts

Fig. 41-3. Temps veineux d'une artériographie de la main droite (Collection A Bouchet)

CHAPITRE 42

Les nerfs du poignet et de la main

F Bonnel

A partir du poignet, l'innervation motrice des muscles intrinsèques de la main est sous la dépendance du nerf médian et du nerf ulnaire.

L'innervation sensitive est assumée par quatre nerfs : médian, ulnaire, radial et musculo-cutané.

Le nerf médian

Au poignet

Le nerf est dans la partie antérieure et axiale du canal carpien limité, en arrière par l'articulation radio-carpienne et les os de la première et deuxième rangée du carpe, en avant par le rétinaculum des fléchisseurs (ligament annulaire antérieur). La surface du canal carpien est de 5 cm^2 dans sa partie proximale et de 3 cm^2 à sa partie distale.

Le nerf médian pénètre dans le canal carpien en s'aplatissant sur le tendon du muscle fléchisseur superficiel destiné à l'index, en dehors du tendon du muscle fléchisseur superficiel destiné au médius et en dedans du tendon du muscle long fléchisseur du pouce (fig. 43-5). Avant sa division en ses branches terminales, il donne naissance sur son versant latéral au rameau thénarien (fig. 42-2). Celui-ci, dont le niveau d'origine peut varier, se distribue au muscle court abducteur du pouce, au muscle opposant et au faisceau superficiel du muscle court fléchisseur du pouce. C'est dans ce canal que sont les risques de compression ostéo-ligamentaire : en flexion palmaire maximum, le nerf médian est pincé entre le bord proximal du rétinaculum des fléchisseurs et le bord antérieur de l'extrémité inférieure du radius ; en flexion dorsale le lunatum bascule et diminue le volume du canal carpien. La mesure de la pression intra-canalaire est de 100 mm H20 à 90° de flexion palmaire et de 300 mm à 90° de flexion dorsale. L'augmentation de volume d'un des éléments de passage dans le canal carpien est dans certains cas la cause d'une compression telle la synovite des tendons fléchisseurs dans la polyarthrite rhumatoïde. Le nerf médian est également soumis à des risques de compression anormale d'origine musculaire : deux types d'anomalies musculaires peuvent être observés ; il peut s'agir du corps musculaire du muscle fléchisseur superficiel des doigts qui se prolonge anormalement bas [Tanzier, Robbins, Bunnel]. Dans d'autres circonstances le muscle premier lombrical prend son origine sur le muscle fléchisseur superficiel à l'avant-bras et se termine à la main après sa traversée du canal carpien [Eriksen].

Branches terminales du nerf médian

Elles sont essentiellement sensitives.

A la partie inférieure du canal carpien (fig. 42-1), le nerf médian se divise en un tronc latéral qui donne le nerf digital propre palmaire latéral du pouce (n. collatéral palmaire externe), le nerf digital commun palmaire du premier espace (n. interosseux) et un tronc médial qui donne les nerfs digitaux communs palmaires du deuxième et troisième espace.

Le nerf digital commun palmaire du premier espace innerve le muscle premier lombrical et se divise en nerf digital propre palmaire médial du pouce (n. collatéral palmaire interne) et nerf digital propre palmaire latéral de l'index (n. collatéral palmaire externe).

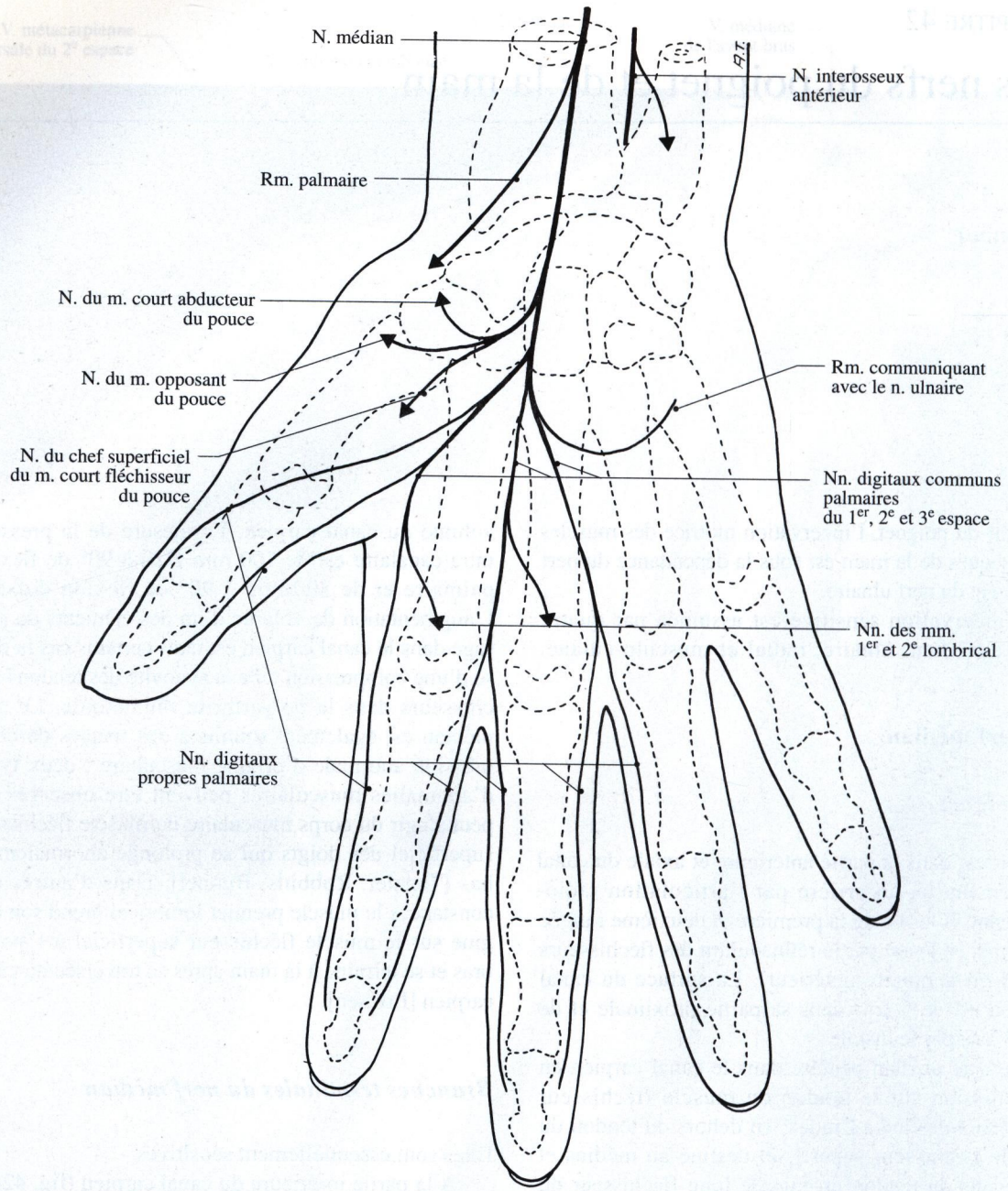

Fig. 42-1. Représentation semi-schématique de la terminaison du nerf médian

Le nerf digital commun palmaire du deuxième espace innerve le muscle deuxième lombrical correspondant et se divise en nerf digital propre palmaire médial de l'index et nerf digital propre palmaire latéral du médius.

Le nerf digital commun palmaire du troisième espace se divise également en deux nerfs digitaux propres palmaires correspondants, mais n'innerve pas le muscle troisième lombrical qui, comme le quatrième dépend du nerf ulnaire.

Enfin, le nerf médian donne une branche médiale qui s'anastomose avec le rameau superficiel du nerf ulnaire.

Variations

Variations d'origine (fig. 42-2)

Les variations dans la naissance du rameau thénarien sont fréquentes, de l'ordre de 12 % pour Lanz avec naissance au bord inférieur du rétinaculum des fléchisseurs et trajet extra-ligamentaire dans 46 % des cas, naissance dans le canal carpien et trajet sous-ligamentaire dans 31 % des cas, naissance dans le canal et trajet transligamentaire dans 23 % des cas.

Le muscle court abducteur du pouce est innervé par le nerf ulnaire dans 4,9 % des cas, le muscle opposant du pouce dans 19,6 % [Rowntree]. Le muscle court fléchisseur du pouce serait dans 83,2 % des cas innervé en totalité soit par le nerf médian, soit par le nerf ulnaire.

Rappelons l'existence d'une anastomose inconstante [Riche et Cannieu] entre le rameau thénarien du nerf médian et le rameau profond du nerf ulnaire située entre les deux faisceaux ou dans l'épaisseur du muscle court fléchisseur du pouce.

Variations des branches terminales (fig. 42-3)

La division classique en cinq branches est une disposition rare. Les résultats de 50 dissections personnelles nous ont permis d'en distinguer trois types.

- Le type I se divise en deux troncs égaux dans 40 cas (80 %) avec un tronc latéral pour le nerf digital propre latéral du pouce, le nerf digital commun du premier espace interosseux et un tronc médial avec les nerfs digitaux communs du deuxième et troisième espace.

- Le type II avec une division en deux troncs inégaux dans 6 cas (12%), l'un latéral avec le nerf digital propre latéral du pouce et les nerfs digitaux communs du premier et du deuxième espace, et l'autre médial pour le nerf digital commun du troisième espace.

- Le type III se divise en trois troncs (4 cas soit 8 %), latéral pour le nerf digital propre latéral du pouce et le nerf digital commun du premier espace, moyen pour le nerf digital commun du deuxième espace, médial pour le nerf digital commun du troisième espace. Le niveau de la division a lieu dans 31 cas (62 %) entre 30 et 40 mm de la ligne bistyloïdienne, dans 12 cas (24 %) entre 40 et 50 mm. Dans 4 cas (8 %), la division se produit au bord supérieur du rétinaculum des fléchisseurs à 10 et 20 mm, deux fois selon le type I et une fois selon le type II. Dans 3 cas (6%) la présence d'une artère centrale du nerf médian naissant de l'artère radiale entraîne une division haute du nerf médian, division qui se fait une fois à 70 mm au-dessus de la ligne bistyloïdienne et deux fois à 35 mm. La division des nerfs digitaux propres palmaires se produit 33 fois (66%) entre 70 et 80 mm de la ligne bistyloïdienne, 15 fois (30%) entre 60 et 70 mm, une fois à 60 mm et une fois à 90 mm. Pour Stofford, on ne retrouve la disposition classique que dans 72 % des cas.

L'innervation du pouce

Elle est sous la dépendance du nerf digital propre palmaire latéral et du nerf digital propre médial qui se divisent en trois ou quatre rameaux au-delà du pli de flexion proximal. En principe, il n'y a pas de rameau à destinée dorsale et pas de suppléance type "cross-over" microscopique. Dans 30 % des cas, le bord latéral de la métacarpo-phalangienne reçoit un rameau cutané du radial.

Innervation de l'index

Les nerfs digitaux propres palmaires de l'index ne donnent pas de rameau en "cross-over" au niveau de la pulpe mais une ou plusieurs branches à destinée dorsale au niveau du pli de flexion proximal passant sur ou sous l'artère digitale, s'anastomosant avec le nerf digital dorsal et participant à l'innervation des phalanges moyenne et distale. Le diamètre de ces nerfs varie peu entre leur entrée dans le doigt et le pli de flexion distal : il est compris entre 1 et 1,5 mm et une suture au niveau de l'articulation interphalangienne distale est tout à fait possible.

L'innervation du médius

Elle est comparable à celle de l'index.

L'annulaire

Il ne reçoit que le nerf digital propre palmaire latéral.

Le nerf ulnaire

Au poignet

Le nerf ulnaire descend sous l'extrémité inférieure de l'ulna et pénètre dans la loge de Guyon, éventuelle zone de compression du nerf (fig. 43-1). Cette zone intra-aponévrotique est limitée en arrière par le rétinaculum de fléchisseurs, sur son bord médial par le pisiforme et en avant par une expansion fibreuse palmaire provenant du rétinaculum des extenseurs.

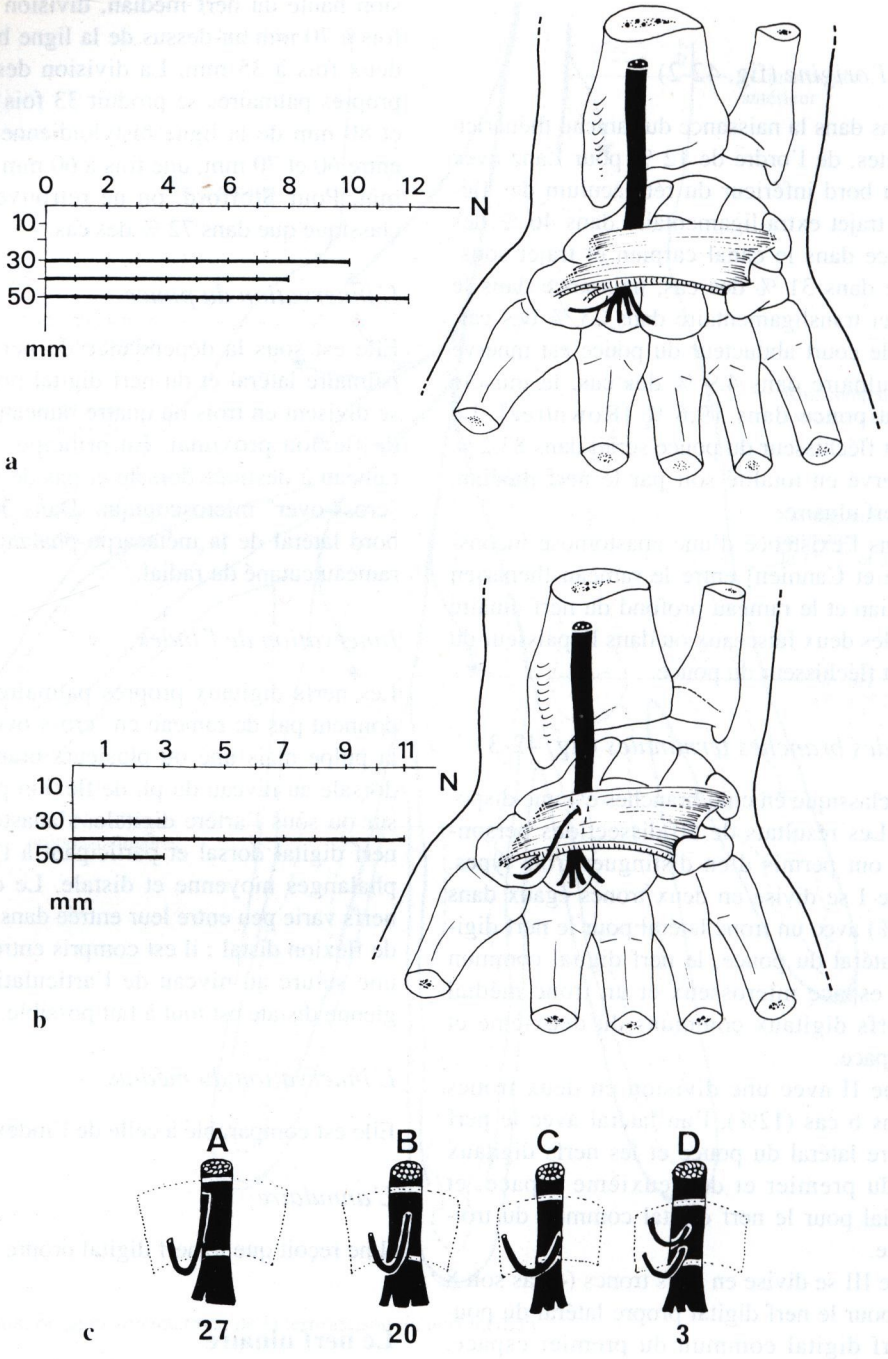

Fig. 42-2. a Variations d'origine du rameau thénarien ; son niveau par rapport à la ligne bistyloïdienne : émergence sous-ligamentaire ; **b** émergence transligamentaire ; **c** mode d'émergence (en nombre de cas) du rameau thénarien : A : sur le bord latéral du nerf médian, B : sur sa face antérieure, C : sur son bord médial (Mannerfelt), D : deux rameaux, l'un transligamentaire, l'autre sous-ligamentaire

Cette loge est large et n'est en elle-même pas responsable des phénomènes de compression ; c'est par l'intermédiaire d'éléments anatomiques supplémentaires que le nerf risque d'être comprimé. A la partie distale de la loge, le nerf se divise en ses deux branches terminales de 4 à 25 mm en aval du processus styloïde ulnaire, l'une superficielle, l'autre profonde.

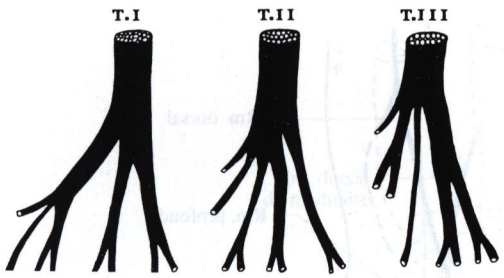

Fig. 42-3. Modes de division du nerf médian en trois types : type I (80 %), type II (12 %), type III (8 %)

Dans la main

La branche superficielle se situe en avant de la branche profonde et se divise à la partie superficielle de l'éminence hypothénar. La branche profonde musculaire passe sous le ligament pisi-hamulaire, puis entre les muscles court fléchisseur et opposant du petit doigt ; elle atteint alors le plan de l'aponévrose palmaire profonde. Au niveau du troisième métacarpien, elle passe souvent sous une arcade fibreuse réunissant les deux chefs du muscle adducteur du pouce, et se termine dans le muscle court fléchisseur du pouce en trois branches.

Territoire d'innervation

Le rameau dorsal de la main du nerf ulnaire (n. cutané dorsal) (figs. 42-4, 42-5)

Il naît à l'union du tiers moyen et du tiers inférieur de l'avant-bras à environ 10 cm en amont du processus styloïde ulnaire. Il chemine entre le bord médial de l'ulna et le tendon du muscle fléchisseur ulnaire du carpe (m. cubital antérieur). Il se divise en trois rameaux sensitifs, l'un médial qui innerve le bord médial de la main et se termine en nerf digital propre dorsal médial du petit doigt, l'autre moyen, c'est le nerf digital dorsal du quatrième espace qui se divise en nerf digital propre dorsal latéral du petit doigt et nerf digital propre dorsal médial de l'annulaire ; enfin le rameau latéral forme le nerf digital dorsal du troisième espace, divisé en deux nerfs digitaux propres dorsaux, latéral de l'annulaire et médial du médius. Le dernier rameau, latéral, s'anastomose en regard du troisième métacarpien avec un rameau provenant de la branche sensitive du nerf radial. Seuls les nerfs digitaux propres dorsaux du petit doigt vont jusqu'à la phalange unguéale, ceux des autres doigts ne dépassent pas la première phalange.

La branche palmaire superficielle sensitive (fig. 42-4)

Après avoir émis une collatérale pour la peau de l'éminence hypothénar (rameau palmaire) elle se divise en une branche médiale qui forme le nerf digital propre palmaire médial du petit doigt et une branche latérale qui forme le nerf digital commun palmaire du quatrième espace (n. interosseux) qui se divise en nerf digital propre palmaire latéral du petit doigt et le nerf digital propre palmaire médial de l'annulaire ; ce dernier innerve également l'hémiface dorsale médiale des deux dernières phalanges. Enfin, un rameau latéral s'anastomose avec le nerf médian (fig. 42-5).

La branche terminale profonde musculaire

Elle assure l'innervation des muscles de l'éminence hypothénar (m. abducteur, m. opposant et m. court fléchisseur du petit doigt) ; de la convexité de l'arcade palmaire partent des rameaux pour les 2 muscles lombricaux médiaux, et tous les muscles interosseux palmaires et dorsaux ainsi que quelques rameaux pour les articulations carpo-métacarpiennes et du poignet. Par sa terminaison, elle fournit des branches musculaires pour 2 muscles de l'éminence thénar (m. adducteur du pouce et faisceau profond du m. court fléchisseur du pouce). L'anastomose avec le nerf médian [Riche et Cannieu] est très fréquente.

Variations

Le plus grand nombre de variations observées porte sur les territoires sensitifs et musculaires à la main.

Sur le plan sensitif, seul le territoire du bord médial de la main et du petit doigt est sous la dépendance du nerf ulnaire, les autres territoires étant partagés avec les nerfs médian et radial [Sunderland].

Pour Engber, le rameau palmaire du nerf ulnaire n'a été retrouvé que dans 3 cas sur 21 spécimens. Son niveau de naissance par rapport au pisiforme varie entre 11 et 19 mm. Dans 16 cas, les rameaux palmaires du nerf ulnaire se détachent par plusieurs branches du rameau dorsal.

Les variations d'innervation musculaire sont nombreuses. Le muscle premier interosseux dorsal a été décrit avec une double innervation [Rowntree]. Le muscle troisième lombrical a parfois une innervation médian-ulnaire (10 % des cas à gauche, 90 % des cas à droite). Il peut n'être innervé que par le nerf médian, alors que le muscle deuxième lombrical

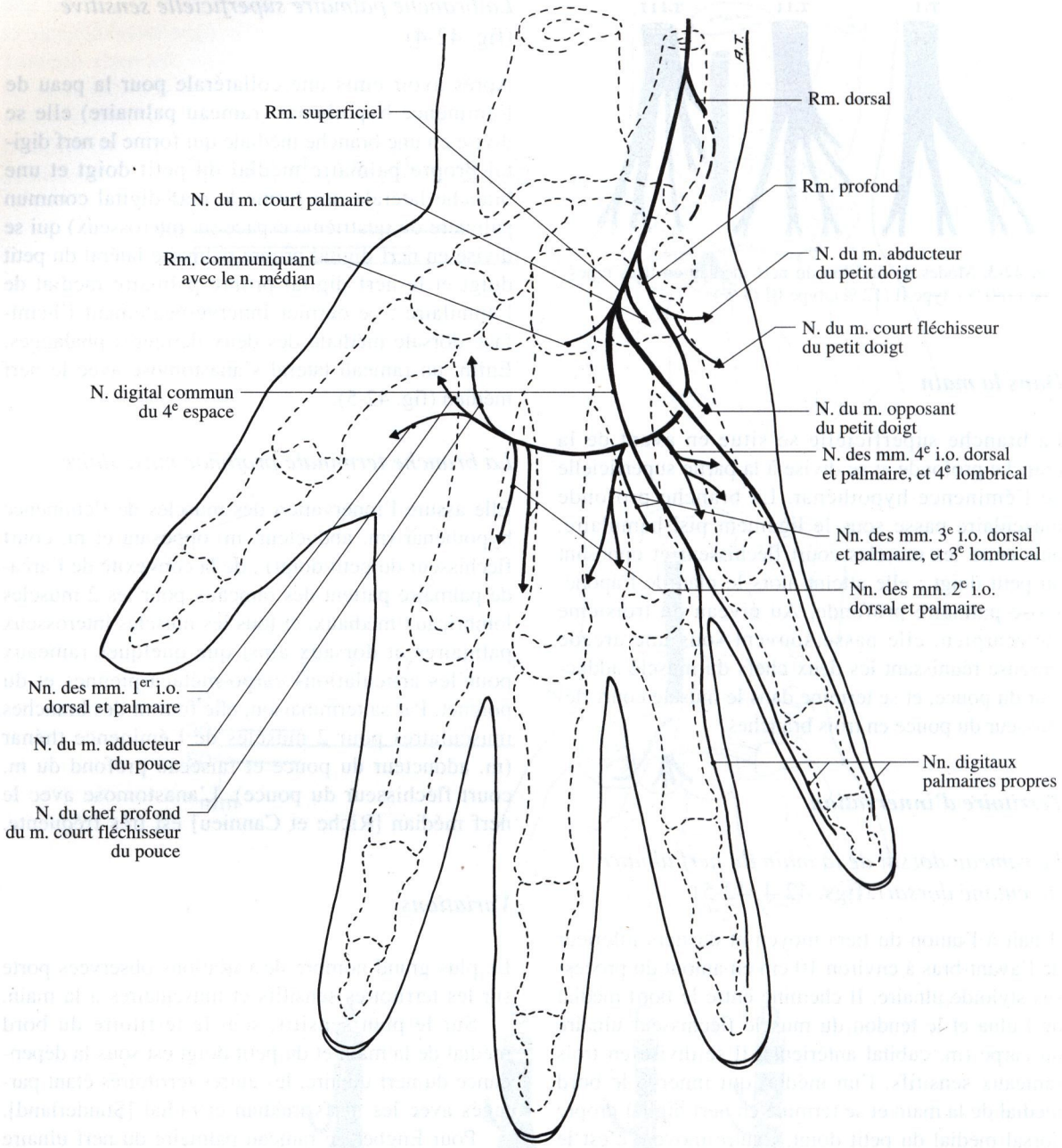

Fig. 42-4. Représentation semi-schématique de la terminaison du nerf ulnaire

peut recevoir un filet du nerf ulnaire et le muscle premier lombrical n'être innervé que par le nerf ulnaire [Riche, Brooks, Mannerfelt].

Au niveau des muscles thénariens, le chef profond comme le chef superficiel du muscle court fléchisseur peuvent être innervés simultanément par le nerf médian et le nerf ulnaire. Plus rarement, le chef superficiel n'est innervé que par le nerf ulnaire [Brooks]. Exceptionnellement, la totalité des muscles thénariens est innervée par le nerf ulnaire. Le muscle adducteur du pouce peut être innervé par le nerf médian [Frohse, Frankel] (10 %).

Pathologie

Au poignet, dans la loge de Guyon, une compression peut être provoquée par un des éléments, tel un ané-

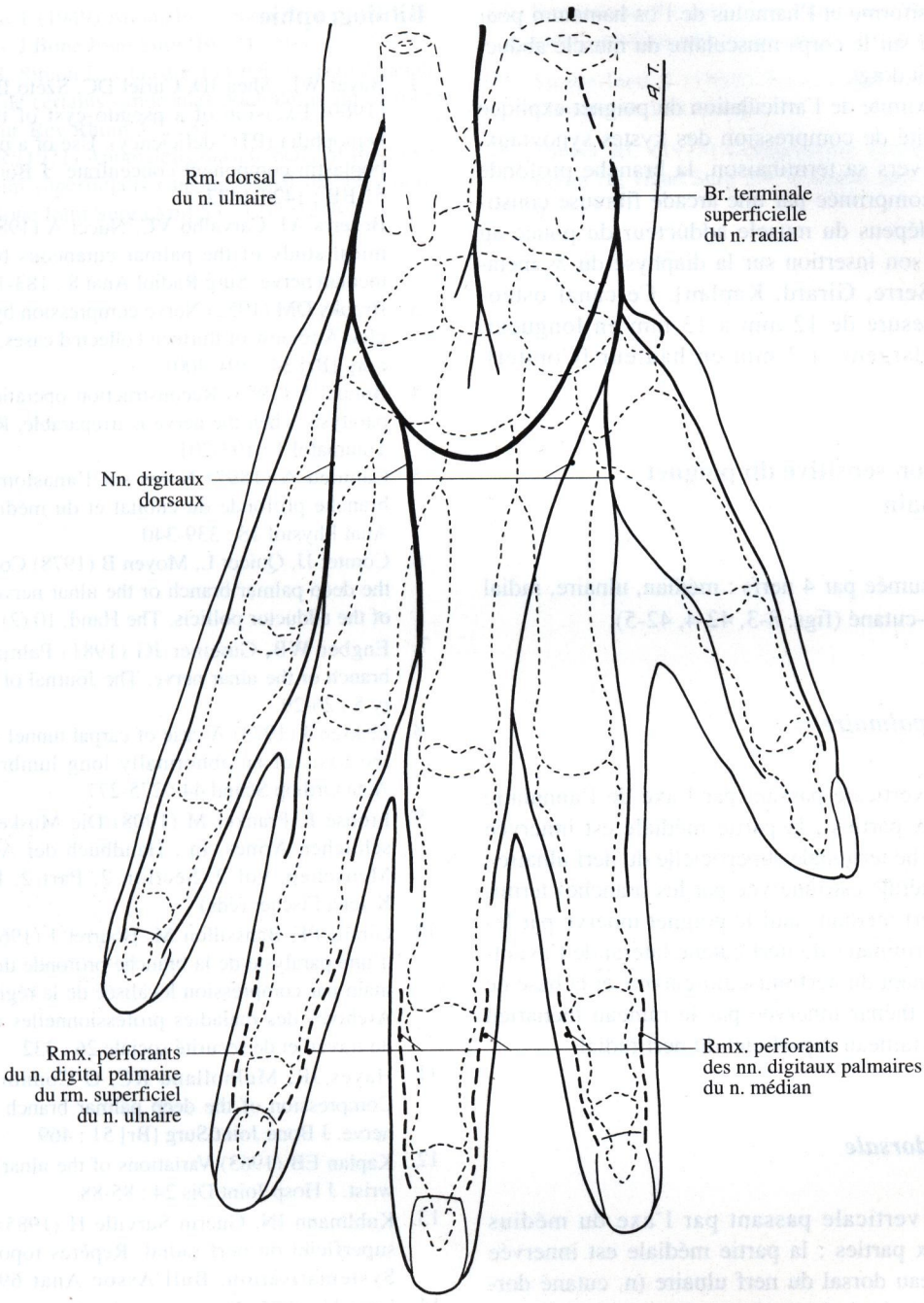

Fig. 42-5 a, b. Représentation semi-schématique de l'innervation sensitive de la face dorsale de la main et des doigts

vrisme de l'artère ulnaire ou un muscle en position anormale ou le plus souvent surnuméraire. A la sortie de cette loge, une arcade fibreuse pisi-hamulaire (pisi-unciforme) peut comprimer la branche profonde [Koppell, Hayes]. Pour Lotem, cette arcade est constante et relie les deux chefs d'insertion du muscle court fléchisseur du petit doigt. A ce niveau, la branche profonde peut également être comprimée par l'hypertrophie d'un muscle anormal ou un chef accessoire du muscle abducteur du petit doigt [Jeffery 1971] : ce muscle s'insère soit sur la membrane interosseuse [Bayer 1923, Smith 1895], soit sur le bord médial du muscle fléchisseur radial du carpe [Reimann 1944] ; il se dirige en bas et en dedans, passant

entre le pisiforme et l'hamulus de l'os hamatum pour se terminer sur le corps musculaire du muscle abducteur du petit doigt.

La proximité de l'articulation du poignet explique la possibilité de compression des kystes synoviaux.

Enfin, vers sa terminaison, la branche profonde peut être comprimée par une arcade fibreuse constituée aux dépens du muscle adducteur du pouce au niveau de son insertion sur la diaphyse du 3e métacarpien [Serre, Girard, Kaplan]. Ce canal ostéofibreux mesure de 12 mm à 13 mm en longueur, 1 mm en largeur et 3 mm en hauteur [Comtet].

Innervation sensitive du poignet et de la main

Elle est assumée par 4 nerfs : médian, ulnaire, radial et musculo-cutané (figs. 8-3, 42-4, 42-5).

A la face palmaire

Une ligne verticale passant par l'axe de l'annulaire sépare deux parties : la partie médiale est innervée par la branche terminale superficielle du nerf ulnaire ; la partie latérale est innervée par les branches terminales du nerf médian, sauf le poignet innervé par les branches terminales du nerf cutané latéral de l'avant-bras, provenant du nerf musculo-cutané, et la base de l'éminence thénar innervée par le rameau thénarien [Lejars] du rameau superficiel du nerf radial.

A la face dorsale

Une ligne verticale passant par l'axe du médius sépare deux parties : la partie médiale est innervée par le rameau dorsal du nerf ulnaire (n. cutané dorsal), la partie latérale est innervée par les rameaux terminaux de la branche superficielle du nerf radial. Toutefois, les deux dernières phalanges de l'index, du médius et de la moitié latérale de l'annulaire sont innervées par des rameaux perforants dorsaux provenant des nerfs digitaux palmaires du nerf médian ; la moitié médiale des deux dernières phalanges de l'annulaire est innervée par des rameaux perforants provenant du nerf digital palmaire correspondant, branche du rameau terminal superficiel du nerf ulnaire.

Bibliographie

1. Bayer WL, Shea JD, Curiel DC, Szeto ILF, Lewis JH (1969) Excision of a pseudo-cyst of the hand in a hemophilia (PTC-deficiency). Use of a plasma thromboplastin component concentrate. J Bone Joint Surg 51 BB : 1423-1427
2. Bezerra AJ, Carvalho VC, Nucci A (1986) An anatomical study of the palmar cutaneous branch of the median nerve. Surg Radiol Anat 8 : 183-188
3. Brooks DM (1952) Nerve compression by simple ganglia. A review of thirteen collected cases. J Bone Joint Surg [Br] 34 : 391-400
4. Bunnel S (1953) Reconstruction operations for ulnar paralysis when the nerve is irreparable. Reconstr Surg Traumatol 1 : 193-201
5. Cannieu A (1897) Notes sur l'anastomose entre la branche profonde du cubital et du médian. Bull Soc Anat Physiol 18 : 339-340
6. Comtet JJ, Quicot L, Moyen B (1978) Compression of the deep palmar branch or the ulnar nerve by the arch of the adductor pollicis. The Hand, 10 (2)
7. Engber WB, Gmeiner JG (1981) Palmar cutaneous branch or the ulnar nerve. The Journal of Hand Surgery 5 : 26-29
8. Eriksen J (1973) A case of carpal tunnel syndrome on the basis of an abnormally long lumbrical muscle. Acta Orthop Scand 44 : 275-277
9. Frohse F, Frankel M (1908) Die Muskeln des menschlichen Armes. In : Handbuch der Anatomie des Menschen, vol 2, Section 2, Part 2, Bardeleben, K Jena Fischer (éds)
10. Girard PF, Banssillon M, Bourret J (1965) A propos d'une paralysie de la branche profonde du cubital à la main par compression localisée de la région palmaire. Archives des maladies professionnelles de médecine du travail et de sécurité sociale 26 : 332
11. Hayes JR, Mulholland RC, O'Connor BT (1969) Compression of the deep palmar branch of the ulnar nerve. J Bone Joint Surg [Br] 51 : 469
12. Kaplan EB (1963) Variations of the ulnar nerve at the wrist. J Hosp Joint Dis 24 : 85-88
13. Kuhlmann IN, Guerin-Surville H (1985) Le rameau superficiel du nerf radial. Repères topographiques. Systématisation. Bull Assoc Anat 69 : 331-341
14. Lanz U (1975) Variationen des Nervus medianus im Bereich des Karpalkanals. Handchirurgie 7 : 159-162
15. Lotem M (1973) Fibrotic arch around the deep branch of the ulnar nerve. P.R.S. 52 : 553-556
16. Reimann AF, Daseler EH, Anson BJ, Beaton LE (1944) The palmaris longus muscle and tendon. Anatomical Record 89-495
17. Riche P (1897) Le nerf cubital et les muscles de l'éminence thénar. Bull Mem Soc Anat 251-252
18. Robbins H (1965) Anatomical study of the medial nerve in the carpal tunnel and etiologies of the carpal tunnel syndrome. J Bone Joint Surg [Am] 45 : 953

19. Rowtree T (1949) Anomalous innervation of the hand muscles. J Bone Joint Surg [Br] 31 : 505
20. Serre H, Simon L, Claustre J (1966) L'origine canaliculaire de certains syndromes douloureux du membre supérieur. Rev Rhum 33 : 231
21. Smith R (1971) Anomalous muscle belly of the flexor digitorum superficialis causing carpal tunnel syndrome. J Bone Joint Surg [Am] 53 : 1215-1216
22. Sunderland S (1945) The intraneural topography of radial, median and ulnar nerves. Brain 68 : 243-299
23. Sunderland S (1968) Nerves and nerve injuries. Livingstone Ltd, London
24. Tanzer RC (1975) Compression neuropathies. In : Flynn JE, Hand Surg 2nd, Williams and Wilkins (éd), 9 : 317

CHAPITRE 43

La main : anatomie topographique

F Bonnel et JL Cornille

Il est habituel de décrire à la main une face palmaire et une face dorsale.

Face palmaire de la main

La face palmaire comporte quatre loges : thénar, hypothénar, palmaire moyenne superficielle et palmaire moyenne profonde.

La loge thénar entoure le premier métacarpien et se prolonge jusqu'au troisième métacarpien. La loge hypothénar est située en regard du cinquième métacarpien.

Ces loges sont séparées les unes des autres par deux ensembles aponévrotiques : l'aponévrose palmaire superficielle et l'aponévrose palmaire profonde.

Les aponévroses

L'aponévrose palmaire superficielle (fig. 43-1)

Elle recouvre toute la paume de la main et se divise en trois portions.

Au centre, l'aponévrose palmaire (aponévrose palmaire moyenne superficielle)

Elle occupe le creux de la main ; cette aponévrose adhère au plan profond par l'intermédiaire de cloisons sagittales. Elle est sous-tendue par le muscle long palmaire de l'avant-bras (m. petit palmaire), et par le muscle court palmaire de la loge hypothénar (m. palmaire cutané). Cette aponévrose forme un éventail composé de quatre bandelettes prétendineuses ; chaque bandelette recouvre les tendons des muscles fléchisseurs des doigts. A leur partie moyenne, ces bandelettes sont reliées par le ligament métacarpien transverse superficiel, à leur partie distale par le ligament palmant interdigital qui solidarise les bandelettes au ligament transverse profond. Entre le ligament transverse, le ligament interdigital, et les bandelettes, existent des fenêtres libres d'aponévrose où l'on découvre artères et nerfs digitaux accompagnés par leur muscle lombrical.

Latéralement, l'aponévrose de la loge thénar

Elle est plus fine, fréquemment perforée. Elle est tendue entre le muscle court abducteur du pouce et la première bandelette prétendineuse, laissant libre le premier espace interdigital. De cet espace émergent les nerfs et artères digitaux du pouce et de l'index.

Médialement, l'aponévrose hypothénarienne

Elle adhère au muscle court palmaire (m. palmaire cutané) ; elle est traversée très haut par l'artère et le nerf digital propre palmaire médial du petit doigt.

L'aponévrose palmaire profonde

Elle est tendue du premier au cinquième métacarpien, et adhère au bord antérieur de chaque métacarpien. Elle recouvre tous les muscles interosseux.

Les loges

La loge palmaire moyenne

Elle est occupée par trois plans successifs : un plan superficiel artériel, un plan moyen nerveux, un plan profond tendineux.

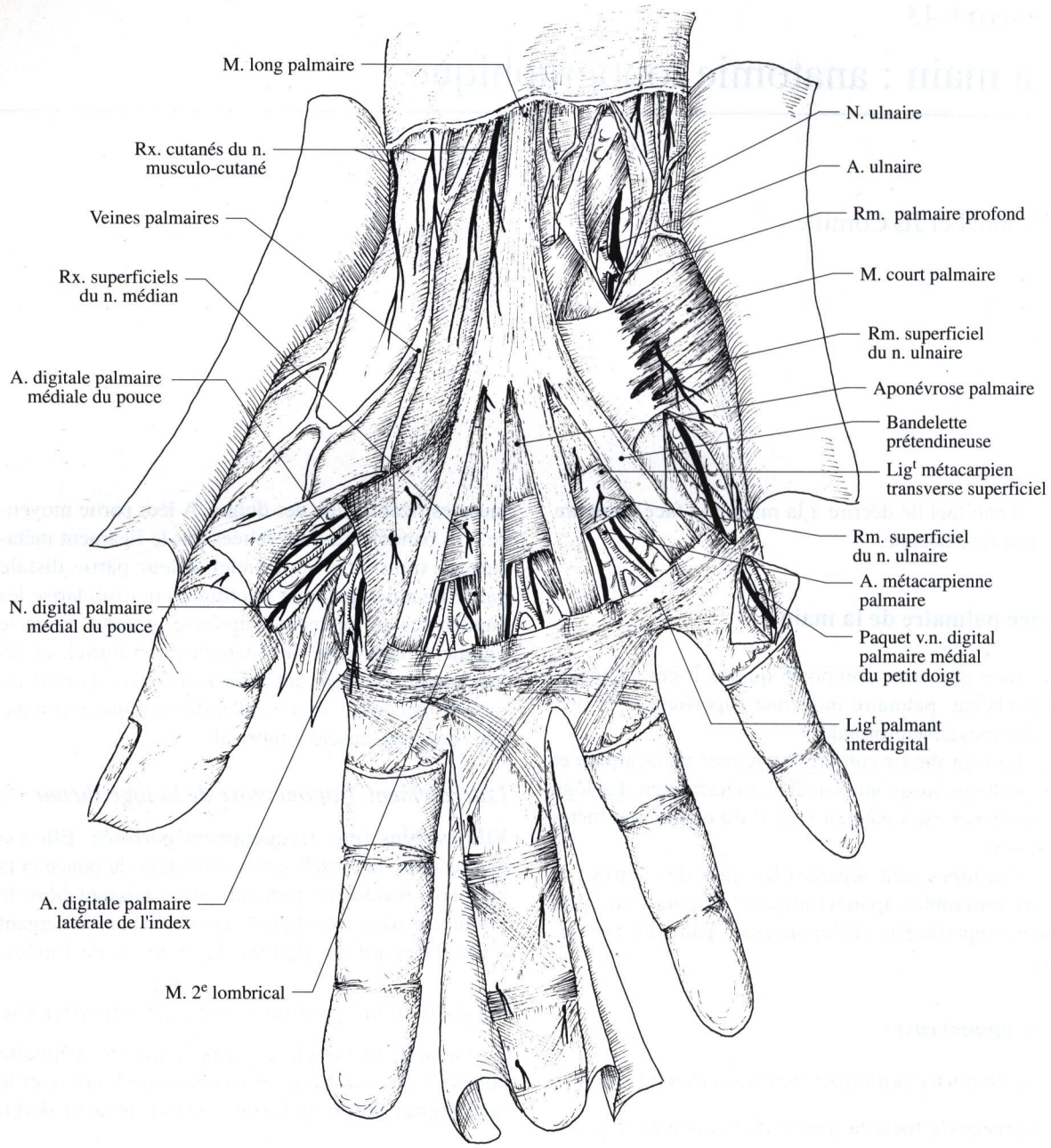

Fig. 43-1. Dissection des plans superficiels de la paume de la main

• *Le plan artériel superficiel* (fig. 43-2)

Il est constitué par l'artère ulnaire passant en avant du rétinaculum des fléchisseurs après sa sortie du canal de Guyon. L'artère ulnaire s'anastomose avec le rameau palmaire superficiel de l'artère radiale (a. radio-palmaire). Cette artère est toujours située à la superficie du canal carpien ; elle s'anastomose avec l'artère ulnaire après avoir traversé le muscle court abducteur du pouce, en regard du deuxième espace interosseux.

De cette arcade palmaire superficielle naissent les quatre artères digitales communes palmaires numérotées du bord médial de la main vers le bord latéral. Les artères digitales propres du pouce toujours constantes ont pourtant une origine souvent différente à partir de l'arcade profonde. Parfois, elles

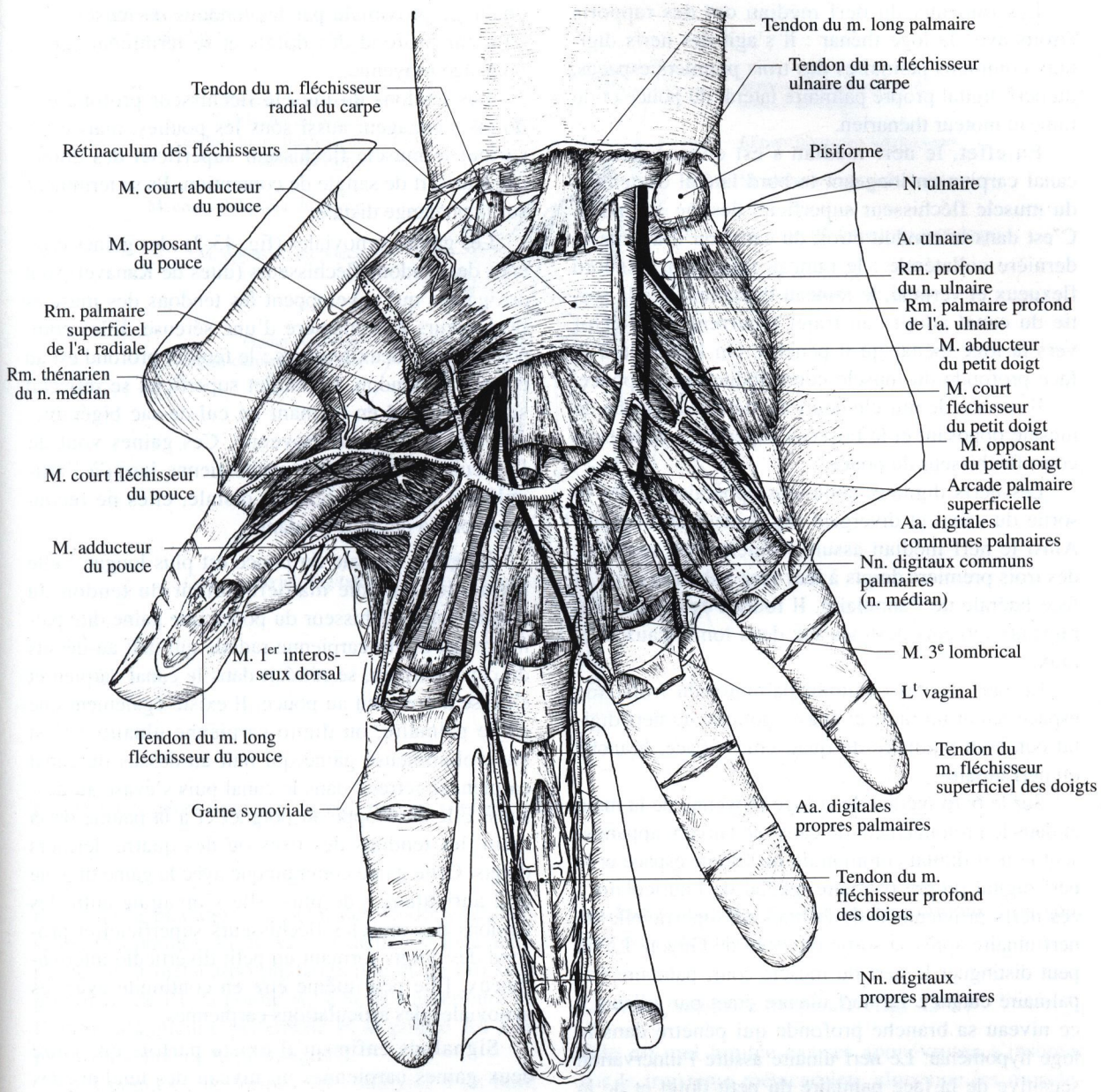

Fig. 43-2. Dissection de la loge palmaire moyenne

peuvent provenir de l'arcade superficielle précocément, soit par un tronc commun, soit par des origines différentes ; dans ce cas, elle s'unissent plus loin à des collatérales profondes. Souvent, le contingent profond est le plus développé avec une disposition similaire. Rarement, le rameau palmaire superficiel de l'artère radiale s'anastomose avec la terminaison de l'artère radiale profonde. De cette anastomose naissent alors les artères digitales propres latérale et médiale du pouce, ainsi que l'artère latérale de l'index. Toutes ces artères sont accompagnées par deux veines et des lymphatiques.

• *Le plan nerveux*

Les nerfs sont en rapport immédiat avec les artères situées en avant d'eux. Ils sont étroitement unis pour former des paquets vasculo-nerveux. On distingue deux bouquets nerveux émergeant à la face palmaire superficielle de la main, l'un provenant du nerf médian, l'autre du nerf ulnaire.

Les rameaux du nerf médian ont des rapports étroits avec la loge thénar : il s'agit des nerfs digitaux communs palmaires des trois premiers espaces, du nerf digital propre palmaire latéral du pouce et du rameau moteur thénarien.

En effet, le nerf médian s'est engagé dans le canal carpien en longeant le bord latéral du tendon du muscle fléchisseur superficiel destiné à l'index. C'est dans le conduit étroit du canal qu'il a émis sa dernière collatérale : le rameau thénarien. D'abord flexueux et vertical, le rameau thénarien, dès la sortie du canal adopte un trajet récurrent, s'infléchit vers la loge thénar qu'il pénètre. On le trouve à la face profonde du muscle court abducteur du pouce.

Il innerve le muscle court abducteur du pouce, le muscle opposant et le faisceau superficiel du muscle court fléchisseur du pouce.

Les nerfs digitaux communs apparaissent dès la sortie du canal et divergent rapidement en éventail. Ainsi le nerf médian assure l'innervation sensitive des trois premiers doigts à leur face palmaire et de la face latérale de l'annulaire. Il fournit également des rameaux moteurs destinés aux deux lombricaux latéraux.

Le nerf digital commun palmaire du troisième espace reçoit un rameau anastomotique du nerf digital commun palmaire du quatrième espace, branche du nerf ulnaire.

Sur le bord médial de la loge moyenne de la main et dans le prolongement du canal de Guyon, apparaissent le nerf digital commun du quatrième espace et le nerf digital propre palmaire médial de l'auriculaire ; ces nerfs proviennent de la branche superficielle du nerf ulnaire après sa sortie du canal de Guyon. Là on peut distinguer le nerf du muscle court palmaire (m. palmaire cutané). Le nerf ulnaire émet par ailleurs à ce niveau sa branche profonde qui pénètre dans la loge hypothénar. Le nerf ulnaire assure l'innervation sensitive de la face palmaire du petit doigt et de la moitié médiale de l'annulaire. Nous avons vu que les nerfs ulnaire et médian sont anastomosés par une arcade nerveuse.

• *Le plan tendineux*

Les tendons des muscles fléchisseurs (fig. 43-2). Ils sont répartis en deux plans à la main, un plan superficiel, un plan profond. Ils glissent dans leurs gaines fibro-séreuses et sont séparés par des espaces celluleux. Les tendons profonds servent de point d'insertion aux muscles lombricaux.

Les tendons du muscle fléchisseur superficiel des doigts s'engagent sous des poulies fibreuses, croisées et transverses. Ils sont perforés en regard de la phalange proximale par les tendons du muscle fléchisseur profond des doigts et se terminent sur la phalange moyenne.

Les tendons du muscle fléchisseur profond des doigts s'engagent aussi sous les poulies, mais c'est surtout le muscle fléchisseur superficiel des doigts qui leur sert de sangle de contention. Ils se terminent sur la phalange distale.

Les gaines synoviales (fig. 43-3) : les gaines digitales des tendons fléchisseurs (dites de Kanavel) sont des gaines qui enveloppent les tendons des muscles fléchisseurs à la manière d'une séreuse. Elles comportent donc deux feuillets : le feuillet profond est au contact du tendon, le feuillet superficiel se réfléchit sur le profond en formant un cul-de-sac bigéminé, étranglé à sa partie moyenne. Ces gaines vont de l'articulation métacarpo-phalangienne jusqu'à l'articulation interphalangienne distale, elles ne recouvrent pas la dernière phalange.

La gaine digitale du pouce est plus longue : elle forme de la même manière autour du tendon du muscle long fléchisseur du pouce une gaine dite palmaire, ou digito-carpienne radiale qui naît au-dessus du canal carpien, se rétrécit dans le canal carpien et s'évase à nouveau au pouce. Il existe également une gaine palmaire, ou digito-carpienne ulnaire : c'est une volumineuse gaine qui naît au-dessus du canal carpien, se rétrécit dans le canal puis s'évase au-dessous. Elle enveloppe au poignet et à la paume de la main, les tendons des trois ou des quatre derniers doigts. Cette gaine communique avec la gaine digitale de l'auriculaire ; de plus, elle s'invagine entre les tendons des muscles fléchisseurs superficiel et profond des doigts formant un petit diverticule intertendineux. Elle peut même être en continuité avec les synoviales des articulations carpiennes.

Signalons enfin qu'il existe parfois un, voire deux gaines carpiennes au niveau des tendons des muscles fléchisseurs de l'index. Ces gaines livrent passage aux pédicules vasculo-nerveux destinés aux tendons par l'intermédiaire de véritables mésotendons. Enfin, elles sont séparées les unes des autres par des espaces celluleux de glissement.

Les poulies de réflexion (figs. 38-6 - 38-9, 43-4) : les tendons fléchisseurs et leurs gaines séreuses sont maintenus au contact des phalanges par des gaines fibreuses ou poulies qui déterminent avec la face palmaire des phalanges un canal ostéo-fibreux. Ces poulies fibreuses ont été systématisées par Deyles [1975] qui distingue des poulies transversales (A) et des poulies cruciformes (C). Les poulies transversales sont tendues de part et d'autre de la face anté-

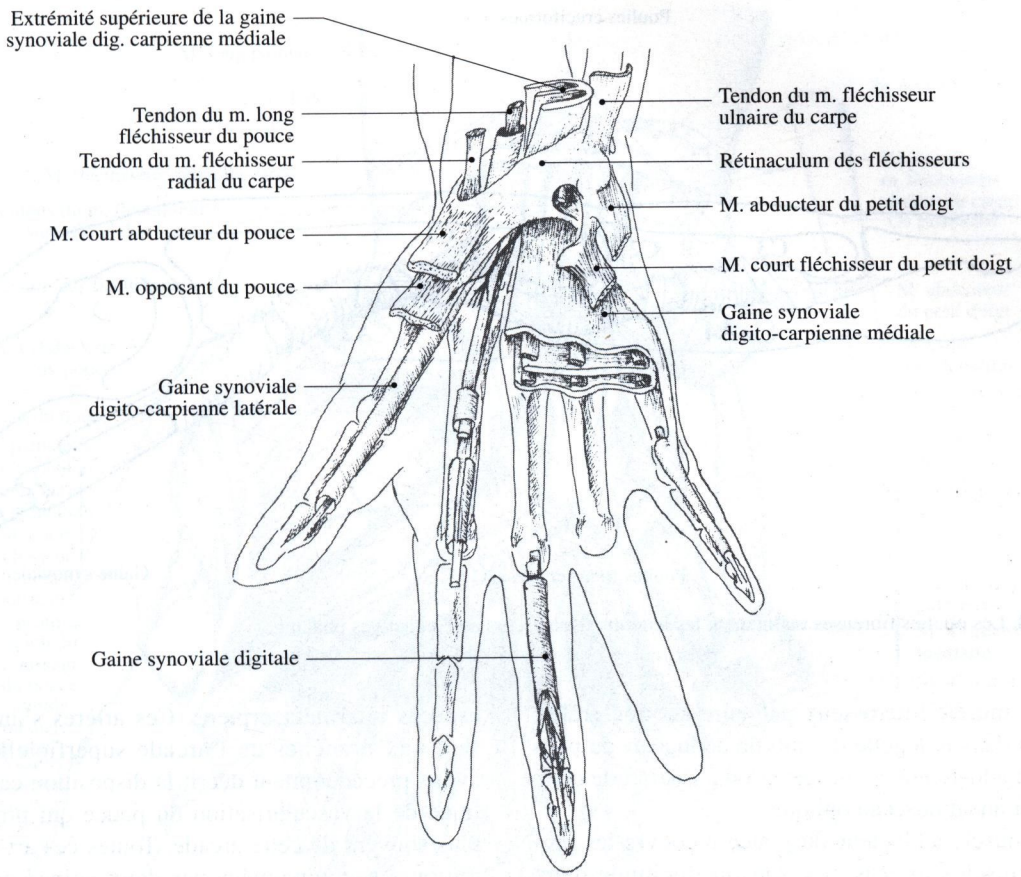

Fig. 43-3. Les gaines synoviales digitales palmaires et digito-carpiennes

rieure de la phalange en avant des tendons fléchisseurs. Les poulies A1 et A2 se situent à la face antérieure de la métacarpo-phalangienne et de la partie proximale de P1, la poulie A3 à la face antérieure de l'interphalangienne proximale et la poulie A4 à la partie moyenne de la phalange P2.

Les poulies cruciformes sont obliques d'un bord à l'autre de la phalange. L'on distingue la poulie C1 à la face antérieure de la diaphyse de P1, la poulie C2 à la partie proximale de P2 et C3 à la partie distale de P2.

Les muscles lombricaux. Ce sont de petits muscles fusiformes à corps musculaire oblong insérés sur les tendons du muscle fléchisseur profond des doigts, qui rejoignent les insertions phalangiennes des muscles interosseux. Ils traversent ainsi les espaces interosseux de la main. Au nombre de quatre, ils ne sont pas semblables : les deux latéraux, innervés par le nerf médian, sont semi-penniformes car ils s'insèrent sur les bords latéraux des tendons. Les deux médiaux sont penniformes car insérés sur les faces médiale et latérale des tendons ; ils sont innervés par le nerf ulnaire.

La loge palmaire profonde (fig. 43-5)

Elle est mal limitée car ses aponévroses s'insèrent sur le troisième métacarpien, alors que les muscles interosseux occupent aussi les premier et deuxième espaces interosseux. Elle est traversée par l'arcade artérielle palmaire profonde.

• *Les muscles interosseux*

Ils occupent les espaces laissés libres entre les métacarpiens : les muscles interosseux palmaires sont imbriqués avec les muscles interosseux dorsaux, ils sont plus antérieurs. Au nombre de quatre ils s'insèrent sur la moitié palmaire de la face latérale du métacarpien qui regarde l'axe de la main. Ils rapprochent les doigts du médius sur lequel d'ailleurs aucun ne s'insère. Ils participent à la formation des dossières de l'index, de l'annulaire et du petit doigt. Le

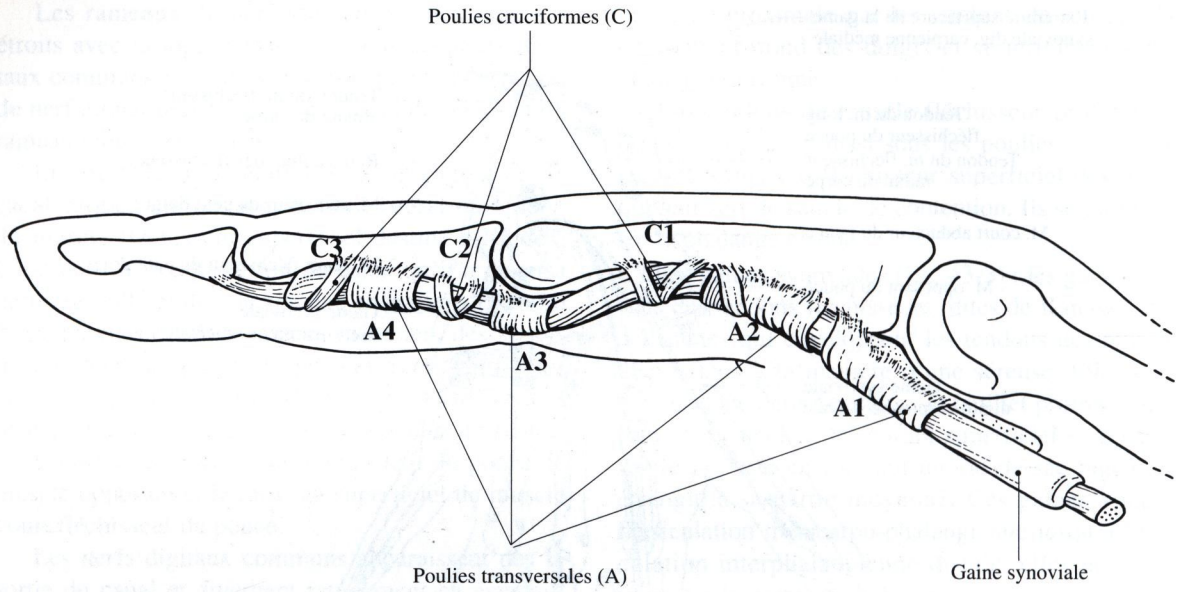

Fig. 43-4. Les poulies fibreuses maintenant les tendons fléchisseurs au contact des phalanges

premier muscle interosseux palmaire est très grêle ; compris dans la logette du muscle adducteur du pouce, il est adhérent à ce muscle et on a l'habitude de le rattacher à son faisceau oblique.

Le muscle adducteur du pouce recouvre les premiers muscles interosseux. On lui distingue deux faisceaux : le faisceau oblique provient du carpe et du rétinaculum des fléchisseurs, il est à cheval sur les loges moyenne et thénar ; le faisceau transverse provient du carpe et des premiers métacarpiens, il adhére aux muscles interosseux palmaires. Ces deux faisceaux délimitent un espace entre leurs corps musculaires ; ils se dirigent vers le sésamoïde médial du pouce et la base de la première phalange.

Cette loge profonde est traversée par un paquet vasculo-nerveux constitué par la terminaison de l'artère radiale et la branche profonde, motrice, du nerf ulnaire.

• *L'arcade vasculaire palmaire profonde*
L'artère radiale provenant de la face dorsale de la main s'engage dans le premier espace interrosseux. Passant entre les deux faisceaux du muscle adducteur du pouce, elle pénètre dans la loge palmaire profonde où elle s'anastomose au niveau du troisième espace interosseux avec le rameau palmaire profond (a. cubito-palmaire), branche de l'artère ulnaire. Cette artère accompagne le contingent nerveux moteur profond ulnaire. L'arcade palmaire profonde ainsi formée donne naissance à trois ou quatre artères métacarpiennes (interosseuses) palmaires pour les espaces intermétacarpiens. Ces artères s'anastomosent aux branches de l'arcade superficielle. Nous avons précédemment décrit la disposition caractéristique de la vascularisation du pouce qui provient le plus souvent de cette arcade. Toutes ces artères sont toujours accompagnées par deux veines du même nom.

• *Le rameau moteur profond du nerf ulnaire*
Il provient du nerf ulnaire dont il se dégage en regard du pôle inférieur du pisiforme. Il s'engage dans la loge hypothénar qu'il innerve et gagne la profondeur. Arrivé dans la loge palmaire profonde, il est satellite de l'arcade artérielle ; il innerve les muscles interosseux, les deux muscles lombricaux médiaux et se termine dans le muscle adducteur du pouce en trois rameaux destinés à ce muscle, au faisceau profond du muscle court fléchisseur du pouce et aux muscles premier interosseux palmaire et dorsal.

La loge thénar

Les muscles moteurs du pouce sont au nombre de quatre ; mais le muscle adducteur du pouce dépasse par ses insertions les limites de la loge thénar car il s'insère sur les deuxième et troisième métacarpiens.

On découvre de la superficie à la profondeur, le muscle court abducteur, le muscle opposant, le muscle court fléchisseur et le muscle adducteur du pouce. Le muscle court abducteur du pouce et le muscle court fléchisseur du pouce convergent vers le

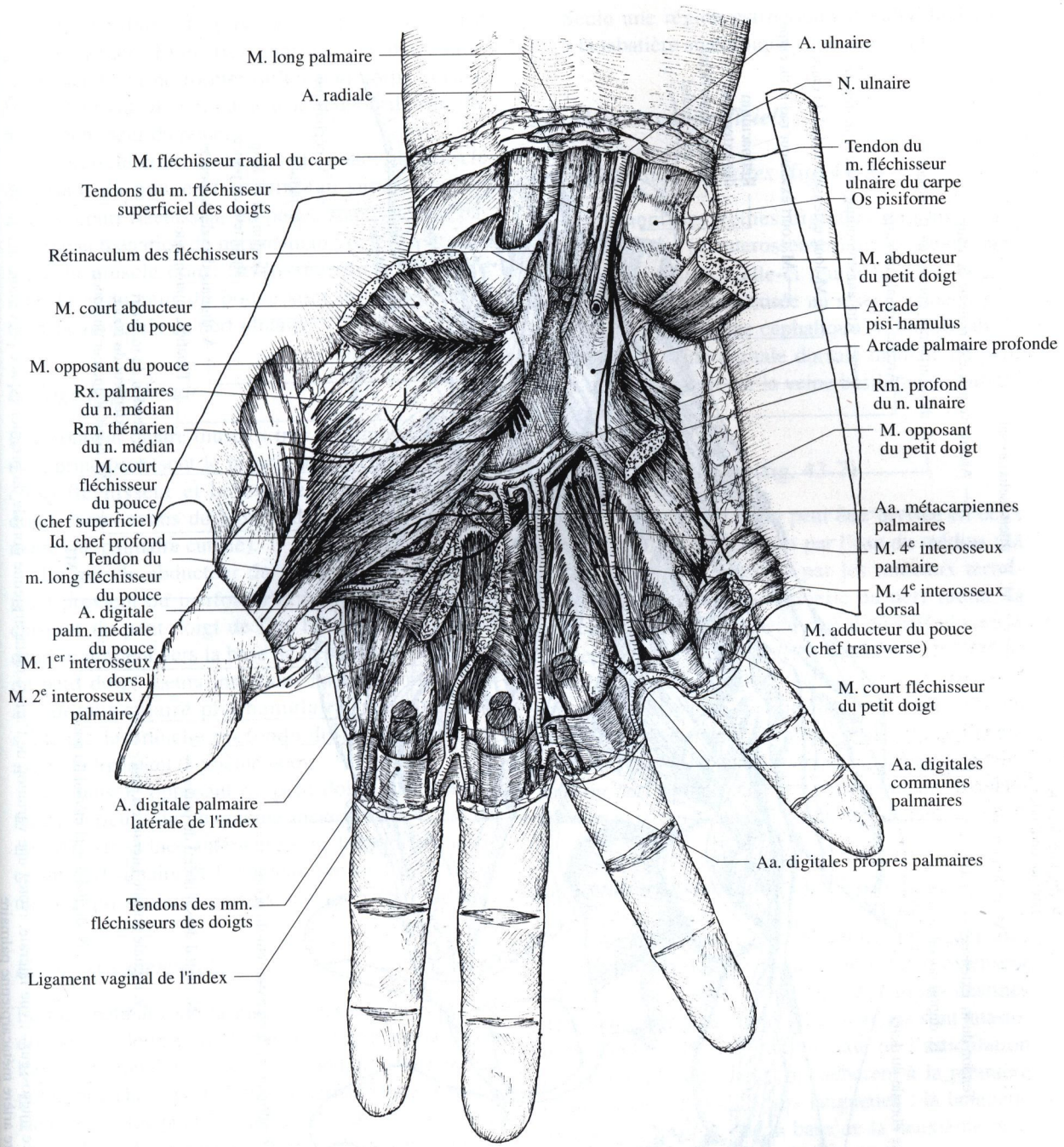

Fig. 43-5. Dissection de la loge palmaire profonde

sésamoïde latéral de l'articulation métacarpo-phalangienne et le tubercule latéral de la base de la première phalange. Ils n'ont pas la même direction que le muscle opposant du pouce qui, oblique, s'arrête au premier métacarpien. Seul le muscle adducteur du pouce aboutit au sésamoïde médial.

Le muscle court abducteur du pouce, volumineux, déborde sur la face dorsale de la main (fig. 43-6) ; il est latéral, il recouvre entièrement le muscle opposant du pouce et le rameau thénarien du nerf médian.

Le muscle opposant du pouce est court et compact. Il est cependant difficile d'isoler son bord médial du faisceau superficiel du muscle court fléchisseur du pouce.

Le muscle court fléchisseur du pouce possède deux faisceaux : le superficiel est plutôt latéro-car-

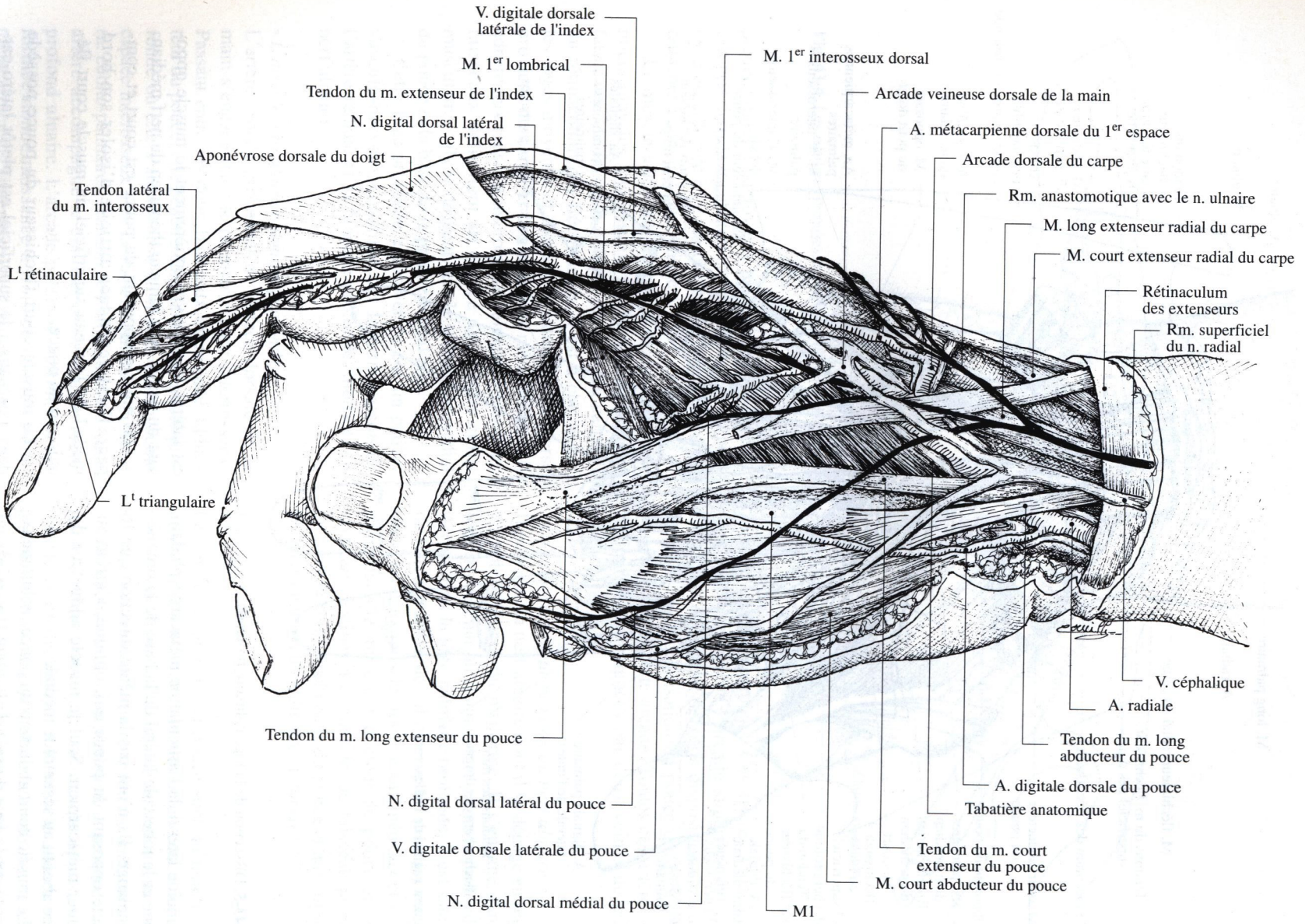

Fig. 43-6. Dissection du premier espace interosseux ; vue latérale. Notez une variation de l'artère métacarpienne dorsale du premier espace provenant de l'arcade dorsale du carpe, et s'anastomosant en aval avec la première artère métacarpienne palmaire

pien et annulaire, le faisceau profond est plutôt médio-carpien. Etant très charnus, ces deux faisceaux semblent ne former qu'un seul corps musculaire. Pourtant, ils embrassent le tendon du muscle long fléchisseur du pouce.

Le muscle court abducteur du pouce, le muscle opposant du pouce et le faisceau superficiel du muscle court fléchisseur du pouce sont innervés par le rameau thénarien du nerf médian ; le faisceau profond du muscle court fléchisseur du pouce et le muscle adducteur du pouce sont innervés par la branche profonde du nerf ulnaire.

La loge hypothénar

Elle contient quatre muscles très dissemblables. Les trois principaux sont le muscle abducteur, le muscle court fléchisseur et le muscle opposant du petit doigt. Nous avons déjà parlé du muscle court palmaire (m. palmaire cutané).

Le muscle abducteur du petit doigt (m. adducteur) provient du pisiforme et le muscle court fléchisseur du petit doigt de l'os hamatum, mais tous deux se dirigent vers la base de la première phalange du petit doigt. Leurs insertions hautes forment une arcade musculaire pisi-hamulaire, sous laquelle s'engage la branche profonde du nerf ulnaire, en avant du ligament du même nom.

Le muscle opposant du petit doigt matelasse la face antérieure du cinquième métacarpien. Il est en rapport, par sa face antérieure avec la branche motrice du nerf ulnaire et le rameau profond de l'artère ulnaire qui traverse parfois son corps musculaire.

Les nerfs superficiels

La face palmaire de la main et des doigts peut être divisée en deux parties par une ligne passant par l'axe de l'annulaire : la partie médiale est innervée par la branche superficielle du nerf ulnaire, la partie latérale par les branches terminales du nerf médian, sauf la base de l'éminence thénar qui dépend du nerf musculo-cutané et d'un rameau thénarien de la branche superficielle du nerf radial (voir chap. 42).

Face dorsale de la main

Moins bien systématisée que la face palmaire, elle est traversée uniquement par les tendons des muscles extenseurs. En profondeur on retrouve les loges interosseuses.

Seule une région est nettement individualisée ; c'est la tabatière anatomique (voir plus loin).

Les éléments superficiels

Les veines superficielles (fig. 41-2)

Elles forment des veines digitales puis métacarpiennes dorsales (v. interosseuses) qui se jettent dans une arcade dorsale. Celle-ci réunit la veine céphalique du pouce, anastomosée au réseau veineux profond, qui forme la veine céphalique (v. radiale superficielle) et la veine digitale dorsale médiale du petit doigt qui se poursuit par la veine basilique (v. cubitale superficielle).

Les nerfs superficiels (fig. 43-7)

La face dorsale de la main peut être divisée en deux parties par une ligne passant par l'axe du médius : la partie latérale est innervée par les rameaux terminaux de la branche superficielle du nerf radial, la partie médiale par le rameau dorsal du nerf ulnaire, à l'exception des deux dernières phalanges de l'index, du médius et de la moitié latérale de l'annulaire qui sont innervées par le nerf médian (voir chap. 42). La moitié latérale des deux dernières phalanges de l'annulaire est innervée par des rameaux perforants provenant du nerf digital palmaire correspondant, branche du rameau terminal superficiel du nerf ulnaire.

Les tendons extenseurs (fig. 43-7)

Les tendons des muscles extenseurs s'engagent sous le rétinaculum des extenseurs : le muscle extenseur commun des doigts forme quatre tendons destinés aux quatre derniers doigts . Ces tendons sont anastomosés entre eux à la face dorsale de l'articulation métacarpo-phalangienne ; ils adhèrent à la première phalange puis forment trois languettes : la languette médiane se termine sur la base de la deuxième phalange, les languettes latérales se rendent à la troisième phalange. Elles sont tendues par les insertions des muscles interosseux réunies aux muscles lombricaux et la bandelette rétinaculaire [Landsmeer]. Le ligament triangulaire réunissant leur commissure antérieure empêche la luxation de ces bandelettes.

Les tendons du muscle extenseur commun des doigts destinés à l'index et au petit doigt reçoivent respectivement les tendons des muscles extenseurs de l'index et du petit doigt, qui se terminent avec eux.

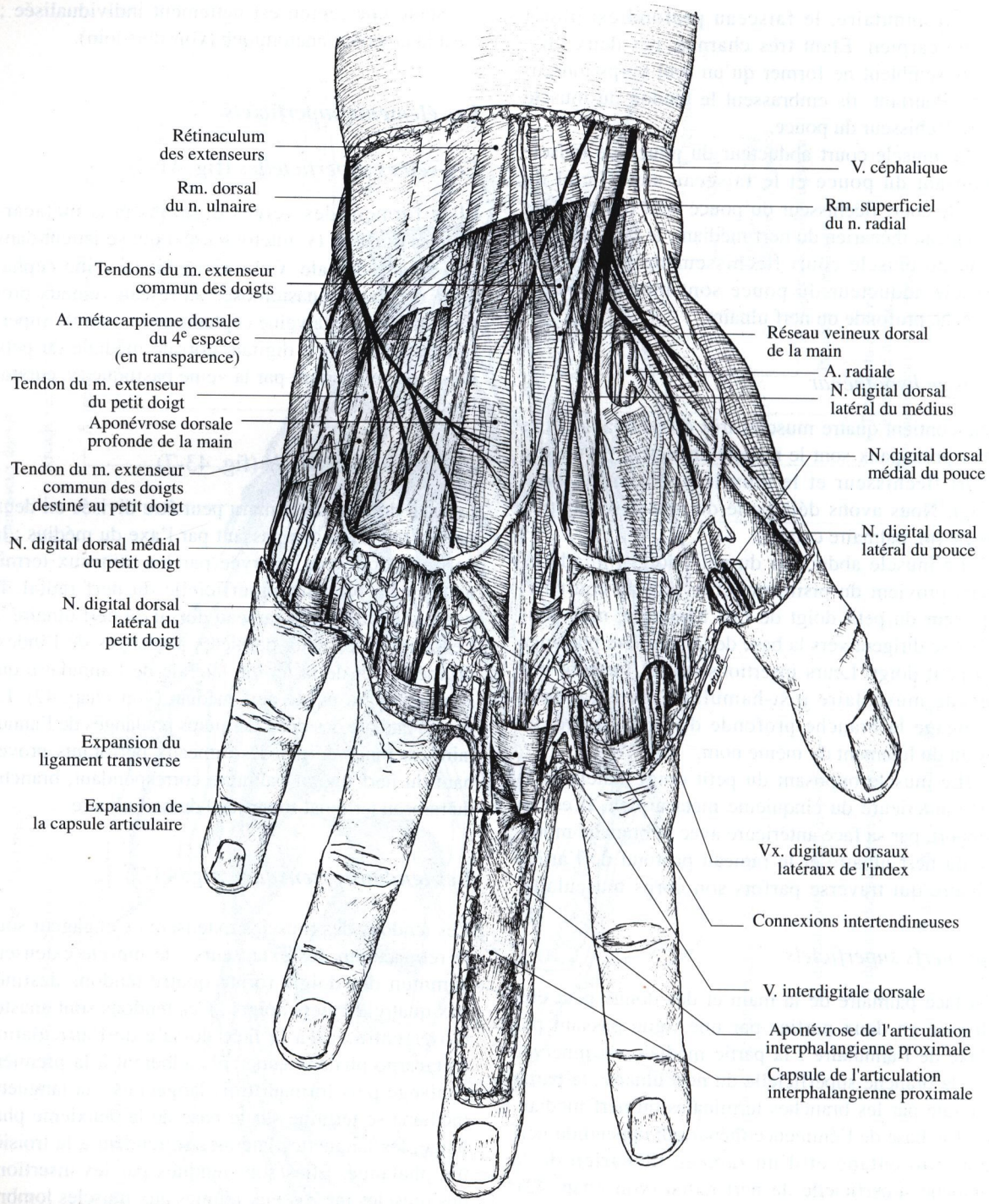

Fig. 43-7. Dissection des plans superficiels de la face dorsale de la main

Les gaines synoviales des tendons extenseurs accompagnent chaque tendon, y compris ceux du muscle extenseur ulnaire du carpe (m. cubital postérieur), du muscle long extenseur radial du carpe (m. 1er radial), du muscle court extenseur radial du carpe (m. 2e radial), du muscle long abducteur du pouce et des muscles extenseurs du pouce. On les trouve sous le rétinaculum des extenseurs.

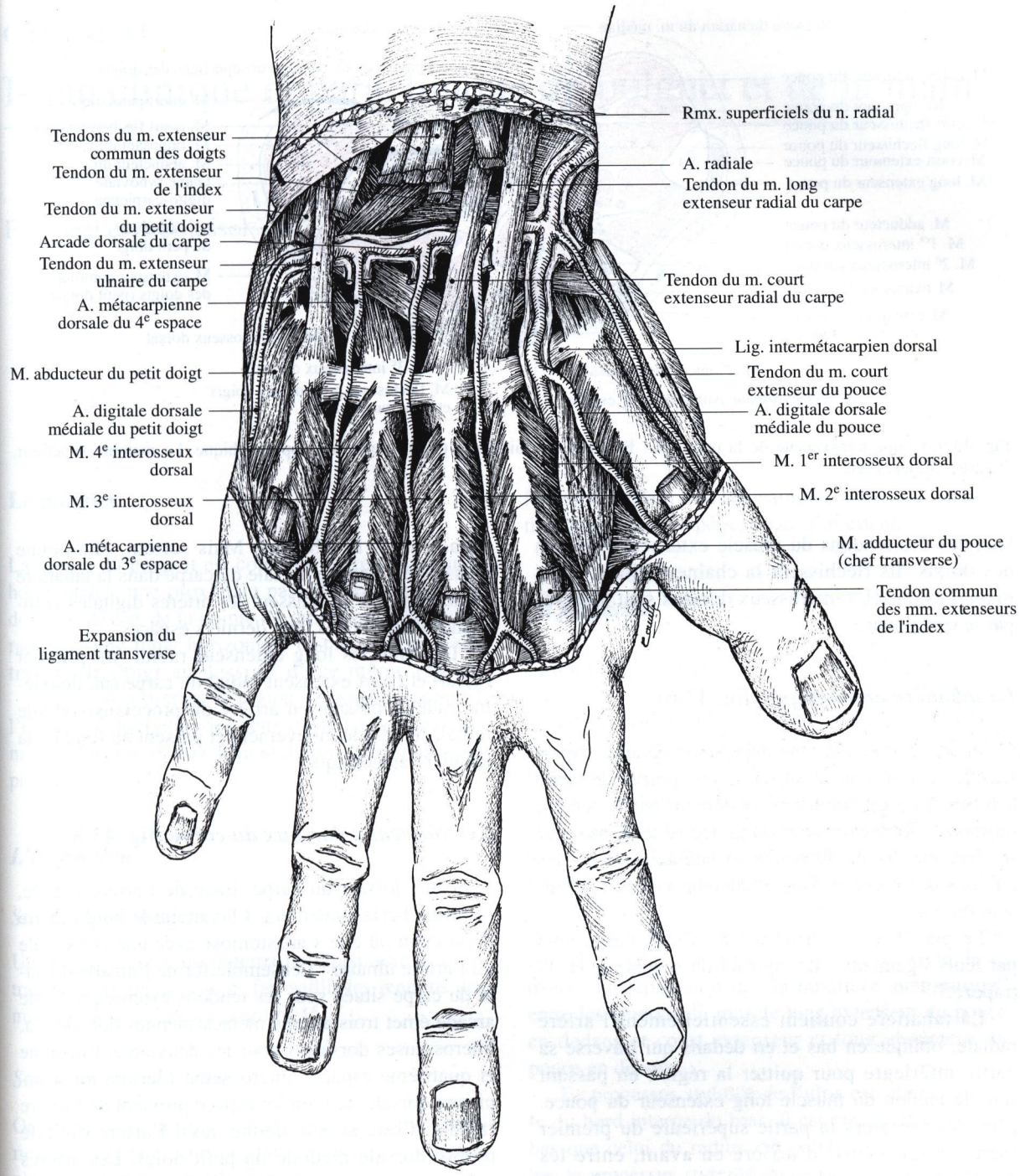

Fig. 43-8. Dissection des plans profonds de la face dorsale de la main

Les muscles interosseux dorsaux (fig. 43-8)

Au nombre de quatre, ils sont plus volumineux que les muscles interosseux palmaires et leur sont postérieurs. Ils proviennent de deux métacarpiens adjacents et méritent bien leur nom d'interosseux. En fait, il prennent naissance surtout sur la face latérale du métacarpien le plus proche de l'axe de la main et accessoirement sur la moitié dorsale de la face latérale la plus éloignée de l'axe de la main ; le médius porte donc deux muscles interosseux dorsaux. Ils écartent les doigts du médius, forment la dossière de ce doigt et participent aux dossières de l'annulaire et de l'index. Ils se terminent sur le rayon digital d'où ils proviennent. De plus, les muscles interosseux dorsaux et palmaires se terminent sur les languettes

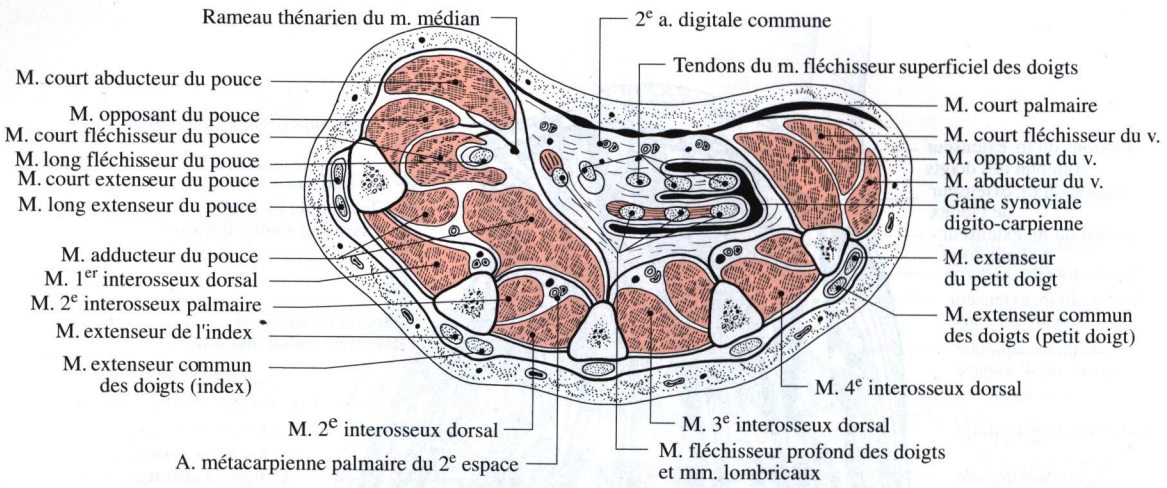

Fig. 43-9. Coupe transversale de la main. In : Bouchet A, Cuilleret J (1976) Anatomie topographique. Le membre supérieur, 2e partie. Simep, Paris

latérales des tendons du muscle extenseur commun des doigts. Ils fléchissent la chaîne digitale sur la main. Les muscles interosseux dorsaux sont innervés par le nerf ulnaire.

La tabatière anatomique (fig. 43-6)

C'est, en vue latérale, une dépression cutanée superficielle où l'on plaçait autrefois une pincée de tabac à priser. Elle est limitée médialement par le tendon du muscle long extenseur du pouce se terminant sur la phalange distale du pouce, et latéralement par les tendons des muscles long abducteur, et court extenseur du pouce.

Le plancher est formé par les os du carpe unis par leurs ligaments : il s'agit ici du scaphoïde et du trapèze.

La tabatière contient essentiellement l'artère radiale, oblique en bas et en dedans qui traverse sa partie inférieure pour quitter la région en passant sous le tendon du muscle long extenseur du pouce. Elle traverse alors la partie supérieure du premier espace interosseux, d'arrière en avant, entre les insertions du muscle premier interosseux dorsal, pour se diriger vers la logé thénar. L'artère est accompagnée par deux veines. Elle donne l'artère digitale dorsale latérale du pouce avant la tabatière, et l'artère digitale commune dorsale du premier espace après la tabatière. Mais surtout, elle donne naissance à l'artère dorsale du carpe dans la tabatière anatomique, d'où naissent les artères digitales communes dorsales des trois derniers espaces.

Les muscles long extenseur radial (m. premier radial) et court extenseur radial du carpe (m. deuxième radial), passant en arrière du processus styloïde radial, suivent le mouvement et passent au fond de la tabatière anatomique.

Les vaisseaux dorsaux du carpe (fig. 43-8)

L'arcade dorsale du carpe, issue de l'artère radiale, se dirige horizontalement. Elle atteint le bord ulnaire de la main où elle s'anastomose avec une collatérale de l'artère ulnaire : l'ensemble forme l'arcade dorsale du carpe située sous les tendons extenseurs. Cette arcade émet trois artères métacarpiennes dorsales (a. interosseuses dorsales) pour les deuxième, troisième et quatrième espaces interosseux. L'artère métacarpienne dorsale du premier espace provient de l'artère radiale. Cette arcade donne aussi l'artère digitale propre dorsale médiale du petit doigt. Les artères métacarpiennes dorsales se divisent en artères digitales propres dorsales qui sont toutes anastomosées avec les artères digitales propres palmaires. Toutes ces artères sont accompagnées de deux veines du même nom.

CHAPITRE 44

Bilan clinique et paraclinique du poignet et de la main

F Bonnel et A Solassol

Le poignet

La région du poignet est comprise entre deux lignes horizontales, une proximale passant deux travers de doigt au-dessus de la pointe du processus styloïde du radius et une ligne horizontale distale passant deux travers de doigt au-dessous de ce même repère.

Sur le plan osseux, la région du poignet répond à l'extrémité inférieure des deux os de l'avant-bras, au massif carpien et aux articulations carpo-métacarpiennes.

L'inspection

Sur la face antérieure

Une légère flexion du poignet fait apparaître des plis transversaux de la peau et fait saillir les tendons des muscles déjà décrits au chapitre 36.

Sur la face postérieure

On aperçoit en dedans la saillie de l'extrémité inférieure de l'ulna et sous la peau, le passage des veines ulnaire et radiale superficielle.

La morphologie du poignet est très modifiée dans les fréquentes fractures de l'extrémité inférieure du radius : dans ce cas, il existe une déviation des axes, tel que l'axe vertical du poignet, au lieu de se trouver sur la même ligne verticale que l'axe de la main et de l'avant-bras, se trouve déjeté en dehors, de telle sorte que la ligne des axes prend la forme d'une baïonnette, il existe également une déviation dans le plan frontal du poignet, déviation en "dos de fourchette", généralement dorsale, rarement palmaire, due à la pénétration du fragment supérieur dans l'inférieur.

La palpation

Les repères osseux

Le processus styloïde du radius en dehors et le processus styloïde de l'ulna en dedans sont les repères fondamentaux.

Le processus styloïde du radius est situé sur le prolongement du bord latéral de l'avant-bras quand la main est en position anatomique, c'est-à-dire la paume dirigée vers l'avant. On repère 20 à 25 mm plus bas l'extrémité supérieure du premier métacarpien et entre les deux, le bord externe du scaphoïde puis du trapèze. En arrière du processus styloïde se trouve la dépression de "la tabatière anatomique" entre les tendons du muscle long extenseur du pouce en dedans et court extenseur et long abducteur du pouce en dehors.

Le processus styloïde de l'ulna est situé en arrière du bord interne du bras, il est plus saillant et plus bas que celui du radius, on palpe 20 à 25 mm plus bas le processus styloïde du cinquième métacarpien.

La ligne tracée entre les deux processus styloïdes radial et ulnaire est à l'état normal oblique, en bas et en dehors. En cas de fracture de l'extrémité inférieure du radius, cette ligne devient horizontale (fig. 44-1 a, b).

L'interligne radio-carpien correspondant à une courbe à concavité inférieure, ayant 0,5 cm de flèche, réunissant les deux processus styloïdes. A l'union de ses trois quarts latéral et de son quart médial se trouve l'articulation radio-ulnaire distale.

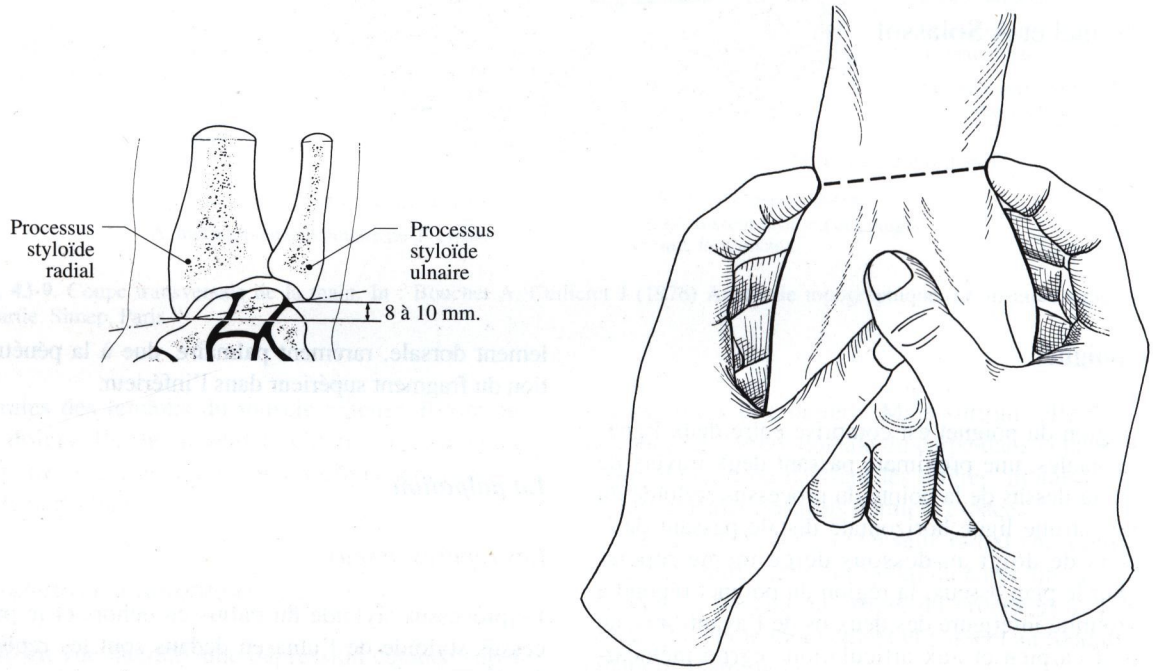

Fig. 44-1 a, b. La ligne bistyloïdienne. **a** Repères anatomiques ; **b** repérage clinique

L'interligne médio-carpien répond à peu près exactement à la ligne qui unit les processus styloïdes radial et ulnaire, situés à 15 mm environ au-dessus de l'articulation trapézo-métacarpienne.

L'interligne carpo-métacarpien répond sensiblement à la ligne qui unit le processus styloïde du cinquième métacarpien à l'extrémité supérieure du premier.

Le scaphoïde est perceptible à la face dorsale du poignet, à la partie supérieure de "la tabatière anatomique" ainsi qu'à la face antérieure du poignet placé en supination, à un travers de doigt en dedans et en avant du processus styloïde radial.

Le tubercule du scaphoïde, et en-dessous de lui, celui du trapèze limitent latéralement le canal carpien. Le bord médial de ce canal est limité par la saillie du pisiforme et le crochet de l'hamatum (os crochu).

En cas de traumatisme, la présence d'un point douloureux exquis dans "la tabatière anatomique" ou d'une douleur à la pression axiale du pouce traduit une fracture du scaphoïde.

Les parties molles

• *Sur la face antérieure*

Au centre, se situe le canal carpien dans lequel s'engagent le nerf médian et les tendons des muscles fléchisseurs de la main et des doigts. Il existe en pathologie, un syndrome dit "du canal carpien" provoqué par une étroitesse relative de cette formation, ce qui entraîne une compression du nerf médian se traduisant par une atteinte sensitive au niveau de la main dans le territoire de ce nerf et par une atteinte motrice des muscles qu'il innerve. Ce rétrécissement

peut avoir différentes origines traumatiques ou rhumatologiques.

On peut apprécier l'atteinte du nerf médian par "le signe de Tinel" : une percussion de la face antérieure du canal carpien détermine une douleur dans le territoire du médian au niveau de la main.

Sur le bord médial du poignet, contre le pisiforme, se trouve le canal de Guyon emprunté par le nerf et l'artère ulnaires dont on peut palper les battements à hauteur de l'extrémité inférieure de l'ulna sur le bord latéral du tendon du fléchisseur ulnaire du carpe.

• *Sur la face postérieure*

La palpation de la face dorsale du poignet permet de reconnaître les tendons des muscles de la loge postérieure de l'avant-bras, de dehors en dedans :

- le tendon de l'extenseur propre de l'index ;
- les tendons du muscle extenseur commun des doigts ;
- le tendon de l'extenseur du petit doigt ;
- et enfin près du bord médial, le tendon du muscle extenseur ulnaire du carpe.

L'examen de la mobilité articulaire

Comme cela a été décrit au chapitre 38, il existe un véritable complexe articulaire au niveau du poignet comportant à la fois les articulations radio-carpienne, médio-carpienne et carpo-métacarpienne. L'importance de la mobilité est variable selon les individus. Dans un tiers des cas, la mobilité est plus importante dans l'articulation médio-carpienne et dans les autres cas, la mobilité est comparable entre les 2 articulations.

Rappelons simplement que dans le plan frontal, l'inclinaison radiale ou abduction est de 25°, l'inclinaison ulnaire ou adduction est de 45°. Dans un plan sagittal, la flexion palmaire et l'extension sont de 85° (fig. 44-2 a, b).

L'examen neurologique

L'examen de la force musculaire

Les manoeuvres spécifiques pour étudier la force musculaire des différents muscles qui mobilisent les articulations du poignet ont été étudiées au chapitre 30.

La flexion du poignet met en jeu le muscle fléchisseur radial du carpe innervé par le nerf médian (C7) et le muscle fléchisseur ulnaire du carpe innervé par le nerf ulnaire (C8 et D1).

L'extension du poignet est réalisée par l'action des muscles long et court extenseur radial du carpe et extenseur ulnaire du carpe innervés par le nerf radial (C7).

Mais en même temps les extenseurs radiaux sont les muscles de l'inclinaison latérale et les fléchisseurs et extenseurs ulnaires, les muscles de l'inclinaison médiale du poignet.

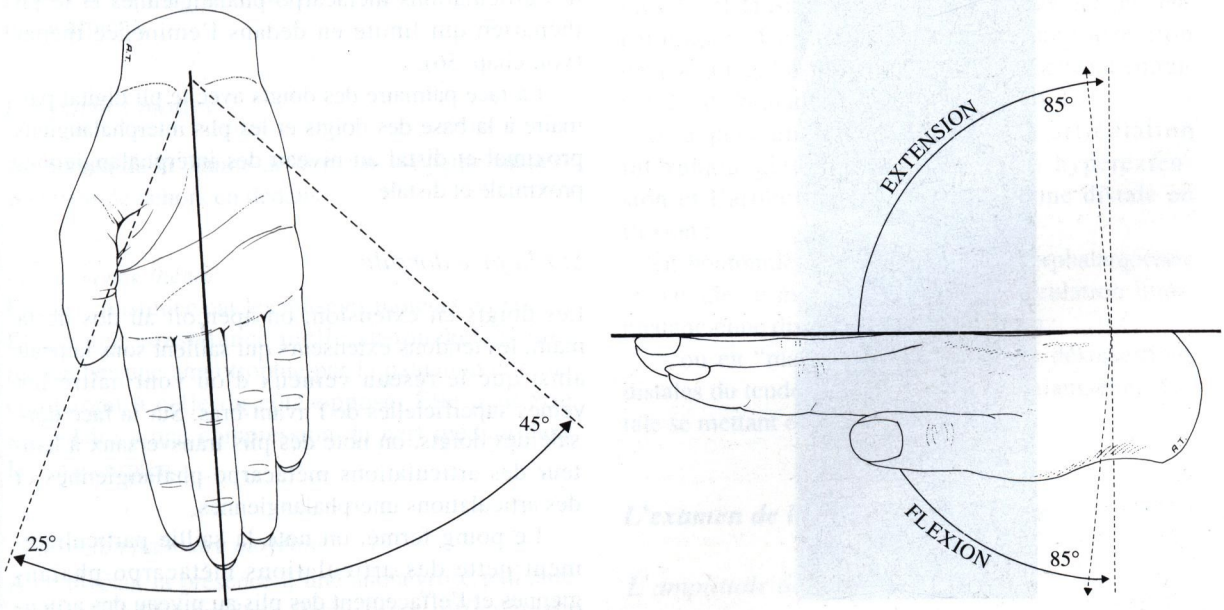

Fig. 44-2. a Amplitude des mouvements d'abduction latérale et médiale au niveau du poignet ; **b** amplitude des mouvements de flexion-extension

Le bilan paraclinique

C'est essentiellement l'exploration radiologique. Cet examen est à la fois statique, mais également dynamique à la recherche d'une instabilité du carpe.

Dans l'incidence de face, la main en pronation, la paume posée bien à plat sur la plaque, le rayon vertical est centré au milieu de la ligne bi-styloïdienne.

L'incidence de profil explore selon le versant radial ou ulnaire, l'une ou l'autre colonne du carpe ; pour être sûr d'être en position neutre, la main peut être fixée sur une planchette.

L'exploration du scaphoïde est plus précise avec les incidences de Shreck : poing demi-fermé, poignet en inclinaison ulnaire, rayon vertical, un cliché main en pronation, un cliché main en demi-pronation ; les deux clichés peuvent être ainsi réalisés main à plat, en inclinant le rayon vers le coude pour compenser l'absence de flexion dorsale du poignet (fig. 44-3).

Les explorations radiologiques fonctionnelles du carpe permettent de faire le diagnostic d'instabilité du carpe : le poignet étant de face, on réalise un cliché en inclinaison ulnaire et un cliché en inclinaison radiale ; et sur le poignet de profil, un cliché en flexion dorsale et un cliché en flexion palmaire.

Les radiographies montrent qu'à l'état physiologique, la première rangée du carpe se place en extension lors de l'inclinaison ulnaire : le scaphoïde s'étend en se verticalisant suivi par le lunatum. Il en résulte sur le profil une instabilité dorsale du segment intermédiaire (DISI) (fig. 38-10).

En inclinaison radiale, la première rangée du carpe se place en position de flexion, le scaphoïde s'horizontalise avec, de face, un aspect raccourci et l'image de l'anneau. De profil, apparaît une instabilité ventrale du segment intermédiaire (VISI).

Fig. 44-3. Etude radiologique du scaphoïde en incidence de Shreck (collection D Goldlust)

La main

Toutes les articulations du membre supérieur sont programmées pour permettre à la main et aux doigts de pouvoir répondre à toutes les éventualités de préhension. La main humaine, contrairement aux autres structures rencontrées dans l'échelle animale, n'est pas un organe spécialisé, puisqu'adaptatif.

Sa limite supérieure est une ligne horizontale passant à deux travers de doigt au-dessous du processus styloïde du radius.

L'inspection

Sur la face palmaire

On distingue deux régions :

La région palmaire qui présente de nombreux plis dont le pli palmaire distal situé à peu près à hauteur des articulations métacarpo-phalangiennes et le pli thénarien qui limite en dedans l'éminence thénar (voir chap. 36).

La face palmaire des doigts avec le pli digital palmaire à la base des doigts et les plis interphalangiens proximal et distal au niveau des interphalangiennes proximale et distale.

Sur la face dorsale

Les doigts en extension, on aperçoit au dos de la main, les tendons extenseurs qui saillent sous la peau ainsi que le réseau veineux d'où vont naître les veines superficielles de l'avant-bras. Sur la face dorsale des doigts, on note des plis transversaux à hauteur des articulations métacarpo-phalangiennes et des articulations interphalangiennes.

Le poing fermé, on note la saillie particulièrement nette des articulations métacarpo-phalangiennes et l'effacement des plis au niveau des articulations interphalangiennes.

L'aspect général et la coloration des ongles doi-

vent être notés, ils sont normalement roses. Une paleur, un aspect blanchâtre évoquent une anémie ou des perturbations circulatoires ; un aspect cyanosé ou des déformations de l'extrémité des doigts avec un aspect globuleux, un élargissement de la dernière phalange, des ongles cyanosés et bombés constituent ce que l'on appelle "l'hippocratisme digital" évoquant une insuffisance respiratoire ou une cardiopathie congénitale.

La palpation

Les repères osseux

Au niveau de la paume de la main, l'épaisseur de la peau, la présence des aponévroses palmaires et le passage des tendons fléchisseurs interdisent toute palpation osseuse.

Les métacarpiens peuvent être palpés de l'index du petit doigt au niveau de leur face dorsale. Une interruption de la continuité, une douleur exquise évoque une possible fracture. Le deuxième et le troisième métacarpien sont relativement fixes par rapport au massif carpien, par contre les quatrième et cinquième métacarpiens sont mobiles permettant à la paume de la main de se creuser et de réaliser ainsi ce que l'on appelle "la prise palmaire". Le premier métacarpien est palpé de "la tabatière anatomique" jusqu'à l'articulation métacarpo-phalangienne du pouce, il est plus court et plus large que les autres métacarpiens.

Les parties molles

Au niveau de la paume de la main, on palpe successivement de dehors en dedans,

- L'éminence thénar

Elle est constituée par les muscles moteurs du pouce. Elle a une consistance molle au toucher, il faut rechercher une amyotrophie par la palpation et en la comparant à celle du côté opposé. Elle peut être secondaire à une compression du nerf médian dans le canal carpien.

- La région palmaire moyenne

A ce niveau, la présence d'une aponévrose palmaire épaisse rend les tendons fléchisseurs difficilement palpables, les nerfs et les vaisseaux de la paume ne peuvent être perçus.

- L'éminence hypothénar

Elle siège juste en arrière du petit doigt jusqu'en haut à l'os pisiforme. Elle est constituée par les muscles destinés au petit doigt. Une atrophie peut évoquer une compression du nerf ulnaire qui se trouve alors associée à des troubles sensitifs dans son territoire cutané au niveau de la main.

L'inspection et la palpation permettent de reconnaître les déformations les plus courantes de la main et des doigts. Elles traduisent un déséquilibre entre les actions des muscles extenseurs et des muscles fléchisseurs qu'il s'agisse d'un traumatisme ou d'une affection dégénérative.

A la paume de la main, la rétraction de l'aponévrose palmaire moyenne rentre dans le cadre de la maladie de Dupuytren qui possède plusieurs stades évolutifs.

- Stade 0 : pas de rétraction, mais présence de nodules ;
- Stade 1 : rétraction de 0 à 45° ;
- Stade 2 : rétraction de 45 à 90° ;
- Stade 3 : rétraction de 90 à 135° ;
- Stade 4 : rétraction supérieure à 135°.

Sur le dos de la main, dans l'arthrite rhumatoïde, les tendons extenseurs peuvent être déplacés vers le bord ulnaire des articulations métacarpo-phalangiennes et entraîner une déviation ulnaire des doigts.

Les déformations globales de la main et des doigts se rencontrent au cours des paralysies du nerf radial, du nerf médian et des nerfs médian et ulnaire.

Au niveau du doigt, elles traduisent un déséquilibre entre les actions des muscles extenseurs et des muscles fléchisseurs, qu'il s'agisse d'une lésion neurologique, d'un traumatisme ou d'une affection dégénérative. Les lésions tendineuses peuvent entraîner des déformations classiques (fig. 44-4) :

- un aspect en "col de cygne" : l'articulation interphalangienne proximale est en hyperextension et l'articulation interphalangienne distale en flexion ;
- "en boutonnière" : l'articulation interphalangienne proximale se met en flexion et l'articulation interphalangienne distale en hyperextension ;
- ou en "mallet finger" : dans les désinsertions distales du tendon extenseur, l'interphalangienne distale se mettant en flexion.

L'examen de la mobilité articulaire

L'amplitude des mouvements

Son étude est réalisée de façon passive par le "testing" de la mobilité articulaire du pouce et des doigts.

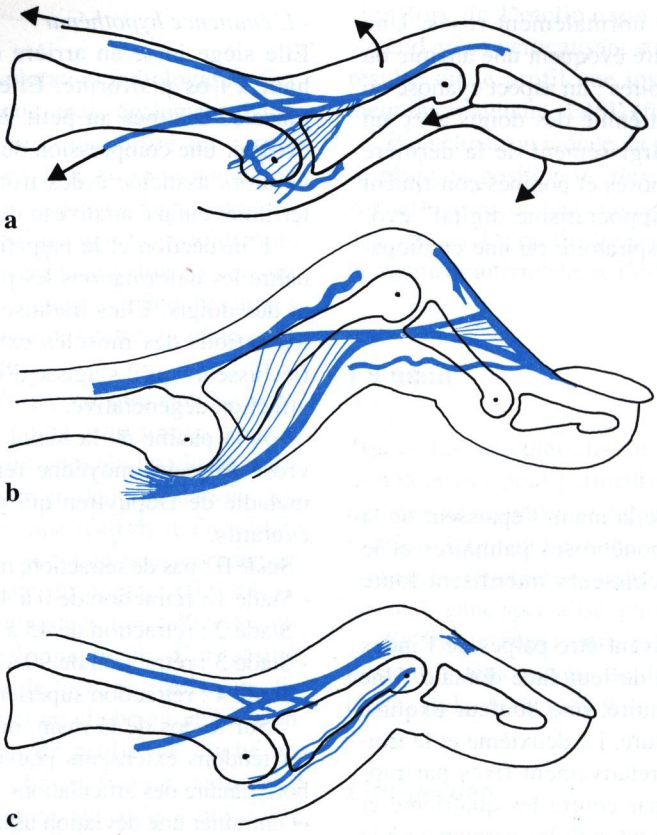

Fig. 44-4 a-c. Déformations digitales. **a** En col de cygne ; **b** en boutonnière ; **c** en "mallet-finger"

L'élément essentiel repose sur la définition de la position neutre à partir de laquelle va se produire la déformation (fig. 44-5).

Après avoir apprécié l'amplitude articulaire qui a été étudiée pour chaque articulation au chapitre 31, il faut définir l'efficacité des éléments tendineux extrinsèques (m. fléchisseurs profonds, m. fléchisseurs superficiels (fig. 44-6) m. extenseurs des doigts), et des muscles intrinsèques (m. interosseux, palmaires et dorsaux (fig. 44-7) et des éminences thénar et hypothénar).

Rappelons brièvement qu'au niveau des quatre derniers doigts :

La flexion de la métacarpo-phalangienne est de 90° et l'extension de 25 à 30°. Il existe au niveau de cette articulation des mouvements d'abduction et d'adduction qui écartent ou rapprochent l'index et les deux derniers doigts du troisième doigt. Ces mouvements ont une amplitude d'environ 20 à 30°.

Au niveau de l'interphalangienne proximale, la flexion de 100°, l'extension 0°.

Au niveau de l'interphalangienne distale, la flexion atteint 60° à 70° et on peut obtenir un certain degré d'hyperextension d'environ 10°.

Pour le pouce, la métacarpo-phalangienne fléchit à environ 50-60° et l'articulation interphalangienne fléchit à 90° et peut avoir une extension de 20°. Enfin le pouce peut réaliser des mouvements d'abduction et d'adduction palmaire d'une amplitude d'environ 80°.

L'examen neurologique

L'examen de la force musculaire

Les manœuvres pour apprécier la force des différents muscles qui mobilisent les nombreuses articulations de la main et des doigts ont été précisées au chapitre 39.

Nous rappelons seulement que :

Pour les quatre derniers doigts :

- le fléchisseur de l'articulation interphalangienne distale (fléchisseur profond des doigts) est innervé par le nerf médian (C7-C8-D1) pour les deuxième

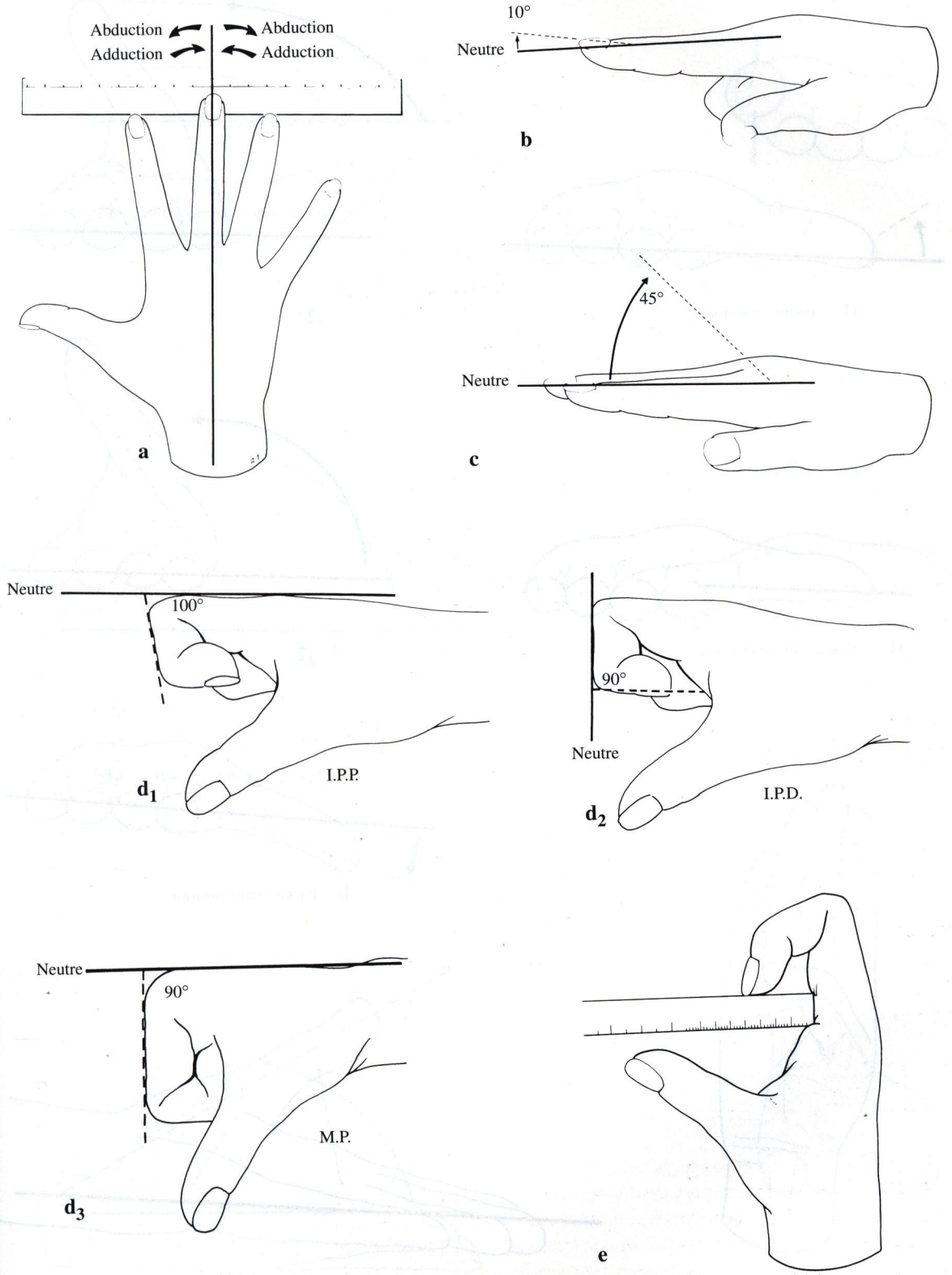

Fig. 44-5. a Exploration de l'abduction et de l'adduction au niveau de l'articulation métacarpo-phalangienne du médius ; **b** exploration de l'hyperextension au niveau de l'articulation interphalangienne distale de l'index ; **c** exploration de l'hyperextension au niveau de l'articulation métacarpo-phalangienne ; **d** amplitude articulaire de l'articulation interphalangienne distale (IPD) de l'articulation interphalangienne proximale (IPP) et de l'articulation métacarpo-phalangienne (MP) ; **e** méthode d'appréciation en centimètres de l'amplitude des articulations IPD et IPP ;



i1 Pouce : rotation

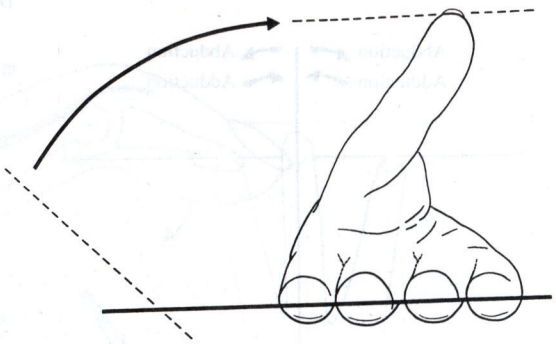

i2

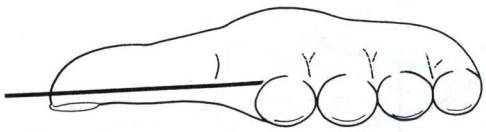

j1 Pouce : circumduction

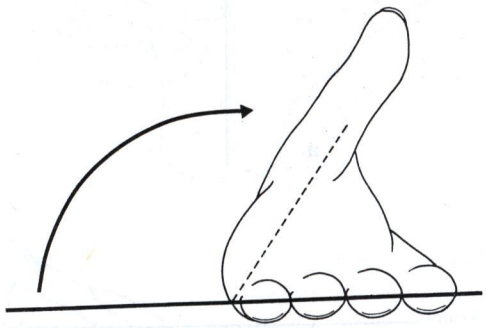

j2

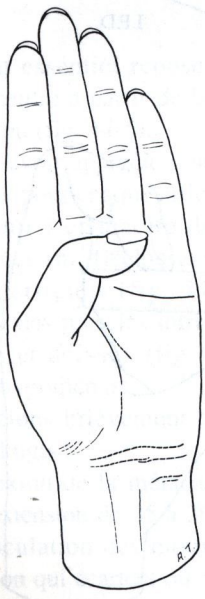

k Pouce : flexion adduction

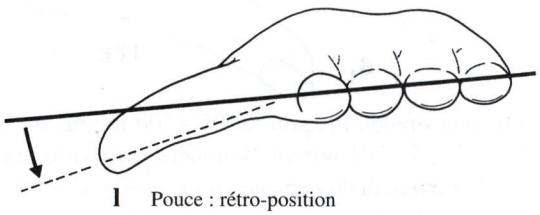

l Pouce : rétro-position

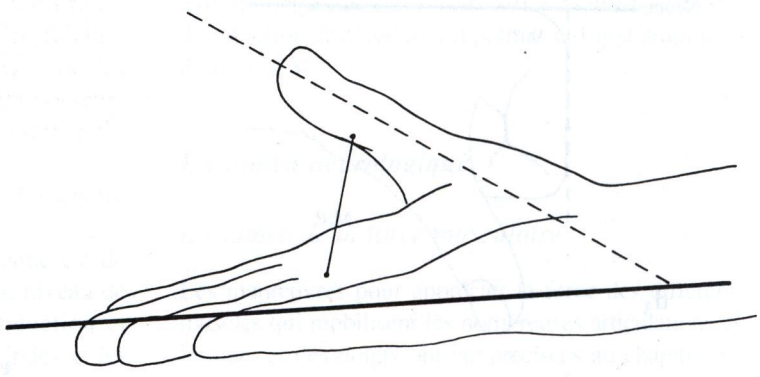

m Pouce : opposition

Fig. 44-5. i étude de la rotation du pouce ; **j** étude des mouvements de circumduction ; **k** étude de la flexion-adduction du pouce ; **l** étude du mouvement de rétroposition ; **m** étude du mouvement d'opposition



f1 Pouce : Position de référence



f2

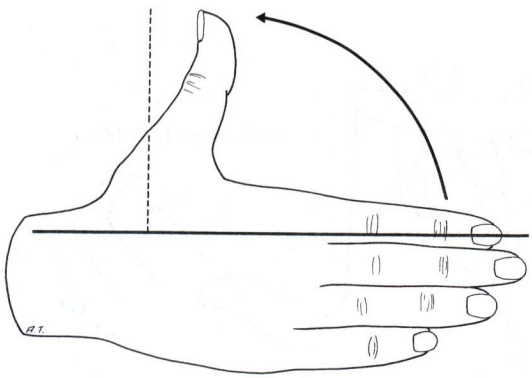

g1 Pouce : abduction radiale

g2



h1 Pouce : abduction palmaire

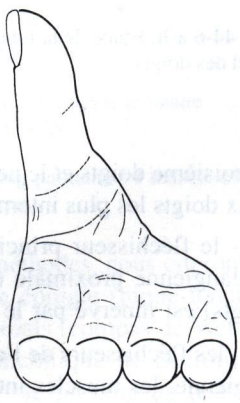

h2

Fig. 44-5. f position de référence de l'étude du pouce ; **g** étude de l'abduction radiale du pouce ; **h** étude de l'abduction palmaire du pouce ;

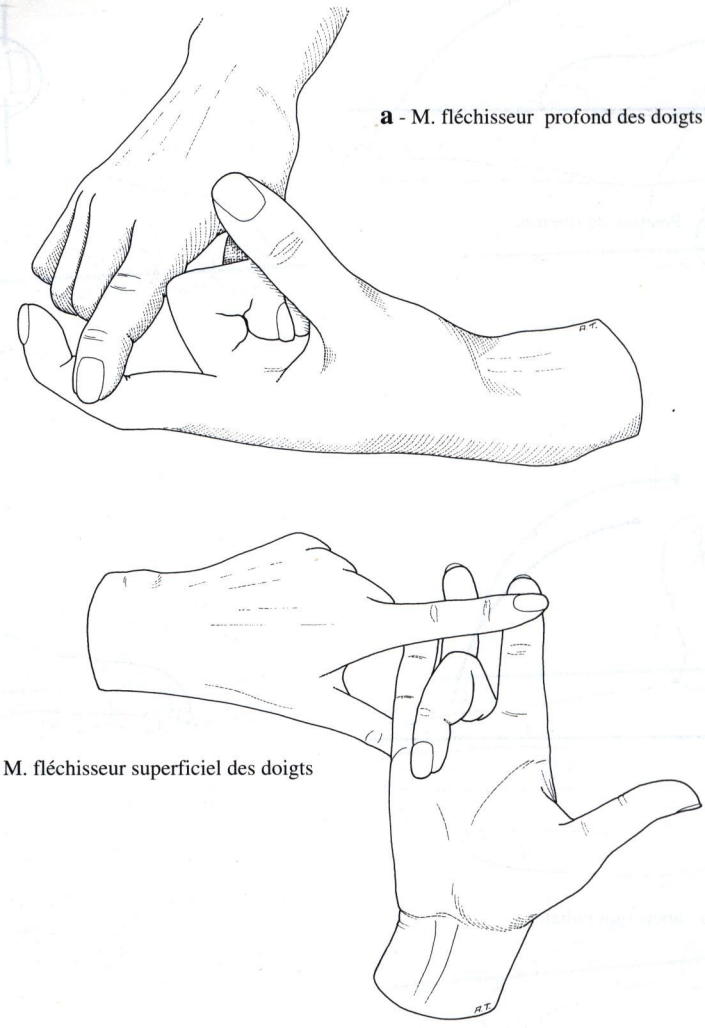

a - M. fléchisseur profond des doigts

b - M. fléchisseur superficiel des doigts

Fig. 44-6 a-h. Etude de la fonction des muscles extrinsèques. **a** muscle fléchisseur profond des doigts ; **b** muscle fléchisseur superficiel des doigts ;

et troisième doigts et le nerf ulnaire (C8-D1) pour les deux doigts les plus internes ;

- le fléchisseur principal de l'articulation interphalangienne proximale (fléchisseur superficiel des doigts) est innervé par le nerf médian (C7-C8-D1) ;

- les fléchisseurs de l'articulation métacarpo-phalangienne, les muscles interosseux sont innervés par le nerf ulnaire (C8-D1), les muscles lombricaux : pour les deux lombricaux internes par le nerf ulnaire (C8), pour les deux lombricaux externes, par le nerf médian (C7).

Les extenseurs des doigts sont innervés par le nerf radial (C7).

Les muscles abducteur et adducteur des quatre derniers doigts, les interosseux, sont innervés par le nerf ulnaire (C8-D1).

Pour le pouce :

- les muscles fléchisseurs, long fléchisseur propre et faisceau superficiel du court fléchisseur sont innervés par le nerf médian (C8-D1), le faisceau profond du court fléchisseur par le nerf ulnaire (C8) ;

- les muscles extenseurs du pouce, court et long extenseurs sont innervés par le nerf radial (C7) ;

- les muscles abducteurs : le long abducteur est innervé par le nerf radial (C7), le court abducteur par le nerf médian (C6-C7) ;

- le muscle adducteur du pouce est innervé par le nerf ulnaire (C8) et le muscle opposant par le nerf médian (C6-C7).

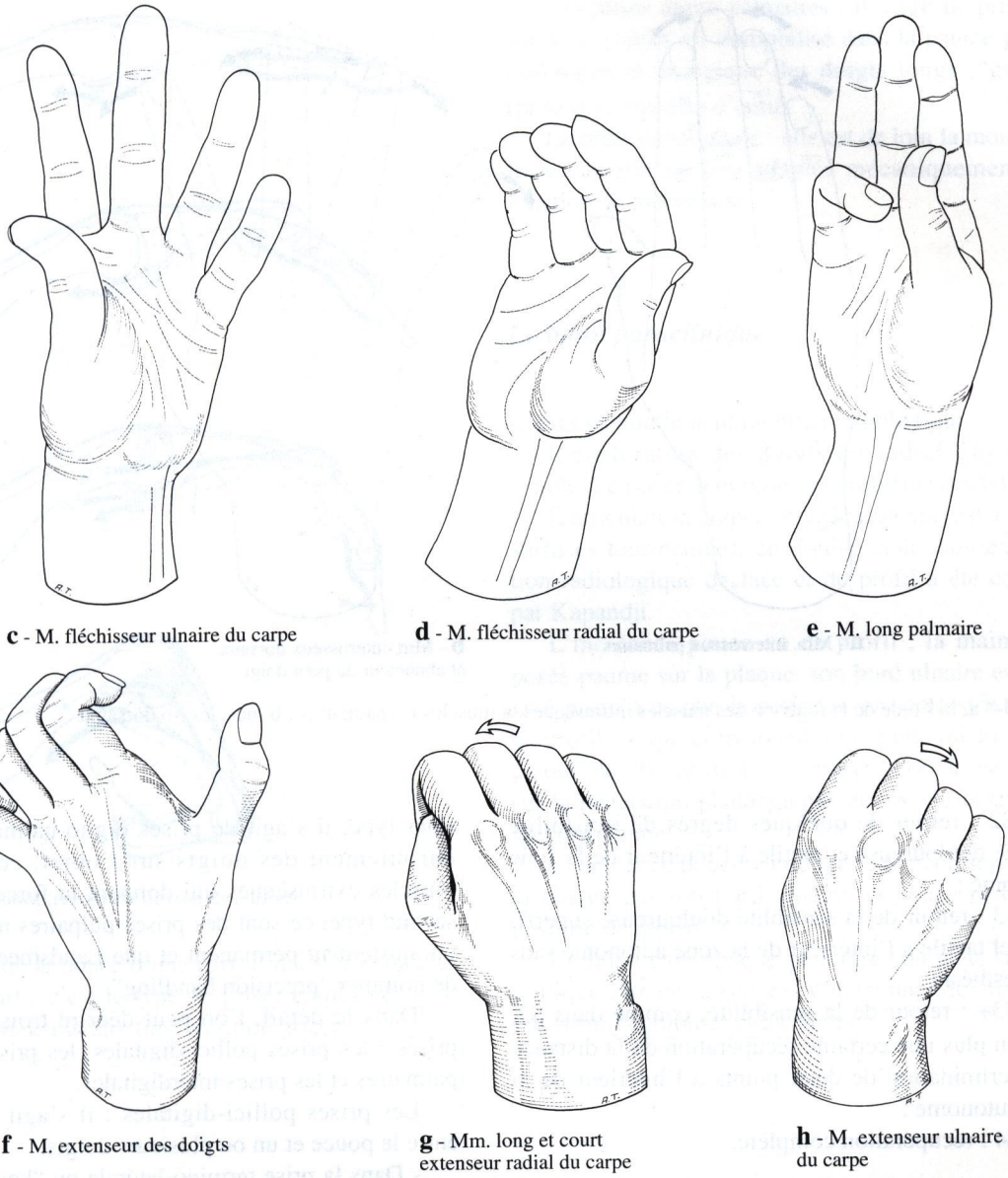

c - M. fléchisseur ulnaire du carpe

d - M. fléchisseur radial du carpe

e - M. long palmaire

f - M. extenseur des doigts

g - Mm. long et court extenseur radial du carpe

h - M. extenseur ulnaire du carpe

Fig. 44-6. **c** muscle fléchisseur ulnaire du carpe ; **d** muscle fléchisseur radial du carpe ; **e** muscle long palmaire ; **f** muscle extenseur des doigts ; **g** muscles long et court extenseur radial du carpe ; **h** muscle extenseur ulnaire du carpe

L'examen de la sensibilité superficielle

La sensibilité au niveau des doigts est essentielle pour permettre une bonne préhension et régler la force de la prise. Les différents territoires topographiques nerveux se répartissent entre les nerfs médian, ulnaire et accessoirement radial et les territoires radiculaires entre les racines C6-C7-C8.

Les méthodes d'exploration de la sensibilité sont multiples pour apprécier la sensibilité au toucher, à la douleur thermique, discriminative et aux vibrations.

Parmi les nombreuses méthodes, nous citerons la manœuvre simple avec une épingle (pique-touche), la discrimination en deux points (compas de Weber), "le moving two points" (technique de Delion), la sensibilité aux vibrations, "le picking up test" de Moberg et le signe de Tinel.

L'étude de la récupération sensitive a été codifiée par le British Medical Council selon la classification suivante :

- S0 : absence de sensibilité dans la zone autonome ;
- S1 : récupération de la sensibilité cutanée douloureuse à l'intérieur de la zone autonome ;

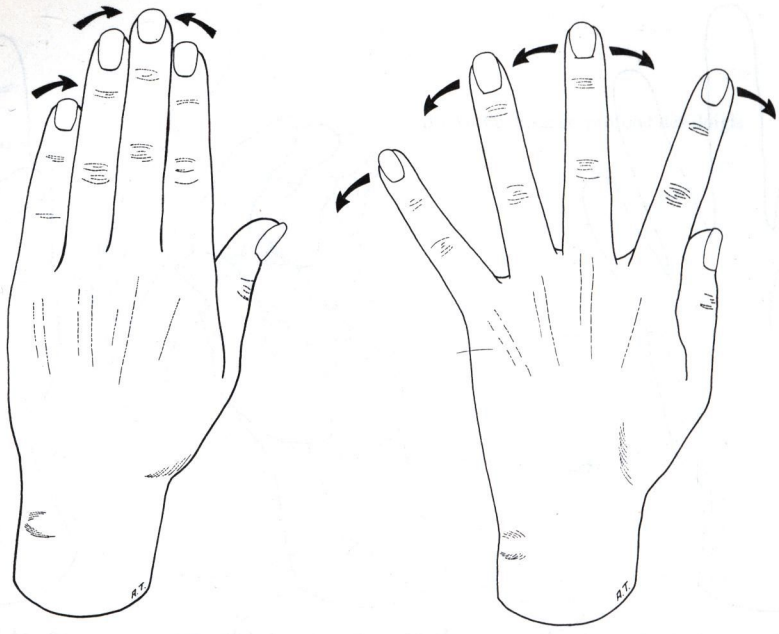

a - Mm. interosseux palmaires

b - Mm. interosseux dorsaux et abducteur du petit doigt

Fig. 44-7 a, b. Etude de la fonction des muscles intrinsèques. **a** muscles i-o palmaires ; **b** muscles i-o dorsaux

- S2 : retour de quelques degrés de sensibilité cutanée douloureuse et tactile à l'intérieur de la zone autonome ;

- S3 : retour de la sensiblité douloureuse superficielle et tactile à l'intérieur de la zone autonome sans hyperesthésie ;

- S3+ : retour de la sensibilité, comme dans S3, avec en plus une certaine récupération de la distance de discrimination de deux points à l'intérieur de la zone autonome ;

- S4 : récupération complète.

Bilan des fonctions essentielles de la préhension

La prise d'un objet repose d'une part sur la possibilité de mettre le pouce en opposition aux autres doigts et d'autre part, sur la mobilité avec enroulement de la chaine digitale (fig. 44-8). Lors de l'enroulement du doigt, il existe un équilibre entre la contraction des muscles fléchisseurs, profonds et superficiels, et le système extenseur.

Les différentes prises

On distingue la prise de force ("power-grip") et la prise de précision ("precision-grip"). Dans le premier type, il s'agit de prises digito-palmaires avec enroulement des doigts sur l'objet, ce sont les muscles extrinsèques qui donnent la force. Dans le second type, ce sont des prises pulpaires nécessitant un ajustement permanent et que Landsmeer propose de nommer "precision handling".

Dans le détail, l'on peut décrire trois types de prises : les prises pollici-digitales, les prises digito-palmaires et les prises interdigitales.

Les prises pollici-digitales : il s'agit de prises entre le pouce et un ou plusieurs doigts.

- Dans la prise termino-latérale ou "key-grip", la pince s'effectue entre la pulpe du pouce et le bord radial de l'index : c'est une prise utile qui offre un excellent compromis entre précision et force.

- Dans les prises termino-terminales ("pinch"), la pulpe du pouce vient s'opposer à celle de l'index : selon la position de l'articulation interphalangienne, la pince est variable :

- soit pince sub-termino-terminale, pince longue ou toute la pulpe est au contact avec l'objet ;

- soit pince termino-terminale ou pince ronde, dans laquelle seule l'extrémité des deux doigts sont en contact ;

- soit pince unguéale, utilisé uniquement pour saisir de très petits objets (épingles).

La pince tri-digitale : c'est une pince termino-ter-

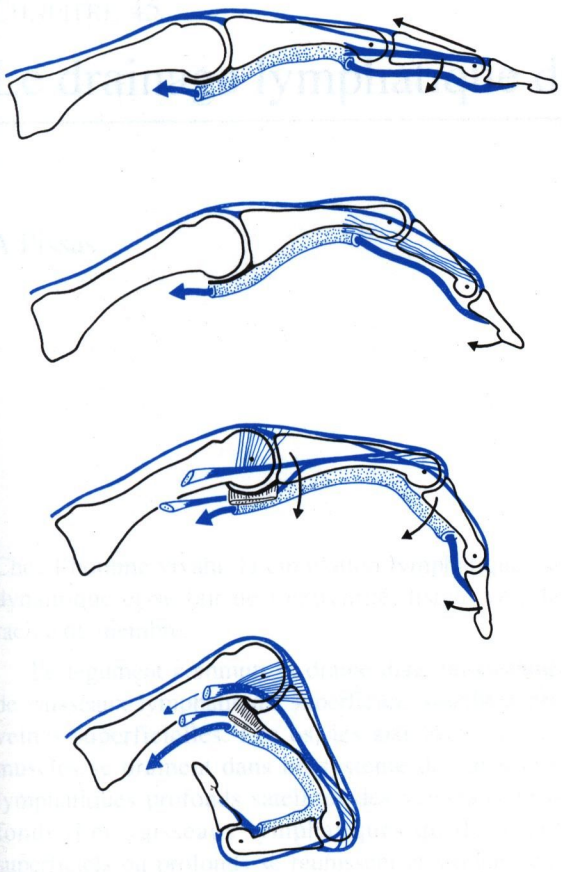

Fig. 44-8. Enroulement en flexion des doigts

minale entre le pouce d'une part, l'index et le médius d'autre part : c'est le type de prises employées dans l'exécution de travaux fins, (écriture, tricot...).

Les prises digito-palmaires : il s'agit de prises de force où l'objet est immobilisé dans la paume par un enroulement énergique des doigts longs ("grasp") (prise d'un manche d'outil).

La prise interdigitale : elle est de loin la moins utilisée car elle est peu adaptée mécaniquement à la fonction de préhension.

Le bilan paraclinique

C'est essentiellement un bilan radiologique.

L'exploration des doigts est radiologiquement simple. Le pouce seul pose des problèmes techniques :

L'articulation trapézo-métacarpienne est faite de surfaces tourmentées, en double selle, son exploration radiologique de face et de profil a été codifiée par Kapandji.

L'incidence pouce vu de profil : la main étant posée paume sur la plaque, son bord ulnaire est soulevé jusqu'à ce que le pouce se présente strictement de profil, ce qui correspond à un angle dièdre main-plaque de 30° environ : le rayon vertical est centré sur la métacarpo-phalangienne et non sur la trapézo-métacarpienne.

L'incidence pouce vu de face : la main repose sur la plaque par son bord ulnaire, le pouce restant en position de repos.

Ce bilan paraclinique peut être complété selon la clinique par des examens électriques des muscles (électromyographie) et des nerfs.

CHAPITRE 45

Le drainage lymphatique du membre supérieur

A Pissas

Chez l'homme vivant, la circulation lymphatique est dynamique et se fait de l'extrémité distale vers la racine du membre.

Le tégument commun se draine dans un système de vaisseaux lymphatiques superficiels satellites des veines superficielles. Les os, les articulations, les muscles se drainent dans un système de vaisseaux lymphatiques profonds satellites des vaisseaux profonds. Les vaisseaux lymphatiques qu'ils soient superficiels ou profonds se réunissent et s'organisent en "courants" jalonnés dans leur trajet de lymphonoeuds et aboutissant in fine dans des stations nodales (lymphocentres, groupes nodaux ou chaînes). Décrire les territoires de drainage, c'est trouver une correspondance entre les collecteurs lymphatiques d'une portion du membre et les chaînes nodales de voisinage. Il semble pour Caplan qu'aussi bien pour le système superficiel que profond une ligne passant entre l'annulaire et le médius départage les territoires qui vont se drainer au niveau de l'avant-bras par des collecteurs radiaux ou ulnaires.

Drainage lymphatique superficiel

Les vaisseaux superficiels sont issus de l'espace compris entre la peau et l'aponévrose. Il s'agit tout d'abord de vaisseaux lymphatiques initiaux ou capillaires lymphatiques avalvulés, puis de précollecteurs post-capillaires valvulés, enfin de collecteurs lymphatiques.

Ces collecteurs se groupent en quatre courants pédiculaires primaires puis trois courants pédiculaires secondaires.

Les courants pédiculaires primaires

(figs. 45-1, 45-2)

Radial antérieur

Il est antéro-latéral ; de la main au pli du coude il suit la veine et reçoit les collecteurs du pouce, de l'éminence thénar et de la face antéro-latérale de l'avant-bras.

Ulnaire antérieur

Il est antéro-médial et suit la veine ulnaire superficielle ; il reçoit les collecteurs de l'éminence hypothénar et de la face antéro-médiale de l'avant-bras.

Radial postérieur

Il s'étend de la face postérieure des trois premiers doigts à la face antérieure de l'avant-bras, du coude et du bras. Il est très développé (5 à 12 vaisseaux). Il reçoit le drainage lymphatique de la peau de la face postérieure de la main et de la région postéro-externe de l'avant-bras.

Ulnaire postérieur

C'est l'homologue médial du courant précédent. Il est aussi développé que ce dernier. A partir du tiers moyen de l'avant-bras, les deux courants latéraux et médiaux passent à la face antérieure de l'avant-bras et du bras en suivant respectivement la veine céphalique et la veine basilique.

B.U. ANGERS

Les courants pédiculaires secondaires ou terminaux

Bicipital antérieur

Né à partir des quatre courants lymphatiques primaires, il s'étend de la région du coude à la fosse axillaire devant le muscle biceps brachial puis traverse l'aponévrose brachiale pour se terminer dans le lymphocentre axillaire. Il reçoit la lymphe de la région antérieure du bras.

Bicipital médial (basilique)

Dans le sillon bicipital médial, satellite de la veine basilique, ce courant réunit les lymphonoeuds du même nom. Il prolonge les courants ulnaires antérieur et postérieur. Il se termine profondément dans la chaîne des lymphonoeuds brachiaux puis dans le lymphocentre axillaire. Il reçoit de plus la lymphe des régions ulnaires antérieure et postérieure du bras.

Bicipital latéral (céphalique) (figs. 45-3, 45-4)

Ce pédicule est situé dans le sillon bicipital latéral, satellite de la veine céphalique et parcouru par la chaîne du même nom. Il naît de la réunion des courants radial antérieur et radial postérieur. Il draine aussi la peau de la région antéro-latérale et postéro-latérale du bras et atteint la région infraclaviculaire d'où il plonge dans le lymphocentre axillaire, ou gagne la chaîne des lymphonoeuds satellite de l'artère transverse du cou dans la grande fosse supraclaviculaire [voie de Mascagni, Sappey].

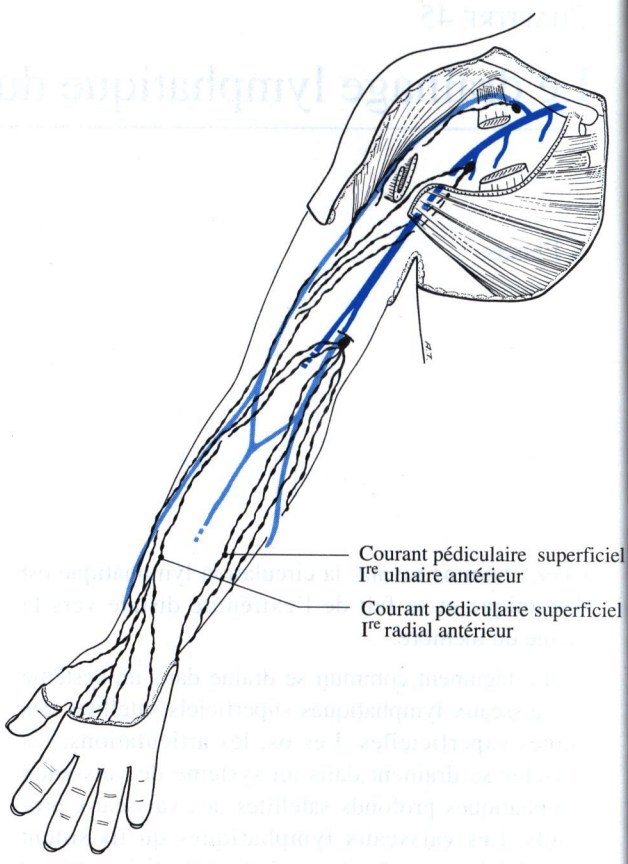

Fig. 45-1. Drainage lymphatique superficiel du membre supérieur : les courants pédiculaires primaires antérieurs

Drainage lymphatique profond

Les collecteurs lymphatiques du système profond sont beaucoup moins développés que ceux du système superficiel. Ils accompagnent le paquet vasculo-nerveux du membre supérieur. Ils fournissent les lymphatiques des os, des articulations et des muscles (figs. 45-5, 45-6).

Courants lymphatiques profonds primaires

Ils sont au nombre de quatre :

1) Courant lymphatique latéral, ou radial, satellite de l'artère radiale.

2) Courant lymphatique médial, ou ulnaire, satellite de l'artère ulnaire.

3) Courant lymphatique moyen ou interosseux antérieur, satellite des vaisseaux interosseux antérieurs.

4) Courant lymphatique moyen ou interosseux postérieur, satellite des vaisseaux interosseux postérieurs.

Courants lymphatiques profonds secondaires du coude et du bras (courant brachial)

Ils sont formés par la réunion des quatre courants primaires profonds qui résument la circulation lymphatique profonde de la main et de l'avant-bras. Ils reçoivent de plus les lymphatiques profonds du bras. Ce courant est satellite des veines brachiales et continue sans limite précise avec le groupe central du lymphocentre axillaire.

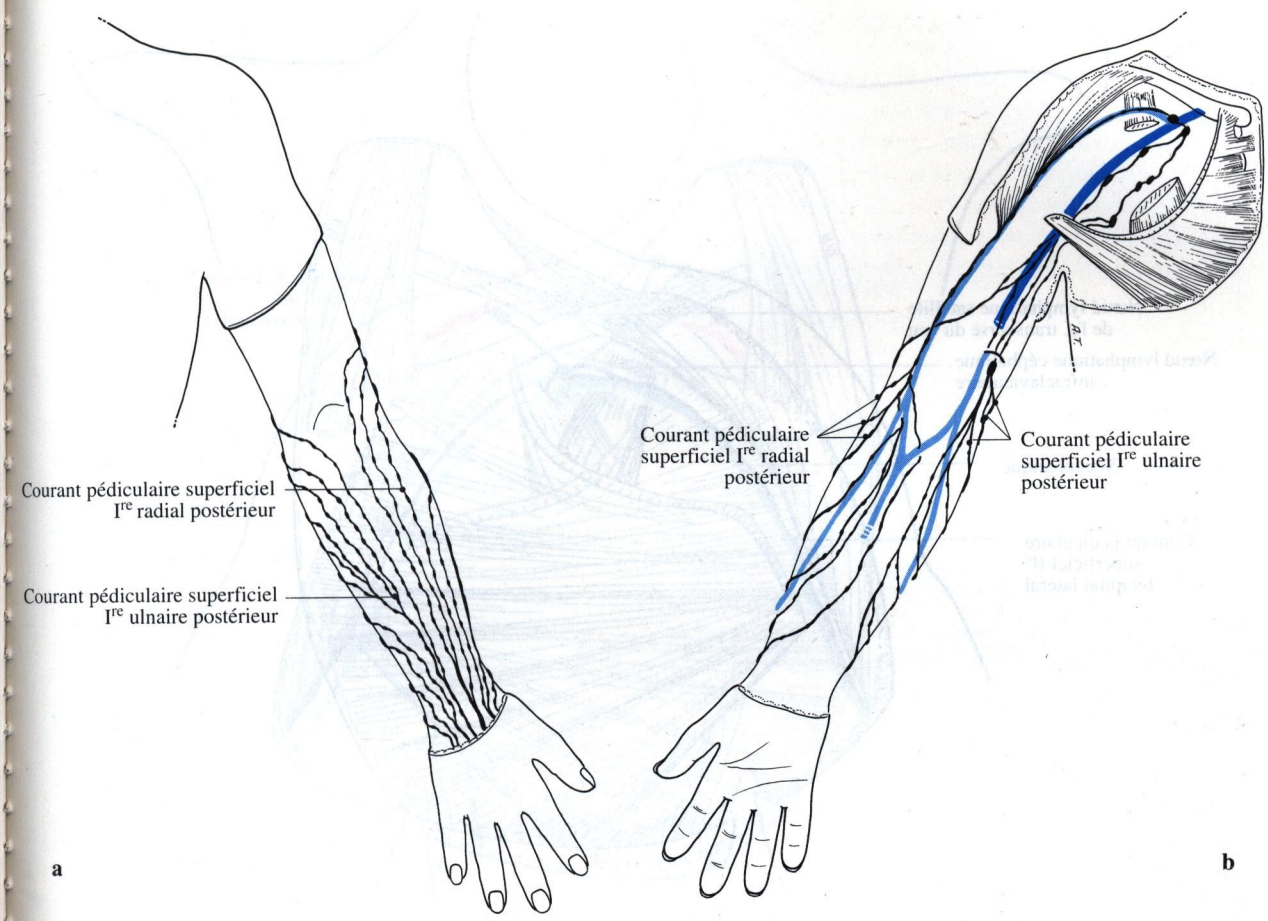

Fig. 45-2 a, b. Drainage lymphatique superficiel du membre supérieur : les courants pédiculaires primaires postérieurs. **a** Vue postérieure ; **b** vue antérieure

Anastomose entre les différents courants lymphatiques

Anastomoses lymphatiques entre système superficiel et profond

Elles sont très rares d'après Caplan :

- voies de dérivation du système superficiel vers le système profond : on peut les observer au niveau de l'avant-bras, entre les territoires radiaux, au niveau du pli du coude ou exceptionnellement, au niveau du bras ;
- voies de dérivation du système profond vers le système superficiel : il en existe au niveau de l'avant-bras, entre le courant radial profond et le courant pédiculaire radial superficiel, ou le courant ulnaire profond et le courant pédiculaire ulnaire superficiel.

L'indépendance des territoires superficiel et profond chez l'homme normal est presque absolue.

Anastomoses avec les territoires voisins

D'après Caplan et Leduc, les vaisseaux lymphatiques qui prennent naissance dans le membre supérieur se dirigent dans 5% des cas, vers la région scapulaire et de là, dans le lymphocentre axillaire controlatéral.

Lymphocentres et lymphonoeuds du membre supérieur

Il s'agit de véritables stations nodales.

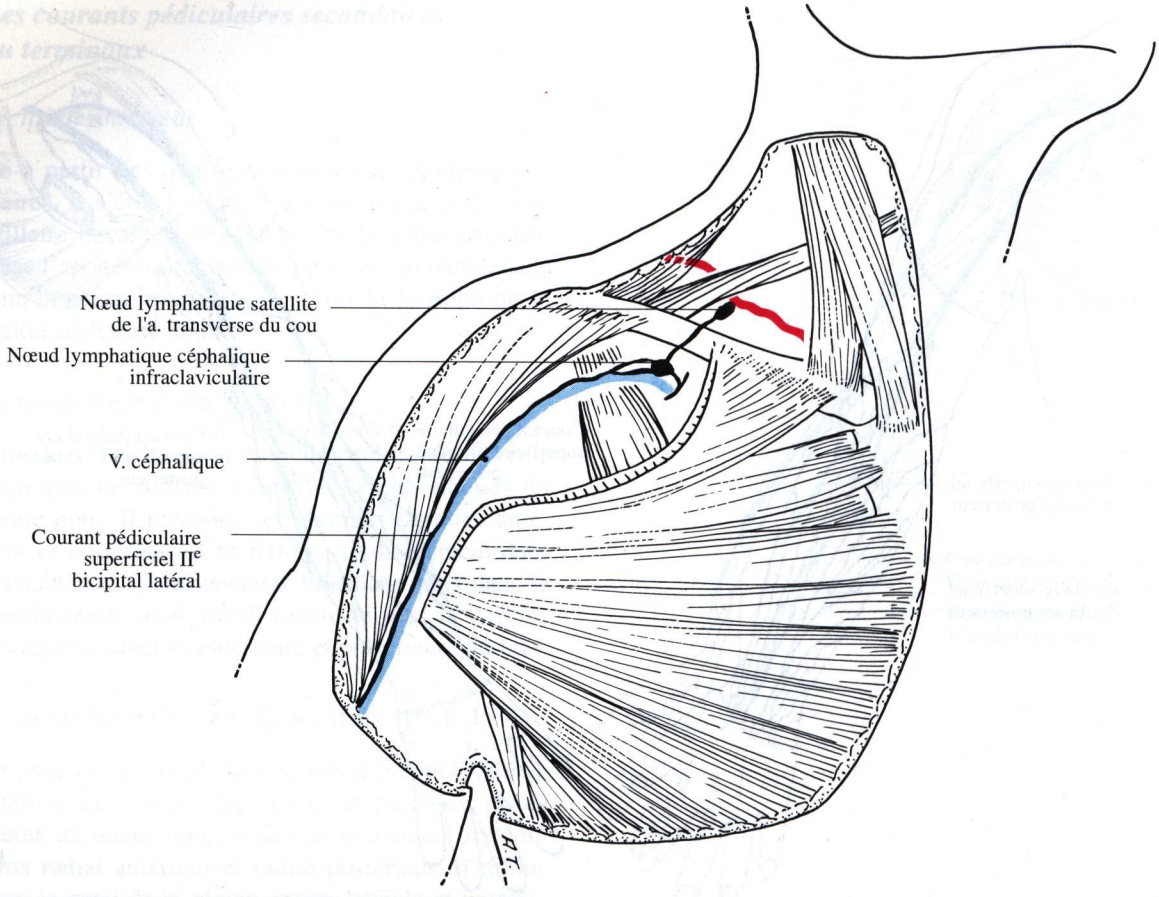

Fig. 45-3. Drainage lymphatique superficiel du membre supérieur : courant pédiculaire secondaire bicipital latéral. Relais dans un lymphonoeud infraclaviculaire de la chaîne céphalique avant de gagner la région supraclaviculaire

Le lymphocentre axillaire (fig. 45-7)

C'est le groupe nodal principal du membre supérieur. Il se trouve à la racine du membre et représente le centre principal de drainage lymphatique du membre supérieur, des parois latérales du thorax, de la glande mammaire. Il est constitué de quatre chaînes nodales.

• une verticale, satellite de la veine et de l'artère axillaire comportant les noeuds axillaires centraux.

• trois horizontales, perpendiculaires à la chaîne précédente ; chaîne thoracique externe, chaîne subscapulaire et chaîne subclavière.

Ces chaînes comportent des lymphonoeuds en nombre variable .

Les noeuds axillaires centraux

Ils forment le groupe central. Celui-ci est constitué de quatre à dix noeuds échelonnés sur tout le trajet de la veine axillaire. Il est lui-même subdivisé en quatre groupes secondaires selon la situation par rapport à la veine : antérieur, postérieur, latéral, médial.

Les noeuds lymphatiques pectoraux

Ils sont logés le long des vaisseaux thoraciques externes de la deuxième à la septième côte ; au nombre de trois à huit, ils sont au contact direct du muscle dentelé antérieur.

On distingue deux sous groupes :

- un latéral constant et un médial inconstant.

Ils représentent l'émonctoire essentiel de drainage lymphatique de la glande mammaire.

Les noeufs subscapulaires

Au nombre de deux à sept, ils sont situés à la face postérieure de la fosse axillaire, devant le muscle subscapulaire le long des vaisseaux subscapulaires.

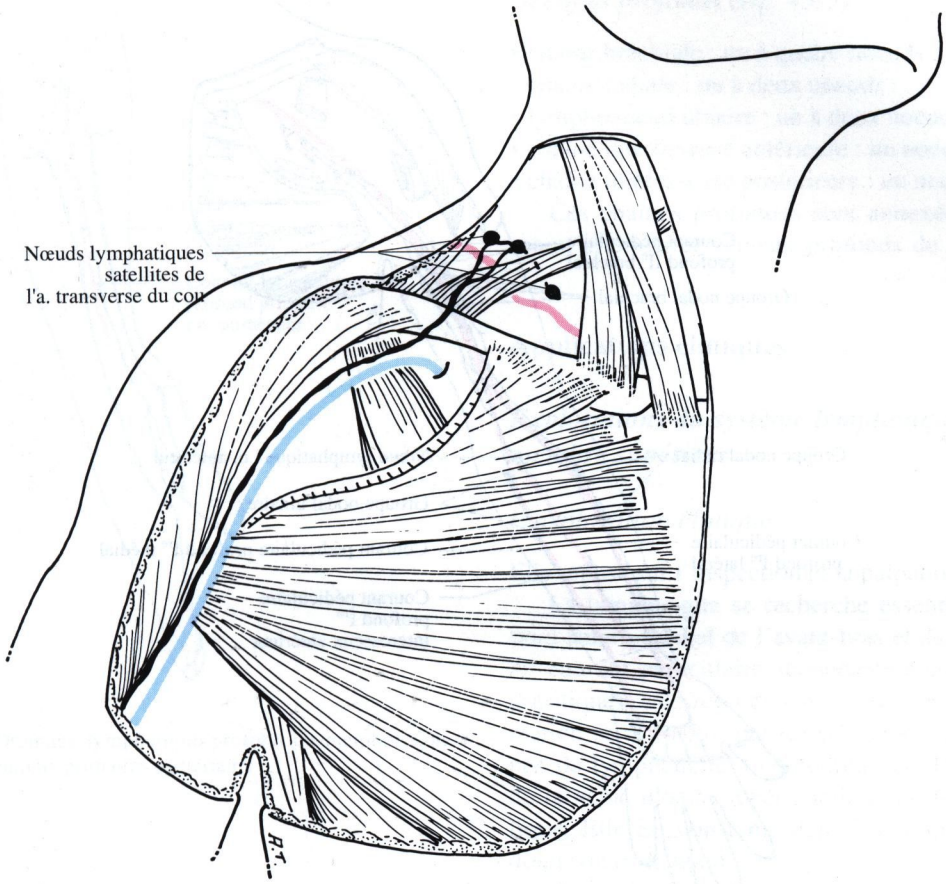

Fig. 45-4. Drainage lymphatique superficiel du membre supérieur : courant pédiculaire secondaire bicipital latéral. Abscence de relais, voie supraclaviculaire directe (voie de Mascagni)

La chaîne des noeuds subscapulaires est croisée par le nerf du muscle grand rond et par le nerf thoracodorsal qui descend en dedans du précédent, et passe en avant du pédiculaire sous-scapulaire.

Les noeuds apicaux subclaviers

Cette chaîne est constituée de un à trois lymphonoeuds subclaviers, situés derrière les muscles pectoraux, satellites des vaisseaux thoraciques, en dedans de la veine axillaire au-dessus du muscle petit pectoral.

Les vaisseaux afférents du lymphocentre axillaire (figs. 45-5, 45-8)

Le lymphocentre reçoit tous les vaisseaux lymphatiques du membre supérieur, ceux des parties molles qui recouvrent le thorax, y compris la glande mammaire et ceux de la région supra-ombilicale de l'abdomen. La chaîne des noeuds lymphatiques pectoraux reçoit plus particulièrement les troncs lymphatiques des deux quadrants latéraux du sein, ceux de la région mammaire thoracique, ceux de la région supra-ombilicale de l'abdomen. La chaîne des noeuds subscapulaires a pour territoire la région thoracique postérieure et la région scapulaire. La chaîne des noeuds apicaux compte parmi ses afférents des collecteurs issus de la glande mammaire mais surtout de la région mammaire thoracique. La chaîne des noeuds axillaires centraux reçoit les afférents des trois chaînes précédentes mais aussi tous les vaisseaux lymphatiques superficiels et profonds de la main, de l'avant-bras et du bras. C'est le réceptacle essentiel du drainage lymphatique du membre supérieur.

Les vaisseaux efférents du lymphocentre axillaire

Du lymphocentre axillaire et plus particulièrement des noeuds axillaires centraux et apicaux, se détache

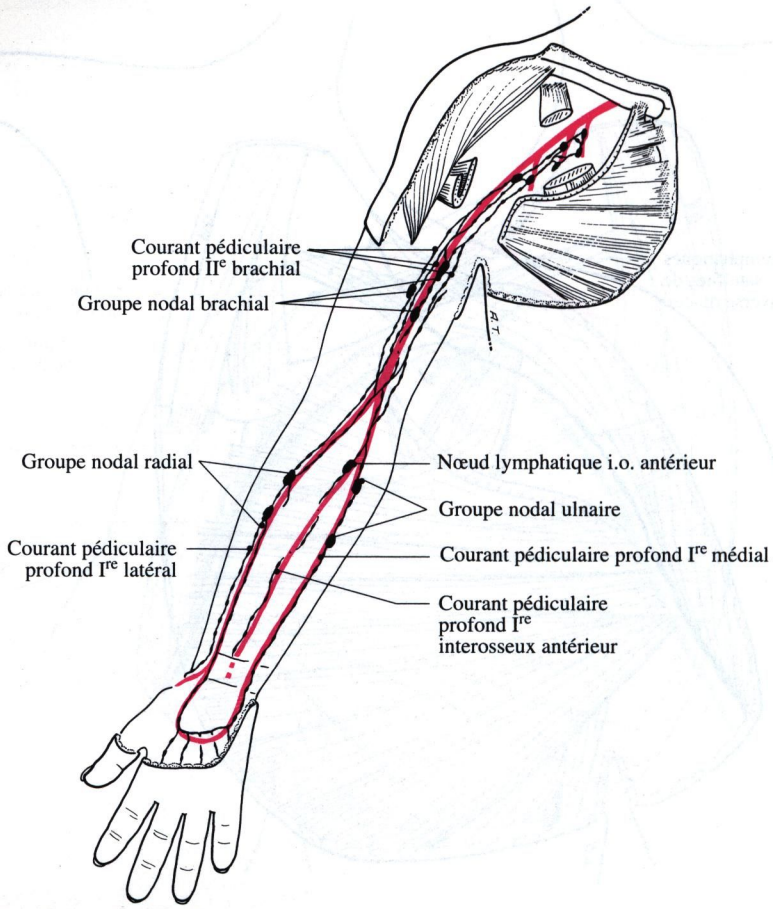

Fig. 45-5. Drainage lymphatique profond du membre supérieur : les courants primaires antérieurs et secondaires et les centres nodaux profonds

un (voire exceptionnellement deux ou trois) gros tronc lymphatique, le tronc subclavier qui se jette dans le confluent veineux jugulo-sub-clavier soit directement, soit par l'intermédiaire du canal lymphatique droit, à droite ou du canal thoracique à gauche.

De façon exceptionnelle, Battezzatti puis G Hidden ont décrit des voies unissant les différents groupes du lymphocentre axillaire au lymphocentre de la grande fosse supraclaviculaire en passant en arrière des troncs du plexus brachial ou en s'insinuant entre ceux-ci.

Groupe nodal basilique

Il représente en fait le groupe sus-épicondylien médial, le plus important des groupes du système superficiel.

Il se trouve sur le parcours de la veine basilique et des rameaux terminaux du nerf cutané médial de l'avant-bras. Il est en général constitué de un à cinq lymphonoeuds, 3 à 4 cm au-dessus de l'épicondyle médial.

Groupe nodal céphalique

Il est constant et c'est, par ordre d'importance, le deuxième groupe nodal superficiel du membre supérieur. Suivant le trajet de la veine céphalique, il est constitué de un à quatre noeuds échelonnés :

- au niveau du sillon bicipital latéral : un noeud ;
- dans la région infraclaviculaire, sur la crosse de la veine céphalique : un à deux noeuds. Ce groupe nodal constitue une authentique chaîne céphalique.

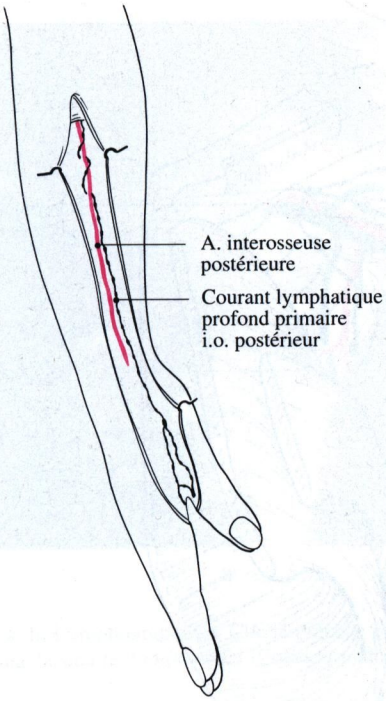

Fig. 45-6. Drainage lymphatique profond du membre supérieur : les courants primaires postérieurs

Les vaisseaux afférents de ce groupe nodal céphalique sont issus de la peau du pouce, de l'index, du médius, de l'éminence thénar et des régions antérolatérale et postérolatérale de l'avant-bras, du bras et de la région deltoïdienne.

Les vaisseaux efferents suivent deux voies différentes : vers le lymphocentre axillaire, vers les noeuds lymphatiques superficiels ou profonds de la fosse supraclaviculaire, passant au-dessus de la clavicule. Cette voie moins fréquente décrite par Mascagni puis Sappey n'en revêt pas moins une importance capitale.

Les autres groupes nodaux

Rares, ils sont même souvent absents.

Groupes superficiels

- bicipital antérieur : un noeud ;
- bicipital médial : un noeud confondu parfois avec le groupe nodal basilique.

Groupes profonds (fig. 45-5)

- chaîne brachiale : un à quatre noeuds ;
- chaîne radiale : un à deux noeuds ;
- lymphonoeud ulnaire : un à deux noeuds ;
- chaîne interosseuse antérieure : un noeud ;
- chaîne interosseuse postérieure : un noeud.

Ces chaînes profondes sont annexées aux vaisseaux artériels et veineux profonds du même nom.

Applications cliniques

Explorations du système lymphatique du membre supérieur

L'exploration clinique

Elle repose sur l'inspection et la palpation.

La lymphangite se recherche essentiellement au bord antéro-médial de l'avant-bras et du bras le long du courant pédiculaire secondaire bicipital médial (basilique). Elle reproduit les stigmates de l'inflammation et se traduit par un érythème continu ("traînée de lymphangite") douloureux et chaud, le long de la veine ulnaire superficielle et de la veine basilique. Elle est constante dans les suppurations des doigts ou de la main.

La recherche d'adénopathies se fait au niveau des chaînes sus-épicondyliennes médiales (groupe nodal basilique), et axillaires. Chaque pathologie (infectieuse, hématologique ou cancéreuse) imprime à ces adénopathies des caractères sémiologiques différents.

Explorations paracliniques

La lymphographie lipiodolée (fig. 45-9) a été codifiée par Kinmonth sur le membre inférieur en 1952 ; au niveau du membre supérieur, elle fait appel aux mêmes principes : injection interdigitale d'un colorant radio opaque (Patent Blue violet) ; dissection et cathétérisme d'un collecteur lymphatique, puis injection du produit de contraste à l'aide d'une pompe ou d'un système à faible débit continu. Il s'agit d'une lymphographie directe puisqu'on injecte directement, après découverte du collecteur, du Lipiodol ultrafluide ou plus récemment du Totasul. Au "temps canalaire" dessinant des chapelets de collecteurs lymphatiques, fait suite le "temps nodal" avec visualisation du groupe nodal basilique (épicondylien médial) et surtout du lymphocentre axillaire.

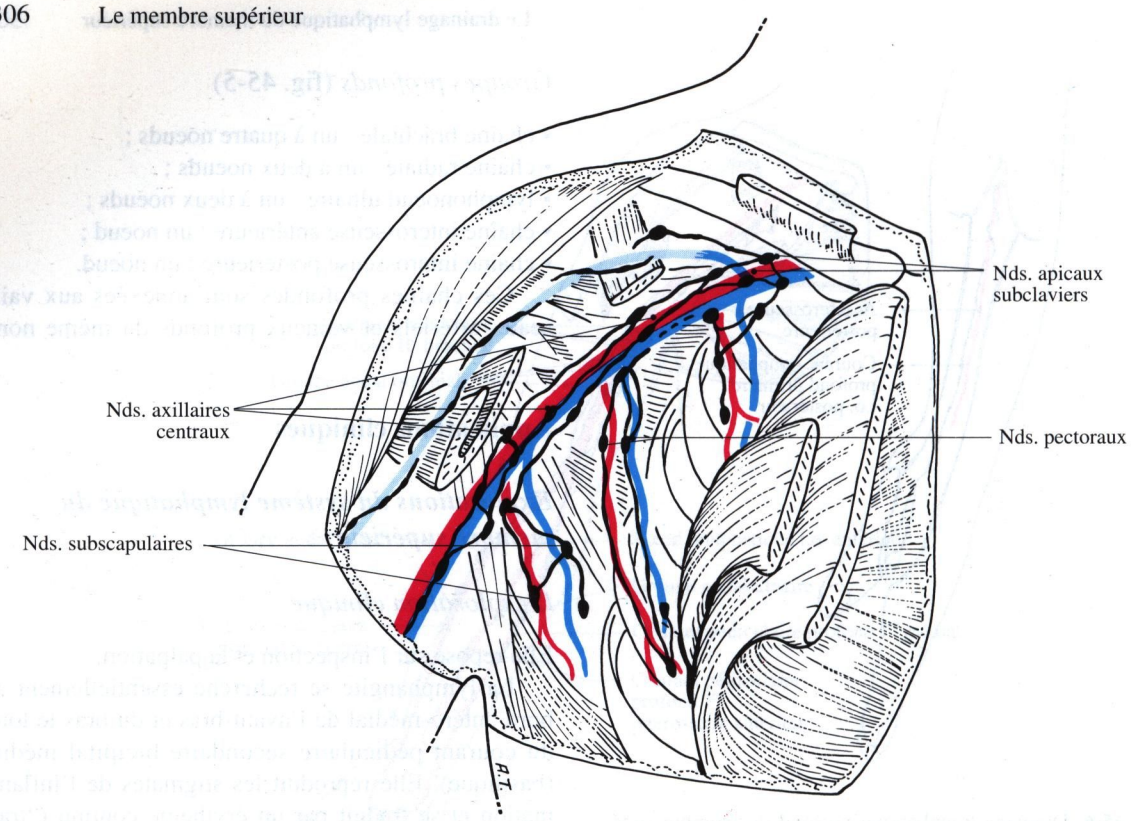

Fig. 45-7. Le lymphocentre axillaire

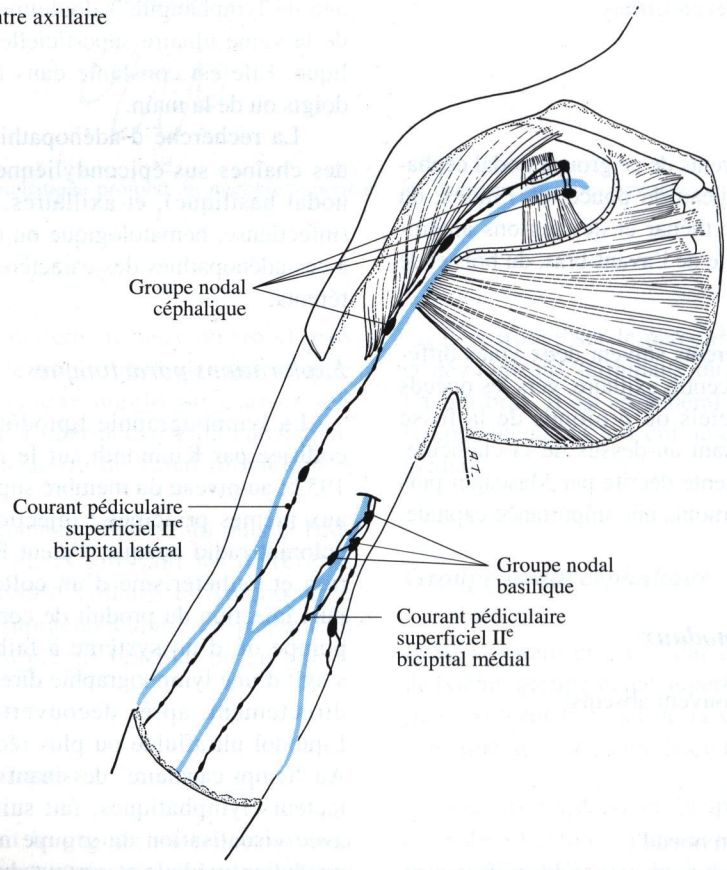

Fig. 45-8. Les centres nodaux superficiels du membre supérieur

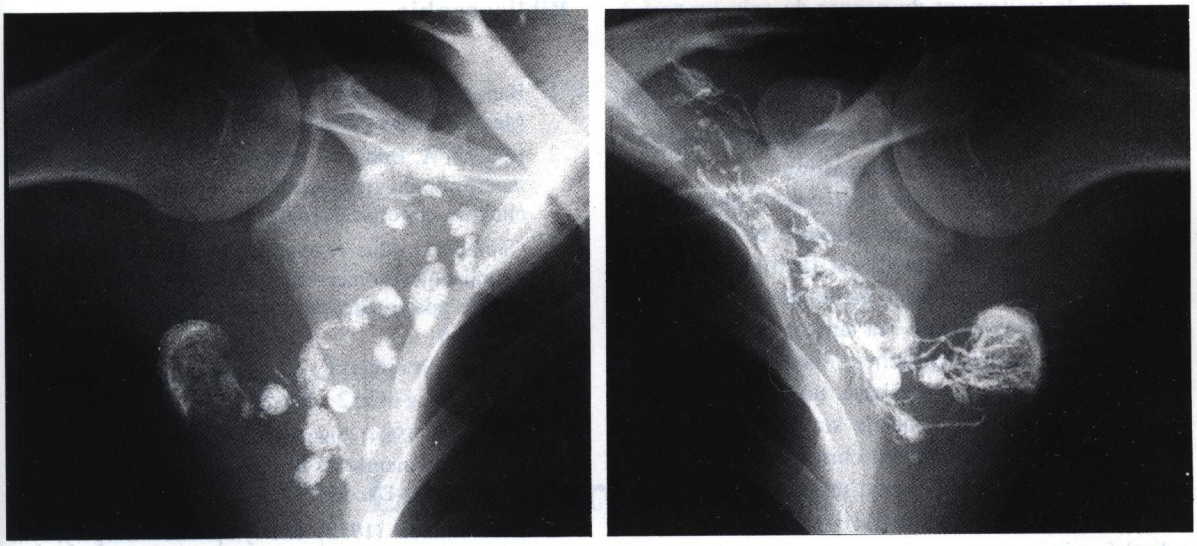

a b

Fig. 45-9 a, b. Lymphographie. **a** Cliché précoce caractéristique du remplissage d'un lymphonoeud normal ; **b** cliché tardif, avec fausse image lacunaire du hile nodal (Collection JP Desprez-Curély)

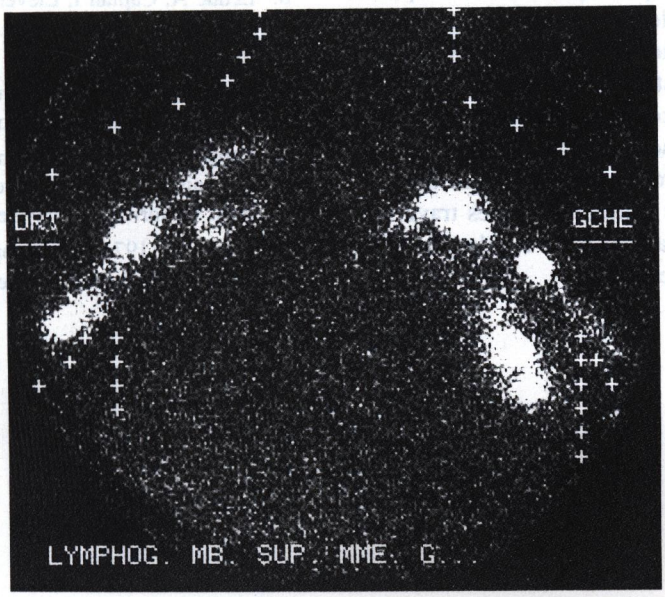

Fig. 45-10. Lymphoscintigraphie des membres supérieurs (Collection JC Artus)

La lymphoscintigraphie du membre supérieur (fig. 45-10). Des colloïdes marquées au technetium (99 m TC) injectés par voie sous-cutanée sont exclusivement drainés par les lymphatiques et permettent d'en apprécier la morphologie. Cette technique atraumatique est dénuée de tous risques. Elle permet de donner une base objective au diagnostic clinique de lymphoedème et de vérifier l'intégrité lymphatique dans les phléboedèmes.

Applications chirurgicales

- C'est le curage axillaire (ou évidement axillaire) qui est une chirurgie habituellement pratiquée :

- dans le traitement du cancer du sein associé à une mastectomie conservatrice des muscles pectoraux [Patey, Madden] ou même à une tumorectomie ;
- dans le traitement du mélanome malin. Ces curages sont alors plus souvent effectués à visée pronostique que thérapeutique (stagging).
- Le curage consiste à pratiquer l'exérèse en monobloc du lymphocentre axillaire et des quatre groupes qui le composent. Il est facilité par le fait que ces quatre groupes sont inclus dans une formation anatomique constante : la lame cellulo-adipeuse de la fosse axillaire [Bouchet, Pissas] comportant trois faces, trois bords, une base, un sommet et trois prolongements. Elle se moule sur les parois de la fosse axillaire. Cet évidement chirurgical de la fosse axillaire peut se compliquer d'un lymphoedème du membre supérieur, surtout s'il est associé à une radiothérapie.

Il traduit l'insuffisance de drainage lymphatique par interruption plus ou moins complète des voies lymphatiques. Les échanges entre lymphe et sang au niveau des noeuds lymphatiques même de petite taille expliquent leur rôle dans la lutte contre l'oedème par adaptation fonctionnelle [Tosatti]. Cependant, l'oedème n'est pas constant. Il faut admettre dans ce cas, soit le caractère incomplet du curage, ce qui est fréquent et paradoxalement souhaitable, soit l'ouverture de voies de dérivation : voie céphalique de Mascagni, voie basilique de Battezzatti, voies traversant les troncs du plexus brachial pour Hidden, ou voie scapulaire pour Caplan et Leduc.

Bibliographie

1. Battezzati M, Donini I (1972) The lymphatic system. Medical Books Padova, Piccin
2. Bouchet A, Bodin JP, Pissas A (1980) La lame celluloadipeuse du creux axillaire. Son intérêt anatomique, clinique, chirurgical Anat Clin 2, 343-349
3. Caplan I, Leduc A (Septembre 1981) Le drainage lymphatique du membre supérieur vers la région scapulaire postérieure. 8e Congrès Intern. Lymphologie, Montréal
4. Commet M (1983) La lymphoscintigraphie des membres. J Imag Méd 2 : 209-217
5. Hidden G (1984) Anatomie des veines et des lymphatiques des membres. In circulation d'échange et de retour. Boots-Dacour, Vienne, pp 6-20
6. Kinmonth JB (1972) The lymphatics. Surgery, lymphography and discases of the chyle and lymph system. Edward Arnold Edit, Londres
7. Leduc A (1978) Le drainage lymphatique. Théorie et pratique. Monographies de Bois Larris. Masson, Paris
8. Leduc A, Caplan I, Lievens P (1981) Traitement physique de l'oedème du bras. Monographies de Bois Larris. Masson, Paris
9. Mascagni P (1787) Vasorum lymphaticorum corporis humani. Historia et ichonographia. P Carli, Siena
10. Sappey C (1874) Anatomie. Physiologie. Pathologie des vaisseaux lymphatiques de l'homme et des vertébrés. V. Adrien Delahaye et Cie (éd), Paris
11. Tosatti E (1974) Les lymphatiques profonds et lymphoedèmes chroniques des membres. Masson, Paris

Le membre inférieur

CHAPITRE 1

Topographie générale du membre inférieur

G Outrequin

Le membre inférieur, à la fois membre porteur et locomoteur, se caractérise par le volume important de ses structures anatomiques à la racine du membre, et par les dimensions étroites de sa surface d'appui sur le sol. Ces caractères antinomiques expriment l'adaptation à la puissance dans l'effort ainsi qu'à la vitesse et à la précision dans le mouvement.

Le second caractère original du membre inférieur se rapporte aux modifications de sa disposition au cours du développement phylogénétique. Chez les amphibiens tétrapodes, l'urodèle par exemple, le membre postérieur ou pelvien est disposé transversalement par rapport au tronc : il est perpendiculaire au squelette axial, soulevant le corps au-dessus du sol. Ce membre présente donc une face ventrale (plan de flexion), une face dorsale (plan d'extension), un bord antérieur ou cranial et un bord postérieur ou caudal. Au cours de l'évolution des modalités de la locomotion, l'axe du membre postérieur, par rotation craniale progressive, s'oriente sagittalement. Son bord cranial, initialement antérieur, devient médial et s'applique contre le flanc.

Les conséquences topographiques sont les suivantes : le plan d'extension du membre pelvien est alors cranial pour le quadrupède et antérieur pour le bipède. Le plan de flexion devient caudal pour le premier et postérieur pour le second. Ce sont là des différences topographiques fondamentales entre le membre supérieur et le membre inférieur. En conséquence, les loges antérieures de la cuisse et de la jambe contiennent des muscles extenseurs et les loges postérieures des mêmes segments contiennent des muscles fléchisseurs. Il convient d'ajouter une loge médiale de cuisse qui contient les muscles adducteurs et une loge latérale de jambe contenant les muscles du valgus du pied (muscles fibulaires).

En fonction de ces dispositions topographiques, les régions anatomiques du membre inférieur sont les suivantes :

- région glutéale (région fessière), à la face dorsale de l'articulation de la hanche ;
- région inguino-fémorale, comprenant le triangle fémoral qui contient les vaisseaux fémoraux et recouvre la région obturatrice ;
- région antérieure de la cuisse, qui comprend les loges antérieure et médiale de la cuisse ;
- région postérieure de la cuisse, formée par la loge postérieure. Elle contient les muscles ischio-jambiers et le nerf sciatique (ou nerf ischiatique) ;
- région poplitée, qui comprend la fosse poplitée et son contenu vasculo-nerveux ;
- région antérieure de la jambe, qui comprend les loges antérieure et latérale de la jambe ;
- région postérieure de la jambe ;
- région de la cheville ;
- régions dorsale et plantaire du pied.

Les limites de ces différentes régions sont décrites dans les chapitres d'anatomie de surface et d'anatomie topographique.

CHAPITRE 2

Organisation générale du squelette du membre inférieur

G Outrequin

Les pièces osseuses du membre inférieur, adaptées à l'effort et à la transmission des poids, sont plus robustes que celles du membre supérieur. Les os longs présentent par ailleurs une légère incurvation diaphysaire longitudinale (diaphyse fémorale dans le plan sagittal par exemple) qui traduit la contrainte mécanique verticale. Enfin, les axes longitudinaux ostéo-articulaires sont tous inclinés par rapport à la verticale.

Les axes squelettiques longitudinaux du membre inférieur sont les suivants (fig. 2-1) :

- axe mécanique ou fonctionnel de la cuisse : centre de la tête fémorale/centre du genou (sommet de la patella). Il forme un angle de 3° par rapport à la verticale et de 87° sur l'horizontale;
- axe anatomique de la diaphyse fémorale : il forme un angle de 9° par rapport à la verticale et de 81° sur l'horizontale. La diaphyse fémorale est oblique en bas et en dedans (figs. 2-1, 2-2) ;
- axe anatomique de la jambe : centre du genou/milieu de la ligne bi-malléolaire. Il est dans le prolongement de l'axe mécanique de la cuisse. Il forme un angle de 3° avec la verticale.

L'angle formé par l'axe de la diaphyse fémorale et l'axe jambier est normalement ouvert en dehors et constitue le genu valgum physiologique. Il est d'environ 175°. Un angle plus fermé représente un genu valgum pathologique, qui est en général apparent à l'examen clinique. Un angle plus ouvert ou inversé caractérise le genu varum pathologique.

La double contrainte biomécanique qui s'impose au membre inférieur (appui et mouvement) nécessite des assemblages articulaires adaptés à l'effort. L'articulation coxo-fémorale, la plus grosse articulation de l'anatomie humaine, est le meilleur exemple de coaptation puissante et de congruence parfaite.

L'ingénieuse complication des attaches ligamentaires du genou (croisements réciproques des ligaments croisés et collatéraux) n'a pas d'équivalent au membre supérieur. Enfin la pince bi-malléolaire stabilise étroitement l'arrière-pied dans le plan de la flexion/extension, n'autorisant au niveau de la cheville, qu'un degré de liberté. Cette solidité au service de l'appui est obtenue au détriment de l'amplitude du mouvement. De ce fait, le cône de circumduction du membre inférieur est plus étroit que celui du membre supérieur.

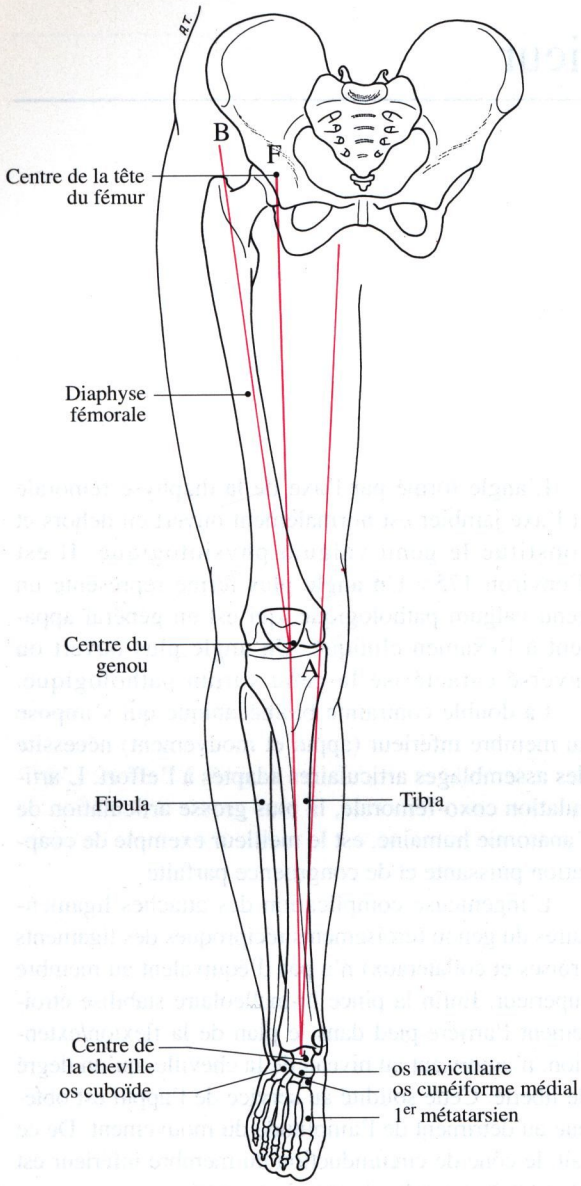

2-1

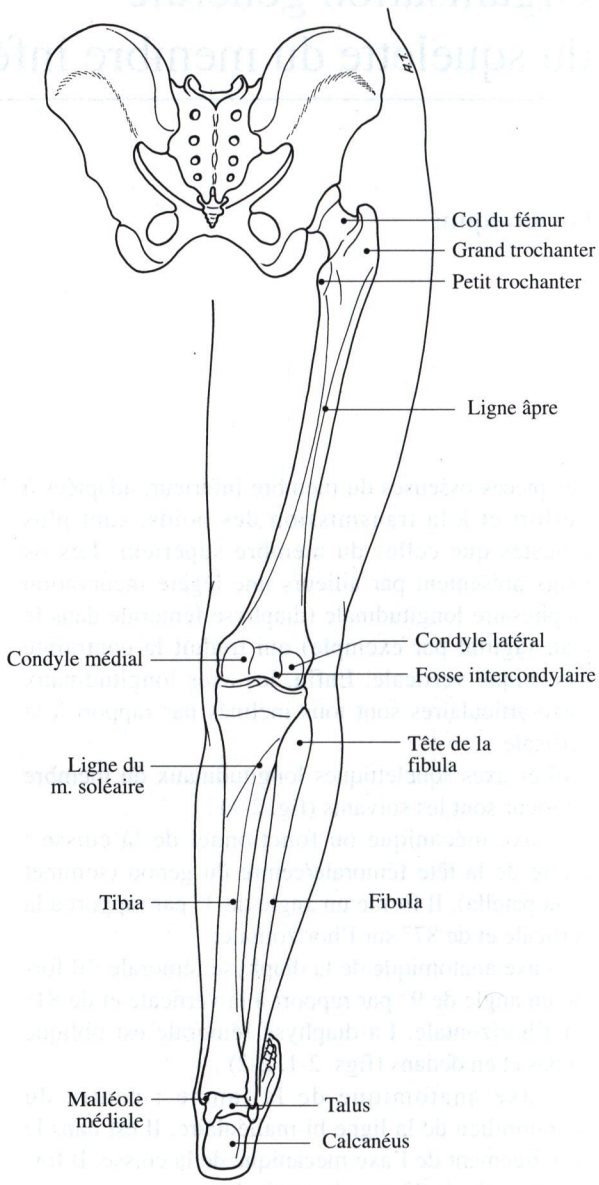

2-2

Fig. 2-1. Le squelette du membre inférieur : vue antérieure A : centre du genou, F : centre de la tête fémorale, C : centre de la cheville, AF : axe fonctionnel de la cuisse, AB : axe anatomique du fémur, AC : axe anatomique de la jambe, angle BAC = 175°

Fig. 2-2. Le squelette du membre inférieur : vue postérieure

CHAPITRE 3

Organisation générale des muscles du membre inférieur

G Outrequin

Les muscles du membre inférieur forment de volumineuses masses charnues dans les segments proximaux du membre et se réduisent à de longs mais puissants tendons au quart distal, dans le segment étroit de la cheville. Abondamment vascularisés, les plus volumineux des chefs musculaires reçoivent des pédicules vasculaires majeurs (artères surales pour le muscle gastrocnémien, par exemple) et de nombreuses sources artérielles secondaires.

Les muscles se disposent dans de vastes loges et régions, délimitées par les cloisonnements aponévrotiques. Elles sont citées dans le chapitre des généralités topographiques.

Les caractères fonctionnels de ces muscles sont particuliers. Par opposition au membre supérieur, dont la fonction principale concerne le mouvement, le membre inférieur doit satisfaire à deux obligations : l'appui nécessaire sur le sol assurant la station érigée, et le mouvement pendulaire alterné assurant la locomotion. Toutes les articulations du membre inférieur sont donc des articulations porteuses du poids du corps et des charges ajoutées. C'est la raison pour laquelle on trouve, au niveau du membre inférieur, les muscles les plus puissants du corps qui sont, dans l'ordre, le muscle grand fessier, le muscle quadriceps et le muscle triceps sural (figs. 3-1, 3-2).

La marche est une succession d'appuis en extension et de mouvements libres en flexion. Certains muscles du membre inférieur, spécialement les muscles poly-articulaires, participent aux deux situations en produisant une activité biphasique, par exemple : le muscle tenseur du fascia lata et le muscle gracile (m. droit interne). En conséquence, ces muscles sont amenés à inverser, périodiquement, le sens de leur action. Dans les phases d'appui, en chaîne cinétique fermée, le point fixe du muscle est au niveau de l'insertion distale, et l'action dynamique au niveau de l'insertion proximale. Au contraire, en phase oscillante, le pied en mouvement au-dessus du sol en chaîne cinétique ouverte, le point fixe est proximal et l'action dynamique distale. Dans les deux cas, le muscle présente une contraction concentrique, c'est-à-dire un raccourcissement par rapprochement des points d'insertion.

Comme au niveau du membre supérieur, les muscles antagonistes du mouvement participent à son exécution par action de freinage. Leur activité musculaire, qui est enregistrable, limite et équilibre la vitesse du mouvement en lui conférant un caractère progressif, retenu, souple et harmonieux. Les muscles antagonistes présentent alors une contraction excentrique, par étirement, qui représente vraisemblablement une activité tonique réflexe.

On voit que l'action des muscles du membre inférieur se déroule à l'intérieur de systèmes fonctionnels complexes dont l'organisation neurologique centrale n'est pas encore complètement élucidée.

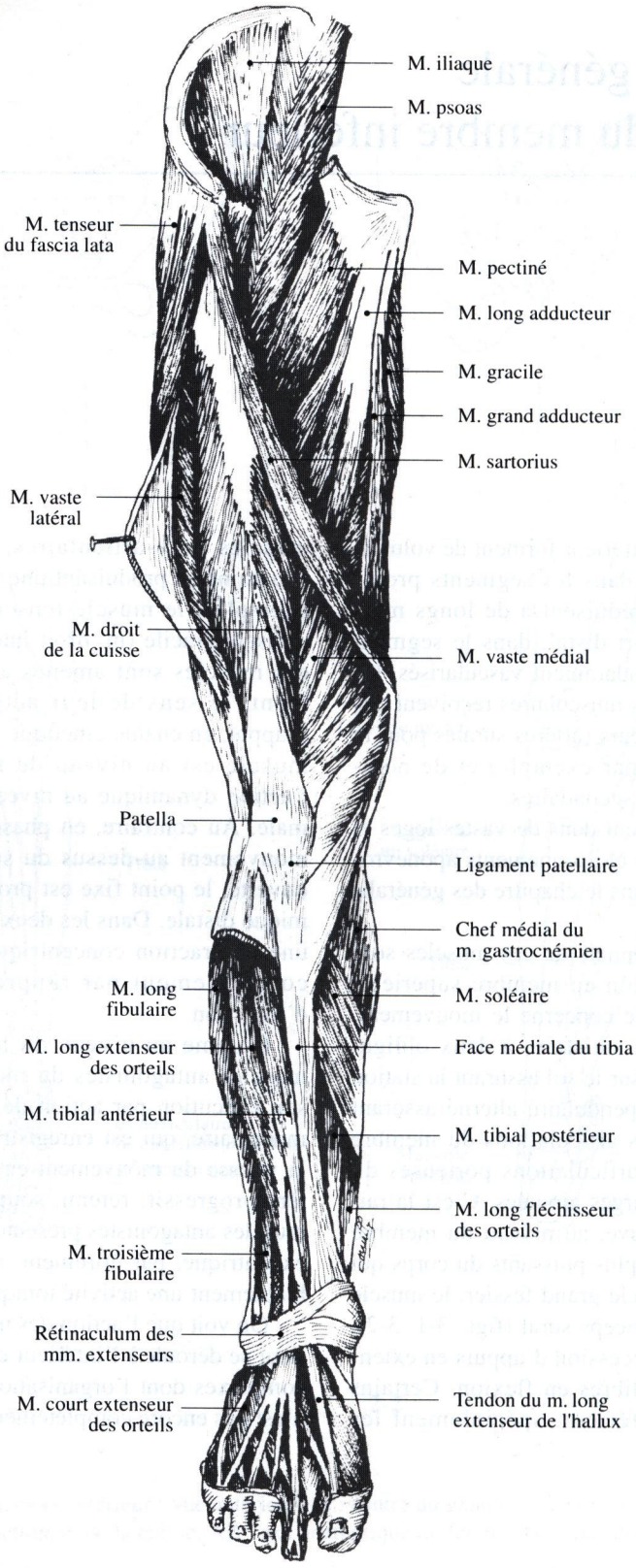

Fig. 3-1. Dissection des muscles du membre inférieur : vue antérieure

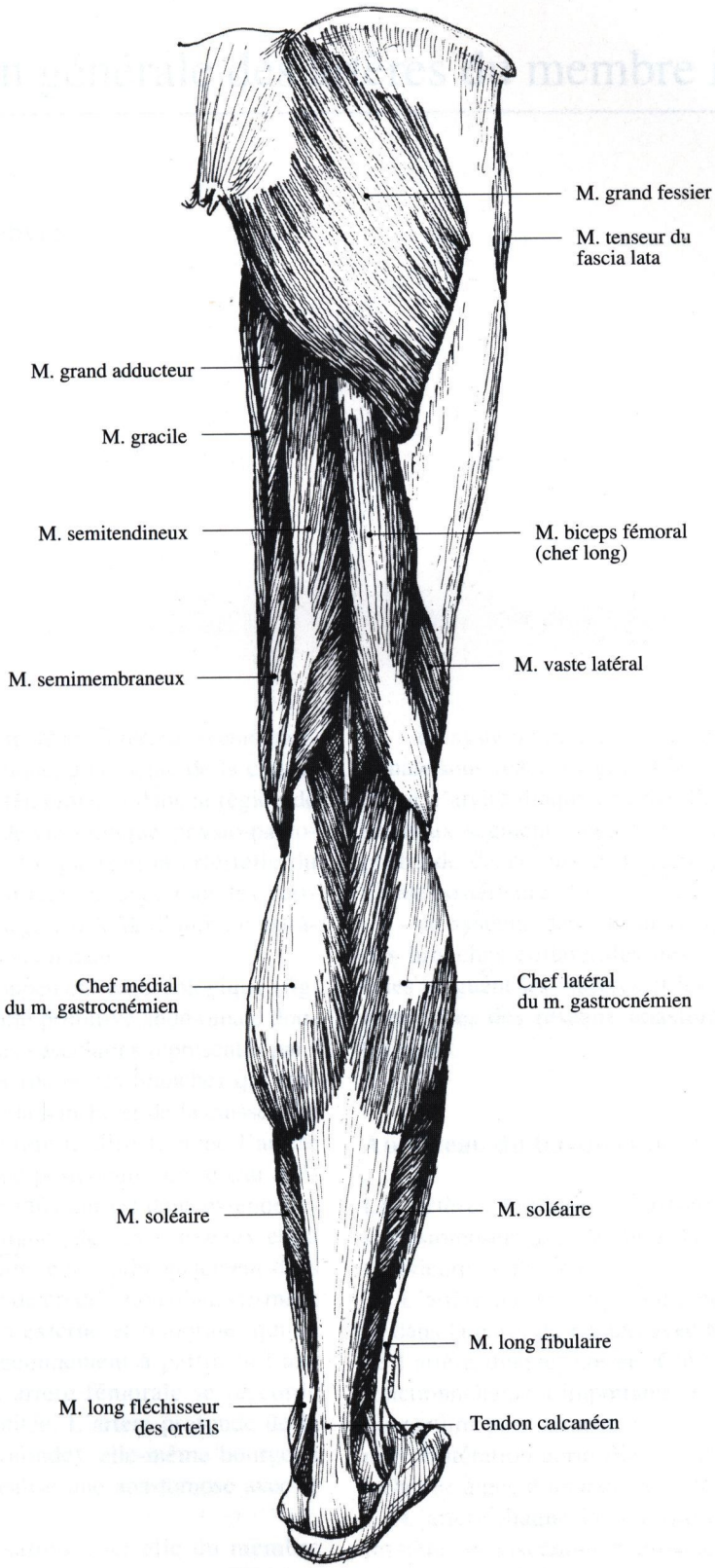

Fig. 3-2. Dissection des muscles du membre inférieur : vue postérieure

CHAPITRE 4

Organisation générale des artères du membre inférieur

G Bastide et D Lefebvre

Le système artériel du membre inférieur commence, au point de vue anatomique, à la racine de la cuisse, dans la région inguino-fémorale, et dans la région de la fesse. Mais du point de vue clinique, physio-pathologique et chirurgical, l'organisation artérielle du membre inférieur est en relation avec tous les vaisseaux qui naissent du segment V de l'aorte, c'est-à-dire à partir de l'aorte sous-rénale.

Au cours du développement embryologique (fig. 4-1), la division de l'aorte primitive abdominale donne naissance à deux axes vasculaires représentés par :

- l'artère iliaque interne et ses branches qui irriguent la face dorsale de la hanche et de la cuisse. Cet axe artériel est en continuité directe avec l'artère poplitée et l'artère tibiale postérieure. Le réseau artériel primitif du membre inférieur est donc essentiellement dorsal. La persistance de ces vaisseaux est à l'origine d'anomalies artérielles, principalement dans la fesse. Ils sont le siège de prédilection d'anévrismes ;
- les artères iliaque externe et fémorale, qui se développent par bourgeonnement à partir de l'axe vasculaire primitif ; l'artère fémorale se raccorde alors avec l'artère poplitée. L'artère profonde de la cuisse (a. fémorale profonde), elle-même bourgeon de l'artère fémorale, réalise une anastomose avec le réseau primitif dorsal.

Ainsi la vascularisation artérielle du membre inférieur est formée de deux systèmes, comprenant classiquement :

- un système de passage formé par l'aorte abdominale sous-rénale (segment V), l'artère iliaque commune, l'artère iliaque externe, l'artère fémorale avec ses deux segments séparés par le départ de l'artère profonde de la cuisse, l'artère poplitée et l'artère tibiale postérieure ;
- un système de distribution qui est constitué par des branches collatérales des artères précédentes. Elles irriguent les viscères et les muscles et réalisent entre elles des réseaux anastomotiques (fig. 4-2). Ce sont :

Au niveau du bassin et de la hanche

Les artères lombaires, surtout la quatrième, qui s'anastomosent avec les branches de l'artère glutéale supérieure (a. fessière).

L'artère mésentérique inférieure qui s'anastomose dans la paroi du rectum avec les branches rectales de l'artère iliaque interne. C'est là une anastomose fonctionnellement importante. En effet, l'amputation du rectum pour cancer chez un malade présentant une oblitération aorto-iliaque peut être suivie d'une ischémie aigüe d'un membre inférieur.

L'artère iliaque interne qui donne des branches fessières et viscérales pelviennes. Elles constituent ainsi une anastomose entre les circulations pariétale et viscérale (figs. 4-3, 4-4).

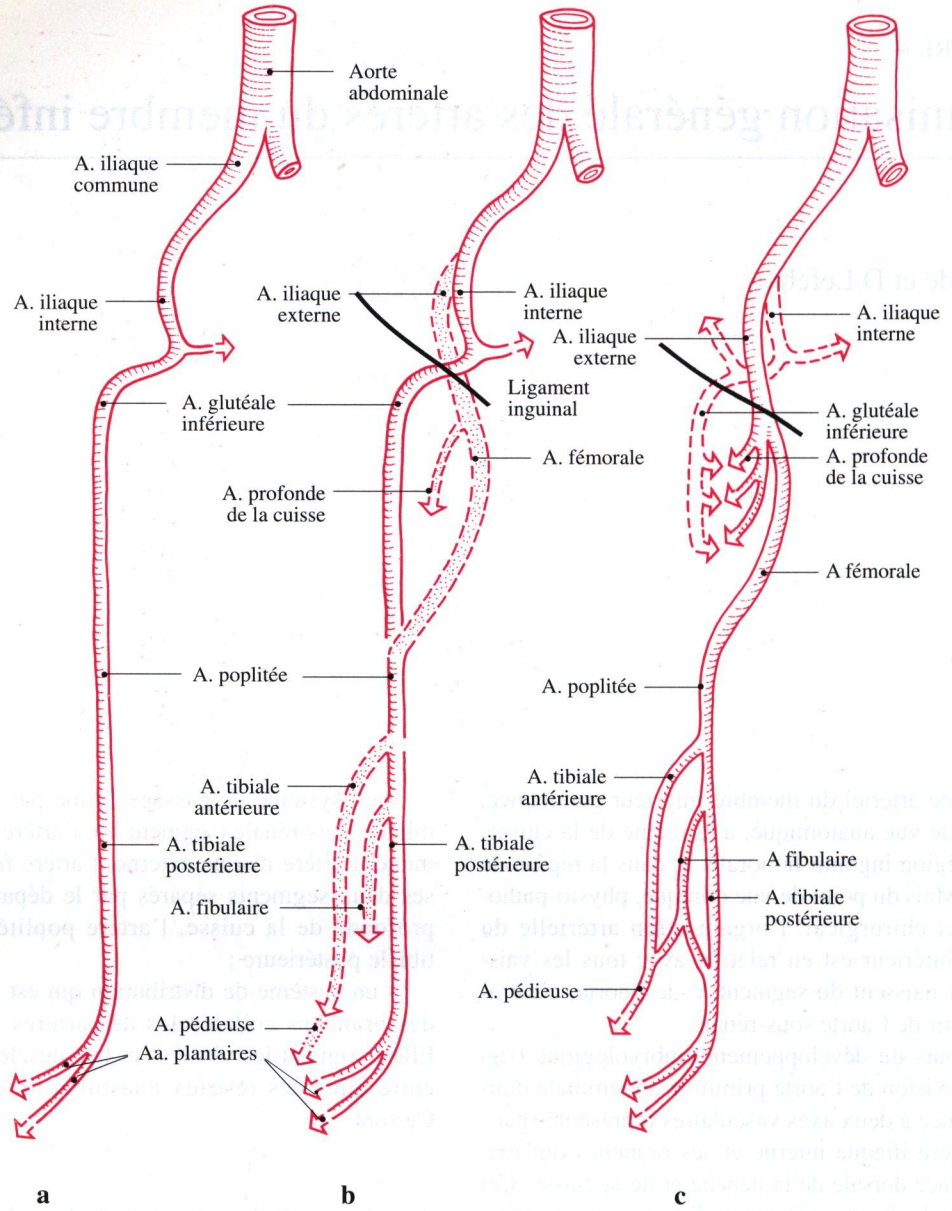

Fig. 4-1 a-c. Développement du système artériel du membre inférieur ; **a** Axes artériels primitifs ; **b** artères formées secondairement ; **c** réseau artériel définitif

L'artère profonde de la cuisse (a. fémorale profonde), qui s'anastomose avec les branches de l'artère glutéale inférieure (a. ischiatique) et les artères de la hanche. Ces anastomoses, si elles fonctionnent à contre courant, peuvent permettre une réinjection de l'axe fémoral.

Au niveau de la cuisse

L'anastomose proximale entre les branches de l'artère glutéale inférieure provenant du bassin et l'artère profonde de la cuisse, ainsi que l'anastomose distale de celle-ci avec l'artère poplitée, constituent une excellente voie de suppléance pour l'artère fémorale.

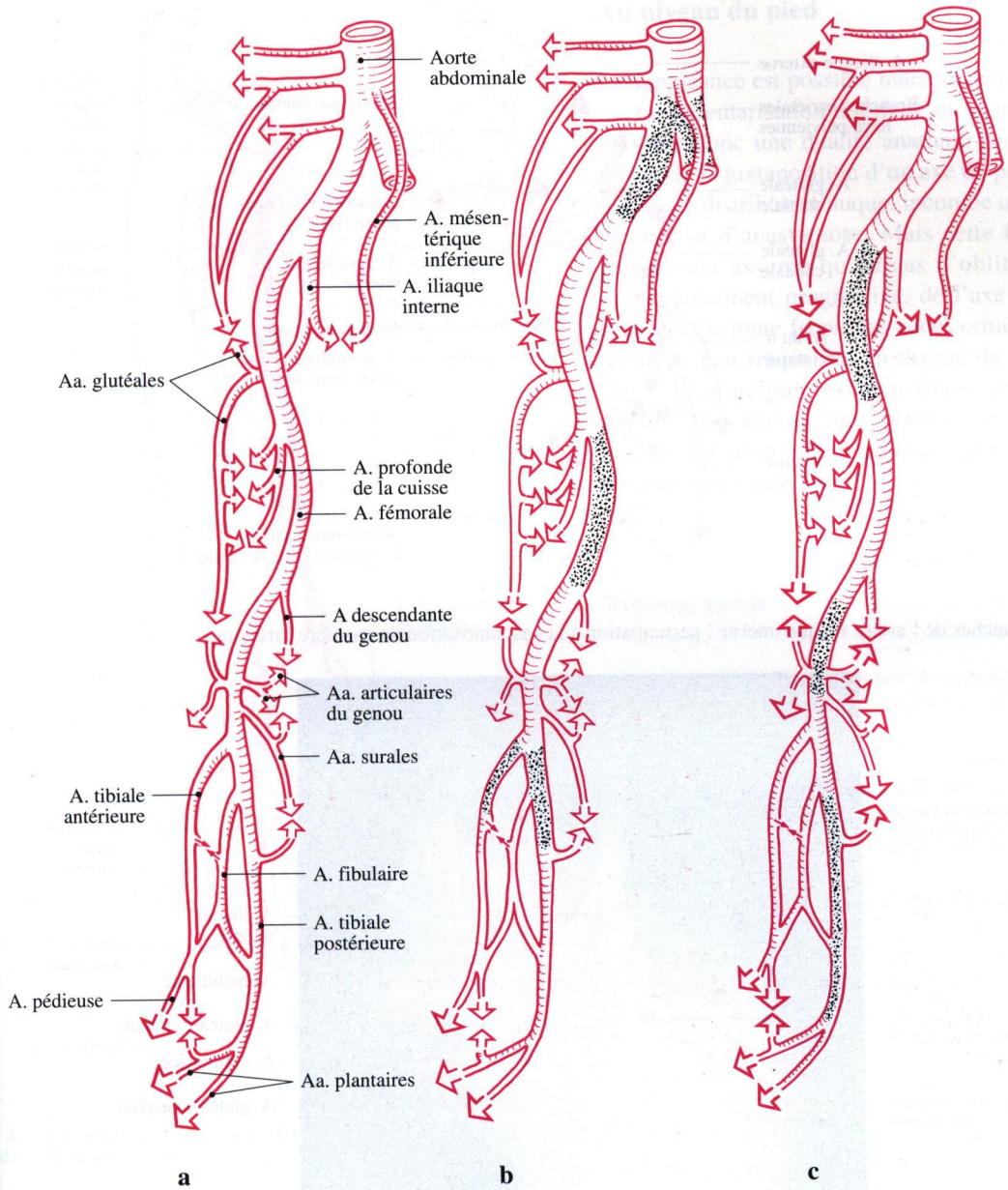

Fig. 4-2 a-c. Les anastomoses du système artériel définitif et les suppléances lors des divers types d'oblitérations ; **a** les anastomoses ; **b**, **c** thromboses diverses et leurs suppléances

Au niveau du genou

Les anastomoses entre les artères de la cuisse et de la jambe sont précaires mais font intervenir les réseaux intra-musculaires, en particulier les artères destinées au muscle gastrocnémien (muscles jumeaux).

Au niveau de la jambe

Les trois axes artériels principaux sont anastomosés entre eux de façon le plus souvent suffisante et efficace.

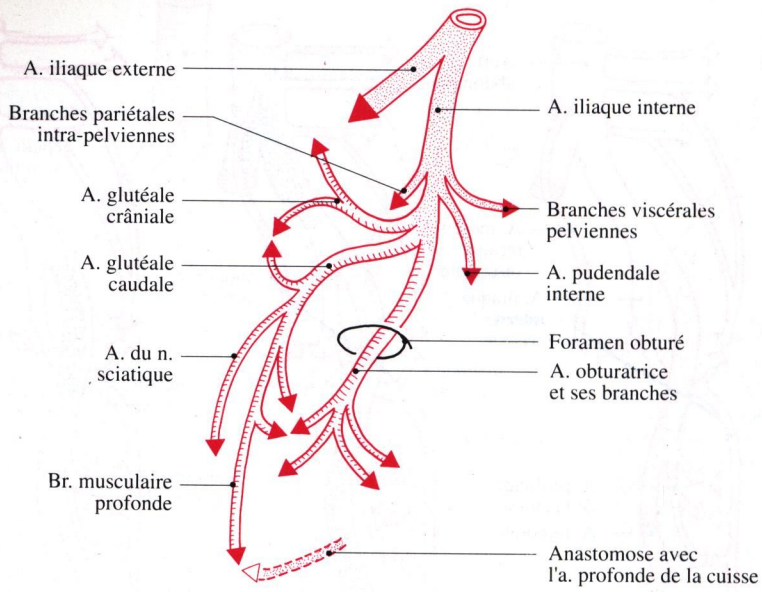

Fig 4-3. Les branches de l'artère iliaque interne ; participation à la vascularisation du membre inférieur

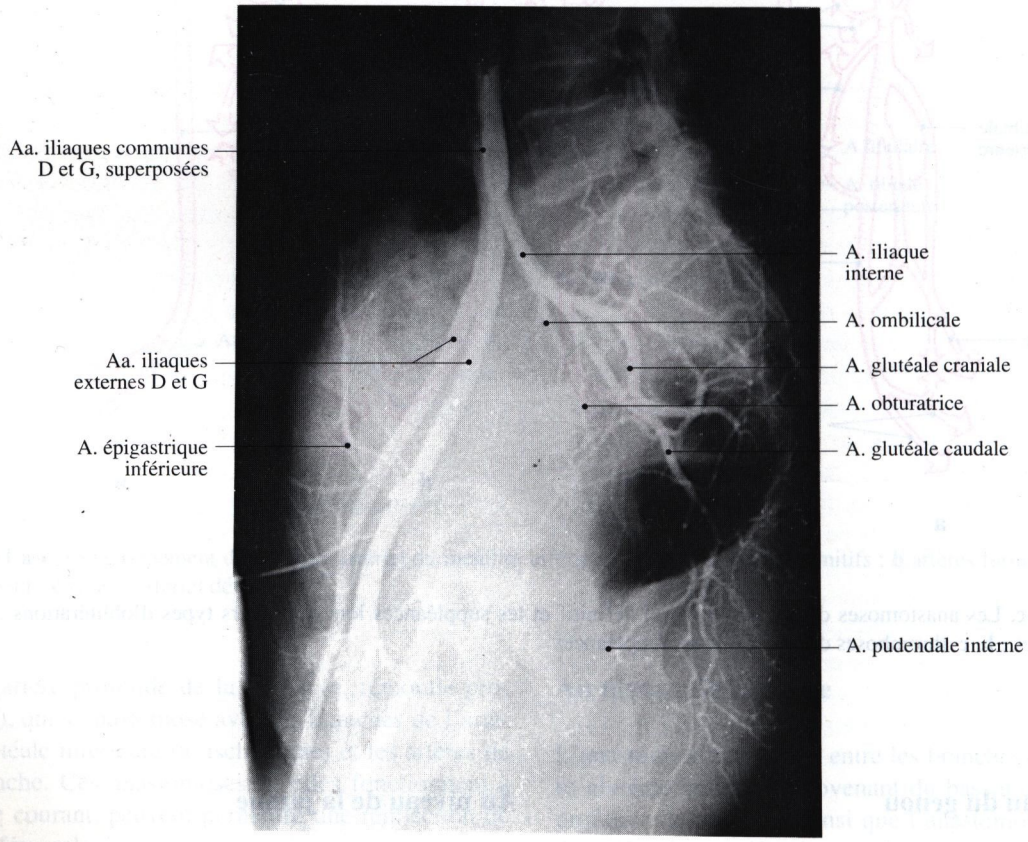

Fig. 4-4. Artère iliaque interne : artériographie de profil

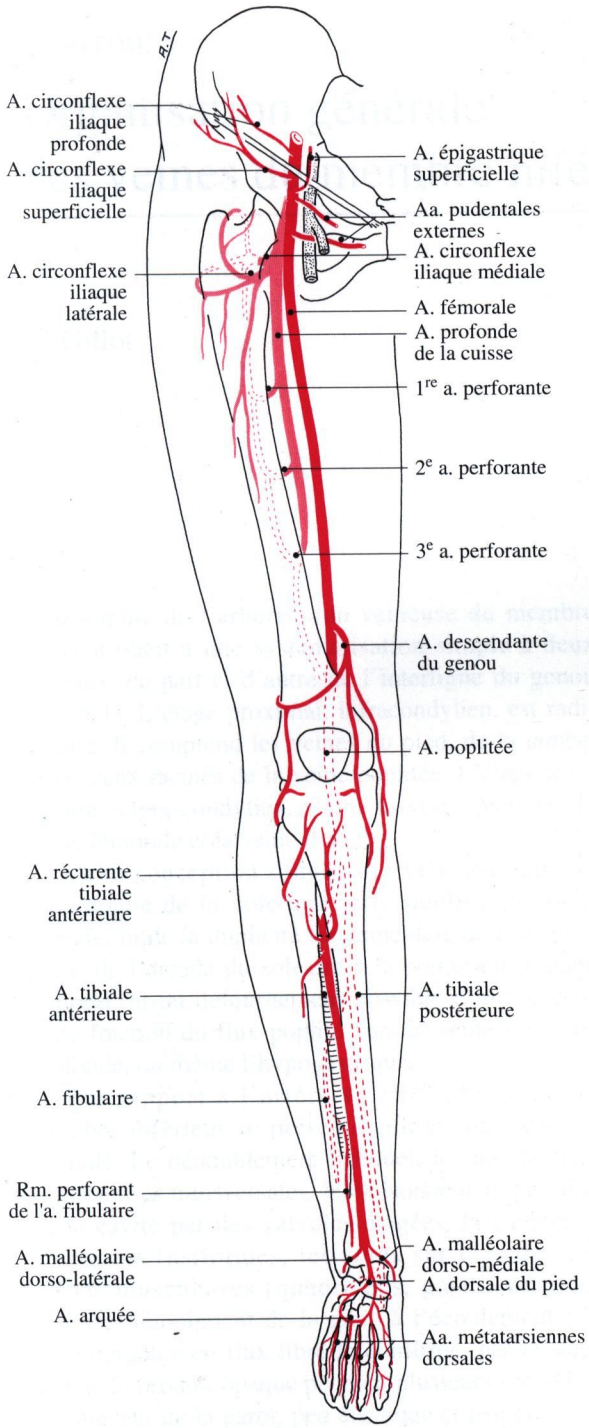

Fig. 4-5. Les artères du membre inférieur

Au niveau du pied

La suppléance est possible mais précaire.

La vascularisation artérielle du membre inférieur présente donc une dualité anatomo-fonctionnelle en raison de la juxtaposition d'un axe de passage et d'un réseau de distribution auquel incombe un rôle de suppléance et d'anastomose. Mais cette fonction n'est pleinement assurée qu'en cas d'oblitération chronique, lentement progressive, de l'axe vasculaire de passage. De toute façon, les zones critiques sont relativement peu fréquentes au niveau du membre inférieur, la principale est constituée par le segment poplité : les masses musculaires, très réduites à ce niveau, ne permettent qu'une circulation de suppléance minime.

Bibliographie

1. Bécade Ph (I979) Les voies de suppléance du système artériel des membres inférieurs. Arch Anat Histo Embryo 62 : 45-54
2. Cazenave-Mahé JP, Ducasse Ph, Videau J (I980) Embryologie des gros troncs artériels du membre pelvien chez l'homme. Anat Clin 2 : 351-359
3. Lazorthes G (1949) Le système neuro-vasculaire. Masson, Paris
4. Mitchell CAG (1956) Cardiovascular innervation Livingstone, London
5. Senior HD (1919) The development of the human lower extremitiy. Am J Anat 25 : 55-95



CHAPITRE 5

Organisation générale des veines du membre inférieur

Cl Gillot

L'ensemble de l'arborisation veineuse du membre pelvien obéit à une systématisation simple à deux niveaux, de part et d'autre de l'interligne du genou (fig. 5-1). L'étage proximal, infracondylien, est radiculaire. Il comprend les veines du pied, de la jambe, et les deux racines de la veine poplitée. L'étage tronculaire, supra-condylien, aligne la veine poplitée, la veine fémorale et la veine iliaque.

Cette conception d'une voie veineuse unique, homologue de la voie artérielle satellite, ne tient compte, ni de la duplicité fondamentale de l'axe veineux, de l'arcade du soléaire à la pointe du triangle fémoral, ni du détournement possible d'une importante fraction du flux poplité vers la veine fémorale profonde, ou même l'hypogastrique.

Par rapport à l'artère satellite, la veine du membre inférieur se présente comme un vaisseau dégradé. Le dédoublement habituel, les nombreuses anastomoses transversales, le cloisonnement possible de la cavité par des valvules étagées, la fréquence d'ectasies fusiformes, les sinus sur le trajet des veines musculaires (quadriceps, gastrocnémien, soléaire) témoignent de la gêne à l'écoulement ; la phlébographie en flux libre le confirme, par la stagnation du produit opaque pendant plusieurs secondes. La minceur de la paroi, peu élastique et peu contractile, limite l'action sur le contenu, alors que la pesanteur est un frein circulatoire redoutable, dès que le membre est déclive. Paradoxalement, la circulation de retour semble échapper aux veines. N'est-elle pas amorcée par la force propulsive ventriculaire, que les artères transmettent aux veines à travers les capillaires (vis a tergo) et entretenue par la double aspiration auriculaire et respiratoire (vis a fronte) ?

Ce rôle de collecteurs et de transporteurs passifs du sang capillaire est valable à l'état de repos, au décubitus en résolution musculaire. Il ne l'est plus en période d'activité, principalement à la marche, qui met en jeu les pompes musculaires du membre pelvien. Chaque contraction vidange les veines musculaires à la manière d'une systole ventriculaire (coeur périphérique) ; elles éjectent brutalement leur contenu loin en aval, relançant ainsi la circulation régionale. Soumises ainsi à d'amples variations de volume, de pression, de vitesse, de direction (flux et reflux) du courant sanguin, les veines subissent à la fois des contraintes hémodynamiques majeures, et des périodes de bas débit tout aussi néfastes ; d'où la fréquence de la stase avec œdème, du reflux avec varices, de la phlébothrombose. Autant de témoins chez l'homme d'une adaptation circulatoire imparfaite à la station érigée, à la locomotion bipède, mais également à l'immobilité prolongée en position de repos, couchée ou assise.

La gymnastique veineuse du lever est un exemple de l'enchaînement rapide, en quelques secondes, d'états circulatoires extrêmes. Le décubitus du repos nocturne met le membre de niveau avec l'oreillette, annulant l'action de la pesanteur ; (elle peut être une force motrice si les jambes sont surélevées). La pression veineuse est basse, 10 cmm de Hg, et la circulation rapide, 0,30 m/seconde. En clinostatisme, la circulation se caractérise par une accélération expiratoire, passant par exemple de 0,20 à 0,40 m/seconde. La station debout qui lui succède est synonyme de stagnation sanguine, de turgescence veineuse. Toutes valvules ouvertes, elle fait peser, sur les veines de la cheville, une colonne liquidienne de plus de 1 mètre

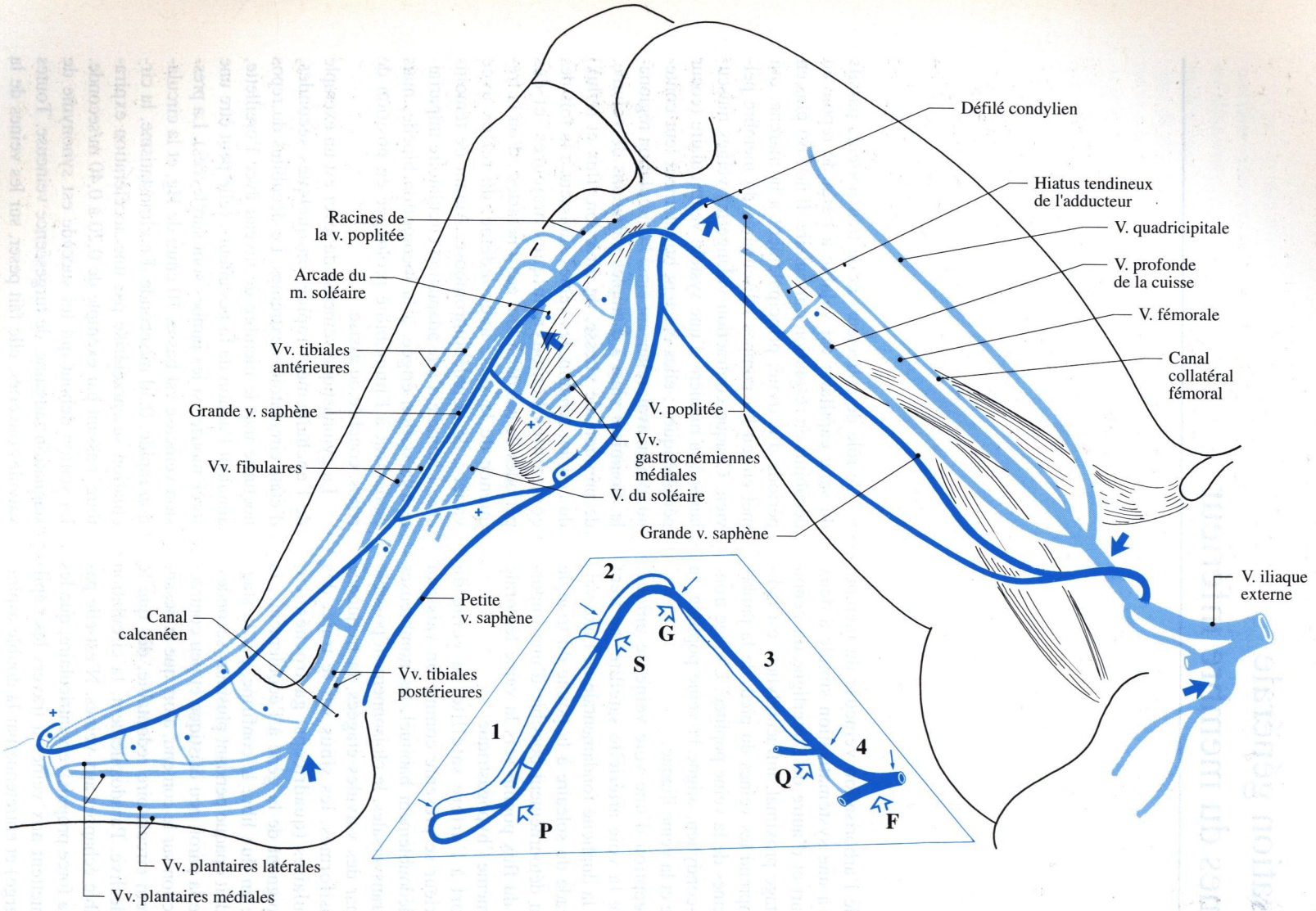

Fig. 5-1. Les principales veines du membre inférieur. Vue médiale semi-schématique. ——>: confluents ou pompes musculaires ° : veines communicantes + : arcs veineux. En cartouche : sectorisation et carrefours veineux : 1 : secteur tripédiculaire : le pied et la jambe ; 2 : secteur bipédiculaire : étage poplité infracondylien ; 3 : secteur tronculaire avec canal collatéral : étage poplité supracondylien et étage fémoral ; 4 : secteur tronculaire sans canal collatéral, avec arcs anastomotiques : étage iliaque externe. Carrefours veineux réalisant des pompes musculaires : P : plantaire, S : soléarien, G : gastrocnémien, Q : quadricipital, F : fessier

Fig. 5-2. Phlébographie du membre inférieur droit : les valvules de la veine fémorale et de la grande veine saphène sont bien visibles

de sang. La pression est considérable, 100 mm de Hg et la circulation très lente, 0,10 m/seconde. L'accélération est inspiratoire. Les contractions musculaires statiques nécessaires au maintien de l'équilibre, triceps sural principalement, sont faibles, et sans bénéfice circulatoire. On évalue à 300 ml l'excédent sanguin stocké dans le membre. On assiste, dès les premiers pas, à une chute spectaculaire de la pression, à 30 mm de Hg et moins, à une accélération du flux, dont la vitesse peut doubler : 0,15 à 0,20 m/seconde et à une augmentation considérable du débit, par la mise en action des pompes musculaires : plantaire, soléarienne, gastrocnémienne, quadricipitale et fessière. Sur le plan circulatoire, la position debout ne doit pas être conçue comme fonction indépendante, statique, du membre pelvien, mais comme la position de départ de la marche, dont elle est l'intermédiaire obligatoire.

Mise en place

La répartition des veines en deux réseaux, superficiel et profond, obéit à l'organisation générale des membres en deux loges, séparées par une membrane fibreuse, le fascia ou aponévrose superficielle. L'enceinte profonde ainsi isolée est étanche. Elle est subdivisée en loges secondaires par des lames fibreuses hermétiques, les septa intermusculaires, la membrane interosseuse. Chaque loge constitue une unité circulatoire. Un tel dispositif facilite la progression de la colonne sanguine, par l'effet de massage qu'exercent les muscles en contraction sur les collecteurs veineux. Mais, en cas d'oedème, il aggrave la stase en comprimant les veines (syndrome des loges).

La vaste loge profonde contient les éléments de l'appareil moteur : os, articulations et muscles. La densité des veines est remarquable au niveau des épiphyses, où elles drainent l'os spongieux et les globules sanguins néoformés, et des corps charnus musculaires, où elles assurent l'élimination des catabolites produits par la contraction. Tous les pédicules veineux profonds, les axes et leurs collatérales, sont satellites des artères. La pluralité des collecteurs, au nombre de deux à quatre par artère est un fait général, sauf au niveau du tronc commun poplité, fémoral et iliaque qui s'individualise à partir des condyles fémoraux. Le pédicule vasculaire s'enrichit des vaisseaux lymphatiques profonds, et, souvent, d'un tronc nerveux ; il occupe une coulée conjonctive intermusculaire.

La loge superficielle, réduite à l'enveloppe tégumentaire, est à vocation essentiellement sensitive. Chaque veine principale est l'élément directeur d'un petit pédicule qui comprend une artériole cutanée, des vaisseaux lymphatiques superficiels, et un nerf sensitif. Il se situe dans le plan de glissement entre le fascia superficialis et l'aponévrose.

Les veines communicantes anastomosent à tous les niveaux les veines superficielles, extra-fasciales, et les veines profondes, intra-fasciales. Elles traversent l'aponévrose et gagnent la voie profonde : veines tibiales postérieures, veine fémorale en particulier.

A ces perforantes directes on oppose les communicantes indirectes ou musculaires. Elles s'ouvrent par exemple dans une veine du muscle soléaire, du muscle gastrocnémien. Les troncs saphéniens eux-mêmes se terminent également dans les gros collecteurs profonds en traversant le fascia par une crosse valvulée et en regard d'un pli de flexion : la petite veine saphène dans la veine poplitée, la grande veine saphène dans la veine fémorale.

Structure

D'une façon générale et par rapport à l'artère satellite, la veine se caractérise par son gros calibre et la minceur de sa paroi. En relation avec les fortes pressions hydrostatiques qu'elles supportent en position debout, les veines du membre pelvien développent la média ; la charpente de fibres élastiques limite la distensibilité, la musculature lisse à fibres longitudinales et à fibres circulaires ajoute un élément de vaso-motricité ; elle est peu active, sauf en cas d'irritation endoluminale : vasospasme par cathétérisme fémoro-iliaque par exemple. Ce renforcement pariétal, déjà apparent au niveau des veines profondes (épaisseur de la veine poplitée et béance à la coupe) est remarquable pour les veines saphènes. Leur paroi musclée les rend aptes à supporter de fortes pressions ce qui permet de les utiliser pour les pontages artériels.

Valvules

Toutes les veines des membres sont valvulées. Les éléments, disposés en général par paires, s'échelonnent sur tout le trajet des troncs et des collatérales (fig. 5-2). Leur rôle, dans l'orientation du flux et la prévention du reflux, a suscité de nombreux travaux, parfois contradictoires en ce qui concerne les veines communicantes :

Houzé définit deux lois dictées par l'orientation des valvules : "Au pied le sang va des veines profondes aux veines superficielles, et des veines plantaires aux veines dorsales ; l'orientation est inversée à la jambe et

à la cuisse : toutes les perforantes et les troncs saphéniens se drainent dans les veines profondes".

Ledentu en déduit l'existence d'une pompe musculaire du pied : "Au repos, les veines plantaires se remplissent ; à l'appui au sol, elles sont exprimées comme une éponge et le sang est chassé dans le réseau dorsal, saphénien".

Theile, Henle signalent l'existence de perforantes sans valvules. Bardeleben voit les valvules régresser dès le stade foetal. Friedreich note la rareté de la valvule iliaque externe. Trendelenburg évoque le reflux saphénien dans l'étiologie des varices et les traite par ligature de la crosse de la grande veine saphène (v. saphène interne).

CHAPITRE 6

Organisation générale des lymphatiques du membre inférieur

A Pissas

Les vaisseaux lymphatiques et les nœuds lymphatiques (ganglions lymphatiques) du membre inférieur sont divisés comme les veines par le fascia superficiel de la totalité du membre en deux systèmes topographiquement bien individualisés : le courant superficiel extra-fascial est très riche en collecteurs protégés par le tissu cellulaire sous-cutané trouvant leur origine dans tous les secteurs de la peau. Il est satellite des veines superficielles avant de rejoindre dans la profondeur le lymphocentre inguino-fémoral (ganglions lymphatiques inguinaux superficiels) et accessoirement le lymphocentre poplité (ganglions lymphatiques poplités).

Le courant profond, intra-fascial, moins riche que le précédent, provient du système ostéo-arthro-musculaire. Les vaisseaux lymphatiques sont satellites des paquets vasculo-nerveux profonds. Ils font parfois relais dans le lymphocentre poplité et se terminent toujours dans le lymphocentre inguino-fémoral. Les courants superficiel et profond rencontrent tout au long de leurs parcours plusieurs nœuds lymphatiques qui représentent des relais.

CHAPITRE 7

Organisation générale des nerfs du membre inférieur

G Outrequin

Les nerfs du membre inférieur proviennent du plexus lombo-sacral (fig. 7-1). Le plan ventral du plexus lombaire donne naissance au nerf obturateur par les racines L2, L3 et L4. Le plan dorsal du plexus donne naissance au nerf fémoral (n. crural) par les mêmes racines. Le plexus sacré donne naissance au nerf sciatique (n. grand sciatique) par les racines L5, S1 et S2 qui reçoivent une anastomose de L4 et S3.

Il est possible de reconnaître, au niveau du plexus sacré comme au niveau du plexus lombaire, un plan ventral et un plan dorsal. Le plan ventral est le plan de flexion : il contient les fibres nerveuses de la moitié médiale du nerf sciatique qui constituent, après la division du nerf, le nerf tibial (n. sciatique poplité interne et n. tibial postérieur). Le plan dorsal est le plan d'extension : il contient les fibres nerveuses qui constituent la moitié latérale du nerf sciatique puis le nerf fibulaire commun (n. sciatique poplité externe).

Innervation tronculaire motrice

La distribution des fibres motrices terminales du nerf fémoral concerne les muscles de la loge antérieure de la cuisse. La distribution du nerf obturateur est destinée aux muscles de la loge médiale. Les fibres motrices collatérales du tronc du nerf sciatique sont destinées aux muscles de la loge postérieure de la cuisse. Le territoire moteur des branches terminales du nerf sciatique est constitué par les muscles de la jambe et du pied : le nerf tibial innerve tous les muscles de la loge postérieure de la jambe et de la face plantaire du pied ; le nerf fibulaire commun se divise en nerf fibulaire profond (n. tibial antérieur) qui assure l'innervation motrice des muscles releveurs du pied dans la loge antérieure de la jambe, et en nerf fibulaire superficiel (n. musculo-cutané) qui innerve les muscles fibulaires dans la loge latérale.

Innervation tronculaire sensitive

Tous les troncs nerveux déjà cités fournissent des rameaux sensitifs aux plans cutanés des différents segments du membre. Il faut y ajouter le nerf cutané latéral de la cuisse (n. fémoro-cutané) et le nerf génito-fémoral (n. génito-crural) qui assurent respectivement l'innervation sensitive de la face latérale et de la racine de la cuisse.

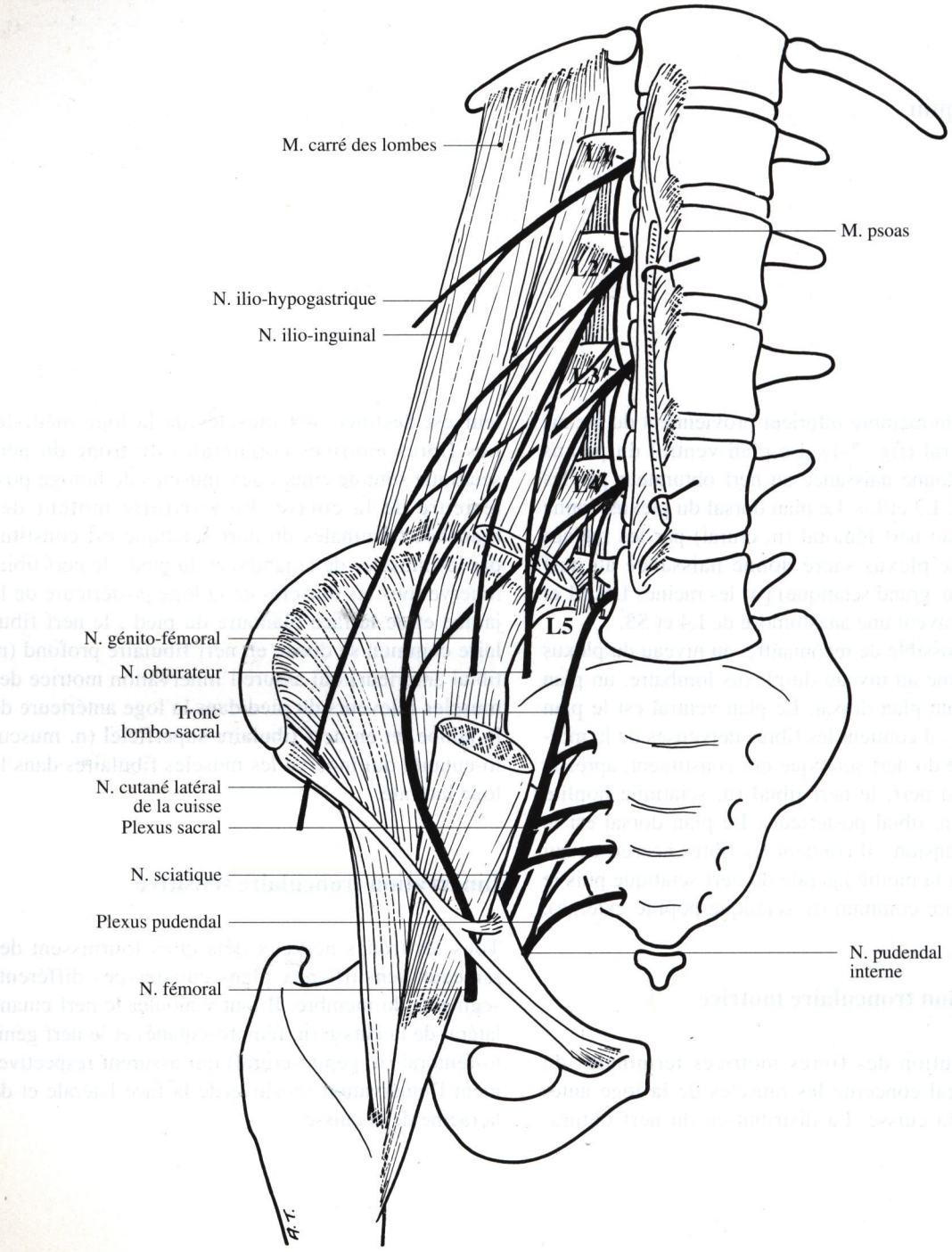

Fig. 7-1. Le plexus lomo-sacral

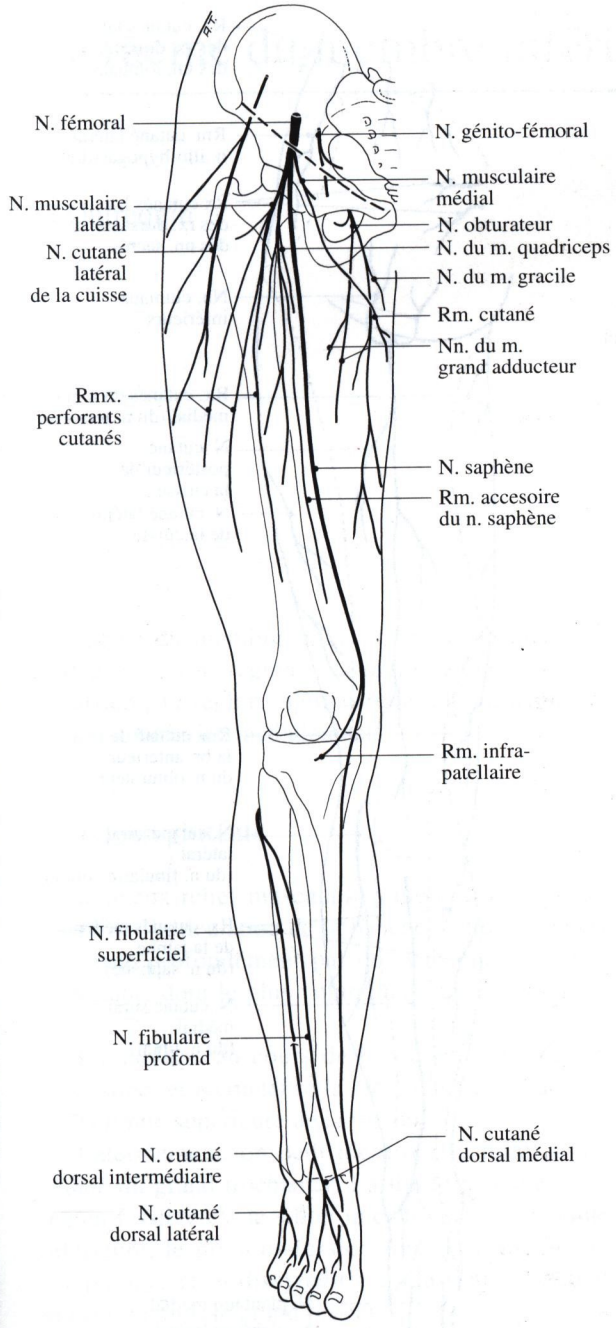

7-2

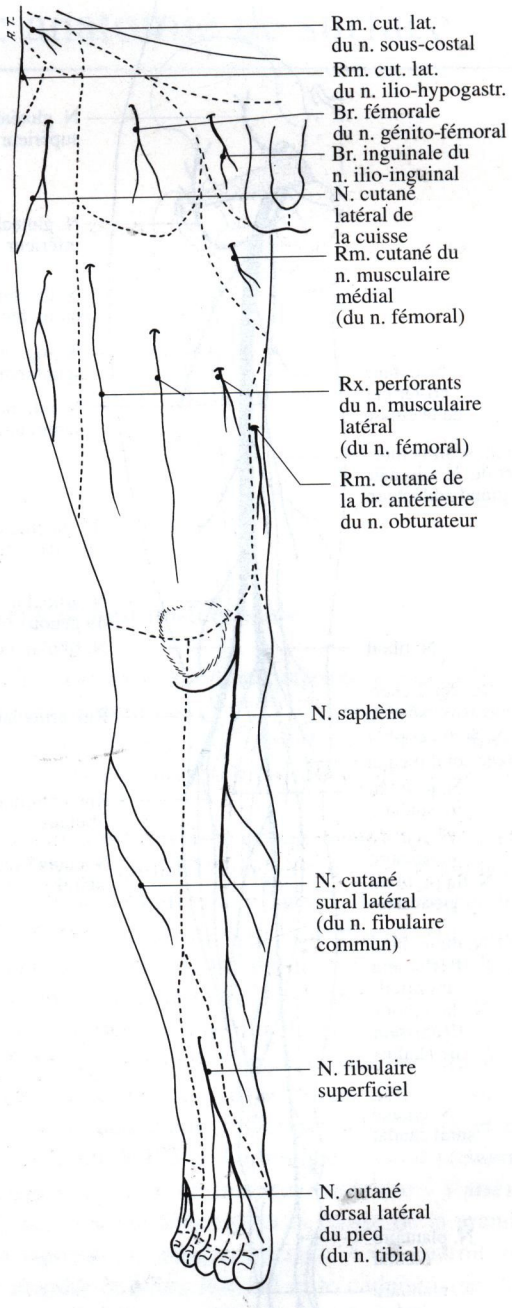

7-3

Fig. 7-2. L'innervation tronculaire du membre inférieur : vue antérieure semi-schématique

Fig. 7-3. L'innervation tronculaire sensitive du membre inférieur : vue antérieure

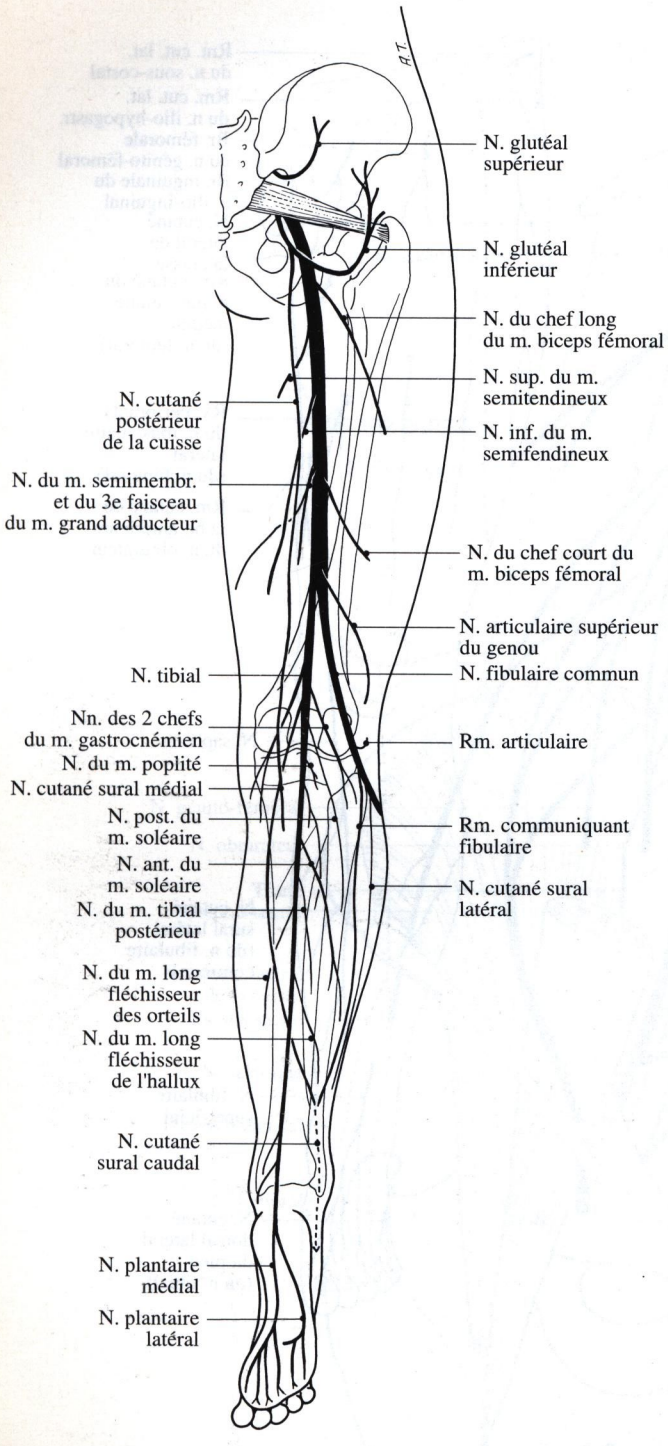

7-4

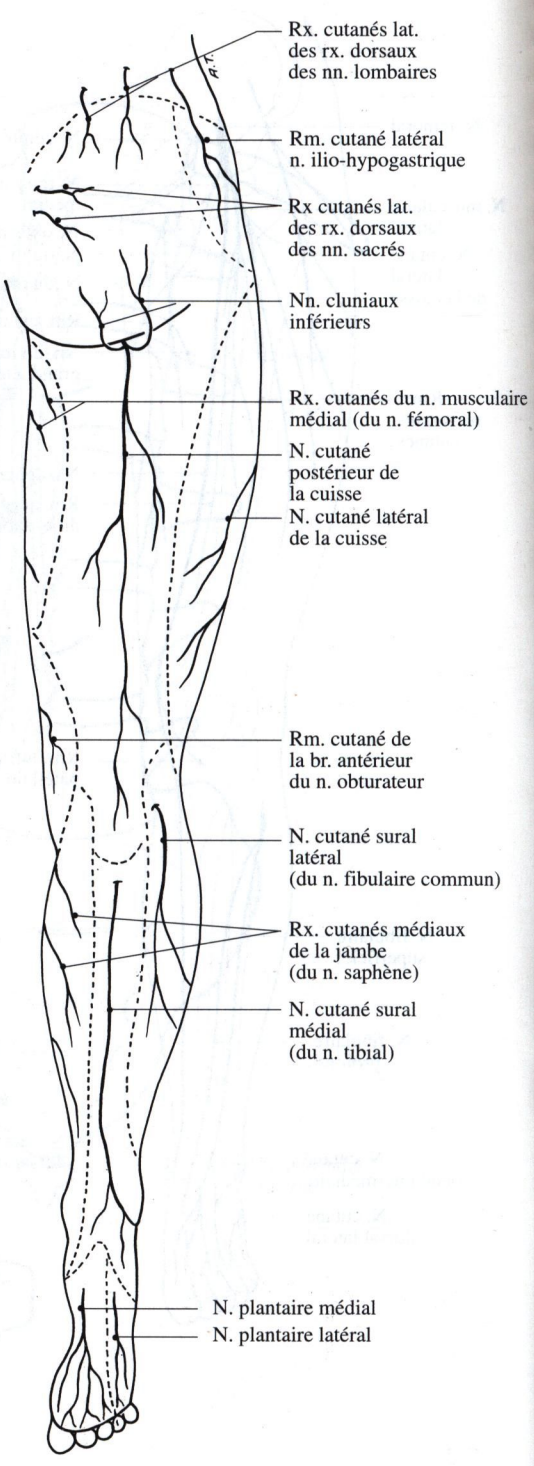

7-5

Fig. 7-4. L'innervation tronculaire du membre inférieur : vue postérieure semi-schématique

Fig. 7-5. L'innervation tronculaire sensitive du membre inférieur : vue postérieure

CHAPITRE 8

La racine du membre inférieur : anatomie de surface

G Outrequin

La racine du membre inférieur est classiquement partagée en trois régions : la région glutéale (fesse) en arrière, la région inguino-fémorale en avant, la région obturatrice médialement.

La région glutéale

Volumineux relief musculaire situé à la face postérieure de l'articulation de la hanche, cette région est traversée profondément par des vaisseaux et nerfs importants dont le plus volumineux est le nerf sciatique.

En surface, au cours de l'examen clinique, on peut palper et reconnaître la crête iliaque qui constitue la limite supérieure de la région.

Latéralement, on peut identifier le relief sous-cutané du grand trochanter. La limite médiale de la région fessière est le sillon inter-fessier, et la limite inférieure, le pli sous-fessier, dont l'affaissement, l'hypotonie et la dissymétrie traduisent un déficit moteur du muscle grand fessier.

Chez les sujets maigres, on peut palper dans le secteur inférieur et médial, la tubérosité ischiatique, sous le muscle grand fessier.

En imaginant les axes horizontal et vertical se croisant au centre de la surface de la fesse, on divise celle-ci en quatre quadrants : dans le quadrant caudal et médial se projette le trajet du nerf sciatique. C'est donc dans le quadrant crânial et latéral qu'il convient d'effectuer les injections médicamenteuses intramusculaires afin d'éviter de blesser ce nerf.

La région inguino-fémorale

Elle recouvre, en avant, l'articulation de la hanche et la région obturatrice. Dans ce segment du membre inférieur, les masses musculaires sont spécialement développées et souvent bien identifiables sous la peau.

La région est traversée obliquement par le muscle sartorius (m. couturier) qui sépare deux triangles :

- un triangle musculaire latéral, délimité par les muscles tenseur du fascia lata et sartorius, qui contient la portion proximale du muscle droit de la cuisse (m. droit antérieur). Les voies d'abord antérieures de la hanche cheminent entre ces muscles ;
- le triangle fémoral (triangle de Scarpa), limité en dehors par le muscle sartorius, en dedans par le muscle long adducteur (m. moyen adducteur), et en haut par le pli de l'aine. Le triangle fémoral recouvre les gros vaisseaux du membre inférieur : l'artère fémorale, la veine fémorale et la crosse de la grande veine saphène (v. saphène interne). A cet endroit, on peut prendre le pouls fémoral et le cathétérisme des gros vaisseaux est possible. Toute plaie pénétrante à ce niveau comporte un risque vasculaire et doit être explorée.

La limite supérieure de la région est déterminée par la droite qui joint l'épine iliaque antéro-supérieure au tubercule pubien. En profondeur, elle correspond au ligament inguinal (arcade crurale). Il faut noter qu'elle ne coïncide pas exactement avec le pli cutané de l'aine, souvent concave et plus ou moins ptosé.

La limite inférieure est déterminée par une ligne horizontale passant à l'angle inférieur du triangle fémoral. L'examen clinique explore à ce niveau les adénopathies qui concernent les lymphonoeuds (ganglions lymphatiques) inguinaux superficiels.

La région obturatrice

Elle constitue une région profonde de la racine de la cuisse qui se projette dans la moitié médiale du triangle fémoral (voir plus haut).

Ses limites sont représentées par la face exo-pelvienne du cadre osseux du foramen obturé, sans repère au niveau des plans superficiels (voir chap. 15).

CHAPITRE 9

Le squelette de la racine du membre inférieur

Cl Kénési

Deux pièces osseuses forment le squelette de la racine du membre inférieur : l'os coxal et l'épiphyse proximale du fémur.

L'os coxal

C'est le plus grand os plat de l'organisme ; il assure la liaison entre la colonne vertébrale et le membre inférieur. De plus, sa face interne évasée soutient en bas les viscères abdominaux. Il est contourné en forme d'hélice dont le moyeu serait l'acétabulum (cavité cotyloïde). Il présente donc deux parties situées dans deux plans presque perpendiculaires : l'une supérieure, l'aile iliaque et l'autre inférieure : le pourtour du foramen obturé (cadre obturateur). Cette disposition explique les images que l'on peut voir sur les radiographies de trois quarts du bassin : il n'est pas possible de visualiser les deux parties de l'os iliaque sur un même cliché. Lorsque l'une d'elle est vue dans son plein développement, l'autre est vue par la tranche (trois quarts alaire ; trois quarts obturateur).

Le moyeu : l'acétabulum (cavité cotyloïde) (fig. 9-1)

C'est une excavation profonde, hémisphérique, plus proche du bord antérieur que du bord postérieur dont elle reste distante de 3 cm. Elle regarde en bas, en avant et latéralement. Elle est limitée par un rebord saillant : le sourcil acétabulaire qui présente trois échancrures répondant aux points de jonction des trois pièces osseuses qui entrent dans la constitution de l'os coxal : ilium, pubis, et ischium. L'échancrure inférieure, appelée l'incisure de l'acétabulum (échancrure ischio-pubienne) est large et très profonde.

L'acétabulum comporte deux portions distinctes :

Une surface articulaire

La surface semi-lunaire, périphérique, en forme de croissant, encroûtée de cartilage, limitée par le sourcil acétabulaire qui donne insertion à un fibro-cartilage qui agrandit la cavité articulaire. Elle se termine par deux cornes, l'une postérieure, arrondie, saillante et l'autre antérieure, effilée, qui n'atteint pas le bord du foramen obturé.

Un arrière-fond non articulaire

Arrondi ou quadrilatère, criblé de trous vasculaires : c'est la fosse de l'acétabulum.

La moitié supérieure

L'aile iliaque est contournée en S, convexe en dehors dans sa moitié ventrale, concave en dehors dans sa moitié dorsale. Sa face superficielle ou face glutéale (fosse iliaque externe) présente deux crêtes, les lignes glutéales (lignes semi-circulaires) qui délimitent les champs d'insertion des muscles petit fessier en avant, moyen fessier au milieu et grand fessier en arrière. La ligne glutéale antérieure est concave en bas et en avant, la ligne glutéale postérieure est presque verticale (fig. 9-1).

Sa face profonde forme la fosse iliaque (fosse iliaque interne) : elle est lisse et surplombe la ligne arquée (ligne innominée), crête courbe, oblique en bas et en avant. Dans le prolongement de la ligne arquée, en arrière, existe une surface articulaire saillante, la surface auriculaire de l'os coxal, et un tubercule irrégulier : la tubérosité iliaque (fig. 9-2).

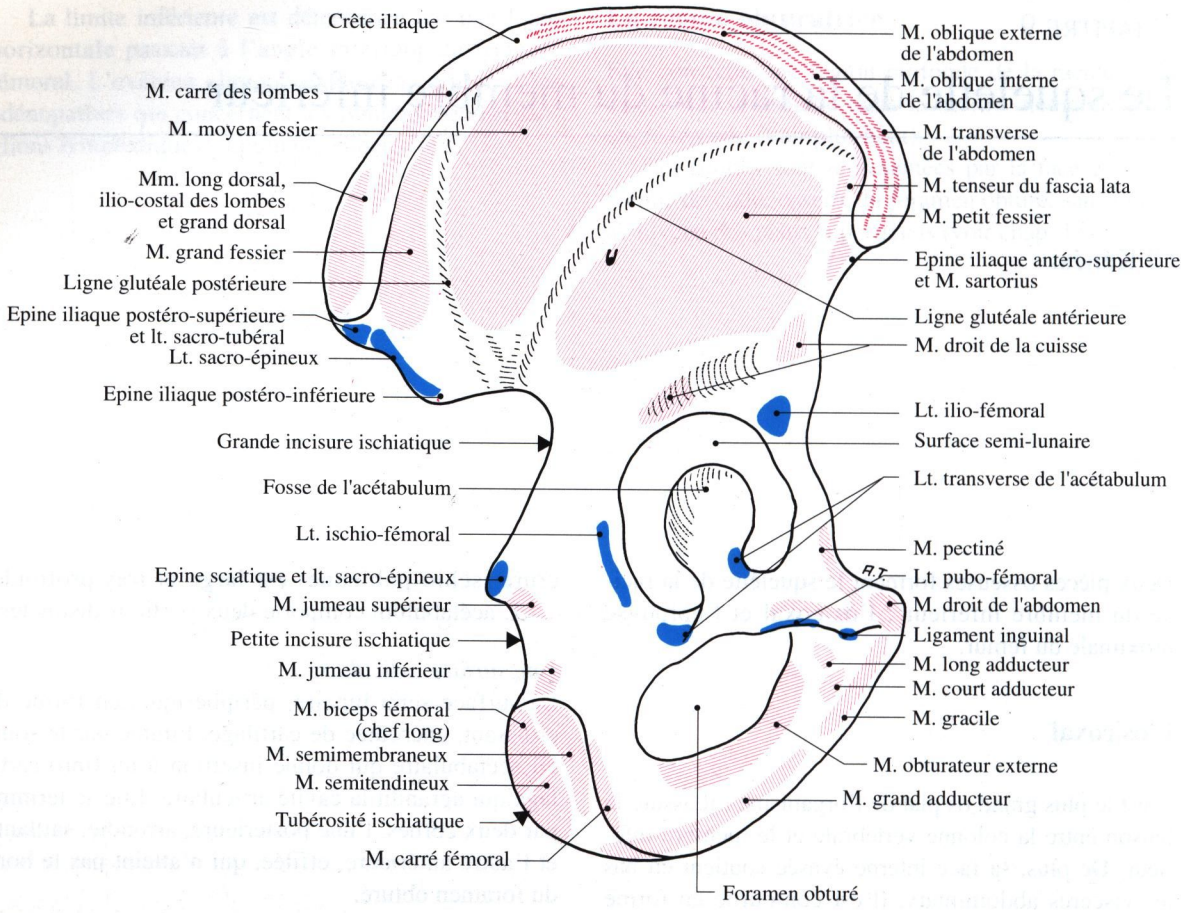

Fig. 9-1. L'os coxal : face superficielle

Son bord supérieur à forte convexité crâniale est la crête iliaque, bord supérieur épaissi de l'os coxal, palpable sous la peau, superficiel, facilement repérable. C'est un site privilégié de prélèvement des greffons osseux. Dans sa moitié ventrale, elle donne insertion aux muscles larges de l'abdomen : muscle oblique externe sur la lèvre latérale, muscle oblique interne sur la ligne intermédiaire et muscle transverse sur la lèvre médiale. Sur son bord latéral se fixent la partie haute des muscles fessiers et le muscle tenseur du fascia-lata sur le tubercule fessier. Dans sa moitié dorsale, elle donne insertion au muscle grand dorsal en superficie, au muscle carré des lombes et à la masse sacro-lombaire en profondeur ; à son extrêmité antérieure, l'épine iliaque antéro-supérieure arrondie donne insertion : en dehors au muscle tenseur du fascia-lata, en dedans au muscle sartorius (m. couturier) ; en arrière, l'épine iliaque postéro-supérieure, rugueuse, donne insertion au deuxième ligament sacro-iliaque dorsal et aux fibres hautes du ligament sacro-tubéral (grand ligament sacro-sciatique).

Son bord inférieur n'existe que dans son tiers postérieur où il est mince, échancré par le passage de l'artère glutéale supérieure (a. fessière) et du nerf glutéal supérieur (n. fessier supérieur) et où il surplombe la grande incisure ischiatique (grande échancrure sciatique).

La moitié inférieure

Elle correspond au pourtour du foramen obturé (trou obturateur).

Le foramen obturé est triangulaire, brisé en anneau de clé à sa partie antéro-supérieure. Il est limité en haut par la branche crâniale du pubis, médialement par le corps du pubis (lame quadrilatère), en arrière par la tubérosité ischiatique, en bas par la branche ischio-pubienne. Il est obturé par les deux membranes obturatrices. La branche crâniale du pubis, massive présente au niveau de sa face inférieure le sillon obturateur (gouttière sous-pubienne)

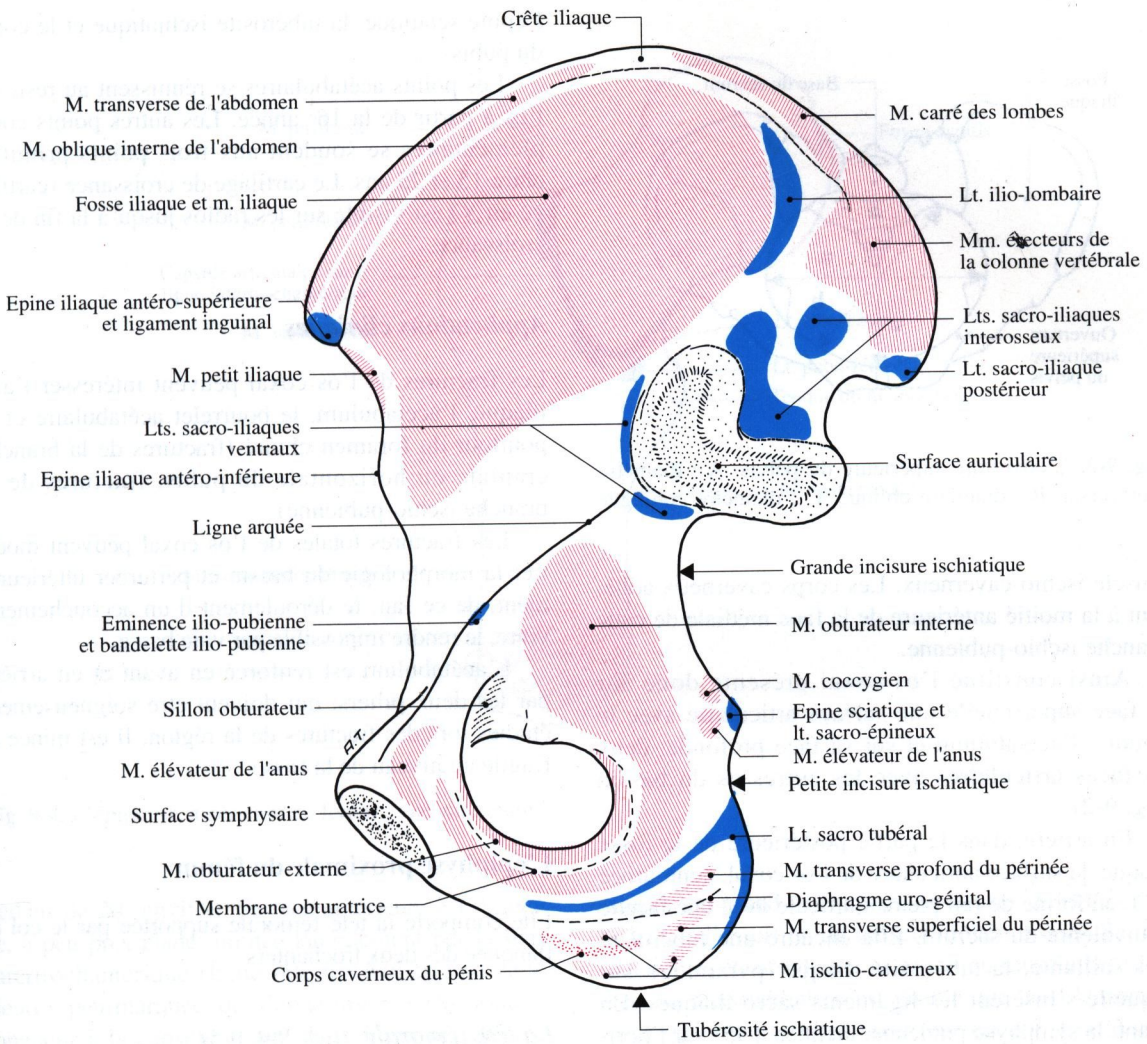

Fig. 9-2. L'os coxal : face profonde

où passe le paquet vasculo-nerveux obturateur. Le long de son bord supérieur, le pecten du pubis (crête pectinéale) donne insertion au ligament pectiné (l. de Cooper) au-dessous duquel s'insère le muscle pectiné. Le corps du pubis, incliné à 45° sur l'horizontale, donne insertion sur sa face profonde : en arrière au muscle obturateur externe et au muscle obturateur interne, en avant au muscle élévateur de l'anus. Sur sa face antéro-latérale s'insèrent le muscle droit de l'abdomen et le muscle long adducteur (m. moyen adducteur) sur une tubérosité très saillante sous-jacente.

En arrière du foramen obturé, la tubérosité ischiatique est une volumineuse apophyse. Son bord postérieur très saillant donne insertion au ligament sacro-tubéral (grand ligament sacro-sciatique). Elle est surplombée par l'épine sciatique, son pôle inférieur se prolonge avec la branche de l'ischium. Sur sa face latérale s'insèrent les muscles ischio-jambiers : chef long du muscle biceps fémoral, muscle semitendineux, muscle semimembraneux. Sa face inférieure donne insertion au muscle grand adducteur. Sa face profonde est lisse et entièrement située sous la ligne arquée (innominée).

La branche ischio-pubienne est formée par la réunion de la branche de l'ischium et de la branche caudale du pubis. Sur sa face latérale se fixent le muscle obturateur externe le long et au-dessous de son bord supérieur, le muscle court adducteur (m. petit adducteur) en avant, et le muscle grand adducteur en arrière. Sur le bord inférieur s'insère en avant, le muscle gracile (m. droit interne). Sur sa face profonde s'insèrent le muscle obturateur interne et les muscles du périnée : muscle transverse profond,

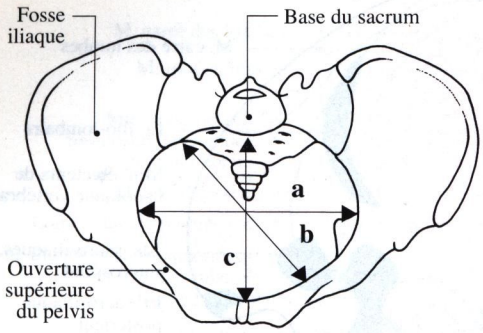

Fig. 9-3. L'ouverture supérieure du pelvis. A : diamètre transversal, B : diamètre oblique, C : diamètre conjugué

muscle ischio-caverneux. Les corps caverneux adhèrent à la moitié antérieure de la face médiale de cette branche ischio-pubienne.

Ainsi constitué l'os coxal présente donc sur sa face superficielle une surface articulaire avec le fémur : l'acétabulum et sur sa face profonde, deux surfaces articulaires avec les autres os du bassin (fig. 9-2) :

En arrière, dans la partie postérieure de la fosse iliaque, la surface auriculaire de l'os coxal, contournée en J, en forme de rail plein, s'articule avec une facette équivalente du sacrum. Elle encadre une tubérosité très saillante, la tubérosité iliaque (pyramide), sur laquelle s'insèrent les ligaments sacro-iliaques. En avant, la symphyse pubienne, inclinée à 45° sur l'horizontale est articulée avec le pubis du côté opposé.

Ces deux surfaces articulaires sont réunies par une crête mousse très saillante oblique en bas et en avant : la ligne arquée (ligne innominée). Celle-ci forme la limite des deux moitiés de la face médiale de l'os coxal et concourt, avec la ligne arquée du côté opposé et le promontoire du sacrum à limiter l'ouverture supérieure du pelvis (détroit supérieur), principal cap à franchir lors de l'accouchement (fig. 9-3).

Ossification

L'os coxal se développe par trois points d'ossification primitifs et plusieurs points complémentaires. Les trois points primitifs apparaissent successivement du deuxième au cinquième mois de la vie intra-utérine et forment l'ilium, l'ischium puis le pubis et en dernier l'acétabulum.

Il se forme ensuite des points complémentaires pour la crête iliaque, l'épine iliaque antéro-inférieure, l'épine sciatique, la tubérosité ischiatique et le corps du pubis.

Les points acétabulaires se réunissent au reste de l'os à partir de la 16e année. Les autres points complémentaires se soudent aux trois points primitifs entre 15 et 25 ans. Le cartilage de croissance (cartilage en Y) est visible sur les radios jusqu'à la fin de la croissance.

Applications cliniques

Les fractures de l'os coxal peuvent intéresser l'aile iliaque, l'acétabulum, le bourrelet acétabulaire et le pourtour du foramen obturé (fractures de la branche crâniale ou horizontale du pubis, fractures de la branche ischio-pubienne).

Les fractures totales de l'os coxal peuvent modifier la morphologie du bassin et perturber ultérieurement, de ce fait, le déroulement d'un accouchement, voire, le rendre impossible par voie basse.

L'acétabulum est renforcé en avant et en arrière par les deux piliers, qui doivent être soigneusement étudiés lors des fractures de la région. Il est mince et fragile au niveau de la fosse.

L'épiphyse proximale du fémur

Elle comporte la tête fémorale supportée par le col et flanquée des deux trochanters.

La tête fémorale (figs. 9-4, 9-5)

Elle représente les deux tiers d'une sphère de 40 à 50 mm de diamètre. Elle regarde en dedans en haut et un peu en avant. Elle est entièrement recouverte de cartilage et présente dans son quadrant postéro-inférieur la fovea capitis (fossette du ligament rond) qui est dépourvue de cartilage, avec une partie excavée et rugueuse où se fixe le ligament de la tête fémorale (ligament rond) et une partie lisse où il glisse (fig. 10-4). Sur son pourtour s'insère le revêtement synovial qui représente la gaine du ligament de la tête fémorale.

Le col du fémur

Il réunit la tête à la diaphyse. Il est aplati d'avant en arrière, plus large en dehors qu'en dedans. Il fait avec l'axe de la diaphyse un angle d'inclinaison de 125 à 130°, ouvert en bas et en dehors et avec le plan coronal un angle de déclinaison ouvert en avant et en

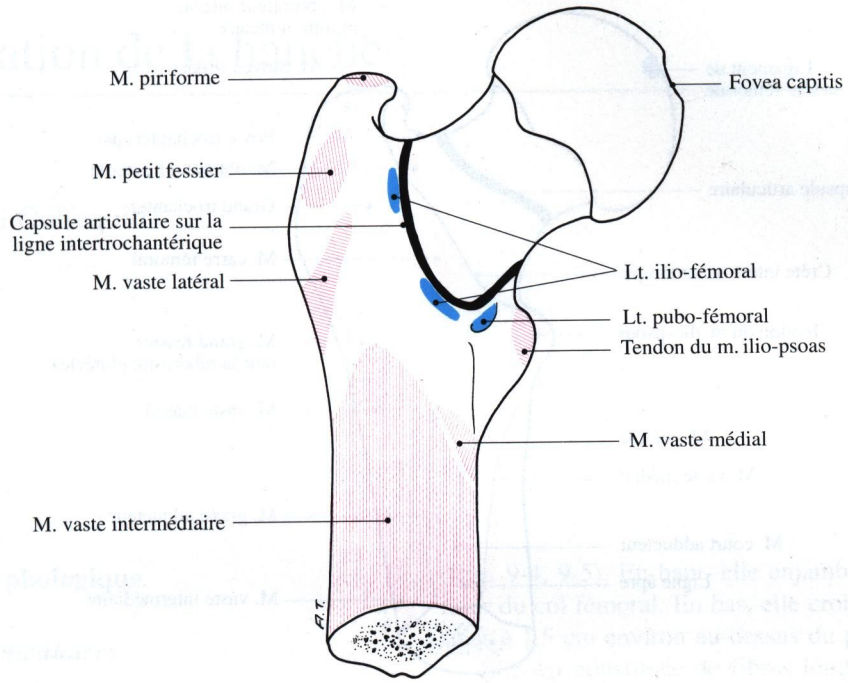

Fig. 9-4. L'épiphyse supérieure du fémur : vue antérieure

dedans de 20° environ. Sa face antérieure est rugueuse, à peu près plane, limitée latéralement par la ligne intertrochantérique (ligne intertrochantérienne antérieure), peu marquée, qui donne insertion sur toute sa longueur à la capsule et aux deux faisceaux du ligament ilio-fémoral (ligament de Bertin, voir chap. 10).

Sa face postérieure est plus convexe. Elle donne insertion à la capsule articulaire à l'union de son tiers latéral et de ses deux tiers médiaux. Elle présente une gouttière oblique en haut et latéralement pour le tendon du muscle obturateur externe. Elle est limitée latéralement par la crête intertrochantérique (ligne intertrochantérienne postérieure), très saillante, mousse.

Son bord supérieur est très épais, légèrement concave en haut, enjambé en dehors par la capsule.

Son bord inférieur est plus long, moins épais et contourné lui aussi par la capsule articulaire.

Le grand trochanter (figs. 9-4, 9-5)

Il est situé à l'angle d'union du corps et du col fémoral. Sur sa face latérale se termine la branche de trifurcation externe de la ligne âpre où s'insère le muscle vaste latéral (m. vaste externe) qui contourne la face latérale du grand trochanter. Au-dessus de cette crête, se trouve l'insertion du muscle moyen fessier. Sa face antérieure, étroite donne insertion au muscle petit fessier. Sa face médiale n'est visible que dans la portion qui surplombe le bord supérieur du col. Elle donne insertion dans la fosse trochantérique (fossette digitale) au muscle obturateur externe, et, plus en avant au muscle obturateur interne et aux muscles jumeaux. Sur sa face supérieure se fixe sur une surface en croissant le muscle piriforme (m. pyramidal du bassin).

Le petit trochanter (figs. 9-4, 9-5)

C'est une éminence conique, située à l'angle rentrant de l'extrémité supérieure de la diaphyse fémorale et du col du fémur. A son sommet se fixe la puissante terminaison du muscle ilio-psoas (m. psoas iliaque).

Architecture osseuse

La tête fémorale, les bords supérieurs du col et du grand trochanter, sont limités par une lame osseuse compacte, mince. Par contre, le bord inférieur du col du fémur est renforcé par un prolongement de la cor-

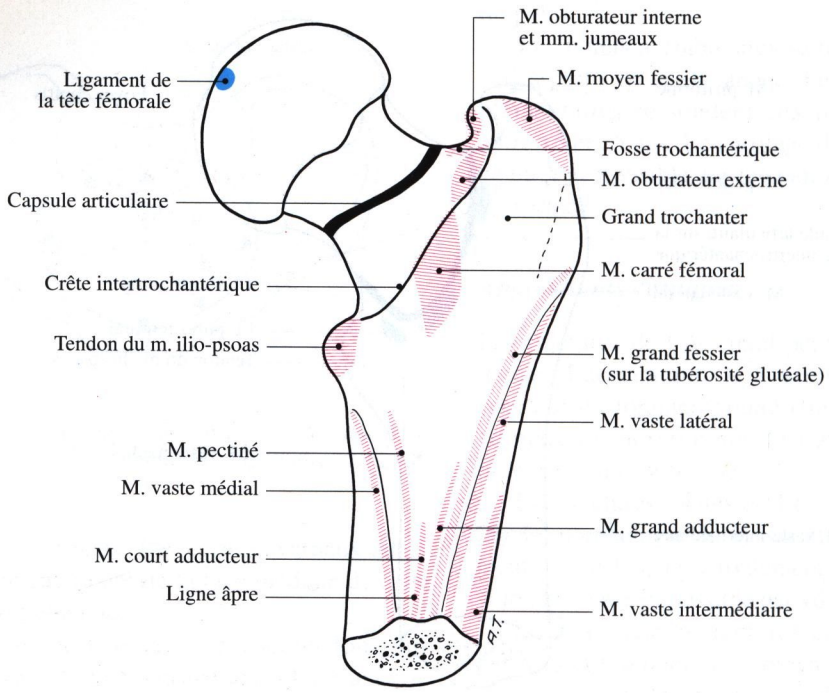

Fig. 9-5. L'épiphyse supérieure du fémur : vue postérieure

ticale médiale diaphysaire, improprement appelé éperon sous-cervical de Merckel car il a été décrit pour la première fois par Rodet. L'os spongieux de l'épiphyse fémorale supérieure est disposé en travées qui obéissent aux lois de la stratigraphie : un système ogival dans le grand trochanter répond aux insertions des muscles qui s'y fixent ; partant de l'éperon sous-cervical, un éventail de sustentation diverge dans la tête fémorale jusqu'à ses parties supérieures et médiales. Sous la corticale supérieure du col se trouve une zone de travées assez raréfiées, zone de fragilité et point d'appel des fractures.

Vascularisation artérielle

La tête fémorale est revêtue de cartilage sur les deux-tiers de sa surface. Sa vascularisation est donc précaire. Elle reçoit des artères dont la provenance est triple : artère du ligament de la tête fémorale, artères capsulaires, artère circonflexe médiale de la cuisse (a. circonflexe postérieure).

Artère du ligament de la tête fémorale

C'est une artériole, branche de l'artère obturatrice, qui n'a qu'un rôle accessoire et ne vascularise qu'une petite partie médiale de la tête.

Les artères capsulaires

Elles suivent les replis de la synoviale à la face inférieure de l'articulation. Elles assurent la vascularisation du pôle inférieur de la tête fémorale. Elles sont grandement menacées par les fractures du col du fémur situées près de la tête et lors des luxations qui déchirent la capsule.

L'artère principale

C'est une branche de l'artère circonflexe médiale de la cuisse (a. circonflexe postérieure) (fig. 12-3) qui chemine derrière le muscle carré fémoral (m. carré crural) enjambe le bord supérieur du col et assure la vascularisation de la partie portante de la tête fémorale, c'est à dire de son tiers supérieur. C'est cette artère qui est menacée par toutes les voies d'abord postérieures de la hanche.

Cette vascularisation précaire et fragile explique que la tête fémorale, plus que tout autre os, soit exposée à la nécrose post-traumatique ou spontanée.

CHAPITRE 10

L'articulation de la hanche

Cl Kénési et G Outrequin

Anatomie morphologique

Les surfaces articulaires

Elles sont représentées par l'acétabulum d'une part et la tête fémorale d'autre part, étudiées au chapitre précédent. Elles sont complétées par le bourrelet acétabulaire : fibro-cartilage fixé sur le bord du sourcil acétabulaire, augmentant la profondeur de l'acétabulum et assurant une meilleure cooptation des surfaces articulaires. Il est prismatique, triangulaire à la coupe, avec une face adhérente ou base d'insertion au sourcil osseux, une face axiale lisse recouverte de cartilage, articulaire, et une face périphérique convexe qui donne insertion à la capsule. Il passe en pont au-dessus de l'incisure de l'acétabulum entre les cornes antérieure et postérieure de la surface semi-lunaire. Sa hauteur varie de 5 à 10 mm. Il est formé de faisceaux fibreux qui contournent le pourtour de l'acétabulum et s'incurvent pour décrire un trajet plus ou moins circulaire.

Les moyens d'union

Ils sont nombreux et très puissants :

La capsule articulaire de la hanche
c'est un manchon fibreux qui unit la tête fémorale à l'acétabulum ; sur le bassin, elle s'insère au pourtour du sourcil acétabulaire ; sur le fémur, elle s'insère en avant sur la ligne intertrochantérique, en arrière, elle s'insère à la face postérieure du col fémoral laissant ainsi extra-articulaire la crête intertrochantérique (figs. 9-4, 9-5). En haut, elle enjambe le bord supérieur du col fémoral. En bas, elle croise le bord inférieur à 1,5 cm environ au-dessus du petit trochanter.

Elle est constituée de fibres longitudinales dont les plus profondes reviennent sur elles-mêmes avant de s'insérer à la face inférieure du col soulevant les replis synoviaux des freins de la capsule. Les fibres circulaires cravatent le col fémoral par en arrière où elles forment la zone orbiculaire (de Weber).

Le ligament ilio-fémoral (de Bertin) (figs. 10-1, 10-2)
C'est le plus puissant des ligaments de la hanche, tendu de l'épine iliaque antéro-inférieure aux deux extrémités de la ligne intertrochantérique. Avec ses deux bords supérieur et inférieur renforcés qui contractent des rapports étroits avec les muscles voisins, muscle vaste latéral, muscle petit fessier, muscle droit de la cuisse, (m. droit antérieur), il peut résister à des tractions dépassant 500 kilos.

Le ligament ischio-fémoral (fig. 10-3)
Moins puissant que le ligament ilio-fémoral, le ligament ischio-fémoral a comme lui une forme triangulaire avec un sommet au niveau de la tubérosité ischiatique dans sa région sous-acétabulaire et une base qui correspond à peu près à l'insertion de la partie postérieure de la capsule articulaire de la hanche.

Le ligament pubo-fémoral (figs. 10-1, 10-2)
Il renforce la capsule en bas et en avant. Il est tendu de la partie antérieure de l'éminence ilio-pubienne (éminence ilio-pectinée) à la face inférieure du col fémoral au-dessus du petit trochanter. Il forme avec les deux faisceaux du ligament ilio-fémoral un N

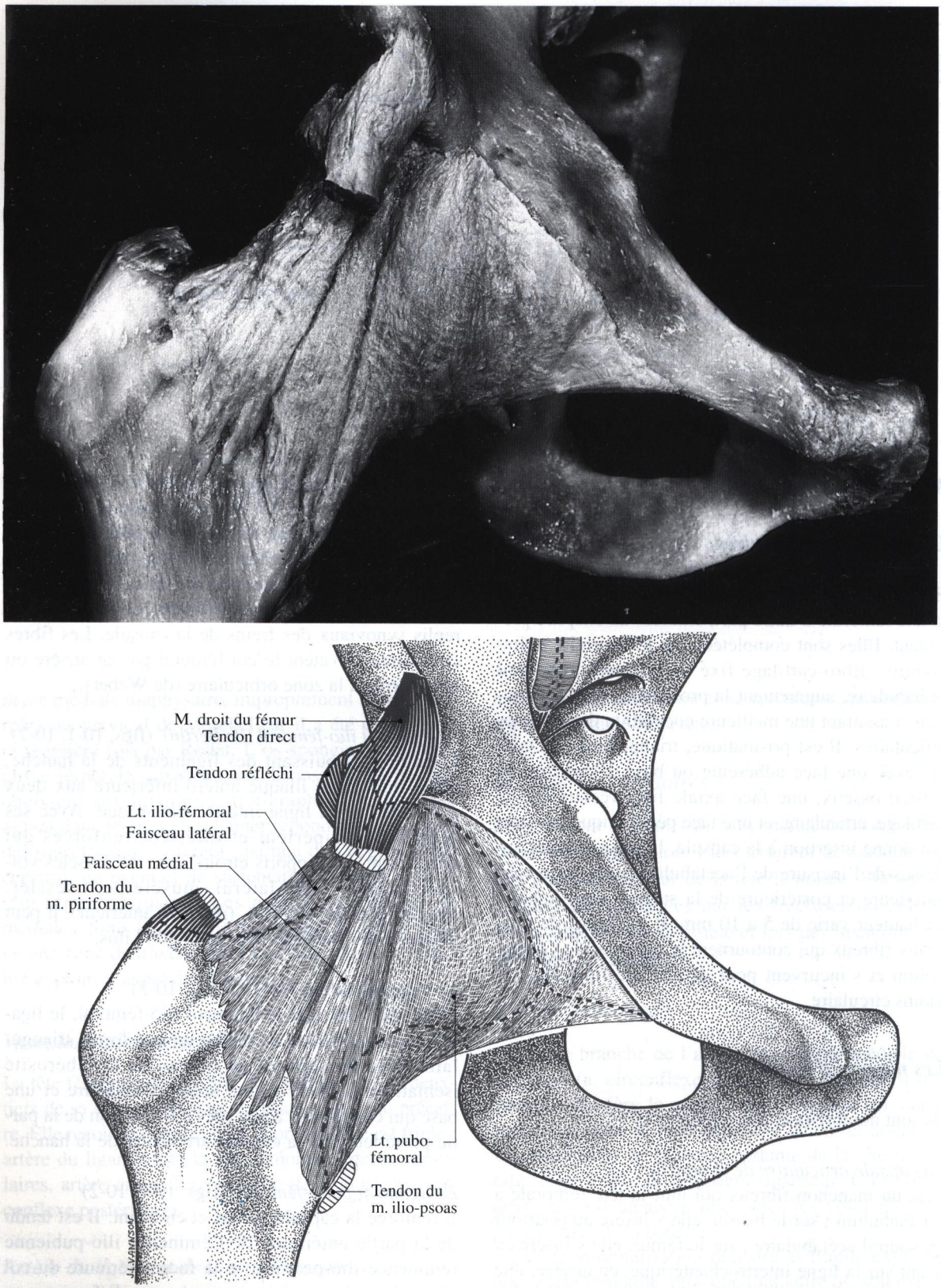

Figs.10-1, 10-2. L'articulation de la hanche : vue antérieure. In : Guyot J (1981) Atlas of Human Limb Joints, Springer-Verlag

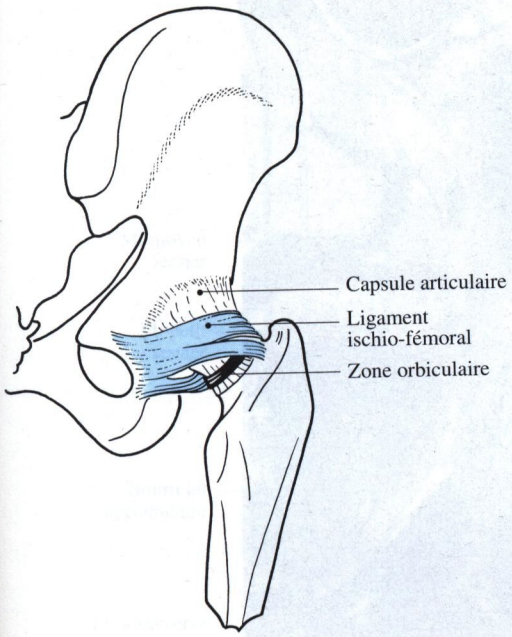

Fig. 10-3. L'articulation de la hanche : vue postérieure

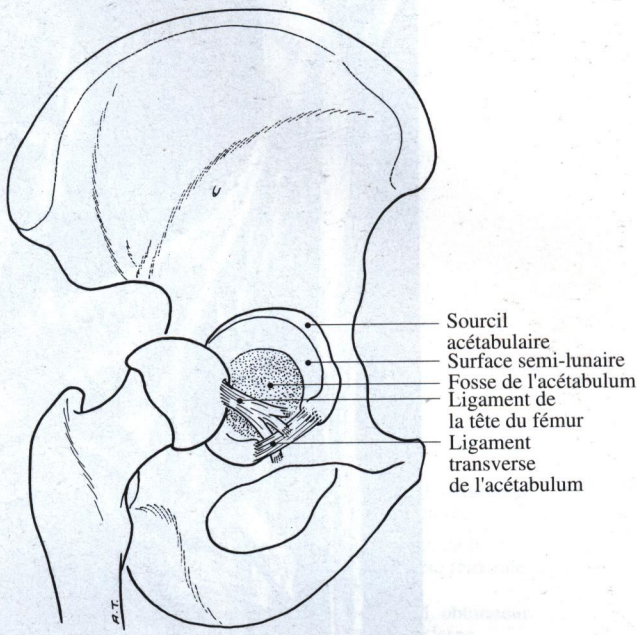

Fig. 10-4. Le ligament de la tête du fémur

couché ; entre les branches moyenne et inférieure de ce N, le muscle ilio-psoas est au contact de la capsule articulaire dont il est séparé par une bourse séreuse qui peut communiquer avec l'articulation de la hanche.

Le ligament de la tête fémorale (fig. 10-4)
Intra-articulaire mais extra-synovial, il mesure environ 3 cm de long, prend son origine dans la partie antéro-supérieure de la fovea capitis, fossette ovalaire située dans le quadrant postéro-inférieur de la tête fémorale. Il s'enroule un peu sur la tête fémorale et se termine en deux faisceaux antérieur et postérieur qui, après avoir croisé le pont du bourrelet acétabulaire dans l'incisure acétabulaire s'insèrent sur les deux cornes antérieure et postérieure de la surface semi-lunaire. Entre ces deux faisceaux, une lamelle fibreuse vient se fixer directement sur le ligament transverse de l'acétabulum. Il est revêtu d'une synoviale propre formant la tente du ligament de la tête fémorale, qui s'insère au pourtour de la fovea capitis sur la tête fémorale et au pourtour de la fosse de l'acétabulum.

Vascularisation

Elle est décrite à la fin du chapitre 9.

Innervation

Elle est assurée, sur la face antérieure par des rameaux du nerf fémoral et du nerf obturateur ; sur la face postérieure, par des rameaux du nerf sciatique et du nerf du muscle carré fémoral (m. crural). Le nerf obturateur donne, en outre, un rameau important : le nerf articulaire antérieur de la hanche. Il naît dans la cavité pelvienne, et se divise à la sortie du sillon obturateur en trois branches : un rameau pour le bourrelet, le nerf acétabulaire qui pénètre dans la fosse de l'acétabulum et dans le ligament de la tête fémorale, et un rameau pour la face antérieure de la capsule.

La section complète de la capsule entraîne une énervation sensitive quasiment complète de l'articulation coxo-fémorale et a été longtemps utilisée pour traiter certaines algies de la hanche (Tavernier, Pellanda).

Mécanique articulaire de la hanche

La hanche est une articulation sphéroïde (énarthrose) à trois degrés de mobilité. Elle permet au membre inférieur de dessiner un vaste tronc de cône dont l'articulation coxo-fémorale serait le sommet. Il est habituel de coter ses mouvements en se référant aux trois plans de l'espace :

Fig. 10-5. Coupe coronale de l'articulation de la hanche. In : Guyot J (1981) Atlas of Human Limb Joints, Springer-Verlag

L'amplitude de la flexion de la hanche dépend de la position du genou :

- lorsque le genou est fléchi, la flexion active dans la hanche atteint 120°, et la flexion passive, 145° ;
- lorsque le genou est en extension, la flexion active de la hanche atteint 90°, et la flexion passive, 120°.

En position verticale les ligaments passifs antérieurs et postérieurs sont peu tendus. Par contre, en flexion (position assise avec, surtout, les jambes croisées) tous les ligaments sont détendus, et réalisent les conditions maximales d'instabilité.

L'amplitude de l'extension est aussi conditionnée par la position du genou : lorsque le genou est fléchi, l'extension active est de 10°, et l'extension passive, 30°. Lorsque le genou est étendu, l'extension active et passive atteignent chacune 20°.

Cette limitation de l'extension se rapporte à la mise en tension de tous les ligaments passifs par effet d'enroulement autour du col fémoral. Le ligament le plus tendu est le puissant ligament ilio-fémoral. En chaîne cinétique fermée, il limite et soutient efficacement la bascule postérieure du bassin.

L'amplitude de l'abduction active habituelle est de 30° par rapport à la verticale. L'abduction forcée, obtenue par entraînement (gymnastique et danse), atteint 90° ou même 120° par rapport à la verticale, soit 45° ou 60° dans chaque hanche.

Le mouvement d'abduction est limité par la tension des muscles adducteurs et des ligaments passifs ilio-fémoral et pubo-fémoral, puis au-delà, par la butée du col fémoral contre le sourcil acétabulaire.

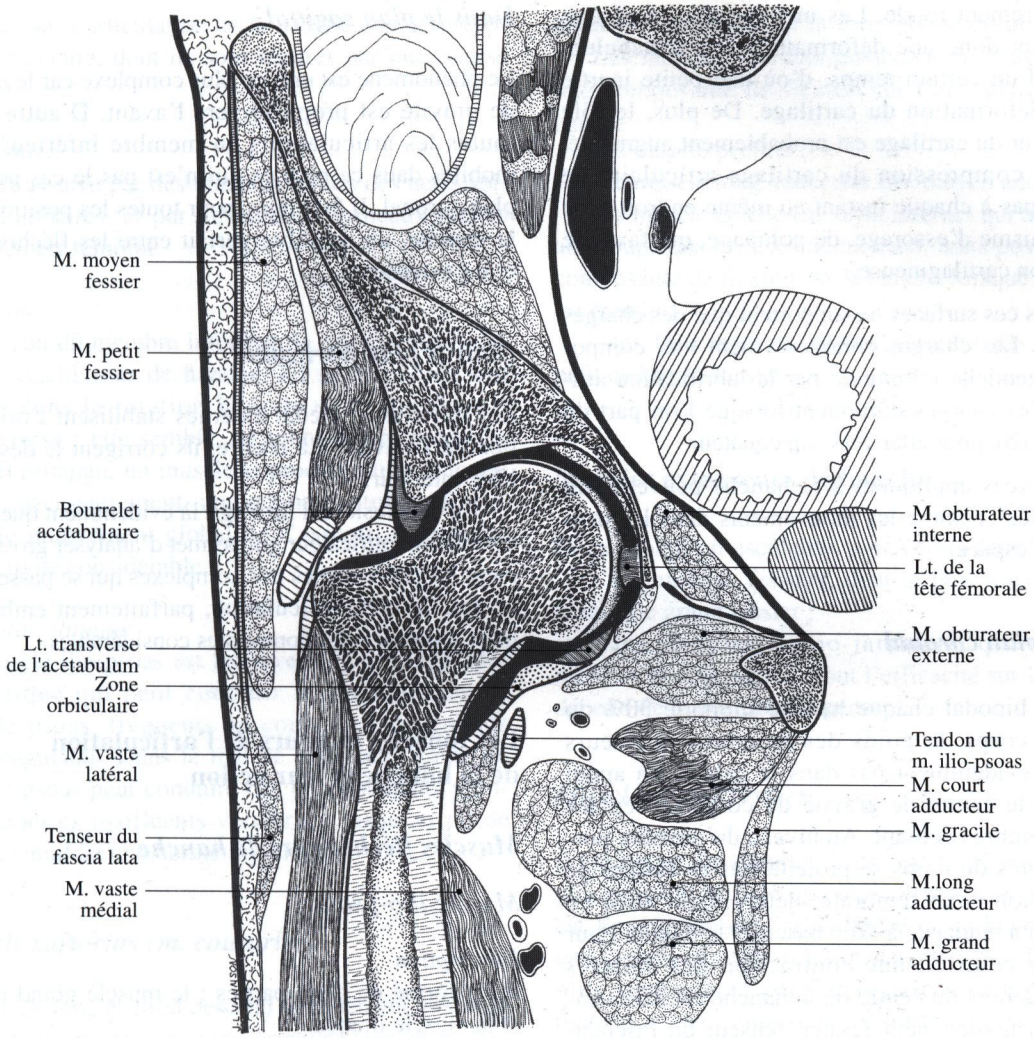

Fig. 10-6. Coupe coronale de l'articulation de la hanche. In : Guyot J (1981) Atlas of Human Limb Joints, Springer-Verlag

L'amplitude d'adduction est limitée par le contact avec le membre opposé sur l'axe médian et vertical du corps. Mais, combinée avec une flexion ou une extension, l'adduction croise la ligne médiane et peut atteindre 30° au maximum. Il a déjà été mentionné que la flexion de hanche avec adduction et rotation latérale réalise la position la plus instable de la hanche (position assise, jambes croisées).

L'amplitude de la rotation latérale est d'environ 60°. Elle est freinée par la tension des ligaments passifs antérieurs (lts ilio et pubo-fémoral).

L'amplitude de la rotation médiale, environ 30°, est limitée par la tension du ligament postérieur (lt. ischio-fémoral).

Le ligament de la tête fémorale (lt. rond) n'a pas d'action efficace dans la contention articulaire, comme le montrent les variations de sa structure anatomique, quelquefois réduite à quelques tractus fibreux. Par contre, il joue le rôle d'une lame porte-vaisseaux : il contient en effet une artériole qui assure une partie de la vascularisation de la tête fémorale.

L'amplitude de la circumduction de la hanche décrit un cône irrégulier beaucoup plus réduit que celui de l'articulation de l'épaule.

Les surfaces en présence sont congruentes chez le sujet normal (c'est-à-dire qu'elles ont même centre, même rayon). Cependant, elles ne sont jamais en contact complet l'une avec l'autre : il existe toujours une portion de tête fémorale découverte quel que soit le mouvement envisagé. En fait, (Goodfellow) cette congruence n'est pas absolue : l'acétabulum serait légèrement ogival et la tête plus

particulièrement ronde. Les mouvements en charge provoquent donc une déformation de l'acétabulum qui prend un certain temps, d'où une petite inertie dans la déformation du cartilage. De plus, le rôle amortisseur du cartilage est probablement augmenté. Enfin, la compression du cartilage articulaire ne s'exerce pas à chaque instant au même endroit d'où un mécanisme d'essorage, de pompage, qui favorise la nutrition cartilagineuse.

Toutes ces surfaces ne supportent que des charges normales. Les charges obliques voient leur composante tangentielle minimisée par la lubrification articulaire. Ces charges diminuent lorsque l'on part du pôle de la tête pour aller vers son équateur.

Les forces appliquées à la hanche peuvent être décomposées comme les mouvements dans les trois plans de l'espace.

Dans le plan coronal

En appui bipodal chaque hanche supporte 30% du poids du corps, le poids des membres inférieurs n'entrant évidemment pas dans le calcul. En appui unipodal, le centre de gravité du corps se déplace vers le membre oscillant. Au niveau du membre portant, le poids du corps se projette très en dedans de l'articulation coxo-fémorale, déterminant ainsi un couple qui a tendance à faire basculer le bassin. Pour équilibrer celui-ci, une contraction des muscles situés en dehors du centre de la hanche est nécessaire (moyen fessier, petit fessier, tenseur du fascialata). Celle-ci détermine un couple inverse qui équilibre le poids du corps. L'articulation coxo-fémorale supporte évidemment ces deux couples contraires, l'addition de ceux-ci donnant des charges équivalentes à quatre fois environ le poids partiel du corps. C'est le fameux phénomène décrit sous le nom de "Balance de Pauwels".

A titre d'application clinique : signalons qu'une insuffisance des muscles fessiers oblige le sujet à basculer son corps vers la hanche d'appui pour rapprocher au maximum son centre de gravité du centre de la tête fémorale : c'est la boiterie dite "de Trendelenburg".

Toute intervention modifiant l'orientation ou la surface des zones d'appui de l'articulation coxo-fémorale (ostéotomies) modifie les surfaces d'appui, donc les pressions unitaires. Elle modifie aussi les sollicitations auxquelles sont soumis d'une part la tête du fémur, d'autre part le col qui la supporte.

Dans le plan sagittal

Le phénomène est encore plus complexe car le centre de gravité est propulsé vers l'avant. D'autre part, toutes les articulations du membre inférieur sont mobiles dans ce plan ce qui n'est pas le cas pour le plan coronal. Il faut donc pour toutes les positions de la marche, un équilibre parfait entre les fléchisseurs et les extenseurs.

Dans le plan horizontal

Les muscles rotateurs externes stabilisent l'orientation vers l'avant. Là encore, ils corrigent le déséquilibre intérieur.

En conclusion, il ne s'agit là évidemment que d'un schéma simplificateur qui permet d'analyser grossièrement les phénomènes très complexes qui se passent au niveau de cette articulation, parfaitement emboîtée mais soumise à des contraintes considérables.

Les muscles moteurs de l'articulation de la hanche et leur action

Muscles fléchisseurs de hanche

Muscle ilio-psoas

Description

Il est formé de deux parties : le muscle grand psoas et le muscle iliaque.

Le muscle grand psoas très volumineux, lombo-fémoral, a essentiellement une action posturale.

Ses attaches supérieures, vertébrales se font par deux plans d'insertions sur les vertèbres lombaires : les insertions corporéales et les insertions costoïdales (fig. 7-1). Son corps musculaire descend vers le grand bassin, franchit le bord ventral de l'os coxal sous le ligament inguinal (arcade crurale), pénètre dans la racine de la cuisse et se termine sur le petit trochanter du fémur. Il est accompagné d'un faisceau supplémentaire, sur sa face ventrale : le muscle petit psoas.

Le muscle iliaque s'insère sur la fosse iliaque de l'os coxal (fig. 9-2) puis descend avec le corps musculaire du mucle psoas vers la racine de la cuisse . Il se termine avec lui sur le petit trochanter.

Rapports

A la racine de la cuisse, les deux muscles forment, avec le muscle pectiné, le plancher du triangle fémoral, qui contient les vaisseaux fémoraux. Ils descen-

dent devant l'articulation de la hanche contre la capsule articulaire, dont ils sont séparés par une bourse séreuse.

Innervation
Elle est assurée par des rameaux courts des nerfs spinaux lombaires, et par un ou deux rameaux provenant du nerf fémoral.

Fonction
Au niveau du membre inférieur, le muscle ilio-psoas est un fléchisseur de hanche. Le problème de son action dans la rotation latérale de la hanche est controversé : elle semble, de toute façon, modérée. Pour Basmajian, un muscle si proche d'une articulation a, nécessairement, une action posturale. Enfin, dans le mouvement global de s'asseoir, il présente une activité considérable.

Anatomie clinique
Le muscle ilio-psoas est recouvert d'une gaine aponévrotique qui peut contenir les hématomes du muscle psoas, fréquents au cours des traitements anti-coagulants. Dans le mal de Pott, cette gaine du muscle psoas peut conduire des épanchements purulents d'abcès ossifluents vertébraux jusqu'au pli de l'aine, simulant une hernie inguinale.

Muscle sartorius (m. couturier)

Ce muscle long et étroit descend obliquement devant la loge antérieure de cuisse (description, voir chap. 20).

Sur le plan fonctionnel, il est principalement fléchisseur de hanche, et accessoirement, abducteur et rotateur latéral. Les neuf-dixièmes de sa puissance sont utilisés pour la flexion, que le genou soit étendu ou fléchi [6]. Dans la marche, son activité apparaît dès le début de la flexion de hanche.

Muscle droit de la cuisse (m. droit antérieur de la cuisse)

Il est décrit avec le muscle quadriceps (chap. 20), mais son insertion sur l'os coxal, au-dessus de l'articulation de la hanche, lui donne une puissante composante de flexion, d'autant plus importante que le genou est plus fléchi. De plus, c'est un rotateur latéral de hanche. Enfin, il participe à l'abduction. Il est très peu actif dans l'appui uni-podal, et, dans la marche normale, il présente une légère activité bi-phasique [4]. Dans son rôle d'extenseur du genou, il représenterait un cinquième de la force totale du quadriceps.

Les muscles suivants possèdent, accessoirement, une composante de flexion sur l'articulation de la hanche :

- le muscle pectiné ;
- le muscle long adducteur (m. moyen adducteur) ;
- le muscle gracile (m. droit interne) qui appartient au groupe des muscles adducteurs, mais possède une composante de flexion sur la hanche lorsque le genou est étendu ;
- les faisceaux les plus antérieurs des muscles petit et moyen fessiers.

Muscles extenseurs de hanche

Deux groupes musculaires sont à considérer :

- les muscles fessiers, dont le plus important est le muscle grand fessier ;
- les muscles ischio-jambiers, qui sont des muscles bi-articulaires, dont l'efficacité sur la hanche dépend de la position du genou.

Muscle grand fessier

Il est décrit au chapitre 11. C'est le plus gros et le plus puissant muscle du corps. Son action principale est l'extension de l'articulation de la hanche, avec une composante de rotation latérale. Ses fibres les plus supérieures sont abductrices et le reste du muscle a une composante d'adduction. En chaîne cinétique fermée, avec point fixe fémoral, il est très actif dans le redressement du tronc lorsque celui-ci est fléchi à 90°.

Muscles moyen et petit fessiers

Leur participation à l'extension est moins évidente, car ce sont principalement des muscles abducteurs de hanche.

Muscles ischio-jambiers

Ils sont décrits dans le chapitre 20. Ce groupe est formé par :

- le muscle semimembraneux (m. demi-membraneux) ;
- le muscle semitendineux (m. demi-tendineux) ;
- le chef long du muscle biceps fémoral.

Tous les trois sont des muscles bi-articulaires :

leur efficacité sur la hanche dépend de la position du genou. En chaîne cinétique ouverte, lors de leur contraction avec raccourcissement, ils étendent la hanche et fléchissent le genou.

Les muscles semimembraneux et semitendineux sont des extenseurs de la hanche, et des rotateurs médiaux du genou.

La totalité des auteurs s'accorde sur leur action de stabilisation sagittale du bassin, très supérieure à celle du muscle grand fessier, et sur leur absence d'activité dans la station debout normale. Par contre, leur activité devient importante avec celle du muscle grand fessier, dans le mouvement de redressement, lorsque la hanche est fléchie et le tronc penché en avant. Leur activité globale et particulière dans la marche est étudiée plus loin.

Le muscle biceps fémoral, en plus de son action sur la flexion du genou, provoque une rotation latérale de l'articulation du genou. Dans leur action sur le genou, les deux chefs du muscle biceps fémoral paraissent totalement synergiques. Ils sont silencieux dans la station debout au repos, et dans l'appui unipodal [2].

Muscle grand adducteur

Son faisceau vertical s'insère sur la tubérosité ischiatique, en arrière de l'axe vertical d'appui sur la hanche : il est donc extenseur de hanche. Cependant, cette composante d'extension dépend aussi de la position de départ de la hanche.

Muscles abducteurs de la hanche

Les muscles placés en dehors du plan sagittal passant par le centre de la hanche sont abducteurs de cette articulation. Ce sont :

Le muscle moyen fessier

C'est l'abducteur principal, avec le muscle suivant.

Le muscle tenseur du fascia lata

Sa puissance est moitié moindre que celle du muscle moyen fessier, mais son bras de levier est beaucoup plus long.

En chaîne cinétique fermée (point fixe au tendon inférieur), ces deux muscles jouent un rôle essentiel dans la stabilisation transversale du bassin, assurant ainsi son horizontalité dans l'appui uni-podal.

Anatomie clinique : en cas d'impotence fonctionnelle de ces muscles, par paralysie, ou dans la luxation congénitale de la hanche, l'horizontalité du bassin ne peut être maintenue et, dans l'appui uni-podal, le bassin s'incline du côté opposé, mettant en évidence le signe de Duchenne-Trendelenburg.

- le *muscle grand fessier* n'est abducteur que par ses faisceaux supérieurs et superficiels, c'est-à-dire ceux qui s'insèrent sur le tractus ilio-tibial;
- le *muscle petit fessier* est principalement abducteur, mais sa puissance est trois fois moindre que celle du muscle moyen fessier;
- le *muscle piriforme* (m. pyramidal du bassin) : il est principalement abducteur, mais son exploration fonctionnelle n'est pas possible en raison de sa situation profonde.

Tous ces muscles sont étudiés dans le chapitre 11.

Muscles adducteurs de la hanche

Au plan de l'anatomie descriptive, ces muscles appartiennent à la cuisse où ils seront étudiés en détail (chap. 20), mais leur action concerne totalement la hanche. Fonctionnellement il faut ajouter aux trois muscles adducteurs, *le muscle pectiné* et *le muscle gracile* (m. droit interne). Enfin, plusieurs muscles de la fesse ont une composante d'adduction.

Les trois muscles adducteurs

Ce sont : *le muscle long adducteur* (m. moyen adducteur), *le muscle court adducteur* (m. petit adducteur) et *le muscle grand adducteur.*

Fonctionnellement ils peuvent être étudiés ensemble : ils sont très actifs dans l'adduction contre résistance, au cours de l'équitation ou du ski. Dans l'adduction libre, le muscle long adducteur est le plus actif. Ils présentent une activité dans la rotation médiale (sans doute par étirement) mais n'induisent pas une rotation latérale [1]. La composante de flexion de hanche n'est évidente que dans le muscle long adducteur. Dans la station debout sans effort les muscles adducteurs sont inactifs [3].

Muscle pectiné

Avec une moindre puissance, il a la même action, plus une composante de flexion et de rotation latérale de hanche.

Muscle gracile (m. droit interne)

C'est un muscle bi-articulaire, agissant à la fois sur la hanche et le genou. Le muscle gracile est un adducteur avec une composante de flexion sur la hanche, lorsque le genou est étendu. Son action au niveau du genou provoque une flexion et une rotation médiale du tibia.

Les muscles ischio-jambiers ont également une composante d'adduction relativement importante.

Le muscle grand fessier est adducteur par ses fibres profondes et inférieures.

Le muscle carré fémoral est adducteur et rotateur latéral de la hanche.

Enfin le muscle obturateur externe et le muscle obturateur interne ont aussi une composante d'adduction [5].

Muscles rotateurs latéraux de la hanche

La rotation latérale est l'action essentielle des muscles pelvi-trochantériens et, plus accessoirement, des muscles fessiers, décrits au chapitre suivant.

Le muscle piriforme (m. pyramidal du bassin) est abducteur et rotateur latéral de la hanche.

Les muscles obturateur interne et obturateur externe, en raison de leur position derrière la hanche, sont des rotateurs latéraux, surtout le muscle obturateur externe, sur hanche fléchie.

Les autres muscles possèdant une composante de rotation latérale sont :

- le muscle carré fémoral (m. carré crural) ;
- le muscle pectiné qui est ainsi adducteur, fléchisseur et rotateur latéral ;
- le faisceau vertical du muscle grand adducteur ;
- les muscles ischio-jambiers ;
- les muscles fessiers dans leur presque totalité.

Muscles rotateurs internes de la hanche

Ils sont moins nombreux et trois fois moins puissants que les rotateurs latéraux. Ce sont :

- *le muscle petit fessier*, dans sa totalité ;
- *le muscle moyen fessier*, par ses faisceaux antérieurs seulement ;
- *le muscle tenseur du fascia lata*, qui est principalement abducteur de hanche, mais possède une composante de rotation médiale.

Dans l'hyper-rotation médiale, les muscles obturateur externe et pectiné deviennent des rotateurs internes.

Applications cliniques

Les luxations traumatiques de hanche les plus fréquentes sont les luxations hautes et postérieures appelées luxations iliaques. Elles s'accompagnent souvent de fracture du sourcil acétabulaire. Les luxations antérieures ou pubiennes sont plus exceptionnelles.

La luxation congénitale de hanche est la conséquence d'une malformation de naissance par aplasie du toit de l'acétabulum, entraînant une luxation haute de la tête du fémur.

Bibliographie

1. De Sousa OM, Vitti M (1966) Estudio electromyographico de los musculos adductores largo y mayor. Arch Mex Anat 7 : 52-53
2. Furlani J, Vitti M, Bérzin F (1977) Musculus biceps femoris, long and short heads : an electromyographic study. Electromyogr Clin Neurophysiol 17 : 13-19
3. Goto Y, Kumamoto M, Okamoto T (1974) Electromyographic study of the function of the muscles participating in thigh elevation in the various planes. Res J Phys Ed 18 : 269-276
4. Greenlaw RK (1973) Function of muscles about the hip during normal level walking. Ph D, Thesis, Queen University, Canada
5. Kapandji IA (1968) Physiologie articulaire. Fasc. II : Membre inférieur (2e Ed) Librairie Maloine, Paris
6. Mathieu P, Padovani P (1963) Guide barême des accidents du travail et des maladies professionnelles . Poinat. Paris
7. Wheatley MD, Jahnke WD (1951) Electromyographic study of the superficial thigh and hip muscles in normal individuals. Arch Phys Med 32 : 508-515

CHAPITRE 11

Les muscles de la racine du membre inférieur

G Outrequin

On peut les répartir en quatre groupes : muscles de la région glutéale, muscles pelvi-trochantériens profonds, muscles de la région inguinale et muscles de la région obturatrice.

Les muscles de la région glutéale

La fesse contient un ensemble de muscles superficiels et profonds qui s'insèrent sur le bassin, d'une part, et sur le grand trochanter, d'autre part.

Les muscles superficiels

Trois muscles volumineux assurent la couverture de la région fessière, ce sont les muscles fessiers. En avant d'eux se situe le muscle tenseur du fascia lata qui appartient topographiquement à la région inguino-fémorale mais peut être rattaché, de par sa fonction, aux muscles fessiers.

Muscle grand fessier

C'est le muscle le plus superficiel de la fesse : il est constitué de grosses colonnes charnues, qui se disposent en deux plans : un plan superficiel et un plan profond

Insertions et orientation

Les insertions pelviennes se font sur la face superficielle de l'aile iliaque (ou face glutéale), en arrière de la ligne glutéale supérieure, sur la face dorsale de l'articulation sacro-iliaque, sur la face dorsale du sacrum et, partiellement, sur la face dorsale des ligaments sacro-épineux (petit ligament sacro-sciatique) et sacro-tubéral (grand ligament sacro-sciatique) (fig. 9-1). Les épais faisceaux musculaires se dirigent obliquement en bas et en dehors, vers le grand trochanter.

Le plan profond du muscle fessier s'insère latéralement sur la tubérosité glutéale du fémur, ou crête de bifurcation supérieure et latérale de la ligne âpre (fig. 9-5). Le plan superficiel du muscle s'insère sur la partie haute et postérieure du tractus ilio-tibial (bandelette de Maissiat) (figs. 11-1, 11-2, 11-3).

Rapports

Le plan superficiel du muscle est en rapport étroit avec le muscle tenseur du fascia lata, placé en avant. Les deux muscles sont réunis par une aponévrose triangulaire : le fascia glutéal (figs. 11-2, 11-3). L'ensemble des deux muscles et du fascia constitue une large structure musculo-aponévrotique recouvrant la région de la hanche, comme le muscle deltoïde recouvre l'articulation de l'épaule. De ce fait, cet ensemble musculo-aponévrotique est appelé : le deltoïde fessier (fig. 11-2).

Le muscle grand fessier recouvre partiellement le muscle moyen fessier et totalement les muscles pelvi-trochantériens profonds.

Les vaisseaux et nerfs de la fesse sont situés entre le plan musculaire de couverture et le plan musculaire profond : les vaisseaux et le nerf glutéaux supérieurs (vx. et n. fessiers supérieurs), les vaisseaux et le nerf glutéaux inférieurs (vx. ischiatiques et n. petit sciatique), et surtout le nerf sciatique (n. grand scia-

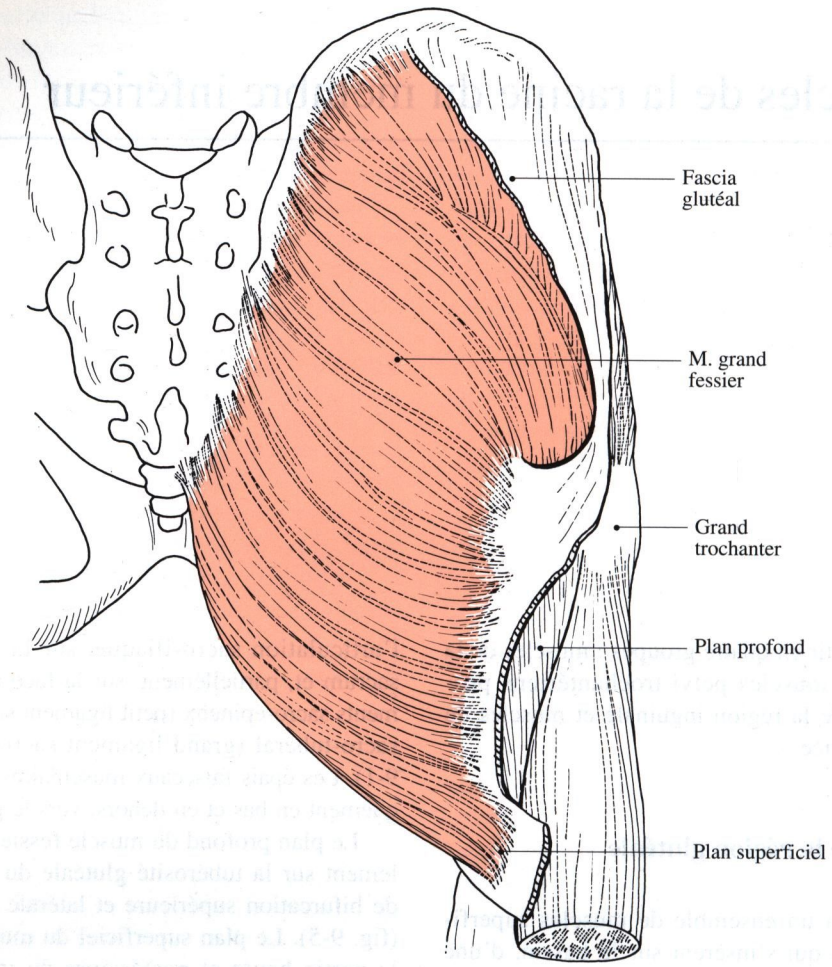

Fig. 11-1. Le muscle grand fessier ; vue postérieure

tique). Immédiatement sous le muscle grand fessier, et délimité par l'aponévrose profonde, il existe un large espace décollable, occupé par du tissu cellulo-graisseux, appelé : espace celluleux sous-fessier, très favorable aux épanchements des collections hématiques ou purulentes (figs. 15-2, 15-3).

Innervation

Le muscle grand fessier est innervé par le nerf glutéal inférieur (rameau musculaire du n. petit sciatique) qui l'aborde, selon un trajet récurrent par sa face profonde.

Fonction

Le muscle grand fessier a longtemps été considéré comme un muscle postural, indispensable à la station érigée. Les études récentes ne confirment pas totalement cette notion [6]. Il est peu actif en position debout, même avec balancement. Par contre, il est très actif dans le mouvement de redressement, à partir de la flexion antérieure du tronc. Il travaille alors en chaîne cinétique fermée, avec point fixe fémoral. En appui uni-podal, il contracte activement sa portion "abductrice", c'est à dire ses faisceaux supérieurs et superficiels (ceux qui s'insèrent sur le tractus ilio-tibial). Il est aussi actif dans l'extension de la hanche et du tronc [8,5]. En chaîne cinétique ouverte (point fixe sur le pelvis), le muscle grand fessier est un extenseur de hanche, un rotateur latéral et un abducteur du membre inférieur. Dans la marche, le muscle grand fessier a une activité modérée mais régulièrement bi-phasique : au début et à la fin de la phase oscillante. Cependant, sa paralysie complète n'entraîne pas de gêne appréciable dans le déroulement de la marche, comme l'a montré une observation classique de Duchenne.

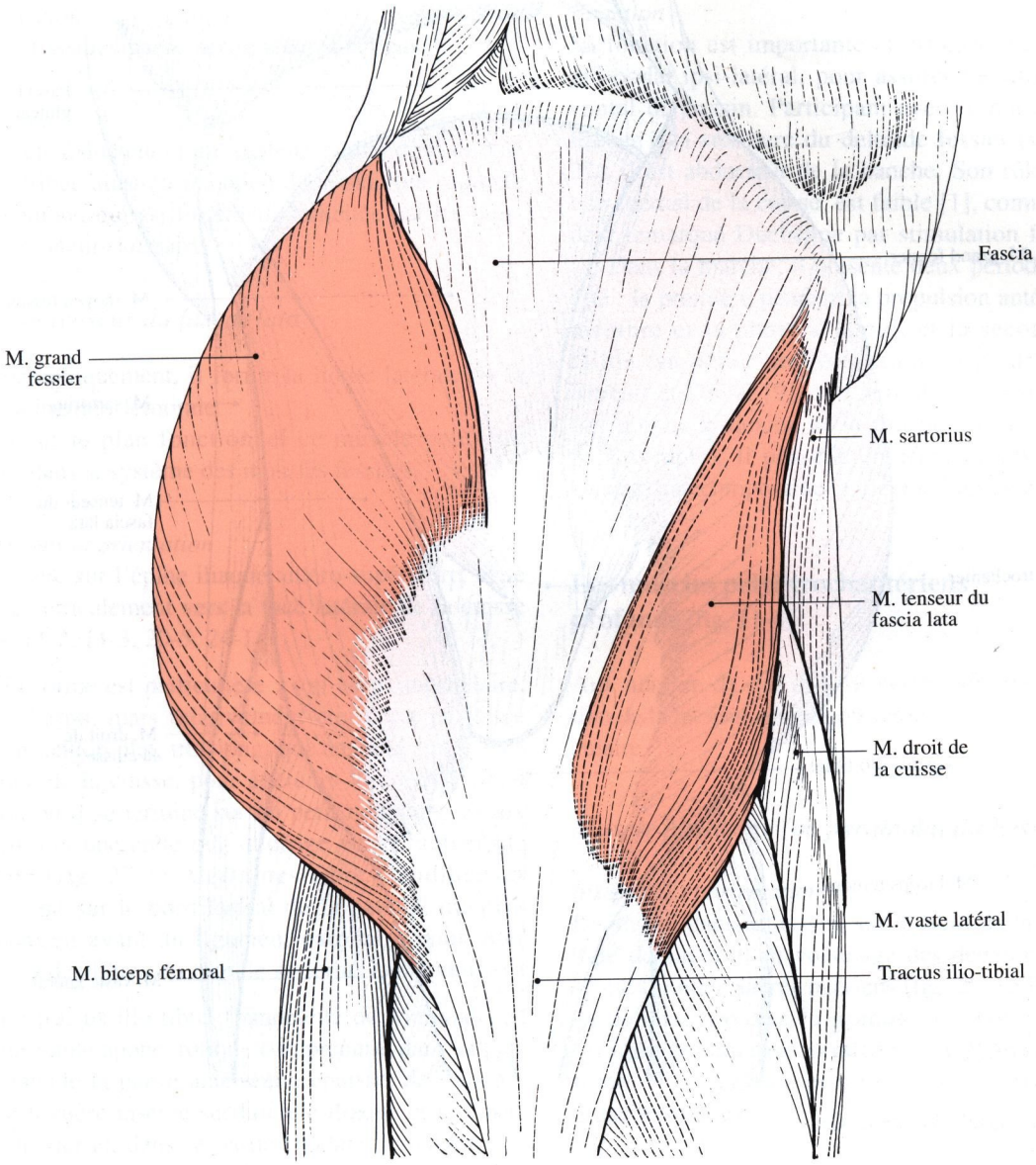

Fig. 11-2. Le deltoïde fessier : muscle grand fessier, fascia glutéal et muscle tenseur du fascia lata

Muscle moyen fessier

Il est placé au-dessus de l'articulation de la hanche, au-dessous et en avant du muscle grand fessier, directement sous le fascia glutéal.

Insertions et orientation

Il s'insère sur la face glutéale de l'aile iliaque, entre les lignes glutéales postérieure et antérieure (fig. 9-1). Il se dirige en bas et en dehors, vers la face latérale du grand trochanter où il s'insère (fig. 11-3).

Rapports

Superficiel sur la face latérale de la fesse, il recouvre le muscle petit fessier. Son bord inférieur est proche du muscle piriforme (m. pyramidal du bassin), et, entre les deux muscles, apparaît le paquet vasculo-nerveux glutéal supérieur : artère glutéale supérieure (a. fessière) qui perfore souvent les fibres les plus basses du muscle moyen fessier, sa grosse veine satellite, qui est flexueuse et plexiforme, et le nerf glutéal supérieur (n. fessier supérieur) (figs. 15-3, 15-4).

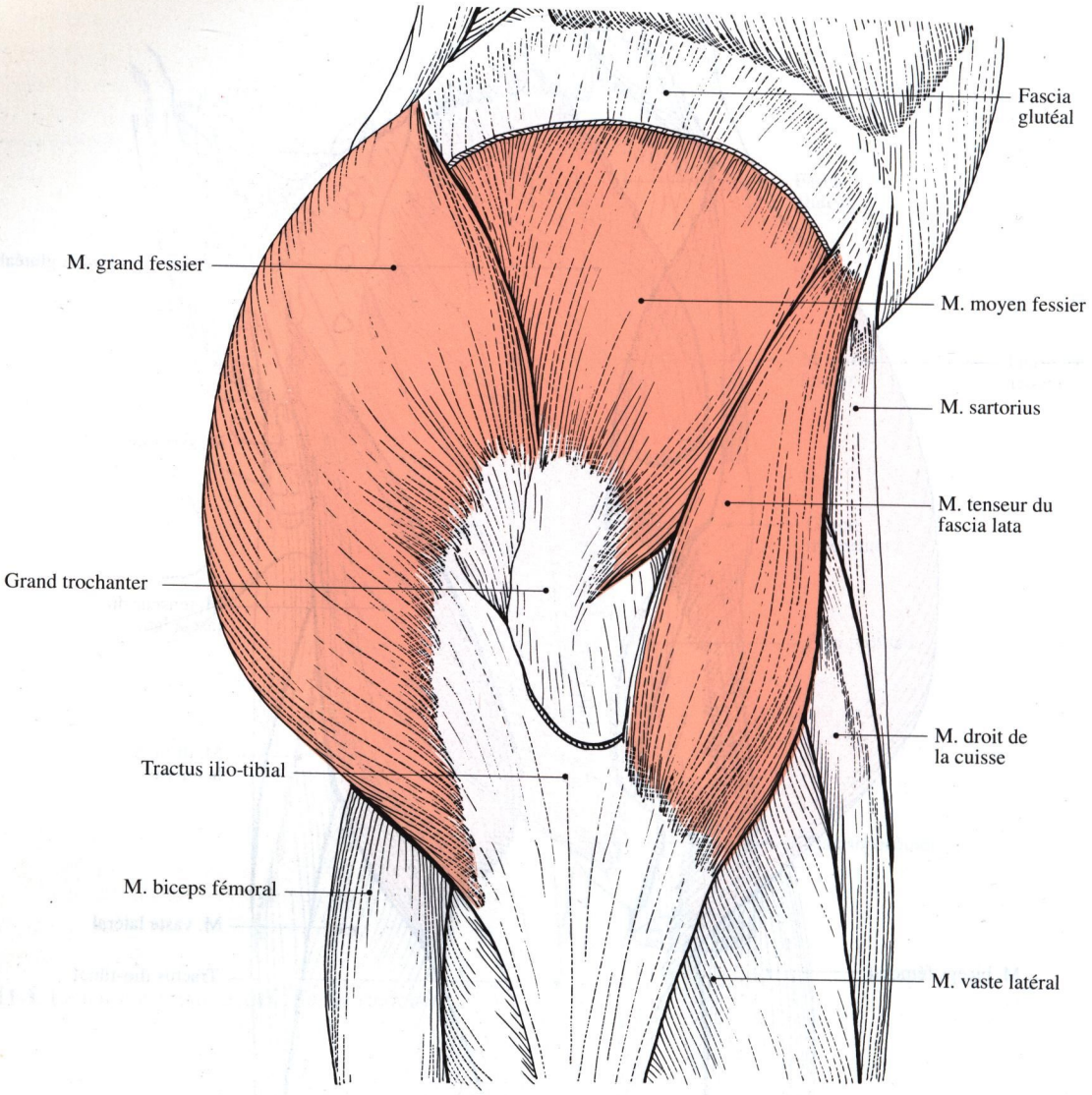

Fig. 11-3. Le muscle moyen fessier

Innervation
Il reçoit son innervation motrice du nerf glutéal supérieur.

Fonction
Prenant son appui sur le bassin, c'est un abducteur de la cuisse. En appui uni-podal (chaîne cinétique fermée), il assure très efficacement l'équilibre horizontal du bassin. Ses fibres antérieures seraient actives dans la rotation médiale de la cuisse [5]. Il présente une activité modérée dans la marche. Ses fibres antérieures participent au maintien de l'orientation sagittale du membre, au cours de sa propulsion, à l'atterrissage du talon et à l'élévation des orteils.

Muscle petit fessier

Il est placé sous le muscle moyen fessier.

Insertions et orientation
Il s'insère sur la face glutéale de l'aile iliaque, en dessous de la ligne glutéale antérieure, et au-dessus de l'acétabulum (fig. 9-1). Il se dirige en bas et en dehors, vers le grand trochanter. Il s'insère ensuite sur le bord antérieur du grand trochanter du fémur (fig. 15-4).

Rapports
Il recouvre la partie supérieure de l'articulation de la hanche.

Innervation
Elle est assurée par le nerf glutéal supérieur.

Fonction
C'est un abducteur et un rotateur médial de la cuisse. Il contribue ainsi au maintien de la stabilité sagittale du membre, qui est fortement sollicitée par les puissants rotateurs latéraux.

Muscle tenseur du fascia lata

Topographiquement, il forme la limite latérale de la région inguino-fémorale.
Mais sur le plan fonctionnel ce muscle peut être inclus dans le système des muscles fessiers.

Insertions et orientation
Il s'insère sur l'épine iliaque antéro-supérieure, et se dirige verticalement vers la face latérale de la cuisse (figs. 11-2, 11-3, 20-5, 24-1).

Sa forme est particulière : son corps musculaire, bien charnu, mais relativement court, est prolongé par un tendon plat, très long, qui descend sur la face latérale de la cuisse, pour atteindre le condyle tibial latéral ou il se termine sur un petit tubercule osseux (Gerdy) et une crête qui se dirige vers la tubérosité tibiale (fig. 27-1). Certaines fibres tendineuses s'insèrent sur le bord latéral de la patella, d'autres passent en avant du ligament patellaire pour aller s'unir à des fibres du muscle sartorius (m. couturier).

Le tractus ilio-tibial (bandelette de Maissiat) est un ensemble aponévrotique comprenant, dans sa partie crâniale la partie antérieure, épaisse, de l'aponévrose fessière insérée sur la crête iliaque et le tubercule fessier et, dans sa partie caudale, le tendon terminal du tenseur du fascia lata.

Ce tractus ilio-tibial reçoit deux tenseurs : en avant, le tenseur du fascia lata, en arrière, le plan superficiel du muscle grand fessier.

Rapports
Le muscle tenseur du fascia lata est en avant du muscle petit fessier, et en dehors du muscle sartorius (m. couturier). Son tendon est séparé de la face latérale du grand trochanter par une bourse séreuse de glissement.

Innervation
Il est innervé par le rameau inférieur du nerf glutéal supérieur.

Fonction
Sa fonction est importante et efficace dans l'appui uni-podal ipsi-latéral, pour assurer l'équilibre horizontal du bassin. Participant avec le muscle grand fessier à la structure du deltoïde fessier (voir chap. 22), il est abducteur de la hanche. Son rôle de rotateur médial de la cuisse, est faible [1], comme l'avait déjà remarqué Duchenne par stimulation faradique.

Dans la marche, il présente deux périodes d'activité : la première pendant la propulsion antérieure du membre et la phase d'appui, et la seconde, plus faible, au début de l'élévation du pied [5]. Pour Rideau et Duval [9], son activité est croissante en fonction de la flexion de la hanche (monter l'escalier par exemple). Il possède en effet, au niveau de la hanche, une composante de flexion importante.

Les muscles pelvi-trochantériens profonds (fig. 11-4)

Aux nombre de six, ils sont placés derrière l'articulation de la hanche, en rapport étroit avec la capsule articulaire.

Muscle piriforme (m. pyramidal du bassin)

Insertions et orientation
Il s'insère dans le bassin, sur le bord de la face ventrale du sacrum, au voisinage des deuxième et troisième foramen sacrés pelviens (fig. 20-9). Il se dirige en dehors, traverse la grande incisure ischiatique (grande échancrure sciatique) et pénètre dans la fesse. Il se termine et s'insère sur le sommet du grand trochanter.

Rapports
Dans son segment intra-pelvien, il est en rapport avec le plexus sacré. Dans la fesse, il est placé entre le muscle moyen fessier et le muscle obturateur interne et délimite deux interstices musculaires. Dans le premier interstice ou canal supra-piriforme (canal sus-pyramidal), apparaissent les vaisseaux et nerfs glutéaux supérieurs, et dans le second ou canal infra-piriforme (canal sous-pyramidal), les vaisseaux et nerfs glutéaux inférieurs ainsi que le nerf sciatique. Le muscle piriforme est ensuite placé contre la capsule articulaire de la hanche.

Innervation
Il reçoit directement son innervation motrice des racines S1 et S2 du plexus sacré.

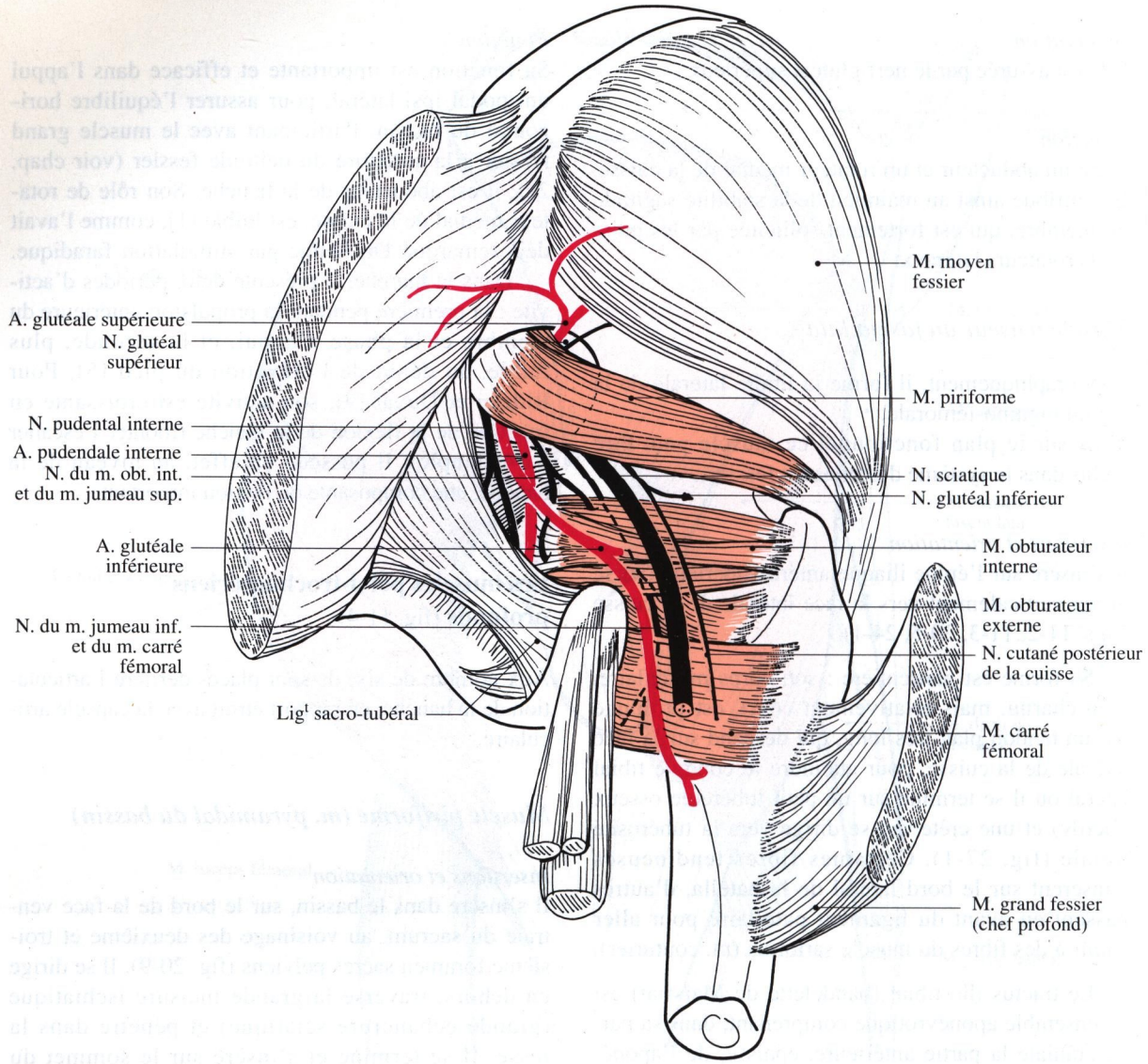

Fig. 11-4. Les muscles pelvi-trochantériens

Fonction

Il est abducteur de la hanche. Il possède, en plus, une composante de rotation latérale.

Muscle obturateur interne

Insertions et orientation

Il s'insère sur la face endo-pelvienne de l'os coxal, autour du foramen obturé, et sur la membrane obturatrice (figs. 9-2, 20-9). Il se dirige en arrière, contourne le bord dorsal de l'os coxal, et sort du bassin par la petite incisure ischiatique (petite échancrure sciatique), pour pénétrer dans la fesse. Il passe alors derrière l'articulation de la hanche, et se dirige en dehors vers le grand trochanter. Il se termine dans la fossette trochantérienne (digitale), à la face médiale du grand trochanter, au-dessus du col du fémur (fig. 9-5).

Rapports

Dans son segment intra-pelvien, il tapisse la paroi osseuse du petit bassin. Il est en rapport avec les insertions du muscle releveur de l'anus et, en dessous, avec la graisse de la fosse ischio-rectale. Dans son trajet fessier, il est placé entre le muscle piriforme et le muscle carré fémoral, puis contre la capsule de l'articulation de la hanche (fig. 15-4). Dans ce segment, il est accompagné par les muscles jumeaux et le tendon

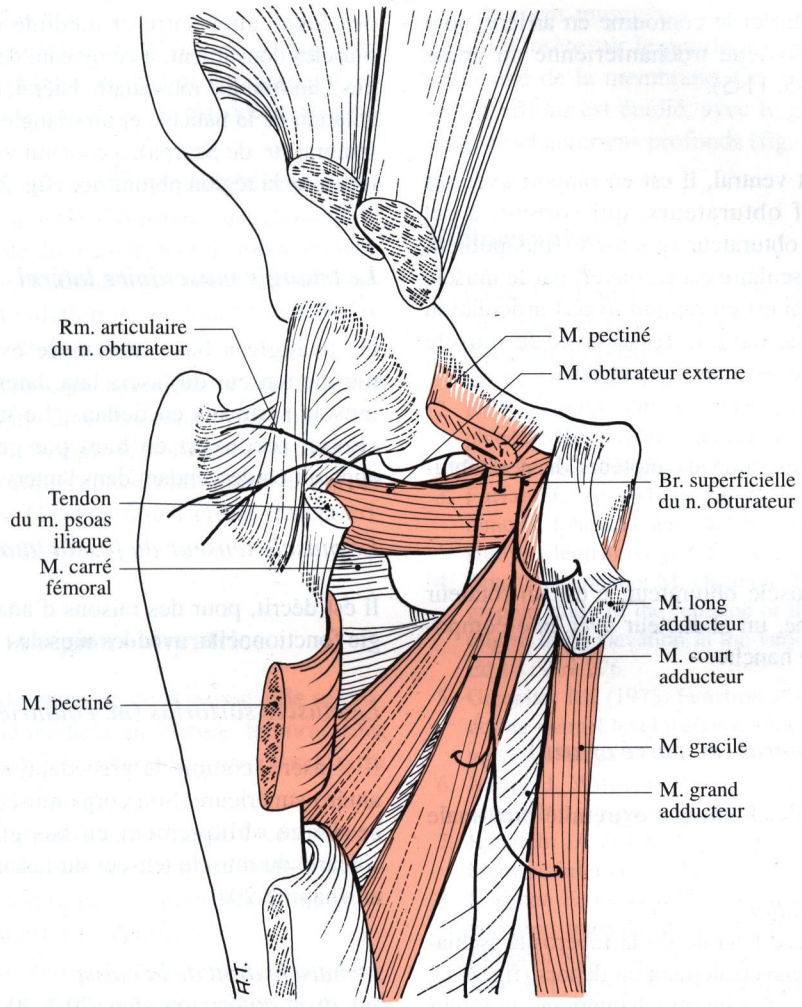

Fig. 11-5. Les muscles de la région obturatrice

du muscle obturateur externe. Ils sont croisés en arrière par le nerf sciatique.

Innervation
Elle est assurée par un rameau direct du plexus sacré.

Fonction
Il est principalement rotateur latéral de la hanche, et plus accessoirement, abducteur.

Muscles jumeaux : muscle jumeau supérieur et muscle jumeau inférieur (fig. 11-4)

Ce sont deux petits muscles qui accompagnent le tendon du muscle obturateur interne dans son trajet fessier. On peut les considérer comme deux faisceaux supplémentaires de ce muscle, dont ils partagent l'action.

Innervation
Ils sont innervés par des rameaux séparés du plexus sacré.

Muscle obturateur externe

Bien que ses insertions soient différentes, son action est associée à celle du muscle obturateur interne.

Insertions et orientation
Il s'insère sur la face superficielle du cadre osseux du foramen obturé et de la membrane obturatrice (fig. 9-1). Il se dirige en dehors et en arrière, passe

sous le col du fémur et le contourne en arrière, pour s'insérer dans la fossette trochantérienne du grand trochanter (figs. 9-5, 11-5).

Rapports
Dans son segment ventral, il est en rapport avec les vaisseaux et nerf obturateurs, qui sortent, à cet endroit, du sillon obturateur (gouttière sous-pubienne). Son corps musculaire est recouvert par le muscle pectiné. Son tendon est en rapport avec l'articulation de la hanche, puis, dans la fesse, avec le muscle obturateur interne et les muscles jumeaux.

Innervation
Le muscle reçoit ses rameaux moteurs du nerf obturateur.

Fonction
Comme l'autre muscle obturateur, c'est un rotateur latéral de la hanche, un abducteur avec une composante de flexion de hanche.

Muscle carré fémoral (m. carré crural)

Il est tendu entre l'ischium et l'extrémité proximale du fémur.

Insertions et orientation
Il s'insère sur la face latérale de la tubérosité ischiatique et se porte transversalement en dehors (fig. 9-1). Il se termine sur la crête intertrochantérique du fémur (fig. 9-5).

Rapports
Il est placé derrière l'articulation de la hanche et sous le muscle grand fessier (fig. 14-4). Entre les deux, descend le nerf sciatique.

Innervation
Il reçoit un rameau collatéral du plexus sacré.

Fonction
Il est rotateur latéral et adducteur de la hanche.

Les muscles de la région inguino-fémorale (région inguino-crurale)

Dans les limites définies au chapitre de l'anatomie de surface, cette région correspond à la racine de la cuisse. Elle contient les insertions proximales des muscles des loges antérieure et médiale de la cuisse. Ces muscles constituent, à ce niveau, deux triangles contigus : un triangle musculaire latéral, qui recouvre l'articulation de la hanche, et un triangle médial, le triangle fémoral (tr. de Scarpa), à contenu vasculo-nerveux qui recouvre la région obturatrice (fig. 20-5).

Le triangle musculaire latéral

Ce triangle à base inférieure est délimité par le muscle tenseur du fascia lata, latéralement, et par le muscle sartorius en dedans. Le muscle droit de la cuisse, recouvert en haut par ces deux muscles, apparaît en descendant dans l'intervalle qui les sépare.

Le muscle tenseur du fascia lata

Il est décrit, pour des raisons d'analogie et de synergie fonctionnelle, avec les muscles fessiers.

Le muscle sartorius (m. couturier)

Il s'insère, comme le précédent, sur l'épine iliaque antéro-supérieure. Son corps musculaire long et plat, se dirige obliquement en bas et médialement et s'écarte du muscle tenseur du fascia lata. Il est décrit au chapitre 20.

Le muscle droit de la cuisse
(m. droit antérieur) (figs. 20-1, 20-5)

Il s'insère par deux tendons :

- un tendon direct, sur l'épine iliaque antéro-inférieure de l'os coxal ;
- un tendon réfléchi, au-dessus de l'acétabulum où il est recouvert par un dédoublement de la capsule de l'articulation de la hanche. Son corps musculaire volumineux est situé entre les deux muscles précédents. Il est plus complètement étudié au chapitre 19. Les voies d'abord antérieures de la hanche, utilisent, à ce niveau, les interstices musculaires.

Le triangle médial ou triangle fémoral (triangle de Scarpa)

Ce triangle, à base supérieure, est délimité par le ligament inguinal (arcade crurale) en haut, le muscle sartorius (m. couturier) latéralement et le muscle long adducteur (m. moyen adducteur) médialement (fig. 20-5).

Le muscle long adducteur (m. moyen adducteur)
Il s'insère sur la surface angulaire du pubis. Son corps musculaire oblique en bas et latéralement est croisé par le muscle sartorius. Il est décrit au chapitre 20.

Le plancher du triangle fémoral est formé par la portion distale du muscle ilio-psoas, latéralement, et la portion proximale du muscle pectiné médialement. La portion distale, fémorale, du muscle ilio-psoas passe devant l'articulation de la hanche et s'insère sur le petit trochanter du fémur.

Le muscle pectiné descend latéralement vers la partie proximale de la ligne âpre du fémur (voir chap. 20).

Le couvercle du triangle fémoral est constitué par un plan aponévrotique épais, mais perforé par de nombreux orifices. C'est le fascia criblé (fascia cribriformis) (voir chap. 15).

Les muscles de la région obturatrice

Région profonde de la racine de la cuisse, elle se projette dans la moitié médiale du triangle fémoral. Elle est recouverte par les insertions proximales du muscle pectiné.

Ses limites sont représentées par la face exo-pelvienne du cadre osseux du foramen obturé (trou obturateur), c'est-à-dire par les branches du pubis et de l'ischium (ischion). Elle contient :

- la membrane obturatrice qui ferme incomplètement le foramen en ménageant un orifice en regard du sillon obturateur ;

- le corps musculaire du muscle obturateur externe qui s'insère sur le pourtour osseux et la face exo-pelvienne de la membrane. Ce muscle, en raison de ses insertions est étudié, avec le groupe des muscles pelvi-trochantériens profonds (fig. 11-5).

Bibliographie

1. Carlsöö S, Fohlin L (1969) The mechanics of the two-joint muscles rectus femoris, sartorius and tensor fasciae latae in relation to their activity. Scand J Rehab Med 1 : 107-111
2. De Sousa OM, Vitti M (1966) Estudio electromyographico de los musculos adductores largo y mayor. Arch Mex Anat 7 : 52-53
3. Furlani J, Vitti M, Bérzin (1977) Musculus biceps femoris, long and short heads : and electromyographic study. Electromyogr Clin Neurophysiol 17 : 13-19
4. Goto Y, Kumamot M, Okamoto T (1974) Electromyographic study of the function of the muscles participating in thigh elevation in the various planes. Res Phys Ed 18 : 269-276
5. Greenlaw RK (1973) Function of muscles about the hip during normal level walking. Ph D. Thesis, Queen University, Canada
6. Joseph J, Williams PL (1957) Electromyography of certain hip muscles. J Anat 91 : 286-294
7. Kapandji IA (1968) Physiologie articulaire. Fasc. II : Membre inférieur. 2e Ed. Librairie Maloine S.A., Paris
8. Karlsson E, Jonsson B (1965) Function of the gluteus maximus muscle : an electromyographic study. Acta Morphol Neerl-Scand 6 : 161-169
9. Rideau Y, Duval A (1978) Fonction des muscles de la région antérieure de la cuisse : bilan électromyographique. Anat Clin 1 : 29-42

CHAPITRE 12

Les artères de la racine du membre inférieur

G Bastide et D Lefebvre

Au niveau de la racine du membre inférieur, les artères constituent trois ensembles vasculaires distincts par leur topographie mais qui peuvent être le siège de suppléances. Ce sont :

- dans le plan ventral : le système fémoral. C'est le plus important. Il constitue la principale source artérielle du membre inférieur ;
- dans le plan dorsal : le système glutéal. Il représente le système primitif et dérive de l'artère iliaque interne ou hypogastrique ;
- dans le plan médial : le système obturateur. Il provient aussi de l'artère iliaque interne mais ne joue qu'un rôle secondaire dans la vascularisation artérielle du membre inférieur.

Le système fémoral

Il continue directement l'artère iliaque externe au moment où celle-ci quitte l'abdomen en passant sous le ligament inguinal (arcade crurale), prenant alors le nom d'artère fémorale.

C'est un tronc artériel volumineux situé dans l'axe du triangle fémoral (triangle de Scarpa) limité par :

- en haut : le ligament inguinal ;
- latéralement : le muscle sartorius (m. couturier) ;
- médialement : le muscle long adducteur (m. moyen adducteur) (voir chap. 15 et fig. 14-2).

Le tronc artériel repose sur le muscle ilio-psoas et le muscle pectiné.

Dans cet espace, l'axe fémoral est rectiligne et se dirige en bas et légèrement en dedans vers le canal fémoral. L'artère fémorale donne à ce niveau une grosse branche collatérale appelée artère profonde de la cuisse (a. fémorale profonde) (figs. 12-1, 12-2).

Rapports

Au niveau du ligament inguinal et de l'anneau fémoral

• l'artère fémorale fait partie de l'ensemble vasculo-nerveux qui transite du bassin vers le membre inférieur à travers un orifice appelé anneau fémoral et limité par :

• le ligament inguinal en avant, la bandelette ilio-pectinée latéralement, le ligament lacunaire (lt. de Gimbernat) médialement, et le pubis en arrière.

Dans cet orifice, on trouve, de la partie latérale vers la partie médiale :

• l'artère fémorale, dont les battements sont perçus à la racine de la cuisse, à égale distance du tubercule pubien et de l'épine iliaque antéro-supérieure. C'est le lieu électif de sa ponction ;

• la veine fémorale : volumineuse, elle est sur le bord médial de l'artère et correspond à la dépression que perçoit le doigt qui se déplace en dedans des battements artériels ;

• le lymphocentre ilio-fémoral (ganglions inguinaux profonds) qui est une émanation du lymphocentre inguino-fémoral. Entre le principal lymphonoeud profond (ganglion de Cloquet) et le ligament lacunaire se situe un espace celluleux par lequel font issue les hernies fémorales (anneau crural des chirurgiens) ;

• au contact du flanc latéral de l'artère, on trouve le nerf fémoral qui se divise en ses branches terminales. Certaines d'entre elles vont croiser ou accompagner le trajet artériel (fig. 14-2).

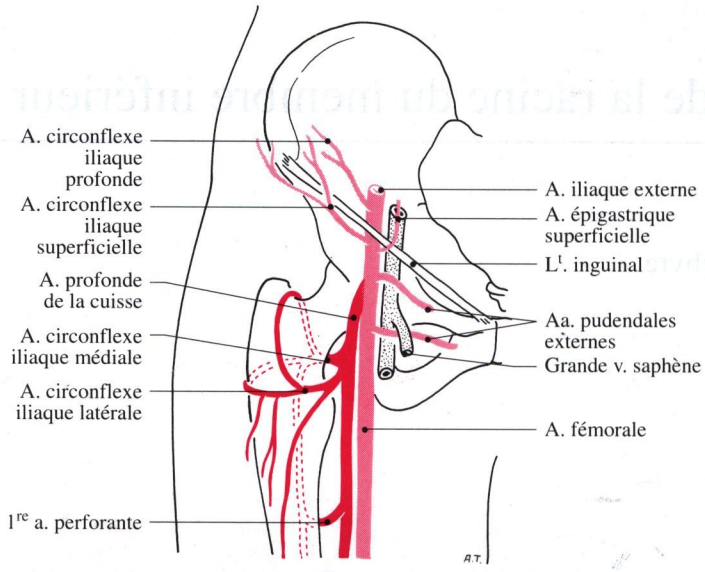

Fig. 12-1. L'artère fémorale à son origine

Au niveau du triangle fémoral (ou triangle de Scarpa) (voir chap. 15 et fig. 24-3)

C'est la région de prédilection pour aborder l'artère fémorale à la racine de la cuisse.

Le trajet artériel est marqué par une ligne partant à mi-distance entre le tubercule pubien et l'épine iliaque antéro-supérieure et joignant le condyle médial de l'extrémité distale du fémur.

A ce niveau, on trouve, de la superficie à la profondeur : la peau et le tissu cellulaire sous-cutané, le lymphocentre inguino-fémoral, traversé par la grande veine saphène (v. saphène interne) qui chemine sur la face médiale du membre inférieur et se jette dans la veine fémorale par un brusque changement de direction qui constitue sa crosse. Celle-ci permet de distinguer, au niveau du lymphocentre inguino-fémoral quatre quadrants, qui reçoivent chacun des troncs lymphatiques provenant de territoires différents (voir chap. 45) :

- quadrant proximo-latéral : paroi abdominale - hanche - fesse ;
- quadrant proximo-médial : paroi abdominale - périnée - organes génitaux externes ;
- quadrant disto-latéral : membre inférieur ;
- quadrant disto-médial : membre inférieur et périnée.

Le lymphocentre inguino-fémoral et la veine grande saphène constituent un ensemble qui doit être relevé en bloc lors de la découverte anatomique de l'artère fémorale.

Branches collatérales (fig. 12-1)

Au niveau de la racine du membre inférieur, le tronc de l'artère fémorale (a. fémorale commune) donne les branches collatérales suivantes :

- *l'artère épigastrique superficielle* (a. sous cutanée abdominale) très grêle, naît de la face ventrale de l'artère fémorale, monte dans le tissu cellulaire sous-cutané du pli de l'aine puis de la paroi abdominale. Ses branches se distribuent à cette paroi et aux noeuds du lymphocentre inguino-fémoral. Elles s'anastomosent avec les autres artères de la paroi abdominale ;
- *l'artère circonflexe iliaque superficielle* (a. circonflexe iliaque externe) très grêle aussi, peut naître d'un tronc commun avec la précédente. Elle gagne les plans sous-cutanés en traversant le groupe proximo-latéral du lymphocentre inguino-fémoral auquel elle se distribue et atteint la paroi abdominale à proximité de l'épine iliaque antéro-supérieure où elle se termine. Ces deux artères sont un obstacle à l'élargissement chirurgical de l'anneau fémoral, par exemple lors de l'implantation d'une prothèse aorto-bi-fémorale ;
- *les artères pudendales externes* (a. honteuses externes) sont constituées par deux troncs : l'un, proximal et superficiel, l'autre, distal et profond. Elles naissent de l'artère fémorale après les précédentes et se dirigent vers les organes génitaux externes et le périnée où elles se terminent en s'anastomosant avec les artères voisines. Au cours de leur trajet, elles ont une disposition particulière par rap-

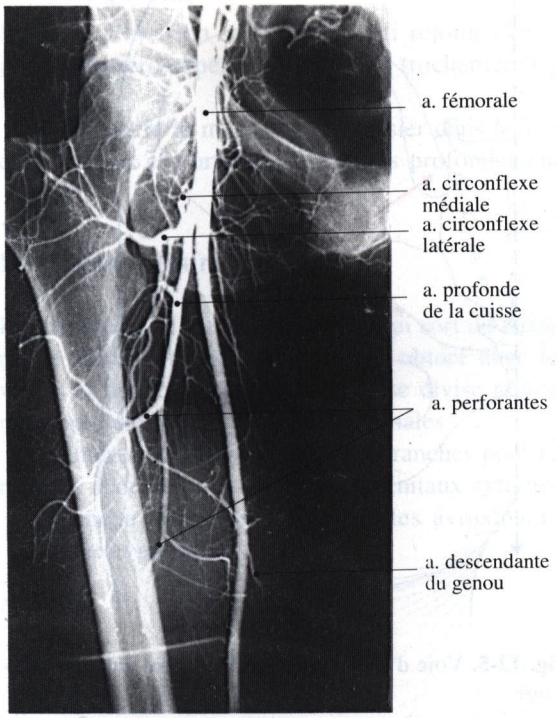

Fig. 12-2. Artériographie fémorale

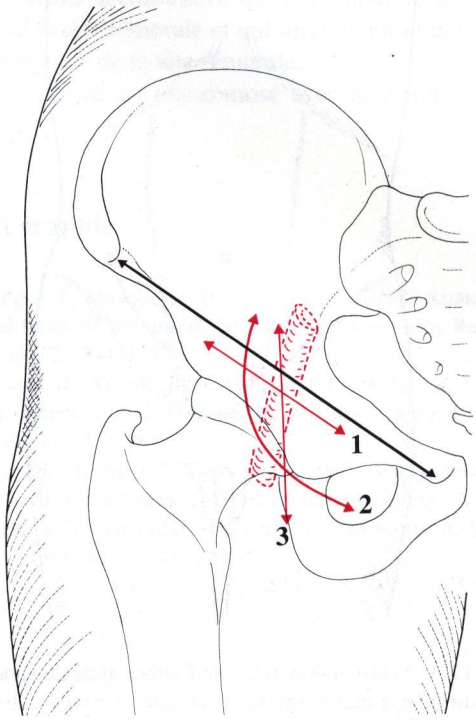

Fig. 12-3. Abord de l'artère fémorale à la racine de la cuisse, 1 : par incision transversale dans le sillon inguinal, 2 : par incision arciforme, 3 : par incision longitudinale suivant le trajet de l'artère

port à la crosse de la grande veine saphène : le tronc proximal croise la face ventrale de la veine fémorale au-dessus de la crosse de la veine grande saphène, le tronc distal passe sous cette crosse ;

- *l'artère profonde de la cuisse* (a. fémorale profonde) est la branche collatérale principale du tronc fémoral. Elle se distribue à la région de la cuisse et sera étudiée avec elle (voir chap. 21).

Les anastomoses du tronc fémoral se font essentiellement par ses collatérales mais elles ont peu de valeur de suppléance sauf l'artère profonde de la cuisse. L'artère fémorale reste essentiellement une artère de passage.

Voies d'abord de l'axe fémoral

La ligne générale du trajet artériel est celle qui part du pli de l'aine, à mi-distance entre l'épine iliaque antéro-supérieure et le tubercule pubien et qui se termine sur le bord cranial du condyle médial du fémur. L'abord de l'artère fémorale, peu après son origine, près du ligament inguinal, peut se faire selon trois incisions (fig. 12-3) :

- *incision longitudinale* suivant la ligne du trajet : on dissocie les diverses formations superficielles de l'aine en laissant en dedans la crosse de la grande veine saphène. Cette voie est directe, sans décollements, mais traverse le lymphocentre inguino-fémoral, ce qui peut être à l'origine d'écoulements lymphatiques ou d'infections. Elle peut être agrandie à la demande dans le sens distal ;

- *incision arciforme* partant de la paroi abdominale et rejoignant la face médiale de la cuisse : la section des plans superficiels permet de les relever en dedans avec la lame lymphatique du lymphocentre inguino-fémoral. La grande veine saphène n'est pas vue, de même que la veine fémorale. La fermeture permet de remettre en place les éléments superficiels de l'aine et d'excentrer la suture cutanée par rapport aux gestes chirurgicaux faits sur l'artère. Elle peut être agrandie dans le sens distal ;

- *incision oblique* dans le pli inguinal et abord direct de l'artère : elle donne moins de jour.

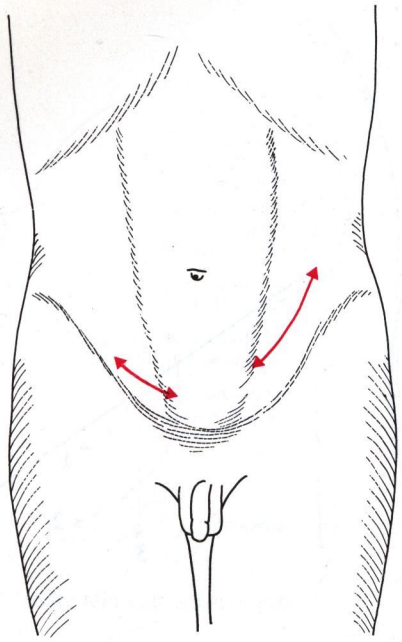

Fig. 12-4. Abord endopelvien de l'artère glutéale supérieure : du côté gauche, incision latérale (Leriche), du côté droit, incision sus crurale

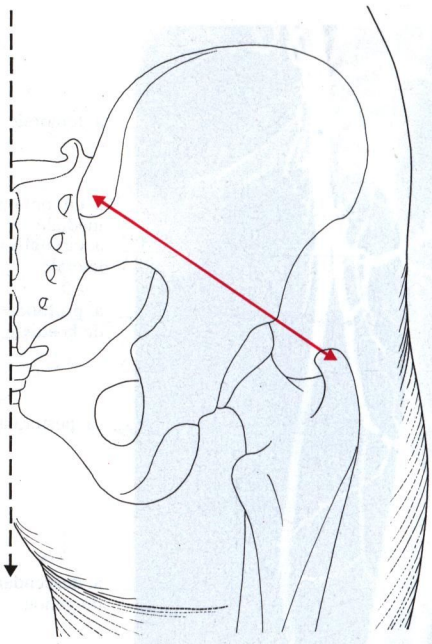

Fig. 12-5. Voie d'abord glutéale de l'artère glutéale supérieure

Le système glutéal

Description

Il comprend deux artères, nées de l'artère hypogastrique, l'une supérieure, l'autre inférieure.

L'artère glutéale supérieure (a. fessière)

Elle naît dans le bassin, en sort par la grande incisure ischiatique (grande échancrure sciatique) en passant entre le tronc lombo-sacral et la première racine sacrée, au-dessus du muscle piriforme (figs. 15-3, 15-4). Elle se divise en deux branches : une superficielle pour le muscle grand fessier, une profonde pour les muscles moyen et petit fessier et pour l'articulation de la hanche.

Entourée par de puissantes masses musculaires et très profonde, cette artère est d'abord chirurgical difficile par voie fessière et ses blessures sont particulièrement graves. Elle a peu d'anastomoses.

L'artère glutéale inférieure (a. ischiatique)

Elle sort également du bassin par la grande incisure ischiatique sous le muscle piriforme. Elle se dirige en bas, en accompagnant le nerf sciatique (n. grand sciatique). Elle se distribue aux muscles avoisinants et au nerf sciatique (figs. 15-3, 15-4).

Elle s'anastomose avec l'artère précédente et avec l'artère obturatrice.

Voies d'abord de l'artère glutéale supérieure

Par voie endopelvienne

C'est l'abord de l'axe iliaque qui se fait par une laparotomie latérale avec dissociation des fibres des muscles larges de l'abdomen ou section de certains plans musculaires (Leriche) (fig. 12-4).

On réalise ensuite un décollement rétro-péritonéal qui permet de refouler en dedans le sac péritonéal et son contenu.

On aborde ainsi l'axe iliaque. On dissèque ses adhérences au bord médial du muscle psoas et on le récline en dedans.

Entre la paroi et le paquet vasculaire iliaque, on aperçoit l'artère glutéale supérieure qui sort du bassin par la grande incisure ischiatique et que l'on peut ligaturer à ce niveau.

Par voie glutéale

La ligne d'incision suit le tracé qui rejoint l'épine iliaque postéro-supérieure au grand trochanter (fig. 12-5).

On dissocie le muscle grand fessier dans le sens de ses fibres et l'artère apparaît très profondément.

Le système obturateur

Il est formé par l'artère obturatrice qui sort du bassin par le sillon obturateur du foramen obturé avec les veines et nerf correspondants. Elle se divise rapidement pour donner ses branches terminales :

- rameau ventral qui donne des branches pour les muscles adducteurs et les organes génitaux externes;
- rameau dorsal pour les muscles avoisinants;
- rameau pubien;
- rameau acétabulaire qui accompagne le ligament de la tête fémorale et qui interviendrait dans les ostéonécroses de la tête fémorale.

Ce système est anastomosé avec le système glutéal.

Bibliographie

1. Begué T, Masquelet AC, Nordin JY (1990) Anatomical basis of the antero-lateral thigh flap. Surg Radiol Anat 12 : 311-313
2. Lopez JF, Magne JL, Champetier J (1989) The femoral artery and flexion of the hip joint. Surg Radiol Anat 11 : 275-281
3. Xu DC, Kong JM, Zhong SZ (1989) The ascending branch of the lateral circumflex femoral artery. A new supply for vascularized iliac transplantation. Surg Radiol Anat 11 : 263-264

CHAPITRE 13

Les veines de la racine du membre inférieur

Cl Gillot

Le confluent fémoral est la rencontre, à la racine de la cuisse, des grands courants veineux du membre pelvien, à l'exception des veines fessières ou glutéales. Les veines fémorales superficielle et profonde, les veines circonflexes latérale et médiale, la grande veine saphène débouchent, sur une hauteur de 4 à 6 cm, dans un collecteur, la veine fémorale commune. Elle change de nom en franchissant le ligament inguinal mais la veine iliaque externe qui lui succède, long vaisseau dépourvu de collatérales notables, n'a pas d'autonomie. Comme les autres carrefours veineux du membre, le confluent fémoral est à la fois une pompe musculaire (le troisième coeur de Starling) un barrage hémodynamique et un relais pour la circulation collatérale.

La force qui mobilise la colonne veineuse à la marche nait à la plante du pied. Puissamment amplifiée par la pompe musculaire du mollet, active à deux niveaux soléarien ou sural, gémellaire ou médio-poplité, elle s'émousse à la racine de la cuisse. Elle est relancée par la pompe fémorale qui éjecte son contenu à la racine de la cuisse ; plus en aval, par la pompe fessière, ou hypogastrique.

La circulation collatérale ascendante, capable de soulager la stase en cas de compression serrée de la voie principale, ou d'obstruction par thrombose, s'appuie en premier sur le canal collatéral. Celui-ci peut subir une dilatation progressive. Une autre voie longitudinale s'étend de la veine poplitée aux veines iliaques en pontant la veine fémorale : elle dessine une arcade satellite du nerf sciatique, plus souvent une arcade intra-musculaire dans le muscle semi-membraneux.

Tout à fait à part sont les veines du quadriceps : elles alimentent les veines fémorales sur toute la longueur de la cuisse.

Les veines latérales, ou du muscle vaste latéral se déversent dans la veine profonde de la cuisse ; les veines médiales ou du muscle vaste médial (m.vaste interne) rejoignent la veine fémorale superficielle. Le muscle vaste intermédiaire (m. crural) est le trait d'union des pédicules sous forme de deux à trois arcs qui donnent naissance aux racines principales de la veine circonflexe latérale.

Le confluent fémoral s'anastomose avec les veines iliaques par deux arcs : l'arc obturateur, très dilatable, direct, relie la veine circonflexe médiale à la veine hypogastrique ; l'arc iliaque, branché sur la veine circonflexe latérale, relaie par les veinules de la fosse iliaque et se termine dans la veine ilio-lombaire, donc la veine iliaque commune.

Cependant il existe une discontinuité entre les veines de la cuisse et les veines circonflexes et ces dernières ne sont dérivatives que par inversion du courant, par incontinence valvulaire (fig. 13-1).

Une autre voie, dorsale et continue, est le long plexus veineux du nerf sciatique, pont veineux poplitéo-hypogastrique. La veine circonflexe médiale y participe.

La veine fémorale commune se forme à la pointe du triangle fémoral (tr. de Scarpa), par la confluence à angle aigu de la veine fémorale superficielle et de la veine fémorale profonde, plus postérieure. Cette fourche ou angle veineux fémoral, bien visible en examinant la cuisse par son versant médial se situe à 8-10 cm du tubercule du pubis (5 à 13 cm). Elle contient l'artère fémorale profonde qui émet à ce niveau ses branches adductrice et perforante. Le tronc veineux fémoral commun, de 10 à 15 mm de calibre, s'enrichit immédiatement, sur son versant latéral, du système circonflexe-quadricipital. Il s'agit essentiellement de grosses veines du quadriceps, affectées au

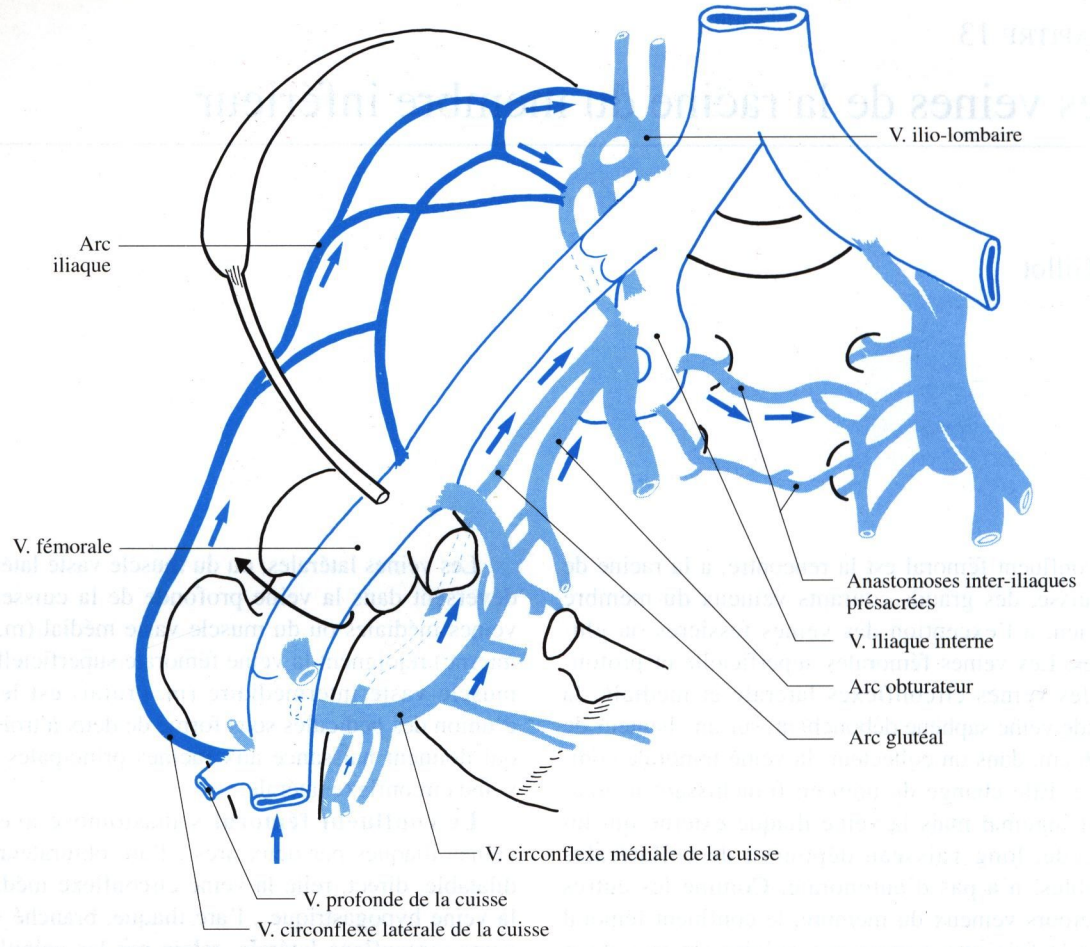

Fig. 13-1. Le confluent fémoral et ses voies de dérivation. Les flèches indiquent la direction de la circulation collatérale. Les arcs anastomotiques fémoro-iliaques relient la veine fémorale et la veine iliaque interne à partir des veines circonflexes

versant latéral des muscles vaste latéral (m. vaste externe) et intermédiaire ; la veine supérieure est la veine circonflexe latérale proprement dite.

Ce pédicule latéral, groupé en un tronc de 10 à 12 mm, très court, parfois dispersé en deux ou trois veines superposées, gagne transversalement le collecteur latéral. Il croise l'artère profonde de la cuisse, indifféremment en avant ou en arrière. L'élément supérieure est la veine circonflexe proprement dite. L'élément inférieur est une longue veine quadricipitale, assez rectiligne, qui nait au tiers inférieur de la cuisse.

La veine circonflexe médiale, de 4 à 5 mm de calibre, se termine sur le versant postérieur de la veine fémorale commune, presque à l'aplomb de la crosse de la grande veine saphène. Il s'agit d'une véritable veine profonde de la cuisse en miniature par ses collatérales médiales venues des adducteurs, sa branche dorsale, perforante supérieure, affectée aux muscles ischio-jambiers. Carrefour d'anastomoses elle supporte l'arc obturateur, renforce l'arc ischiatique (anastomose avec la veine glutéale inférieure) et s'unit à sa symétrique par des veinules prépubiennes.

La veine iliaque interne ou hypogastrique est un vaisseau pelvien à triple composante vertébrale, fessière et viscérale. Elle reçoit les veines vésicales, génitales et rectales. Ses gros affluents drainent les muscles fessiers : la veine glutéale supérieure est très volumineuse, l'inférieure reçoit le plexus veineux du nerf sciatique.

Vaisseau multi-dérivé, la veine iliaque interne est la plaque tournante de toutes les anastomoses, homo- et hétéro-latérales, qui relient le membre pelvien au

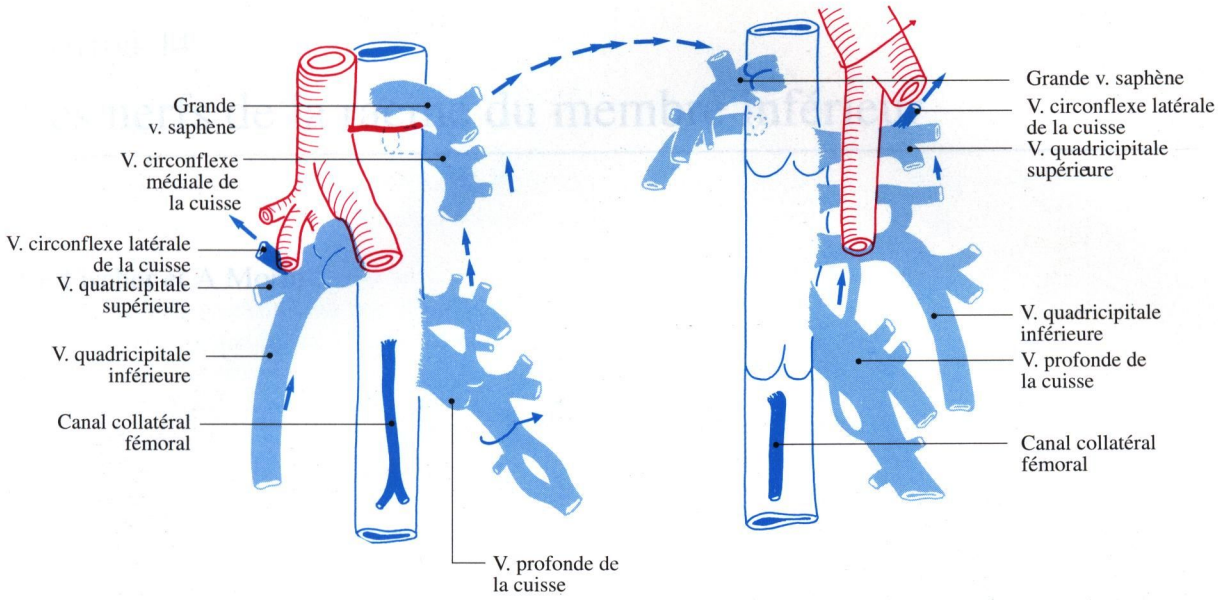

Fig. 13-2. Variations du confluent fémoral chez le même sujet. La veine profonde de la cuisse droite a été désaxée pour étudier les anastomoses. Du côté droit, type groupé des veines latérales en un tronc circonflexe quadricipital ; bifidité de la veine profonde de la cuisse. Du côté gauche, type dispersé des veines latérales. Noter la discontinuité de la circulation collatérale ascendante

tronc cave inférieur, à la veine rénale gauche, aux plexus rachidiens.

Parmi les variations, il faut signaler l'abouchement ectopique de la veine iliaque interne droite dans la veine iliaque commune gauche, dispositif rare, et le dédoublement du tronc, très fréquent. Les branches, souvent inégales, rejoignent le collecteur iliaque avec un décalage de 1 à 2 cm. Une arcade de gros calibre les réunit, témoignant de l'unicité du vaisseau.

Le tronc et les collatérales pariétales de la veine iliaque interne n'ont pas de valvules.

CHAPITRE 14

Les nerfs de la racine du membre inférieur

LP Fischer et A Morin

Ils seront étudiés successivement au niveau des trois régions qui divisent classiquement la racine du membre inférieur : glutéale, inguino-fémorale et obturatrice.

Les nerfs de la région glutéale

La région glutéale contient le plus gros tronc nerveux de l'organisme : le nerf sciatique (nerf grand sciatique), branche terminale du plexus sacré, dont la distribution est destinée à la cuisse, à la jambe et au pied (fig. 14-1).

Toutefois, les muscles fessiers et les muscles pelvi-trochantériens sont innervés par des branches collatérales provenant directement du plexus sacré.

Le nerf sciatique ou ischiatique (nerf grand sciatique)

La situation du nerf sciatique dans la fesse doit être bien connue car il représente le rapport dangereux lors des injections médicamenteuses intra-musculaires qui doivent être faites dans le quadrant supéro-latéral de la fesse. De plus, il peut être lésé dans les luxations traumatiques postérieures de la hanche.

Origine : le nerf sciatique est constitué par les racines L5, S1 et S2 du plexus sacré qui reçoivent une anastomose de L4 et de S3 (fig. 7-1). Un rameau de la racine L4 et la racine L5 forment le tronc lombo-sacré. Le nerf sciatique apparaît donc comme la branche terminale du plexus sacré, il sort du bassin par la grande incisure ischiatique au-dessous du muscle piriforme (m. pyramidal du bassin).

Trajet : il descend dans la région glutéale entouré d'une coulée cellulo-graisseuse qui permet facilement sa mobilisation. Il est richement vascularisé, en particulier par une branche de l'artère glutéale inférieure (a. ischiatique). Il passe entre le muscle grand fessier et les muscles pelvi-,0trochantériens profonds qui sont de haut en bas, les muscles jumeau supérieur, obturateur interne, jumeau inférieur et carré fémoral (m. carré crural) (figs. 14-1, 15-3, 15-4).

Terminaison : il quitte la région glutéale pour pénétrer dans la loge postérieure de la cuisse.

Les branches collatérales du plexus sacré

Elles innervent les muscles de la région glutéale. Ce sont :

Le nerf du muscle obturateur interne
Il sort du pelvis par la grande incisure ischiatique (grande échancrure sciatique), au contact de l'épine sciatique qu'il contourne pour pénétrer à nouveau dans le pelvis en passant par la petite incisure ischiatique (fig. 11-4).

Le nerf glutéal supérieur
(n. fessier supérieur)
Il est accompagné de l'artère glutéale supérieure (a. fessière) formant un pédicule qui se distribue aux muscles moyen et petit fessiers (fig. 15-3). Il se termine ensuite dans le muscle tenseur du fascia lata.

Le nerf du muscle piriforme
(m. pyramidal du bassin)
Il est au contact du muscle dans la grande incisure ischiatique. Il se distribue au muscle par plusieurs filets étagés.

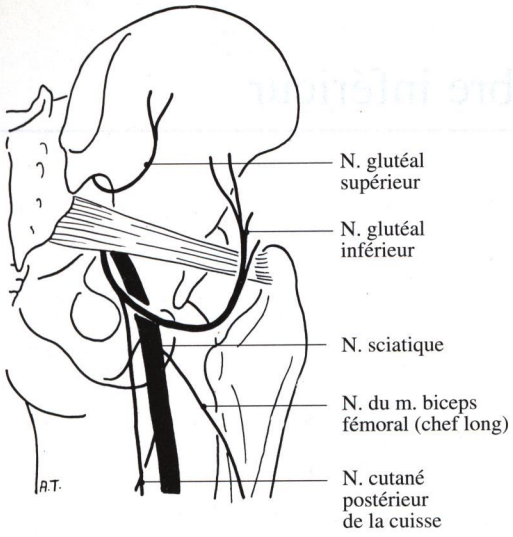

Fig. 14-1. Le nerf sciatique à la racine du membre inférieur. Représentation semi-schématique.

Le nerf du muscle jumeau supérieur

Le nerf commun des muscles jumeau inférieur et carré fémoral (m. carré crural) (fig. 11-4)

Le nerf glutéal inférieur (rameau musculaire du n. petit sciatique)
Il vient de la face postérieure du plexus, traverse le canal infra-piriformien (canal sous-pyramidal), dans la partie inférieure de la grande incisure ischiatique. Il accompagne, à ce niveau, le nerf sciatique. Il se termine par une branche musculaire motrice pour la face profonde du muscle grand fessier et une branche sensitive appelée nerf cutané dorsal de la cuisse (rameau cutané du n. petit sciatique).

Il faut signaler que le nerf pudendal interne (n. honteux interne) et le nerf rectal inférieur (n. anal) traversent brièvement la région : le nerf pudendal interne et son artère homologue rentrent dans le creux ischio-rectal en passant dans la petite incisure ischiatique ; le nerf rectal inférieur (nerf anal) n'a qu'un trajet très court dans l'espace sous-fessier. Sortant du canal infra-piriformien, il rentre immédiatement dans le bassin par la partie la plus haute de la petite incisure ischiatique.

Les nerfs de la région inguino-fémorale

Homologue de la région axillaire, cette région contient trois nerfs importants, branches du plexus lombaire : le nerf cutané latéral de la cuisse (n. fémoro-cutané), la branche fémorale du nerf génito-fémoral (n. génito-crural) et le nerf fémoral (n. crural).

Le nerf cutané latéral de la cuisse (n. fémoro-cutané)

Né de la branche de division ventrale du deuxième nerf lombaire, il sort de l'abdomen un peu au-dessous de l'épine iliaque antéro-supérieure, passe sous le ligament inguinal et l'aponévrose fémorale qu'il perfore aussitôt pour devenir superficiel. Il assure l'innervation sensitive latérale de la cuisse (fig. 14-2). Son trajet à ce niveau concerne les voies chirurgicales d'abord antérieur de la hanche (Hueter) passant entre le muscle tenseur du facia lata et le muscle sartorius (m. couturier) et la voie antéro-latérale (Watson-Jones) plus latérale, entre le muscle tenseur du fascia lata et le muscle moyen fessier. Lors de la fermeture et du rapprochement de ces muscles par des fils de suture, certains filets du nerf cutané latéral de la cuisse peuvent être liés et être à l'origine de douleurs permanentes au bord latéral de la cuisse.

La branche fémorale du nerf génito-fémoral (n. génito-crural)

Ce rameau, après s'être séparé de la branche génitale sur le bord latéral des artères iliaque primitive ou iliaque externe, traverse l'anneau fémoral et se ramifie dans les téguments qui recouvrent le triangle fémoral à la racine de la cuisse. Le rameau médial ou scrotal après s'être engagé dans le canal inguinal, se distribue au scrotum ou aux grandes lèvres.

Le nerf fémoral (n. crural)

C'est la branche la plus volumineuse du plexus lombaire. Elle naît par trois branches de division dorsale des branches ventrales des deuxième, troisième et quatrième nerfs lombaires, qui se réunissent dans l'épaisseur du muscle grand psoas. Le nerf fémoral apparaît dans la gouttière comprise entre le muscle grand psoas et le muscle iliaque recouverts par leur aponévrose. Il passe au-dessous du ligament inguinal (arcade crurale), en dehors de l'artère fémorale puis s'épanouit en quatre branches terminales dans le triangle fémoral (tr. de Scarpa) (fig. 12-4).

Sous le ligament inguinal, il répond en arrière au muscle ilio-psoas, en avant au ligament inguinal, en dedans à l'anneau fémoral et aux vaisseaux fémo-

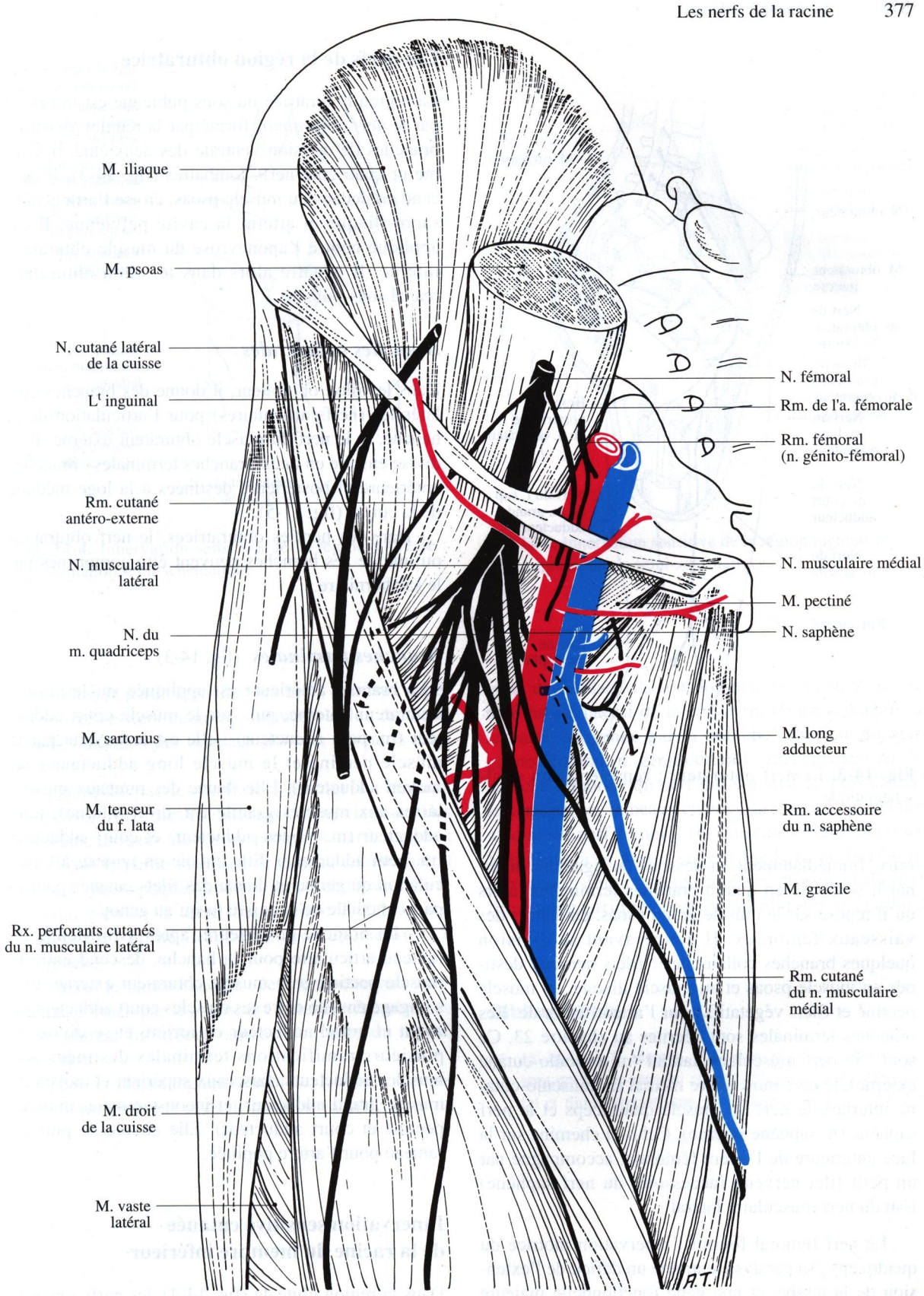

Fig. 14-2. Division du nerf fémoral dans la région inguino-fémorale

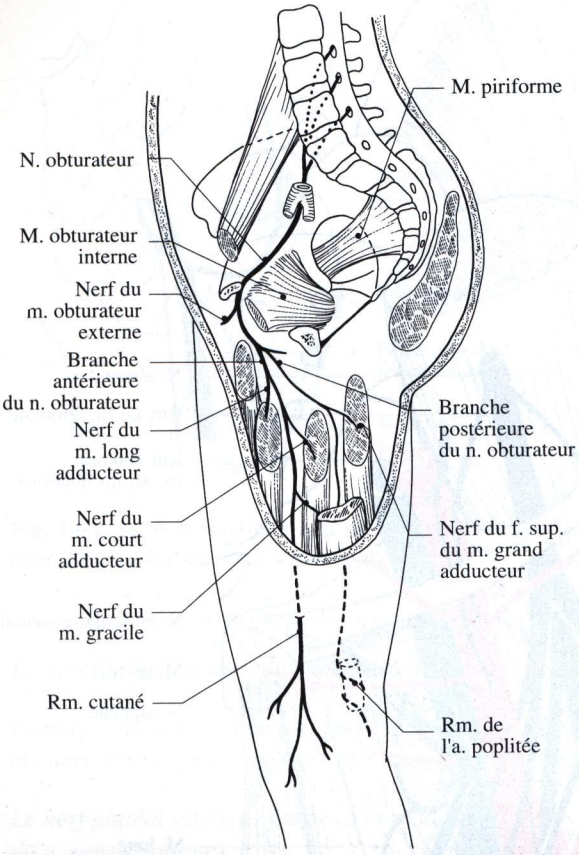

Fig. 14-3. Le nerf obturateur ; représentation semi-schématique

raux. Immédiatement au-dessous du ligament inguinal il se divise en quatre branches terminales, alors qu'il repose sur le muscle grand psoas, en dehors des vaisseaux fémoraux. Il donne avant sa division quelques branches collatérales : filets nerveux destinés au muscle psoas et au muscle iliaque, au muscle pectiné et filets végétatifs pour l'artère fémorale. Les branches terminales sont décrites au chapitre 23. Ce sont : le nerf musculaire latéral (n. musculo-cutané externe), le nerf musculaire médial (n. musculo-cutané interne), le nerf du muscle quadriceps et le nerf saphène (n. saphène interne). Celui-ci chemine sur la face antérieure de l'artère fémorale, accompagné par un petit filet nerveux (accessoire du nerf saphène) issu du nerf musculaire latéral.

Le nerf fémoral fournit l'innervation motrice du quadriceps : sa paralysie entraîne un déficit de l'extension de la jambe, et une gêne fonctionnelle majeure dans la marche.

Les nerfs de la région obturatrice

La région obturatrice ou sous-pubienne est traversée par *le nerf obturateur*, formé par la réunion des trois branches de division ventrale des deuxième, troisième et quatrième nerfs lombaires (fig. 14-3). Il descend en dedans du muscle psoas, croise l'articulation sacro-iliaque et atteint la cavité pelvienne. Il est appliqué contre l'aponévrose du muscle obturateur interne. Il pénètre alors dans le sillon obturateur (canal sous-pubien).

Branches collatérales

Dans le sillon obturateur, il donne des branches collatérales (nerfs articulaires) pour l'articulation de la hanche, et le nerf du muscle obturateur externe. Il se divise ensuite en deux branches terminales : branches antérieure et postérieure destinées à la loge médiale de la cuisse (fig. 11-5).

Dans les hernies obturatrices, le nerf obturateur ou une de ses branches peuvent être comprimés par le sac herniaire.

Branches terminales (fig. 14-3)

- La branche antérieure est appliquée sur le muscle obturateur externe, puis sur le muscle court adducteur (m. petit adducteur) ; elle est recouverte par le muscle pectiné et le muscle long adducteur (m. moyen adducteur). Elle donne des rameaux musculaires aux muscles gracile (m. droit interne), long adducteur (m. moyen adducteur) et court adducteur (m. petit adducteur). Elle envoie un rameau à l'articulation du genou et donne des filets cutanés pour la partie médiale de la cuisse jusqu'au genou.

- La branche postérieure, après avoir donné un rameau articulaire pour la hanche, descend entre le muscle pectiné et le muscle obturateur externe. Elle s'engage ensuite entre les muscles court adducteur en avant et grand adducteur en arrière et se divise en plusieurs ramifications terminales destinées aux muscles adducteurs (faisceaux supérieur et moyen du muscle grand adducteur, et inconstamment, muscles pectiné et court adducteur). Elle envoie de plus un rameau pour l'artère poplitée.

Innervation sensitive cutanée de la racine du membre inférieur

Dans la région glutéale (fig. 14-4), les nerfs sensitifs cutanés sont représentés par :

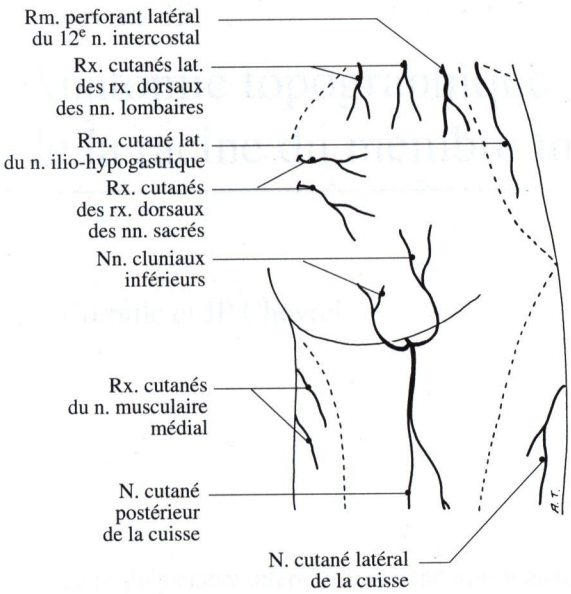

Fig. 14-4. Innervation sensitive de la région glutéale ; représentation semi-schématique

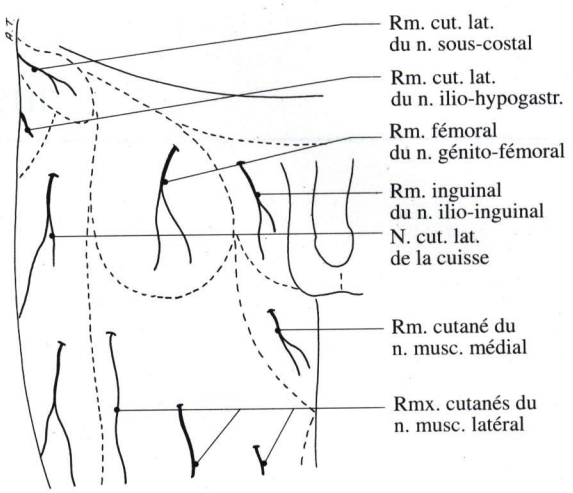

Fig. 14-5. Innervation sensitive de la région inguino-fémorale ; représentation semi-schématique

- dans la partie craniale : les nerfs cluniaux supérieurs (n. fessiers cutanés), formés par les rameaux cutanés latéraux des rameaux dorsaux des nerfs lombaires ;
- dans la partie médiale : les nerfs cluniaux moyens, formés par les rameaux cutanés latéraux des rameaux dorsaux des trois premiers nerfs sacrés ;
- dans la partie latérale : le rameau cutané latéral du nerf ilio-hypogastrique (n. grand abdomino-génital) qui a croisé la crête iliaque entre 7 et 11 centimètres de l'épine iliaque antéro-supérieure (JY Maigne) ;
- dans la partie caudale : les nerfs cluniaux inférieurs, formés par les rameaux cutanés récurrents du nerf glutéal inférieur (rameaux cutanés du n.petit sciatique).

Dans la région inguino-fémorale, les nerfs superficiels sont nombreux et de disposition variable, avec un trajet descendant. Ils sont fournis, latéralement, par le nerf cutané latéral de la cuisse (n. fémoro-cutané) ; à la partie moyenne par la branche fémorale du nerf génito-fémoral (n. génito-crural) ; médialement par la branche fémorale du nerf ilio-inguinal et, plus caudalement, par les rameaux cutanés du rameau musculaire médial du nerf fémoral (n. musculo-cutané interne). Signalons à la partie supéro-médiale de la région l'existence d'un ou deux rameaux provenant du nerf ilio-hypogastrique (nerf grand abdomino-génital).

Bibliographie

1. JY Maigne, R Maigne, H Guérin-Surville (1986) Etude anatomique du rameau cutané latéral des nerfs sous-costal et ilio-hypogastrique. Surg Radiol Anat 8 : 251-256



CHAPITRE 15

Anatomie topographique de la racine du membre inférieur

JL Cornille et JP Chevrel

La racine du membre inférieur comprend trois régions : glutéale, inguino-fémorale et obturatrice dont nous envisagerons successivement la topographie.

La région glutéale

C'est une région difficile à décrire, qui semble simple au premier abord, mais présente en fait deux difficultés :

Elle est constituée de nombreux muscles, classés en muscles fessiers et pelvi-trochantériens. De plus entre ces muscles passent les multiples éléments vasculo-nerveux des incisures ischiatiques (échancrures sciatiques).

Nous la décrirons selon les plans de découverte : de la superficie à la profondeur.

Plan superficiel

On peut y mettre en évidence trois groupe d' éléments :

- les nerfs superficiels ;
- l'aponévrose fessière ;
- le muscle grand fessier.

Les nerfs superficiels

Ils apparaissent sous le pannicule adipeux : lorsqu'on évide la région de la crête iliaque jusqu'à l'épine iliaque antéro-supérieure, on découvre la stéatopygie ; c'est un bourrelet adipeux sus- fessier, physiologique, particulièrement développé chez la femme (fig. 15-1). Ce bourrelet renferme les nerfs cluniaux (nn. fessiers cutanés) supérieurs formés par les rameaux cutanés latéraux des rameaux dorsaux des nerfs sacrés médialement et des nerfs lombaires cranialement, et le rameau cutané latéral du nerf ilio-hypogastrique latéralement.

Plus bas, proche de l'anus, la région fessière est barrée par le sillon fessier. Ce sillon ne représente pas le bord inférieur du muscle grand fessier, il détermine un repli adipeux fessier, particulièrement abondant en dedans ; c'est ici que l'on découvrira les nerfs cluniaux inférieurs (rameaux cutanés du n. petit sciatique) dont le trajet est récurrent.

L'aponévrose fessière

Puissante et épaisse, elle enveloppe toute la région, justifiant une description spécifique : insérée cranialement sur la crête iliaque, elle est renforcée en arrière du muscle tenseur du fascia lata par le tractus ilio-tibial (bandelette de Maissiat) (fig. 11-2) ; l'aponévrose est adhérente au muscle moyen fessier que l'on voit en transparence. Elle se dédouble au bord supérieur du grand fessier, et peut ainsi le recouvrir sur ses faces superficielle et profonde (fig. 15-2).

Elle s'insinue également par des cloisons verticales entre ses fibres et réalise la même disposition sur le pourtour anal.

L'aponévrose fessière se poursuit par l'aponévrose de la cuisse et plus particulièrement par le fascia lata. Ce dernier n'est donc pas individualisable ; il est recouvert par la branche fessière du nerf cutané latéral de la cuisse (n. fémoro-cutané).

Le muscle grand fessier

Il recouvre toute la région. Epais, de près de 6 à 8 centimètres, c'est le muscle le plus puissant de

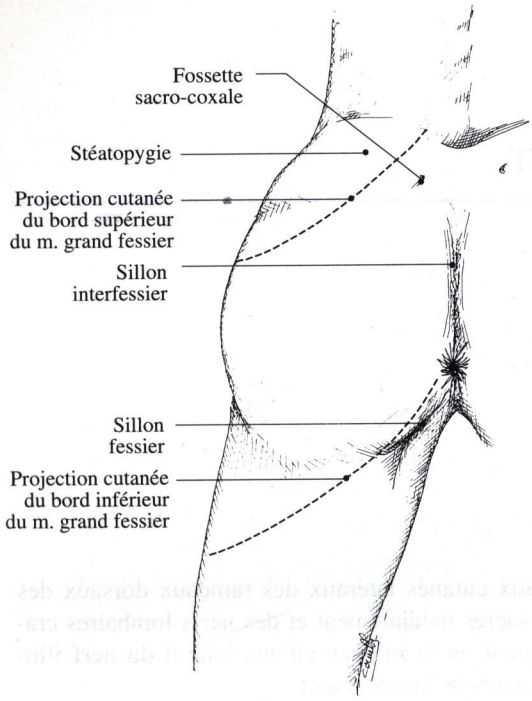

a

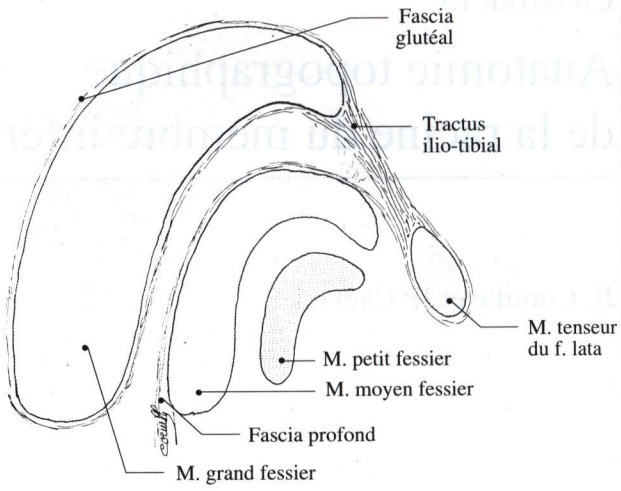

b

Fig. 15-1. a La région glutéale : anatomie de surface ; **b** Coupe transversale des muscles fessiers (semi-schématique)

l'organisme, témoin de l'évolution de l'espèce vers la station verticale. Il s'insère médialement sur le sacrum, la crête iliaque et la face superficielle de l'os coxal, adhère intimement au ligament sacro-tubéral (grand ligament sacro-sciatique) et se termine lateralement sur la tubérosité glutéale du fémur (crête latérale de trifurcation supérieure de la ligne âpre) et sur l'aponévrose de la cuisse, au bord postérieur du fascia lata. Il est innervé par le nerf glutéal inférieur (rameau musculaire du n. petit sciatique). C'est un muscle extenseur mais aussi abducteur de la hanche et tenseur du fascia lata.

Plan moyen

On le découvre facilement si on sectionne le muscle grand fessier. Apparaissent alors : le muscle moyen fessier, les muscles pelvi-trochantériens profonds et le contenu du canal infra-piriformien (canal sous-pyramidal).

Le muscle moyen fessier

Il provient de la face externe de l'aile iliaque entre les deux lignes glutéales (lignes courbes semi-circulaires). Il se dirige latéralement en avant du muscle grand fessier recouvrant presque entièrement le muscle petit fessier (figs. 15-3, 15-4). Il se termine sur la face latérale du grand trochanter dans une fossette à concavité inférieure. Il est stabilisateur du bassin, innervé par le nerf glutéal supérieur (n. fessier supérieur).

Les muscles pelvi-trochantériens visibles

Ce sont le muscle piriforme (m. pyramidal du bassin), le muscle obturateur interne, les muscles jumeaux et le muscle carré fémoral (m. carré crural).

Le muscle piriforme

Il provient de la face antéro-latérale du sacrum autour des deuxième et troisième trous sacrés ; il sort du petit bassin en glissant derrière la grande incisure ischiatique (grande échancrure sciatique), au dessus du ligament sacro-épineux (petit ligament sacro-sciatique) et va se terminer sur la face supérieure du grand trochanter ; il est abducteur et rotateur externe de la hanche. Il est innervé par une branche de S2.

Le muscle obturateur interne et les muscles jumeaux

Le muscle obturateur externe provient de la face interne de la membrane obturatrice et du pourtour du foramen obturé (trou obturateur). Il se réfléchit sur le

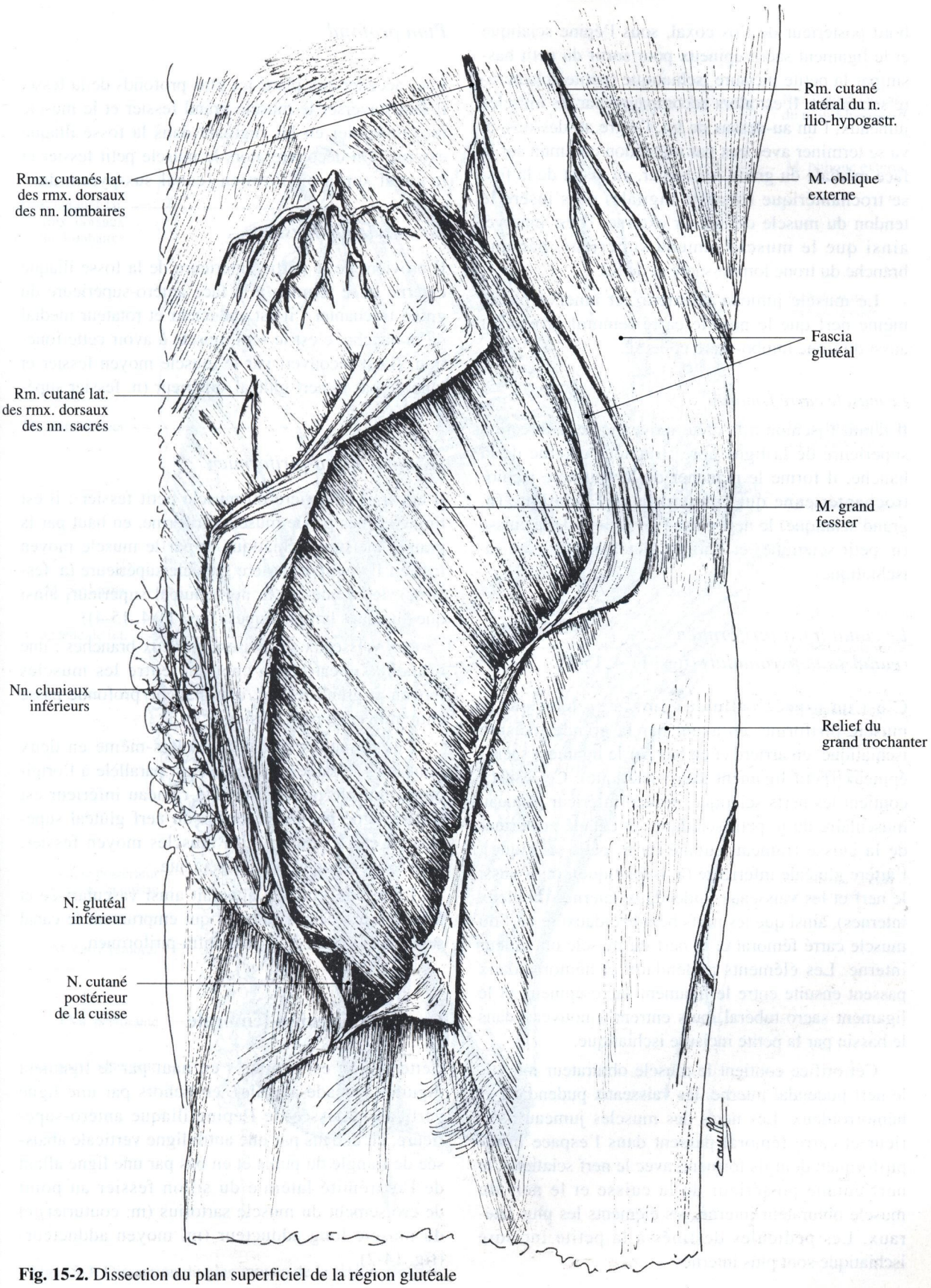

Fig. 15-2. Dissection du plan superficiel de la région glutéale

bord postérieur de l'os coxal, sous l'épine sciatique et le ligament sacro-épineux pour sortir du petit bassin par la petite incisure ischiatique (petite échancrure sciatique). Il est alors accompagné par les muscles jumeaux, l'un au-dessus de lui, l'autre au-dessous, et va se terminer avec eux par un tendon commun sur la face médiale du grand trochanter, en avant de la fosse trochantérique (fossette digitale) où s'insère le tendon du muscle obturateur externe. Il est innervé, ainsi que le muscle jumeau supérieur, par une branche du tronc lombo-sacré et de S2.

Le muscle jumeau inférieur est innervé par le même nerf que le muscle carré fémoral provenant aussi du tronc lombo-sacré et de S2.

Le muscle carré fémoral

Il réunit l'ischion à la crête moyenne de trifurcation supérieure de la ligne âpre ; rotateur externe de la hanche, il forme le plancher de la gouttière ischio-trochantérienne qui contient le nerf sciatique (n. grand sciatique) le nerf cutané postérieur de la cuisse (n. petit sciatique) et l'artère glutéale inférieure (a. ischiatique).

Le canal infra-piriformien (canal sous-pyramidal) (figs. 11-4, 15-4)

C'est un espace celluleux limité en haut par le muscle piriforme, en avant par la grande incisure ischiatique, en arrière et en bas par le ligament sacro-épineux (petit ligament sacro-sciatique). Cet espace contient les nerfs sciatique, glutéal inférieur (rameau musculaire du n. petit sciatique) et cutané postérieur de la cuisse (rameau cutané du n. petit sciatique), l'artère glutéale inférieure (a. ischiatique), mais aussi le nerf et les vaisseaux pudendaux internes (honteux internes), ainsi que les nerfs hémorroïdaux, le nerf du muscle carré fémoral et le nerf du muscle obturateur interne. Les éléments pudendaux et hémorroïdaux passent ensuite entre le ligament sacro-épineux et le ligament sacro-tubéral, puis entrent à nouveau dans le bassin par la petite incisure ischiatique.

Cet orifice contient le muscle obturateur interne, le nerf pudendal interne, les vaisseaux pudendaux et hémorroïdaux. Les nerfs des muscles jumeau inférieur et carré fémoral passent dans l'espace infra-piriformien dont ils forment, avec le nerf sciatique, le nerf cutané postérieur de la cuisse et le nerf du muscle obturateur interne, les éléments les plus latéraux. Les pédicules destinés à la petite incisure ischiatique sont plus internes.

Plan profond

Pour accéder aux plans les plus profonds de la fesse, il faut traverser le muscle grand fessier et le muscle moyen fessier en les ruginant dans la fosse iliaque externe. On découvre alors le muscle petit fessier et le canal supra-piriformien (canal sus-pyramidal).

Le muscle petit fessier

Il provient de la partie antérieure de la fosse iliaque externe et se termine à la face antéro-supérieure du grand trochanter ; il est abducteur et rotateur médial de la hanche, c'est le seul muscle à avoir cette fonction. Il est recouvert par le muscle moyen fessier et innervé par le nerf glutéal supérieur (n. fessier supérieur).

Le canal supra-piriformien

Il apparaît en arrière du muscle petit fessier : il est limité en bas par le muscle piriforme, en haut par la grande incisure ischiatique et par le muscle moyen fessier. Il contient l'artère glutéale supérieure (a. fessière), les veines et le nerf glutéal supérieur, ainsi que quelques lymphatiques (figs. 11-4, 15-4)).

Les vaisseaux se divisent en deux branches : une branche superficielle chemine entre les muscles moyen et grand fessier, une branche profonde passe entre moyen et petit fessier.

Ces branches se divisent elles-même en deux rameaux : le rameau supérieur est parallèle à l'origine du muscle petit fessier, le rameau inférieur est accompagné par les branches du nerf glutéal supérieur. Celui-ci innerve les muscles moyen fessier, petit fessier et tenseur du fascia lata.

La région glutéale apparaît ainsi vascularisée et innervée par deux pédicules qui empruntent le canal supra-piriformien et le canal infra-piriformien.

La région inguino-fémorale

Cette région est limitée : en haut par le ligament inguinal (arcade crurale), en dehors par une ligne verticale abaissée de l'épine iliaque antéro-supérieure, en dedans par une autre ligne verticale abaissée de l'angle du pubis et en bas par une ligne allant de l'extrémité latérale du sillon fessier au point de croisement du muscle sartorius (m. couturier) et du muscle long adducteur (m. moyen adducteur) (fig. 14-2).

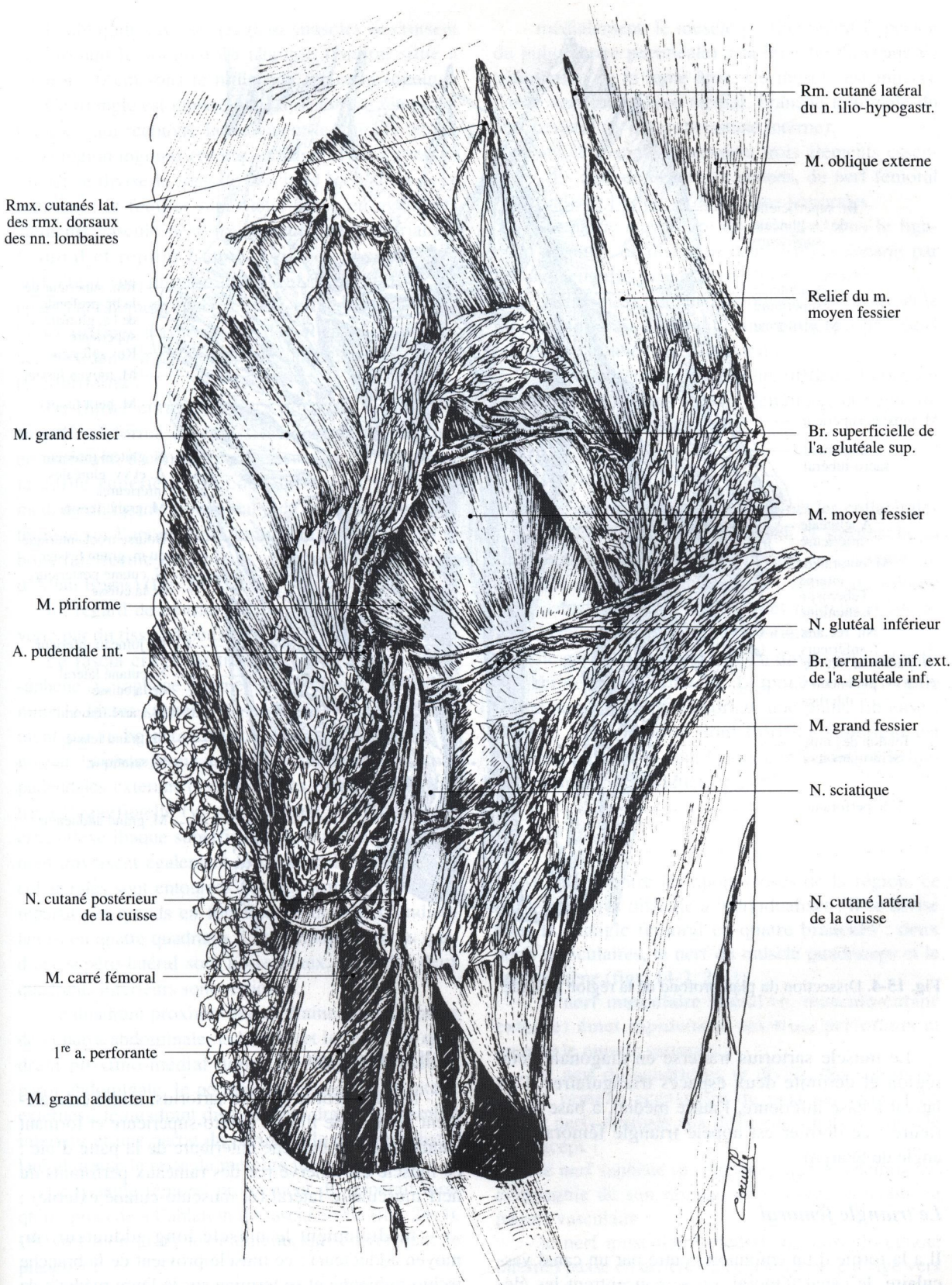

Fig. 15-3. Dissection du plan moyen de la région glutéale

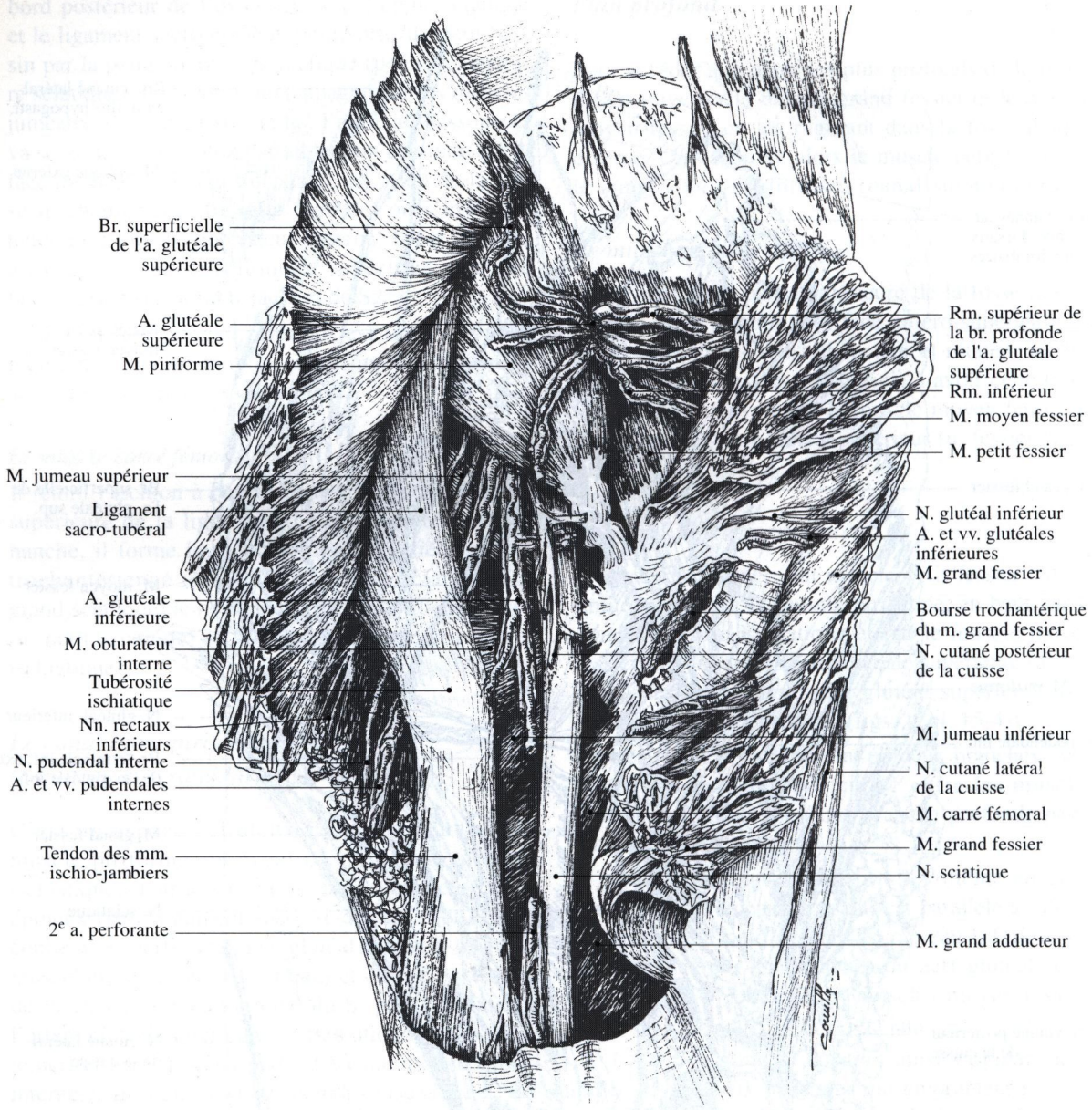

Fig. 15-4. Dissection du plan profond de la région glutéale

Le muscle sartorius traverse en diagonale cette région et délimite deux espaces triangulaires, l'un latéral à base inférieure, l'autre médial, à base supérieure : ce dernier est appelé triangle fémoral (triangle de Scarpa).

Le triangle fémoral

Il a la forme d'un entonnoir centré par un canal vasculaire, le canal fémoral, où se concentrent les éléments vasculo-nerveux.

Il est limité par :

- latéralement le muscle sartorius, inséré cranialement sur l'épine iliaque antéro-supérieure et formant caudalement la branche antérieure de la patte d'oie ; ce muscle est innervé par des rameaux perforants du nerf musculaire latéral (n. musculo-cutané externe) ;

- médialement le muscle long adducteur (m. moyen adducteur) : ce muscle provient de la branche ischio-pubienne et se termine sur la lèvre médiale de la ligne âpre ; il est innervé par le nerf obturateur.

D'obliquité inverse, les deux muscles se croisent en formant le sommet du triangle fémoral situé à environ 10 cm sous le milieu du ligament inguinal.

Ce triangle est tapissé par l'aponévrose fémorale. Celle-ci, qui recouvre latéralement le triangle latéral de la région inguino-crurale, engaine le muscle sartorius et se divise le long de son bord médial en deux feuillets : le feuillet superficiel passe en avant des éléments vasculo-nerveux contenus dans le triangle fémoral et rejoint l'aponévrose du muscle long adducteur (m. moyen adducteur) ; ce feuillet est épais latéralement mais réticulé et perforé de nombreux orifices traversés par des éléments vasculo-nerveux dans sa partie médiale, appelée fascia criblé (f. cribriforme).

La limite entre ces deux portions du feuillet superficiel forme un épaississement aponévrotique en croissant, à concavité supérieure et médiale dont la corne supérieure se confond avec l'extrémité médiale du ligament inguinal et la corne inférieure se termine sur l'aponévrose du muscle pectiné : c'est le bord falciforme de l'hiatus saphène (lt falciforme d'Allan Burns) (fig. 24-2).

En regard de ce triangle, l'aponévrose est recouverte par du tissu adipeux très adhérent.

Le fascia criblé est traversé par la grande veine saphène (v. saphène interne) ; cette pénétration détermine le hiatus saphène (fosse ovale) limité latéralement par le bord falciforme du fascia criblé. A ce niveau, la veine forme une crosse qui reçoit les veines pudendales externes (vv. honteuses externes), épigastrique superficielle (v. sous-cutanée abdominale), et circonflexe iliaque superficielle. Les artères du même nom traversent également le fascia criblé. Toutes ces collatérales sont entourées par des lymphonœuds. On répartit ces nœuds en fonction de deux perpendiculaires, en quatre quadrants. Les lymphonœuds du quadrant supéro-latéral sont horizontaux, ceux des deux quadrants inférieurs sont verticaux.

Le quadrant proximo-latéral draine la partie basse de la paroi abdominale, la hanche et la fesse ; le quadrant proximo-médial draine la partie basse de la paroi abdominale, le périnée et les organes génitaux externes ; le quadrant disto-médial draine le membre inférieur et une partie du périnée ; le quadrant disto-latéral draine le reste du membre inférieur.

Le triangle fémoral proprement dit apparaît lorsqu'on procède à l'ablation du fascia criblé (fig. 24-3). On voit bien alors les éléments qui en forment le plancher :

- latéralement le muscle ilio-psoas qui se termine sur le petit trochanter ;
- médialement, le muscle pectiné réunit le pecten du pubis (crête pectinéale) à la branche moyenne de trifurcation de la ligne âpre. Ce muscle est innervé par le nerf musculaire médial, branche terminale du nerf fémoral (n. musculo-cutané interne).

Dans le triangle descendent trois éléments essentiels ; il s'agit, de dehors en dedans, du nerf fémoral (n. crural), de l'artère et de la veine fémorales.

A la partie supérieure du triangle, sous le ligament inguinal, on distingue deux orifices séparés par la bandelette ilio-pubienne (b. ilio-pectinée) :

- latéralement l'anneau du muscle ilio-psoas où le muscle apparaît entouré d'une gaine propre dans laquelle se trouve le nerf fémoral ;
- l'anneau fémoral est le plus médial, il contient de dehors en dedans l'artère fémorale, la veine du même nom, les lymphatiques.

L'artère fémorale

Elle est l'axe de ce triangle : elle émet les collatérales superficielles citées précédemment, et sa branche la plus importante : l'artère profonde de la cuisse (a. fémorale profonde) qui donne les artères du muscle quadriceps, les artères circonflexes médiale et latérale de la cuisse, et les artères perforantes.

Elle gagne la loge médiale en traversant l'interstice pectiné-long adducteur. L'aponévrose fémorale forme aux vaisseaux fémoraux une gaine fibreuse : c'est le canal fémoral dont l'orifice supérieur est l'anneau fémoral et dont l'orifice inférieur est le hiatus tendineux de l'adducteur.

Le nerf fémoral

Il est aplati contre les aponévroses de la région, ce qui le rend très difficile à individualiser ; il se divise dans le triangle fémoral en quatre branches : deux nerfs musculaires, le nerf du muscle quadriceps et le nerf saphène (figs. 14-2, 24-3).

- le nerf musculaire latéral (n. musculo-cutané externe) émet rapidement ses trois perforants et innerve le muscle sartorius ;
- le nerf du quadriceps se divise, dès son origine, en rameau accessoire du nerf saphène et en quatre nerfs destinés aux différents chefs du muscle quadriceps ;
- le nerf saphène (n. saphène interne) chemine en compagnie de son rameau accessoire, en avant du paquet vasculaire ;
- le nerf musculaire médial (n. musculo-cutané interne) passe en arrière de ce paquet et se dirige vers le muscle pectiné et le muscle long adducteur (m. moyen adducteur).

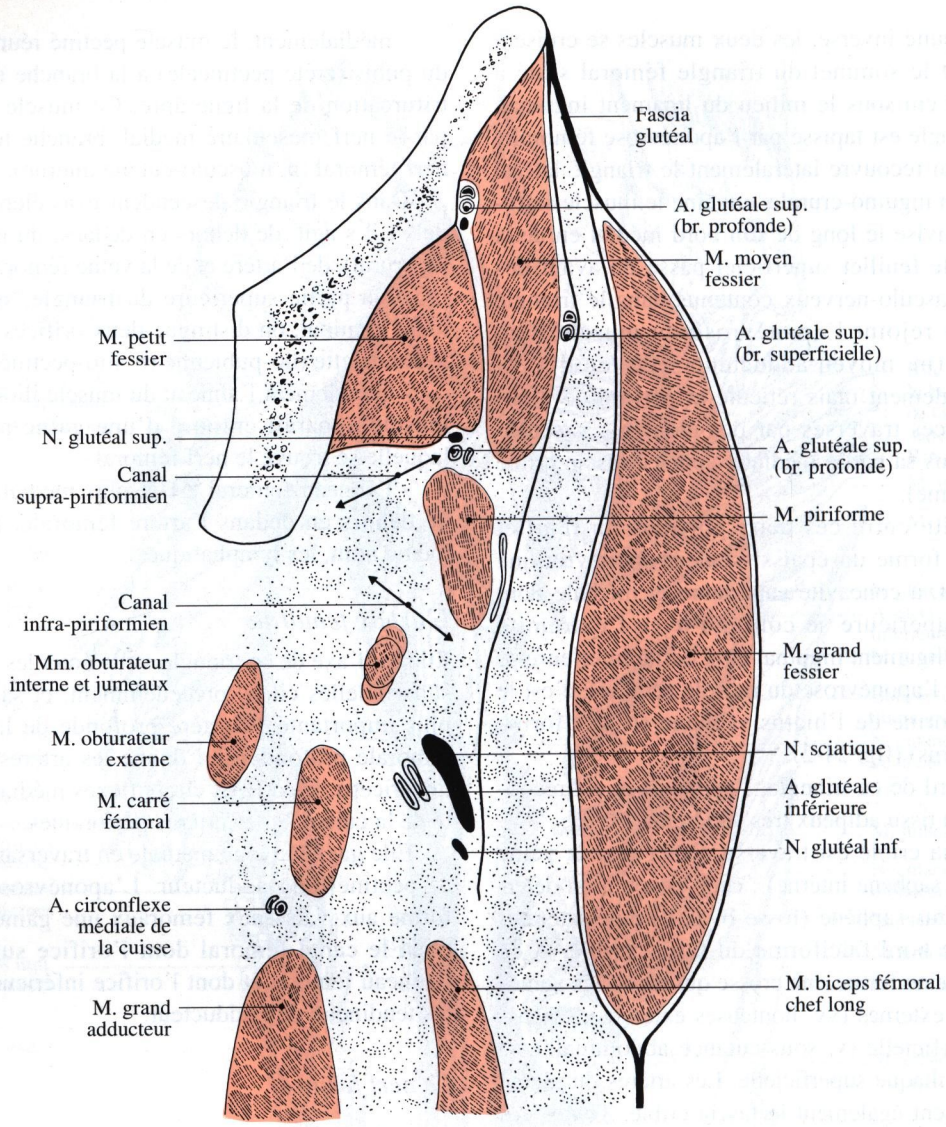

Fig. 15-5. Coupe coronale de la région glutéale

Tous ces nerfs apparaissent simultanément, créant une impression d'éclatement du nerf fémoral et un enveloppement fibro-nerveux de tous les éléments du triangle fémoral.

Au-dessous et en dehors du triangle, l'aponévrose fémorale et les fibres élastiques sont traversées par de nombreux filets nerveux :

Le nerf cutané latéral de la cuisse (n. fémoro-cutané) chemine dans un dédoublement aponévrotique et le perfore pour émettre ses branches fémorale et fessière ; il émerge à un travers de doigt au dessous de l'extrémité antérieure de la crête iliaque.

Les trois rameaux perforants cutanés du nerf musculaire latéral (n. musculo-cutané externe) qui traversent le muscle sartorius ou simplement affleurent son bord antérieur émergent plus bas, au tiers moyen de la cuisse.

Les filets cutanés du nerf musculaire médial du nerf fémoral (n. musculo-cutané interne) peuvent être découverts à la face médiale de la cuisse ; ils sont difficiles à mettre en évidence car noyés dans le tissu adipeux haut situé.

Il existe également un rameau superficiel du nerf obturateur qui jouxte souvent le bord médial de la grande veine saphène.

Croisant les rameaux perforants du nerf musculaire latéral on découvre la veine saphène accessoire. Cette veine est parallèle à la grande veine saphène et la rejoint pratiquement à sa crosse.

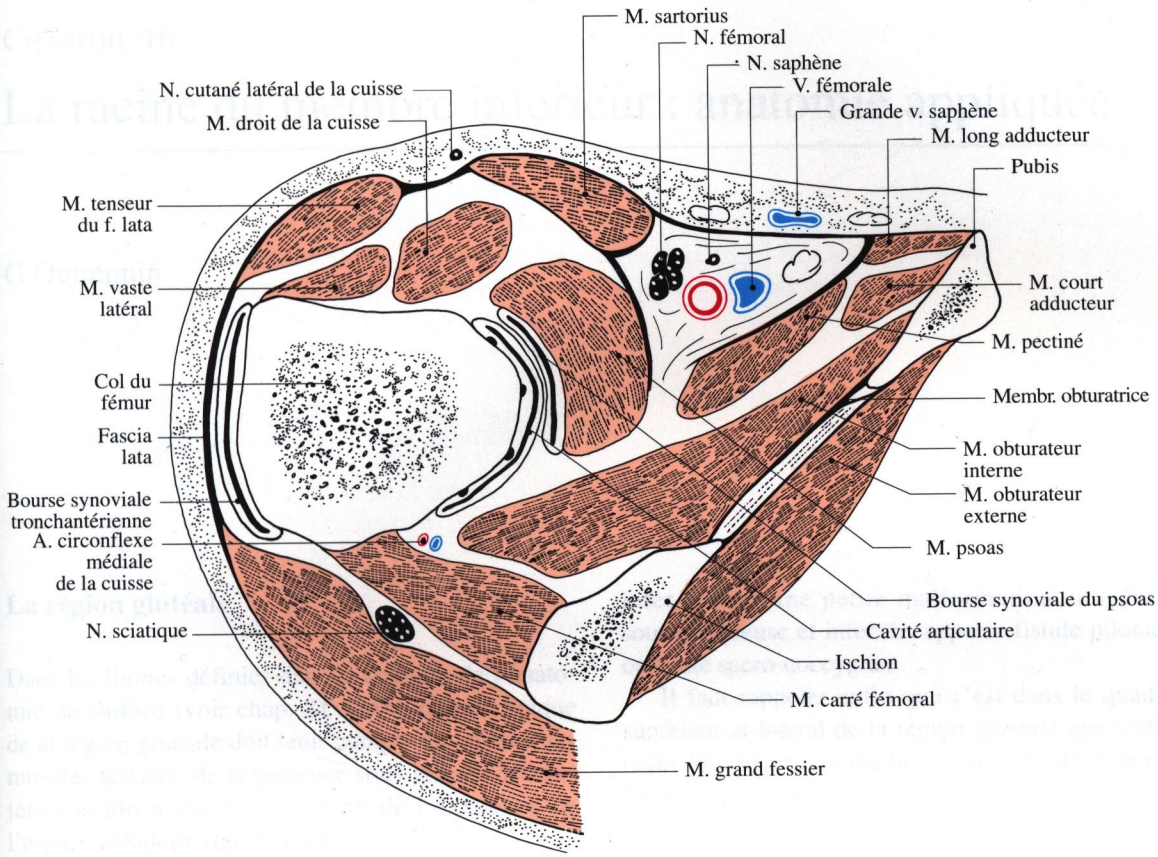

Fig. 15-6. Coupe transversale de la racine du membre inférieur : segment supérieur de la coupe

La région obturatrice

Les limites de cette région ont été définies au chapitre 8 : elle correspond à la face exo-pelvienne du cadre osseux du foramen obturé (trou obturateur).

Le plancher de cette région est donc formé par la membrane obturatrice qui ferme incomplètement ce foramen en ménageant un orifice en regard de l'extrémité antérieure du canal du foramen obturé (canal sous pubien).

Le muscle obturateur externe s'insère sur la face exo-pelvienne de cette membrane, et sur la partie adjacente du cadre osseux ; ses fibres se portent latéralement et en arrière et contournent par en arrière le col du fémur pour aller s'insérer par un tendon terminal dans le fond de la fossette digitale du grand trochanter.

Dans la région obturatrice, ce muscle est recouvert par le muscle pectiné qui descend du pecten du pubis, oblique latéralement et caudalement pour se diriger vers la ligne âpre du fémur.

La limite médiale de cette région est matérialisée par le muscle gracile (m. droit interne).

Le pédicule vasculo-nerveux de cette région débouche par le canal du foramen obturé ; il comporte l'artère obturatrice qui donne à ce niveau ses branches terminales : celles-ci forment un cercle artériel autour du foramen obturé et distribuent des rameaux aux muscles voisins, au pubis, aux organes génitaux externes et à la tête du fémur par l'artère acétabulaire. Elle est accompagnée par deux veines à disposition plus ou moins plexiforme.

Le nerf obturateur sort également du petit bassin par le canal du foramen obturé ; il donne des filets moteurs pour le muscle obturateur externe et se divise en ses deux branches terminales, l'une superficielle, l'autre profonde qui assurent l'innervation des muscles de la loge médiale de la cuisse. La branche superficielle assure de plus l'innervation sensitive de la face médiale de la moitié caudale de la cuisse (voir chap. 23).



CHAPITRE 16

La racine du membre inférieur : anatomie appliquée

G Outrequin

La région glutéale

Dans les limites définies dans le chapitre de l'anatomie de surface (voir chap. 8), l'exploration clinique de la région glutéale doit tenir compte du volume des muscles fessiers, de la présence sous-jacente des trajets vasculo-nerveux, et surtout de l'existence de l'espace celluleux sous-fessier.

A ce niveau, de vastes décollements par hématome, ou de larges collections purulentes, sont possibles. L'hématome profond de la fesse, par fracture du bassin ou plaie pénétrante de la fesse (balle ou éclat à trajet fessier ou abdomino-fessier), donne le syndrome de "grosse fesse traumatique" avec état de choc. La ligature de l'artère glutéale supérieure (a. fessière) est un acte chirurgical difficile par voie glutéale et il est plus facile, donc plus sûr, de l'effectuer par voie antérieure, sous-péritonéale, ou de lier directement, par la même voie, l'artère iliaque interne (artère hypogastrique).

Les abcès profonds de la région glutéale se constituent assez lentement mais leur volume est toujours important. Ils donnent un tableau de fesse tendue et douloureuse avec température. L'incision pour évacuation doit tenir compte de l'épaisseur du muscle grand fessier, sans oublier la présence en profondeur du nerf sciatique (n. grand sciatique).

La parésie ou la paralysie avec atrophie du muscle grand fessier traduit une atteinte radiculaire S1. La névralgie sciatique de niveau radiculaire S1 s'accompagne souvent d'un affaissement du pli fessier inférieur et l'appui profond à ce niveau (point de Valleix supérieur) peut être douloureux.

On découvre quelquefois au sommet du sillon inter-fessier une petite malformation congénitale souvent pileuse et infectée, appelée fistule pilonidale ou kyste sacro-coccygien.

Il faut rappeler enfin que c'est dans le quadrant supérieur et latéral de la région glutéale que s'effectuent les injections médicamenteuses intra-musculaires.

La hanche

C'est la plus volumineuse, et la plus solide des articulations porteuses. En raison de sa situation profonde, son examen clinique est en partie indirect car, seul, le grand trochanter est palpable sous la peau. Cependant, grâce à des repères osseux et à des alignements, c'est un examen extrêmement riche et d'une grande variété séméiologique.

Le bilan clinique de cette articulation permet d'apprécier l'amplitude normale de ses mouvements :

- flexion : genou étendu : 90°,
  genou fléchi : 120° ;
- extension : genou étendu : 20°,
  genou fléchi : 10° ;
- abduction : 30° ;
- adduction, combinée à une flexion ou une extension : 30° ;
- rotation latérale : 60°, rotation médiale : 30°.

Les signes indirects, et à distance, des lésions ostéo-articulaires de hanche sont :

- l'ascension du grand trochanter ;
- le raccourcissement de la longueur du membre inférieur ;
- les attitudes vicieuses de la hanche.

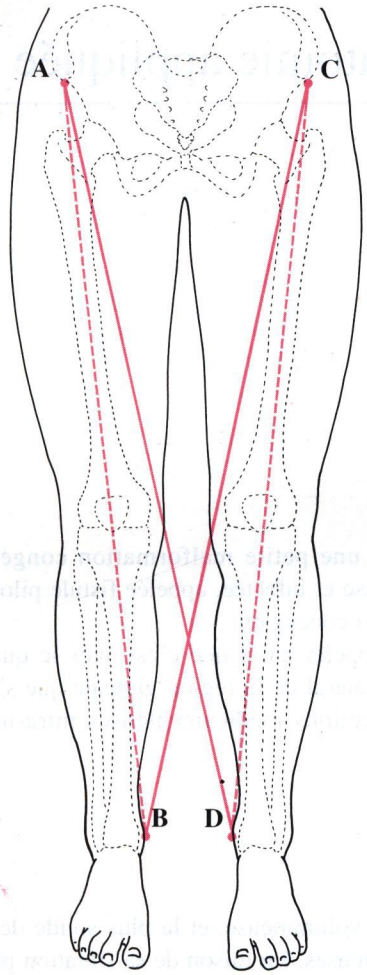

Fig. 16-1. Mesure du racourcissement d'un membre inférieur : $\frac{(AD + CB) - (AB + CD)}{2}$

L'ascension du grand trochanter

La ligne de Nélaton-Roser est tendue entre l'épine iliaque antéro-supérieure et la pointe de la tubérosité ischiatique. Elle affleure normalement le bord supérieur du grand trochanter. Celui-ci dépasse la ligne de Nélaton dans les fractures du col du fémur et dans les luxations congénitales et traumatiques de hanche ainsi que dans certaines dysplasies de hanche (coxa vara).

Le raccourcissement de la longueur du membre inférieur

La mesure simple et comparative à droite et à gauche, de la distance entre l'épine iliaque antéro-supérieure et la pointe de la malléole tibiale donne une précision suffisante dans l'examen clinique courant. Cependant on obtient la précision mathématique en employant la méthode des mensurations croisées de Rey : somme des mesures diagonales bilatérales - somme des mesures unilatérales / 2 = longueur du raccourcissement.

La plupart des lésions ostéo-articulaires de hanche se traduisent par un raccourcissement supérieur à 2 cm. Les raccourcissements inférieurs à 2 cm traduisent la dissymétrie constitutionnelle du développement corporel normal et sont sans signification pathologique.

Les attitudes vicieuses de la hanche

- Une rotation externe uni-latérale d'un membre inférieur traduit souvent une fracture du col du fémur ;

- un signe de Trendelenbourg (voir chap. 10), recherché en appui uni-podal, traduit une luxation congénitale de hanche ou une paralysie des muscles fessiers ;

- les différentes variétés de luxation traumatique de hanche s'accompagnent d'attitudes extrêmes en abduction, rotation externe ou interne selon le type ;

- une hyperadduction et rotation latérale traduit une coxarthrose évoluée ;

- une attitude en flexion douloureuse de hanche caractérise le psoïtis. Il résulte d'un raccourcissement antalgique du muscle psoas à l'occasion d'un foyer infectieux de la fosse iliaque droite ou d'une collection dans la gaine fibreuse du muscle psoas.

Les explorations radiologiques permettront de visualiser les lésions traumatiques ou dysplasiques de la hanche (coxa vara, par fermeture de l'angle d'inclinaison du col du fémur, coxa valga, par ouverture de l'angle d'inclinaison). Ainsi, la hanche douloureuse de l'enfant peut être le siège d'une coxa vara essentielle mais évolutive par altération du cartilage de croissance, appelée épiphysiolyse, visible à la radio. Elle aboutit au décollement épiphysaire, véritable fracture sous-capitale du col du fémur, à l'occasion d'un traumatisme minime.

Chez le nouveau-né la malformation luxante ou subluxante est le prélude à la luxation congénitale de la hanche. Elle se détecte à la naissance en recherchant le signe du ressaut.

La région inguino-fémorale

Au niveau du triangle fémoral (triangle de Scarpa) : les gros vaisseaux fémoraux, artère et veine, sont situés superficiellement le long de l'axe vertical du

triangle. Sous le milieu du ligament inguinal (arcade crurale) on peut palper le pouls fémoral. C'est à cet endroit que sont effectuées les ponctions artérielle et veineuse ainsi que les cathétérismes artériels (aortographie) et veineux (cavographie).

Enfin, les plaies pénétrantes du pli de l'aine sont très souvent responsables de lésions vasculaires fémorales ; elles constituent la blessure classique du toréador. Le geste de secourisme d'urgence et de sauvetage consiste à effectuer une hémostase compressive en enfonçant fortement le poing dans le pli de l'aine, pendant le transport.

De toutes façons, toutes les plaies pénétrantes du pli de l'aine, même peu hémorragiques, doivent être, par principe, explorées chirurgicalement en raison du risque d'anévrisme artério-veineux.

C'est aussi dans l'aire du triangle fémoral que l'on peut palper les adénopathies inguinales. En imaginant quatre secteurs centrés sur la crosse de la veine grande saphène, on peut localiser les deux secteurs distaux dont les lymphonoeuds (ganglions lymphatiques) drainent les voies lymphatiques de la cuisse, le secteur proximo-latéral, qui draine les voies lymphatiques de la fesse et le secteur proximo-médial qui draine les voies lymphatiques des organes génitaux externes (adénopathies des maladies sexuellement transmissibles).

Dans l'aire du triangle fémoral, on peut aussi éventuellement palper et reconnaître une hernie fémorale (h. crurale), impulsive à la toux, ou une tumeur fixe, molle et non impulsive, traduisant un abcès froid de la gaine du muscle psoas, provenant d'un mal de Pott lombaire.

La région obturatrice

Au niveau du sillon obturateur, peuvent exister d'exceptionnelles hernies obturatrices, comprimant le paquet vasculo-nerveux à cet endroit.

La névralgie obturatrice peut être symptomatique d'une affection pelvienne. La névrite inflammatoire du nerf obturateur peut accompagner une tendinite des muscles adducteurs.

En raison de sa situation profonde, le nerf obturateur n'est pas actuellement explorable avec fiabilité en neuro-physiologie.

CHAPITRE 17

La cuisse et le genou : anatomie de surface

G Outrequin

La cuisse

Dans ce segment du membre inférieur, les masses musculaires sont spécialement développées et souvent bien identifiables sous la peau.

Face antérieure

La limite supérieure de la région ventrale de la cuisse, qui comprend les loges antérieure et médiale, est représentée par une droite horizontale passant au niveau du sommet du triangle fémoral (triangle de Scarpa).

La limite inférieure est déterminée par une droite horizontale passant à deux travers de doigts au-dessus de la base de la patella (rotule).

La face antérieure est traversée en diagonale par le muscle sartorius (m. couturier) dont le corps musculaire rubané sépare la masse du muscle quadriceps, latéralement, du plan des muscles adducteurs, en position médiale. Les repères cutanés, en fonction du relief du corps musculaire du muscle sartorius, sont à étudier à trois niveaux :

- au tiers supérieur de la cuisse : le muscle sartorius délimite, avec le muscle long adducteur (m. moyen adducteur) le triangle fémoral étudié au chapitre 15 dans la région inguino-fémorale ;
- au tiers moyen de la cuisse : le bord médial du muscle sartorius délimite le canal fémoral, qui, en profondeur, contient les vaisseaux fémoraux ;
- au tiers inférieur de la cuisse : le muscle sartorius recouvre le canal des adducteurs (canal de Hunter).

Sur la face antérieure de la cuisse, le relief musculaire le plus volumineux est constitué par le muscle quadriceps, dont les trois chefs superficiels (m. droit de la cuisse, m. vaste latéral et m. vaste médial) sont facilement identifiables. Au quart inférieur de la cuisse, le muscle vaste médial, est spécialement bien développé, en raison de son rôle permanent dans la stabilisation axiale de la patella.

Dans la partie latérale de la cuisse, on peut palper et délimiter une longue bandelette aponévrotique qui constitue le tendon du muscle tenseur du fascia lata. Elle est appelée tractus ilio-tibial (bandelette de Maissiat). C'est à cet endroit que se pratique l'une des voies d'abord chirurgical de la diaphyse fémorale.

La partie médiale de la face antérieure correspond en profondeur à la loge médiale de la cuisse qui contient le groupe des muscles adducteurs. A ce niveau monte verticalement la grande veine saphène (v. saphène interne).

Face postérieure

Elle correspond à la région postérieure de la cuisse. Les reliefs musculaires identifiables sont ceux des muscles ichio-jambiers. Les muscles semimembraneux (m. demi-membraneux) et semitendineux (m. demi-tendineux) constituent le groupe médial. Le muscle biceps fémoral descend en diagonale vers la partie latérale du genou. En profondeur, et dans l'axe médian, descend verticalement le nerf sciatique (n. grand sciatique).

Le genou

La région du genou est délimitée en haut par une droite horizontale passant à deux travers de doigts

au-dessus de la base de la patella, et en bas, par un plan transversal passant au niveau de la tubérosité tibiale (tubérosité tibiale antérieure).

Face antérieure

Elle correspond à la face antérieure de l'articulation du genou dont les éléments reconnaissables sont sur la ligne médiane ; le tendon quadricipital, la patella (rotule), le ligament patellaire (lt. rotulien) et la tubérosité tibiale. L'ensemble forme l'appareil d'extension du genou dont l'unité fonctionnelle peut être interrrompue par la lésion de l'un de ses constituants, une fracture transversale de la patella par exemple. De chaque côté de l'axe médian, on peut palper les condyles fémoraux et l'interligne articulaire fémorotibial que l'on apprécie mieux lorsque le genou est légèrement fléchi.

Sur la face latérale, on palpe le ligament collatéral fibulaire (lt. latéral externe), et sur la face médiale, le ligament collatéral tibial (lt. latéral interne), douloureux dans l'entorse du genou.

Face postérieure

Elle correspond à la fosse poplitée. Le losange poplité est délimité médialement, en haut, par le relief musculaire des muscles semimembraneux (m. demi-membraneux) et semitendineux (m. demi-tendineux) dont on palpe bien les tendons ainsi que celui du muscle gracile (m. droit interne). En dessous, on identifie facilement le corps musculaire du chef médial du muscle gastrocnémien (m. jumeau interne).

Latéralement, la fosse poplitée est bordée par le corps musculaire et le tendon du muscle biceps fémoral, en haut, et au-dessous, par le corps musculaire du chef latéral du muscle gastrocnémien (m. jumeau externe).

A peu près au centre du losange poplité se trouve la crosse de la petite veine saphène (v. saphène externe) qui rejoint à cet endroit la veine poplitée.

La peau de la fosse poplitée est fine et mobile mais, dans les séquelles des plaies et des incisions chirurgicales, elle favorise parfois la formation de cicatrices chéloïdes et rétractiles, pouvant limiter l'extension du genou. Enfin, des kystes synoviaux et des anévrismes artério-veineux peuvent se développer dans la cavité de la fosse poplitée.

CHAPITRE 18

Le squelette de la cuisse et du genou

G Outrequin

Le fémur

Le fémur est un os long qui forme à lui seul le squelette de la cuisse. Il s'articule en haut avec l'os coxal, en bas avec le tibia et la patella (rotule). Dans la station verticale, le fémur est obliquement dirigé en bas et en dedans, son axe longitudinal forme un angle de 9° avec la verticale.

Description

On lui décrit classiquement une diaphyse et deux épiphyses.

Diaphyse fémorale

Elle présente à décrire, trois faces et trois bords.

Les faces (figs. 2-1, 2-2, 18-1, 18-2)
Les faces antérieure, postéro-latérale et postéro-médiale sont en rapport direct avec les chefs musculaires profonds du muscle quadriceps.

Les bords
Les bords latéral et médial sont arrondis et se confondent avec les faces voisines.

Le bord postérieur : saillant, épais et rugueux, il est désigné sous le nom de ligne âpre. On lui décrit dans sa partie moyenne une lèvre latérale et une lèvre médiale délimitant un interstice dans lequel s'insèrent les muscles adducteurs de la cuisse. Sur la lèvre médiale s'insère le muscle vaste médial ; sur la lèvre latérale, on trouve le chef profond du muscle grand fessier sur le tiers supérieur de la crête, le chef court du muscle biceps fémoral sur les deux tiers inférieurs de la crête, le muscle vaste latéral sur le versant latéral de la crête (fig. 18-2b).

Entre les deux lèvres, de la lèvre latérale vers la lèvre médiale on trouve le muscle grand adducteur, sur toute la hauteur de la ligne âpre, le chef inférieur du muscle court adducteur (m. petit adducteur) à sa partie moyenne et le muscle long adducteur (m. moyen adducteur) également à sa partie moyenne. En haut, la ligne âpre se divise en trois branches : latérale, médiale et moyenne.

Sur la branche latérale, ou tubérosité glutéale (crête du grand fessier) s'insèrent le chef profond du muscle grand fessier sur la crête, le muscle vaste latéral sur sa lèvre latérale, le muscle grand adducteur sur sa lèvre médiale. Cette branche se continue par la crête qui limite en bas la face latérale du grand trochanter.

Sur la branche moyenne ou ligne pectinée (crête du pectiné) s'insère le muscle pectiné.

Entre la branche latérale et la branche moyenne s'insère le chef supérieur du muscle court adducteur.

Enfin, sur la branche médiale, s'insère le muscle vaste médial.

En bas, la ligne âpre prolonge ses deux lèvres latérale et médiane qui s'écartent l'une de l'autre et délimitent un espace triangulaire : la surface poplitée. A ce niveau, l'insertion du muscle vaste médial descend jusqu'à la dépression des vaisseaux poplités et le muscle grand adducteur traverse la partie haute de la surface poplitée pour se rapprocher de la lèvre médiale de la ligne âpre. Sur la lèvre latérale descendent les insertions du chef court du muscle biceps fémoral et du muscle vaste latéral.

L'épiphyse proximale

Elle est décrite au chapitre 9.

L'épiphyse distale

Elle est volumineuse et large.

Elle est divisée en deux éminences articulaires appelées condyles, et séparées l'une de l'autre en arrière, par une profonde dépression, la fosse intercondylaire (échancrure intercondylienne).

Les condyles fémoraux (figs. 18-3, 18-4)

Au nombre de deux, on distingue le condyle médial et le condyle latéral. On leur décrit les caractères suivants :

- Une surface articulaire incurvée et enroulée sur elle-même répond à la patella et au tibia : elle occupe la face antérieure et la face inférieure des condyles et remonte un peu sur la face postérieure. Le rayon de courbure de cette face articulaire décroît d'avant en arrière (voir chap. 19).

- La face latérale du condyle latéral (fig. 18-3 a) est occupée par une tubérosité : l'épicondyle latéral (tubérosité externe) où s'insère le ligament collatéral fibulaire (lt. latéral externe). A proximité, et en dessous, s'insère le muscle poplité. Au-dessus, s'insèrent le rétinaculum patellaire latéral et un fort tendon du chef latéral du muscle gastrocnémien.

- Sur la face médiale du condyle médial (fig. 18-3 b), l'épicondyle médial donne insertion au ligament collatéral tibial (lt. latéral interne) ; au-dessus, se trouve le tubercule de l'adducteur (insertion du troisième faisceau du muscle grand adducteur). Entre les deux s'insèrent le rétinaculum patellaire médial et un fort tendon du chef médial du muscle gastrocnémien.

Les faces axiales limitent la fosse intercondylaire (échancrure intercondylienne) dont le bord supérieur est matérialisé par un relief transversal : la ligne intercondylaire (fig. 18-4) :

- La face axiale du condyle latéral présente dans sa partie postérieure le champ vertical d'insertion du ligament croisé antérieur (lt. croisé antéro-externe).

- La face axiale du condyle médial présente dans sa partie basse le champ horizontal d'insertion du ligament croisé postérieur (lt. croisé postéro-externe).

Le bord postéro-supérieur de chaque condyle est souligné par une crête supracondylienne, sur laquelle s'insère le chef correspondant du muscle gastrocnémien.

La trochlée fémorale

Située à la partie distale de la face antérieure de la diaphyse fémorale, elle s'articule avec la face postérieure de la patella (voir chap. 19).

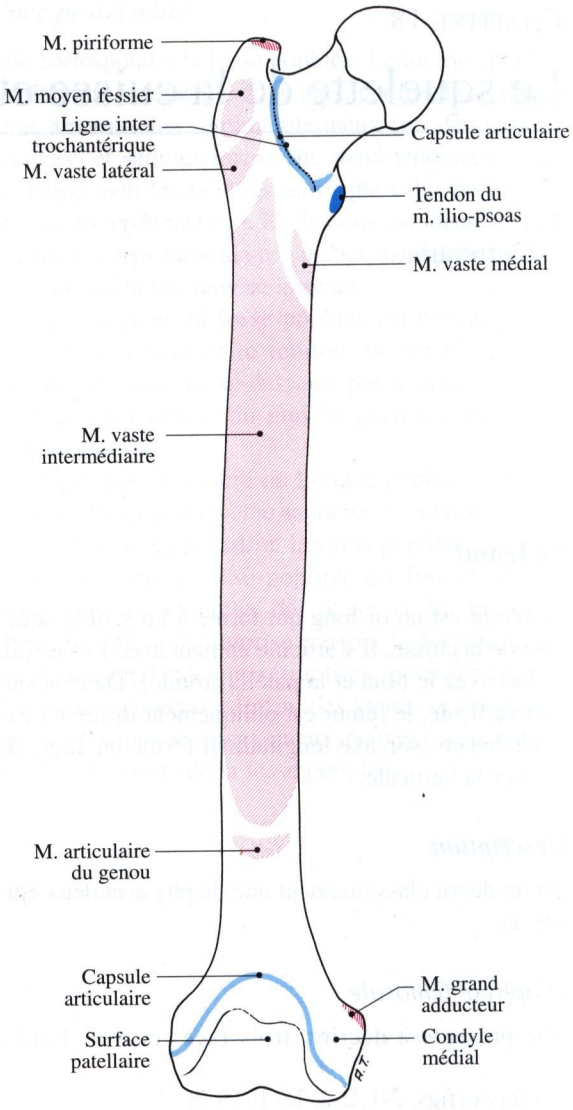

Fig. 18-1. Le fémur : vue antérieure

Architecture

Le fémur est formé d'une gaine de tissu osseux compact qui entoure le canal médullaire. Ses extrémités se composent de tissu osseux spongieux dont les travées se disposent en fonction des lignes de force des pressions supportées (voir chap. 9).

Applications cliniques

Les fractures diaphysaires peuvent être transversales, obliques, spiroïdes, à deux ou plusieurs fragments.

Les fractures de l'extrémité proximale peuvent être per-trochantériennes ou cervicales ou cervico-trochantériennes. Leurs séquelles sont parfois graves.

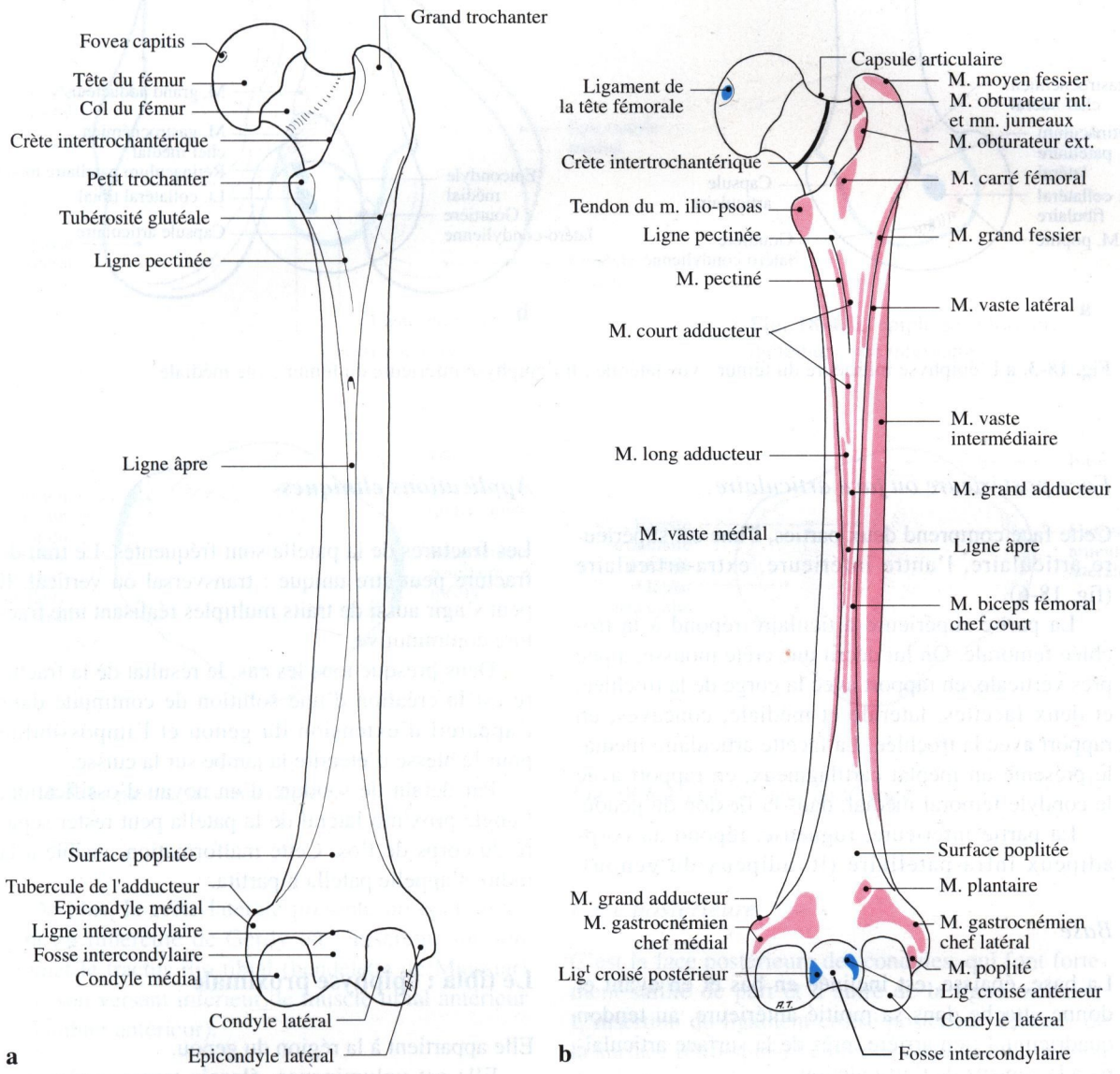

Fig. 18-2. a Le fémur : vue postérieure; **b** les insertions musculaires et tendineuses à la face postérieure du fémur

Les fractures de l'extrémité distale ont souvent un trait en forme d'Y qui sépare les deux condyles.

La patella (rotule)

La patella est située sur la partie antérieure du genou : c'est un os sésamoïde développé dans le tendon du muscle quadriceps fémoral.

Elle est triangulaire à base supérieure et aplatie d'avant en arrière. On lui décrit deux faces, l'une antérieure, l'autre postérieure, une base supérieure, un sommet inférieur et deux bords latéraux.

Description

Face antérieure

Elle est convexe, en rapport avec les fibres antérieures du tendon du quadriceps par l'intermédiaire d'une bourse séreuse prépatellaire, et avec la peau (fig. 18-5).

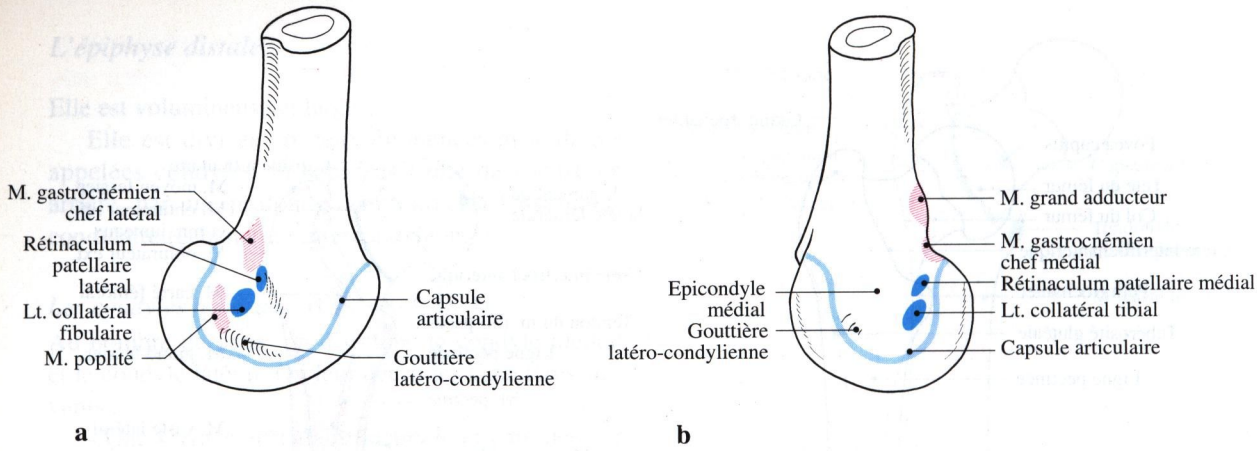

Fig. 18-3. a L'épiphyse inférieure du fémur : vue latérale ; **b** l'épiphyse inférieure du fémur : vue médiale

Face postérieure ou face articulaire

Cette face comprend deux parties, l'une est supérieure articulaire, l'autre inférieure, extra-articulaire (fig. 18-6).

La partie supérieure articulaire répond à la trochlée fémorale. On lui décrit une crête mousse, à peu près verticale, en rapport avec la gorge de la trochlée, et deux facettes, latérale et médiale, concaves, en rapport avec la trochlée. La facette articulaire médiale présente un méplat cartilagineux, en rapport avec le condyle fémoral médial, dans la flexion du genou.

La partie inférieure, rugueuse, répond au corps adipeux infra-patellaire (lt. adipeux du genou).

Base

La base, épaisse, est inclinée en bas et en avant et donne attache dans sa moitié antérieure, au tendon quadricipital ; en arrière, près de la surface articulaire, à la capsule de l'articulation.

Sommet ou apex

Le sommet est extra-articulaire, dirigé en bas et donne insertion au ligament patellaire (lt. rotulien).

Bords médial et latéral

Ils sont fortement convexes. Sur chacun d'eux s'insèrent les muscles vastes, la capsule et les ailerons chirurgicaux patellaires (rétinaculum patellaire, ligaments ménisco-patellaires, expansion des muscles vastes), et du muscle tenseur du fascia lata sur le bord latéral.

Applications cliniques

Les fractures de la patella sont fréquentes. Le trait de fracture peut être unique : transversal ou vertical. Il peut s'agir aussi de traits multiples réalisant une fracture comminutive.

Dans presque tous les cas, le résultat de la fracture est la création d'une solution de continuité dans l'appareil d'extension du genou et l'impossibilité pour le blessé d'étendre la jambe sur la cuisse.

Par défaut de soudure d'un noyau d'ossification, l'angle proximo-latéral de la patella peut rester séparé du corps de l'os. Cette malformation, visible à la radio, s'appelle patella bipartita.

Le tibia : épiphyse proximale

Elle appartient à la région du genou.

Elle est volumineuse, élargie transversalement. Elle est constituée par deux tubérosités : le condyle médial et le condyle latéral. On peut lui décrire cinq faces.

Face antérieure

Les deux condyles sont séparés l'un de l'autre en avant par une surface triangulaire : la tubérosité tibiale (tubérosité antérieure du tibia) où s'insère le ligament patellaire (lt. rotulien). De part et d'autre de cette tubérosité divergent cranialement deux crêtes osseuses, en direction des condyles ; sur ces crêtes se terminent les expansions directes et croisées des muscles vastes.

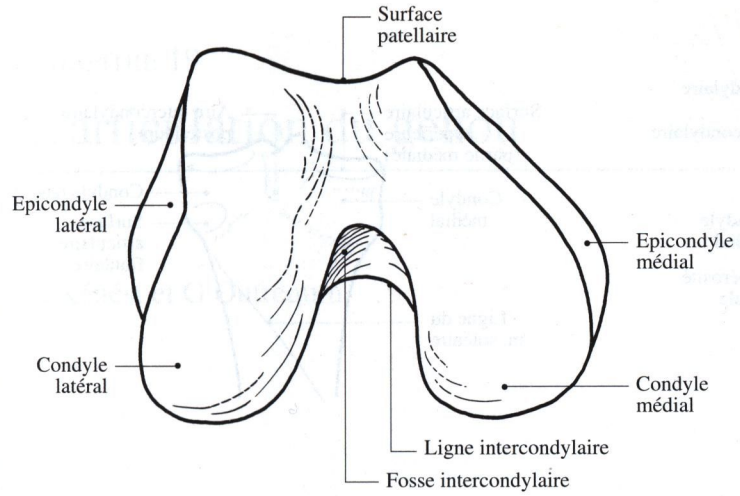

Fig. 18-4. L'épiphyse inférieure du fémur : vue inférieure

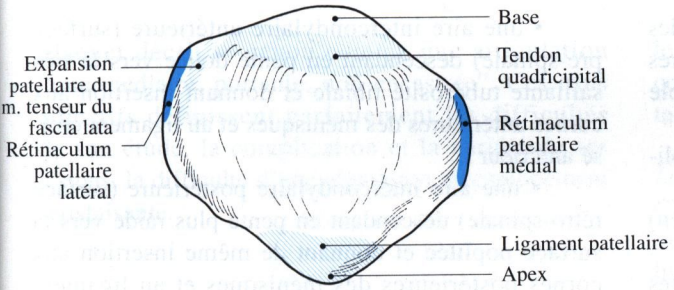

Fig. 18-5. La patella, face antérieure

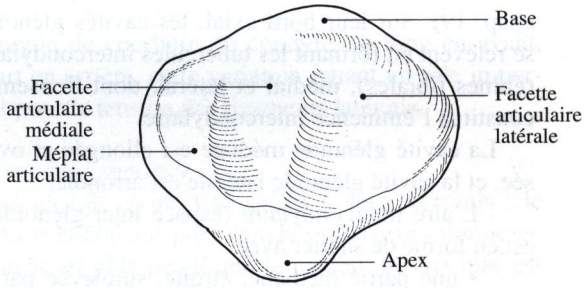

Fig. 18-6. La patella, face postérieure

De plus, la crête latérale présente un épaississement ou tubercule de Gerdy où s'insèrent, sur son sommet le tractus ilio-tibial (bandelette de Maissiat) et sur son versant inférieur, le muscle tibial antérieur (m. jambier antérieur).

Face latérale

Sur sa partie antérieure s'insèrent, d'avant en arrière, le muscle long extenseur des orteils, le muscle long fibulaire (m. long péronier latéral) et le muscle biceps fémoral.

Sur sa partie postérieure se situe une facette articulaire plane, ovalaire, destinée à s'articuler avec la tête de la fibula : la surface articulaire fibulaire.

Face médiale

Elle est creusée par une gouttière où glisse le tendon réfléchi du muscle semimembraneux qui s'insère à son extrémité ventrale.

Face postérieure

C'est la face postérieure des condyles, qui font fortement saillie de part et d'autre de la ligne médiane. L'insertion du ligament croisé postérieur déborde de la surface rétro-spinale entre les condyles. Le tendon direct du muscle semimembraneux s'insère sur la face postérieure du condyle médial ;

Le ligament poplité arqué s'insère par son arche médiale sur la face postérieure du condyle latéral.

La surface fibulaire empiète un peu sur la limite latérale de cette face.

Face craniale (supérieure)

Elle forme une sorte de plateau horizontal, le plateau tibial, sur lequel on distingue :

- Les cavités glénoïdes : l'une est latérale, l'autre médiale. Elles s'articulent avec les condyles du fémur, la congruence étant assurée par deux fibrocartilages intra-articulaires, les ménisques (voir

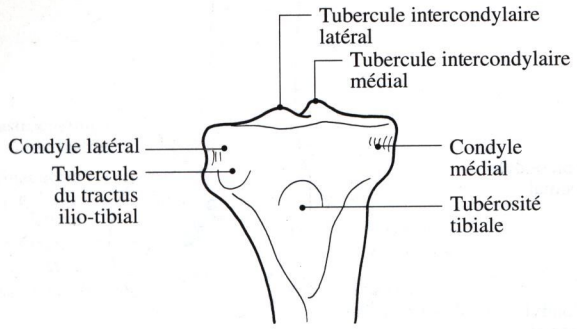

Fig. 18-7. L'épiphyse supérieure du tibia, face antérieure

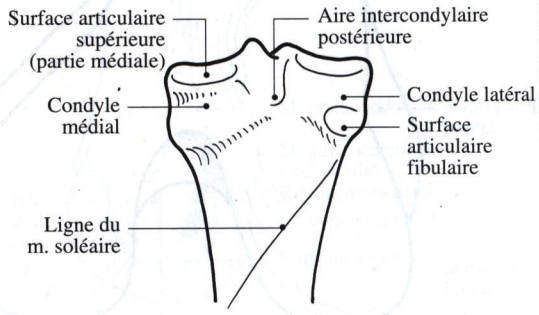

Fig. 18-8. L'épiphyse supérieure du tibia, face postérieure

chap. 19). Sur leur bord axial, les cavités glénoïdes se relèvent en formant les tubercules intercondylaires (épines tibiales), médial et latéral, dont l'ensemble constitue l'éminence intercondylaire.

La cavité glénoïde médiale est allongée et ovalisée, et la cavité glénoïde latérale est arrondie.

- L'aire intercondylaire (espace inter-glénoïdien) est en forme de sablier avec :

• une partie médiane, étroite, surélevée par les deux tubercules intercondylaires ;

• une aire intercondylaire antérieure (surface pré-spinale) descendant en pente douce vers la très saillante tubérosité tibiale et donnant insertion aux cornes antérieures des ménisques et au ligament croisé antérieur ;

• une aire intercondylaire postérieure (surface rétro-spinale) descendant en pente plus raide vers la surface poplitée et donnant de même insertion aux cornes postérieures des ménisques et au ligament croisé postérieur.

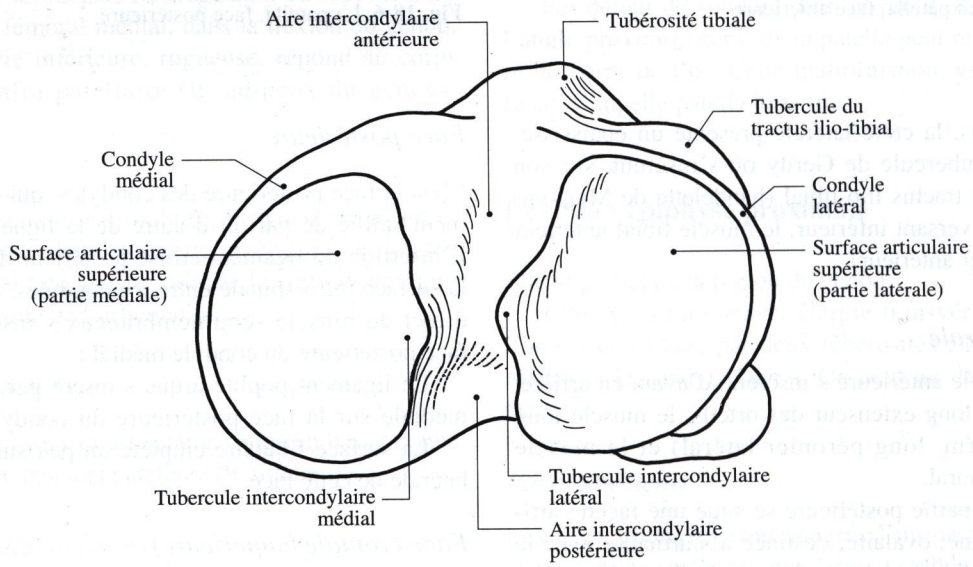

Fig. 18-9. L'épiphyse supérieure du tibia, face craniale

CHAPITRE 19

L'articulation du genou

C Kénési et G Outrequin

Maquet décrit le genou comme une articulation "intermédiaire, portante, non encastrée". Ces trois adjectifs définissent parfaitement les difficultés de son étude, la complication et la variété de ses lésions, la difficulté d'une réparation mécaniquement satisfaisante.

Surfaces articulaires

Les surfaces osseuses ne sont pas encastrées, et sont même incongruentes, d'où la nécessité de fibro-cartilages pour rétablir cette congruence.

L'extrémité distale du fémur est décrite au chapitre 18. Nous préciserons ici quelques détails concernant les surfaces articulaires.

Deux condyles différents s'enroulent vers l'arrière, une trochlée asymétrique et médiane les réunit à la face antérieure.

Les condyles fémoraux

Le condyle latéral est sagittal, le condyle médial est oblique en arrière et médialement. Le premier est court et large, le second, long et étroit. Ils sont articulaires avec les cavités glénoïdes de la face proximale de l'épiphyse supérieure du tibia par leurs faces inférieure et postérieure et avec les épines tibiales par une petite surface de leur bord axial. Les condyles sont séparés par la profonde fosse intercondylaire (échancrure intercondylienne).

La courbure des condyles est une ligne complexe dont le rayon décroît d'avant en arrière. Le lieu des centres de courbure est une spirale. Il faut noter que le rayon de courbure du condyle est long en avant, court en arrière, cette variation jouant un rôle important pour la tension des ligaments latéraux.

La trochlée fémorale

C'est un rail creux, une vallée à deux versants : le versant latéral est plus étendu en largeur comme en hauteur, et plus pentu que le médial. La trochlée est située à la face antérieure de l'extrémité distale du fémur et se prolonge jusque dans la fosse intercondylaire. Elle est séparée des condyles par les gouttières condylo-trochléennes à peine marquées et visibles surtout sur le cartilage frais.

L'épiphyse proximale du tibia

L'extrémité proximale du tibia est élargie en forme de chapiteau de colonne, plus étendue dans le sens transversal que dans le sens sagittal. Les condyles tibiaux latéral et médial supportent les cavités glénoïdes tibiales articulaires séparées par une surface non articulaire, l'aire intercondylaire.

Les cavités glénoïdes tibiales

Elles sont plus étroites que longues, presque planes, légèrement concaves dans le plan transversal. Sagittalement la cavité glénoïde médiale est un peu concave et la cavité glénoïde latérale, un peu convexe (ce qui permet de les distinguer sur les clichés de profil). Elles sont de forme ovale, la cavité médiale est plus longue et moins large que la cavité latérale.

A leur partie axiale, les cavités glénoïdes se relèvent en formant les tubercules intercondylaires, médial et latéral, dont l'ensemble constitue l'éminence intercondylaire.

Fig. 19-1 a. Vue postérieure de l'articulation du genou, côté droit. In : Guyot J (1981) Atlas of Human Limbs Joints, Springer-Verlag

La patella (rotule)

C'est le plus gros os sésamoïde de l'organisme. Plat, triangulaire, sa face postérieure est occupée dans ses trois quarts supérieurs par une surface articulaire, et divisée en deux champs par une crête verticale. Le champ médial est étroit, concave, pentu ; le champ latéral, plus large, regarde directement en arrière. Les incidences radiographiques fémoro-patellaires et les coupes TDM ou IRM permettent leur exploration radiologique.

La face postérieure de la patella est extra-articulaire dans son quart inférieur.

Les ménisques

Ce sont des fibro-cartilages semi-lunaires, solidement amarrés à la capsule en périphérie, et à la portion dépourvue de cartilage de la face craniale du tibia, par leurs cornes. Ils améliorent la congruence fémoro-tibiale dans toutes les positions du genou (grâce à leur forme et élasticité) et concourent à la stabilité du genou, sourtout par leurs cornes postérieures.

Triangulaires à la coupe (ou sur les vues ménisco-graphiques), ils présentent trois faces : périphérique où s'insère la capsule, inférieure, reposant sur la périphérie des cavités glénoïdes tibiales, et supérieure, articulaire, un peu concave, se modelant sur la forme du condyle fémoral correspondant.

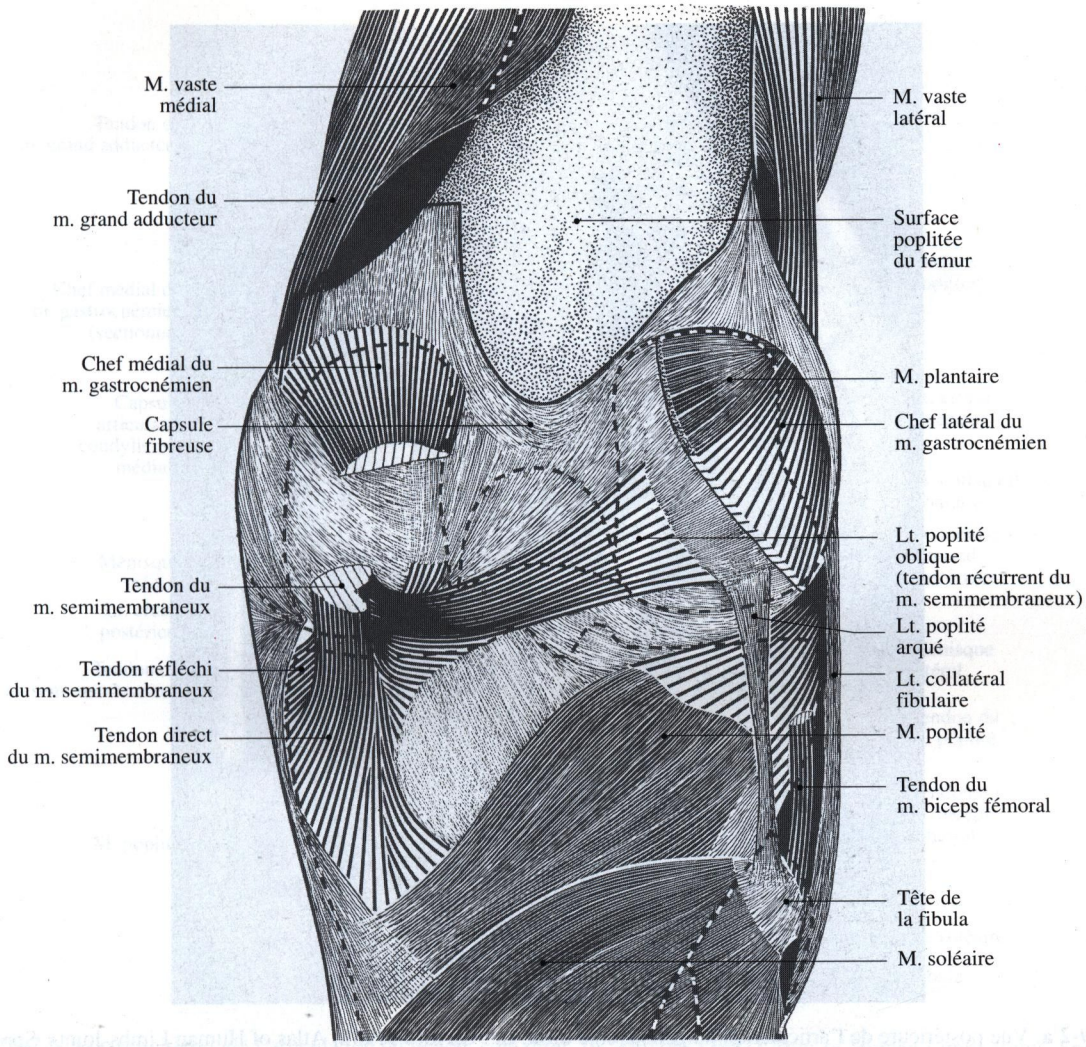

Fig. 19-1 b. Vue postérieure de l'articulation du genou, côté droit. In : Guyot J (1981) Atlas of Human Limbs Joints, Springer-Verlag

Ils se fixent sur les aires inter-condylaires antérieure et postérieure par de puissants trousseaux fibreux : le ménisque latéral, très fermé (en O), juste en avant et en arrière du tubercule intercondylaire latéral; le ménisque médial, plus ouvert (en C), au niveau de l'angle antéro-médial de l'aire intercondylaire antérieure en avant, et en arrière, entre la surface d'insertion de la corne postérieure du ménisque latéral et le ligament croisé postérieur.

De nombreuse expansions fibreuses les réunissent aux formations voisines : ligaments ménisco-patellaires, ligament ménisco-fémoral entre ménisque latéral et condyle médial, ligament transverse entre les cornes antérieures des deux ménisques.

Moyens d'union

La capsule

C'est un manchon continu assez mince, renforcé par des ligaments situés aux quatre points cardinaux. L'originalité du système réside dans la présence des deux ligaments croisés, véritable pivot central situé au milieu de l'articulation et dont le rôle dans la stabilité globale du membre inférieur est considérable.

Le plan ligamentaire antérieur

Il comporte trois plans aponévrotiques : superficiel, moyen et profond.

Fig. 19-2 a. Vue postérieure de l'articulation du genou, côté droit. In : Guyot J (1981) Atlas of Human Limbs Joints, Springer-Verlag. L'ouverture de la capsule permet de voir les ligaments croisés et les ménisques

Le plan moyen est de beaucoup le plus important : c'est l'ensemble de l'appareil extenseur, puissant ligament actif qui stabilise le genou dans toutes les positions. Il est formé par (fig. 20-1) :

- en haut : la terminaison du muscle quadriceps sur la patella en trois plans ;

- au centre : la patella et son appareil stabilisateur latéral (rétinaculum patellaire ou ailerons rotuliens, ligaments ménisco-patellaires, expansions des muscles vastes) ;

- en bas, le puissant ligament patellaire (lt. rotulien) aplati d'avant en arrière, large et épais. Il se fixe en haut sur la pointe de la patella, en bas, sur la tubérosité tibiale.

Le plan ligamentaire postérieur

Il est complexe et comporte des trousseaux de fibres entrecroisées (fig. 19-1) :

- les coques condyliennes médiale et latérale sont tendues des parties postéro-supérieures des condyles au bord postérieur du plateau tibial correspondant. La coque condylienne latérale contient un os sésamoïde (os sésamoïde du muscle gastrocnémien), souvent visible sur les films radiologiques de profil ;

- le ligament poplité oblique est une large expansion fibreuse venant de la terminaison du muscle semimembraneux en dedans ; oblique en haut et latéralement, il se perd sur la coque condylienne latérale (figs. 20-4, 20-6) ;

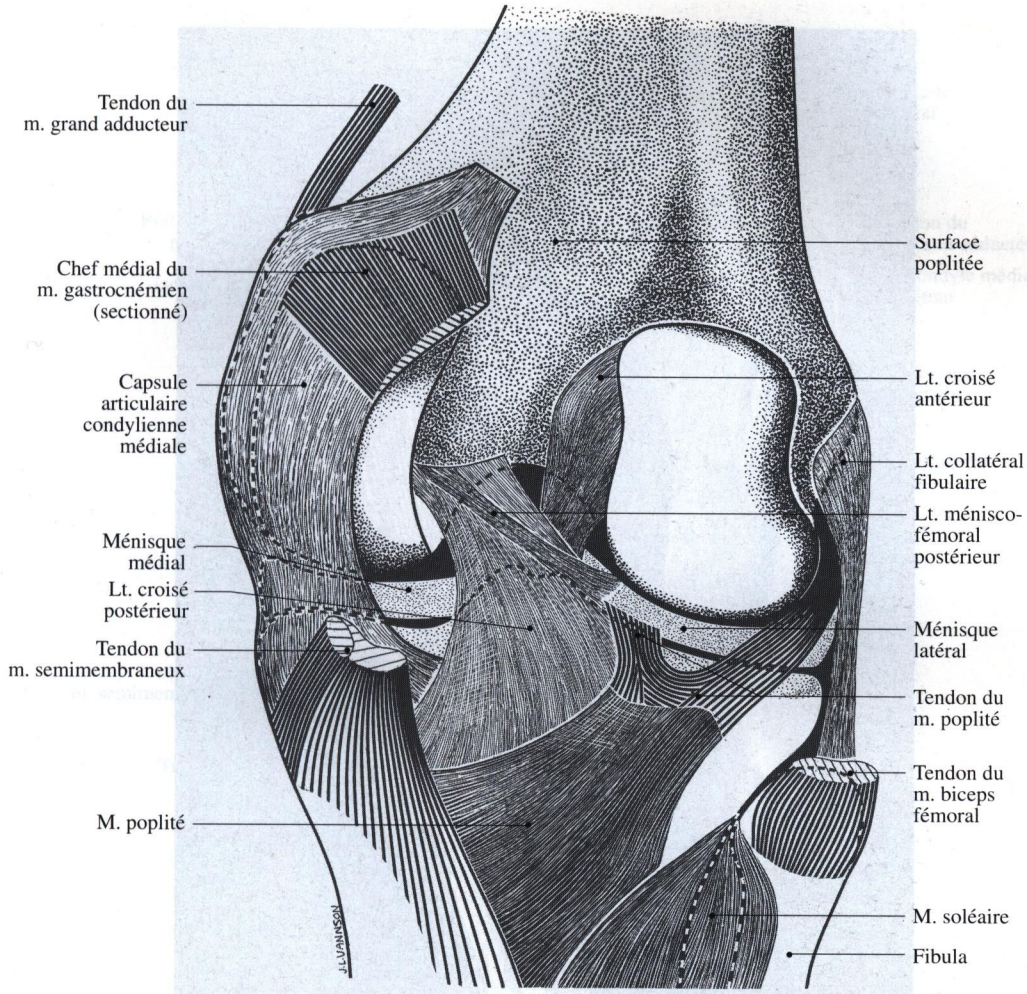

Fig. 19-2 b. Vue postérieure de l'articulation du genou, côté droit. In : Guyot J (1981) Atlas of Human Limbs Joints, Springer-Verlag. L'ouverture de la capsule permet de voir les ligaments croisés et les ménisques

- le ligament poplité arqué prend son origine latéralement sur la tête de la fibula ; il se divise en deux faisceaux : l'un, vertical, se fixe sur la coque condylienne latérale, l'autre, médial, décrit une arche concave en bas avant de se terminer sur la coque condylienne médiale, c'est l'arcade du muscle poplité ;
- le ligament croisé postérieur adhère à ce plan fibreux qu'il renforce (fig. 19-2).

Les ligaments collatéraux

Ce sont deux trousseaux fibreux qui assurent la stabilité de l'articulation dans le plan frontal. Ils sont tendus en extension, détendus en flexion.

Leur lésion (rupture ou élongation) provoque un mouvement anormal de latéralité mis en évidence par l'examen clinique.

Le ligament collatéral tibial (lt. latéral interne), bandelette aplatie de 12 cm de long, est très sollicité et peu solide (fig. 19-3). Il prend son origine à la partie postérieure du condyle médial, au-dessous du tubercule du troisième adducteur et de l'insertion du chef médial du muscle gastrocnémien (m. jumeau interne). Il descend obliquement en bas et en avant et se termine sur le tiers supérieur de la face médiale du tibia, en arrière des muscles de la patte d'oie dont il reste séparé par une bourse séreuse. Le plan profond du ligament adhère à la capsule et au bord périphérique du ménisque.

Fig. 19-3 a. Articulation du genou, côté droit, vue médiale. In : Guyot J (1981) Atlas of Human Limbs Joints, Springer-Verlag

Le ligament collatéral fibulaire (lt. latéral externe), court (6 cm), arrondi, solide, est plus rarement lésé (fig. 19-4). Il prend son origine sur la face cutanée du condyle latéral, entre les insertions du chef latéral du muscle gastrocnémien en haut et du muscle poplité en bas. Son trajet est légèrement oblique en bas et en arrière. Il est totalement indépendant de la capsule. Il se termine sur le versant latéral de la face proximale de la tête de la fibula à 1cm en avant du processus styloïde, séparé du muscle biceps par une bourse séreuse.

Le "ligament latéral externe court" (Bertin) est un petit trousseau fibreux tendu du processus styloïde fibulaire au sésamoïde de la coque condylienne latérale.

Les ligaments croisés

Ils sont spécifiques du genou dont ils forment le "pivot central" (figs. 19-2, 19-5). Ce sont deux cordons fibreux situés dans la fosse intercondylaire. Ils se croisent sagittalement et transversalement ; de plus ils s'enroulent l'un sur l'autre. Chacun croise la direction du ligament collatéral correspondant. Ils ont un rôle essentiel dans la stabilité de l'articulation et même du membre inférieur tout entier.

Le ligament croisé antérieur naît sur un champ martelé situé au niveau de l'aire intercondylaire antérieure du tibia, en arrière de l'insertion de la corne antérieure du ménisque médial. Il monte, formé de deux faisceaux, oblique en haut, en arrière, et latéra-

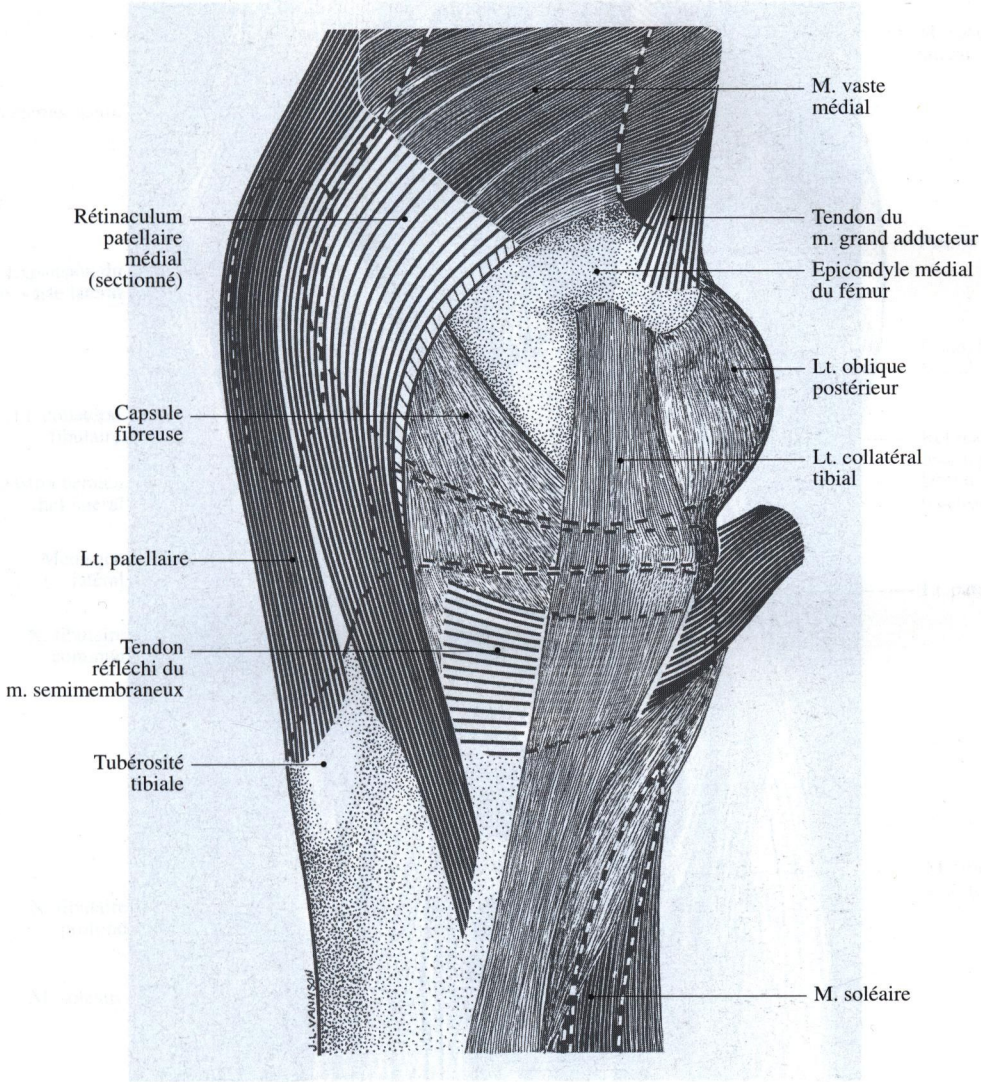

Fig. 19-3 b. Articulation du genou, côté droit, vue médiale. In : Guyot J (1981) Atlas of Human Limbs Joints, Springer-Verlag

lement. Il est mal vascularisé. Il se termine par une insertion verticale sur la moitié postérieure de la face axiale du condyle latéral du fémur. Long de 3,8 cm, il est tendu en extension. L'hyperextension peut le rompre ;

Le ligament croisé postérieur prend son origine sur l'aire intercondylaire postérieure du tibia où il descend assez bas en arrière, par une insertion transversale située derrière les cornes postérieures des ménisques. Il monte, presque vertical, oblique en haut en avant et médialement. Long de 2,7 cm, il est étalé en éventail et formé, comme le ligament croisé antérieur, de deux faisceaux. Ces faisceaux se tordent l'un sur l'autre et la torsion de ses fibres s'exagère dans la flexion du genou. A l'inverse du ligament croisé antérieur, il est bien vascularisé par trois artérioles, branches directes de l'artère poplitée, dont l'artère articulaire moyenne. Il se termine sur une surface horizontale (lorsque le genou est en extension), située à la partie toute antérieure de la face axiale du condyle médial du fémur.

Les ligaments croisés sont, comme nous allons le voir, intra-articulaires mais extra-synoviaux.

Fig. 19-4 a. Articulation du genou côté droit, vue latérale. In : Guyot J (1981) Atlas of Human Limbs Joints, Springer-Verlag

Moyens de glissement

La membrane synoviale

Elle forme un revêtement intra-articulaire continu, partout où n'apparaît pas de cartilage. C'est une poche complexe, avec de nombreux prolongements :

- antérieur, profond cul-de-sac sous-quadricipital ;
- latéraux, réalisant des petits prolongements cloisonnés par la présence des ménisques ;
- postérieur, poussant un petit diverticule derrière les ligaments croisés.

Ces ligaments sont recouverts par une tente synoviale qui les contourne en avant et latéralement. Bien que situés au centre de l'articulation, ils sont en arrière de la cavité articulaire proprement dite.

L'espace situé en arrière du ligament patellaire est rempli par un peloton adipeux qui évite le conflit du ligament avec la face antérieure du tibia : le corps adipeux infra-patellaire (ligament adipeux).

De nombreuses bourses séreuses améliorent le glissement des tendons péri-articulaires. Certaines peuvent communiquer avec la poche synoviale, disposition constante pour la bourse du muscle poplité et celle du chef médial du muscle gastrocnémien.

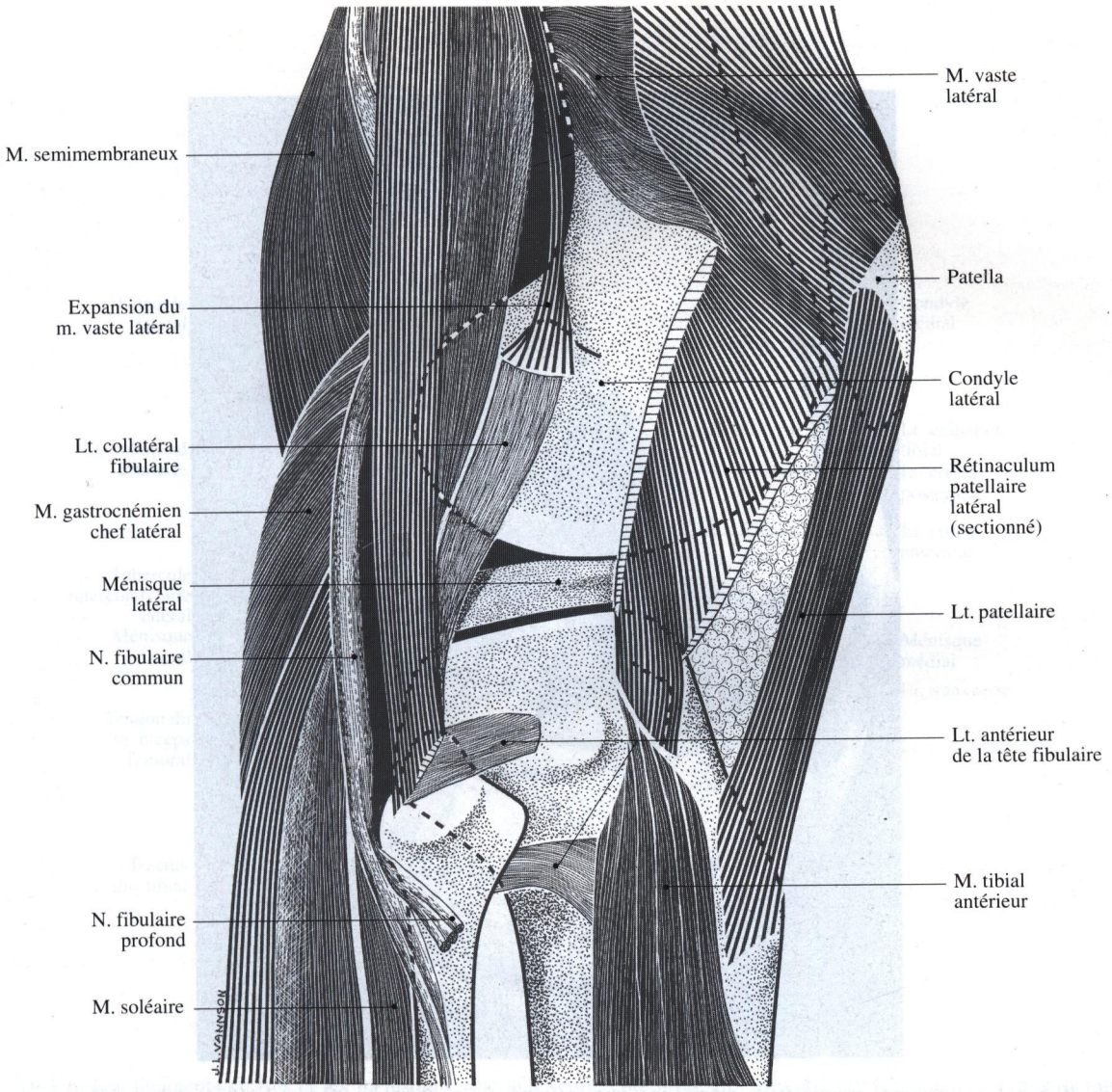

Fig. 19-4 b. Articulation du genou côté droit, vue latérale. In : Guyot J (1981) Atlas of Human Limbs Joints, Springer-Verlag

Mécanique articulaire

La flexion du genou

L'axe de flexion du genou se place à peu près exactement dans le plan frontal. En ceci, il diffère des axes de flexion des articulations voisines : en effet, en raison de l'antéversion du col fémoral, et de la torsion latérale de l'extrémité inférieure du tibia, les axes de flexion de la cheville et de la hanche sont dans un plan oblique en avant et médialement de 20 à 30° environ.

La flexion active est de 120 à 140° environ. Elle est différente selon la position de la hanche : en effet, les muscles fléchisseurs du genou sont aussi extenseurs de la hanche. La flexion est donc d'environ 120° lorsque la hanche est étendue ; par contre, elle est plus importante, 140° environ, lorsque la hanche est fléchie. La flexion passive est de 160° environ, la distance talon-fesse est alors égale à 0. Cette flexion est rendue possible par le déjettement en arrière des surfaces articulaires fémorales et tibiales ; elle n'est limitée que par le contact des masses musculaires postérieures de la cuisse ou du mollet.

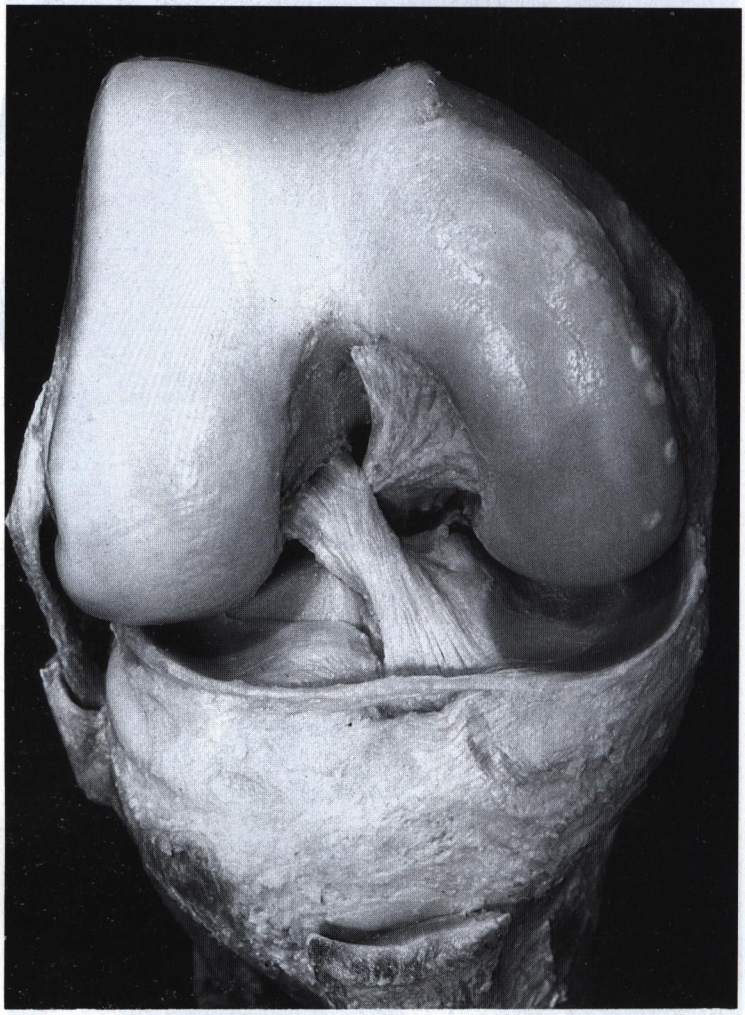

Fig. 19-5 a. Les ligaments croisés et les ménisques, vue antérieure, côté droit. In : Guyot J (1981) Atlas of Human Limbs Joints, Springer-Verlag

L'extension du genou

Elle est de 0° en principe dans la position anatomique prise pour référence. Mais, parfois, surtout chez les sujets jeunes, on peut noter une hyperextension de 5 à 10° voire une hyperextension anormale ; il s'agit alors d'un genu recurvatum.

En fait, ce mouvement apparemment simple de flexion-extension de genou est un mouvement très complexe, dont la compréhension necessite une analyse détaillée des mouvements du fémur par rapport au tibia : en effet, le fémur ne roule pas sur le tibia comme une roue roulerait sur une route : si les choses se passaient de cette façon, le fémur atteindrait très vite le bord postérieur du tibia et tomberait en arrière de celui-ci comme une voiture arrivant au bord d'un précipice. Il faut donc, dans la flexion, qu'au mouvement de roulement du fémur s'associe un mouvement de glissement vers l'avant de l'extrémité distale de cet os, de façon à se maintenir au-dessus du tibia.

Des travaux récents ont montré que ces deux phénomènes étaient à la fois simultanés et successifs. Nous pouvons les résumer de la façon suivante : la flexion du genou commence par un roulement pur, puis roulement et translation antérieure s'associent dans la partie moyenne de la flexion, enfin, dans l'hyperflexion, il ne s'agit plus que d'une translation pure.

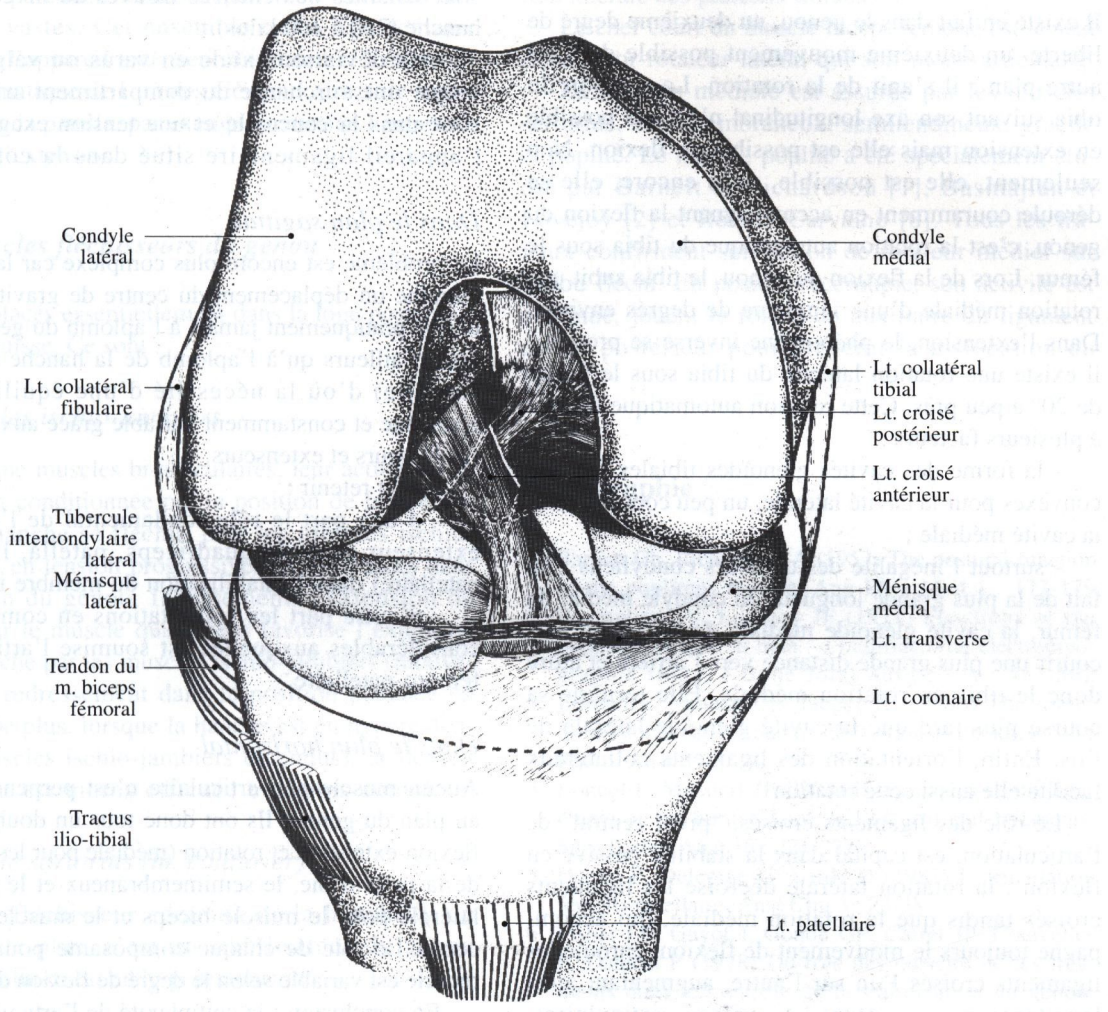

Fig. 19-5 b. Les ligaments croisés et les ménisques, vue antérieure, côté droit. In : Guyot J (1981) Atlas of Human Limbs Joints, Springer-Verlag

La forme des condyles (dont le rayon de courbure diminue d'avant en arrière) a également des conséquences importantes :

- en extension, les ligaments collatéraux sont tendus, la surface de contact fémur-tibia est maximum : d'où la stabilité due à la bonne répartition des charges ;
- en flexion, à l'inverse, la stabilité n'est plus assurée que par le pivot central. D'autre part, la surface de contact est plus faible. Ceci n'est pas gênant (au contraire) lorsque le membre n'est pas en appui ; par contre, lorsqu'il est portant (flexum pathologique, montée des escaliers, position accroupie) il existe une surcharge des surfaces en contact. Il faut noter à ce propos que la méniscectomie divise par deux la surface portante, donc double la charge par unité de surface.

Les mouvements d'abduction ou d'adduction

Ils sont égaux à 0. Ils ne doivent pas exister normalement. Ce sont des mouvements anormaux qui traduisent une laxité des éléments ligamentaires latéraux. En demi-flexion du genou, quelques degrés de latéralité ne sont pas pathologiques

La rotation automatique du genou

Il existe en fait dans le genou, un deuxième degré de liberté, un deuxième mouvement possible dans un autre plan : il s'agit de la rotation. La rotation du tibia suivant son axe longitudinal n'est pas possible en extension mais elle est possible en flexion. Non seulement, elle est possible, mais encore, elle se déroule couramment en accompagnant la flexion du genou, c'est la rotation automatique du tibia sous le fémur. Lors de la flexion du genou, le tibia subit une rotation médiale d'une vingtaine de degrés environ. Dans l'extension, le phénomène inverse se produit : il existe une rotation latérale du tibia sous le fémur de 20° à peu près. Cette rotation automatique est due à plusieurs facteurs :

- la forme des cavités glénoïdes tibiales, un peu convexes pour la cavité latérale, un peu concave pour la cavité médiale ;
- surtout l'inégalité des contours condyliens : du fait de la plus grande longueur du condyle médial du fémur, la cavité glénoïde médiale du tibia peut parcourir une plus grande distance vers l'arrière et attire donc le tibia en rotation médiale. Elle termine sa course plus tard que la cavité glénoïde latérale de l'os. Enfin, l'orientation des ligaments collatéraux facilite elle aussi cette rotation.

Le rôle des ligaments croisés, "pivot central" de l'articulation, est capital dans la stabilité passive en flexion : la rotation latérale décroise les ligaments croisés tandis que la rotation médiale, qui accompagne toujours le mouvement de flexion, enroule les ligaments croisés l'un sur l'autre, augmentant ainsi leur tension et coaptant les surfaces articulaires.

Une lésion des ligaments croisés, non seulement provoque des mouvements anormaux dans le plan sagittal (mouvement de tiroir antérieur par lésion du ligament croisé antérieur, tiroir postérieur lors des atteintes du ligament croisé postérieur), mais encore déstabilise le genou dans la flexion.

L'équilibre du genou

Dans le plan frontal

Maquet a appliqué au genou les principes de la balance que Pauwels avait développé à la hanche. Là encore, la ligne de charge passant très en dedans du centre de l'articulation, l'équilibre doit être rétabli par la tension du hauban latéral représenté par le muscle biceps fémoral et le muscle tenseur du fascia lata. La résultante passe obligatoirement par le centre du genou et les charges supportées par l'articulation sont voisines des chiffres trouvés au niveau de la hanche (250 à 300 kilos).

Une déviation axiale en varus ou valgus provoque une surcharge du compartiment articulaire situé dans la concavité et une tension exagérée sur l'appareil ligamentaire situé dans la convexité.

Dans le plan sagittal

Le problème est encore plus complexe car la marche entraîne un déplacement du centre de gravité qui ne tombe pratiquement jamais à l'aplomb du genou (pas plus d'ailleurs qu'à l'aplomb de la hanche ou de la cheville) d'où la nécessité d'une équilibration constante et constamment variable grâce aux muscles fléchisseurs et extenseurs.

Il faut retenir :

- d'une part le rôle fondamental de l'appareil extenseur (muscle quadriceps, patella, ligament patellaire) dans la stabilisation du membre inférieur.
- d'autre part les sollicitations en compression considérables auxquelles est soumise l'articulation fémoro-patellaire.

Dans le plan horizontal

Aucun muscle péri-articulaire n'est perpendiculaire au plan du genou. Ils ont donc tous un double rôle : flexion-extension et rotation (médiale pour les muscles de la patte d'oie, le semimembraneux et le poplité ; latérale pour le muscle biceps et le muscle quadriceps). Le rôle de chaque composante pour chaque muscle est variable selon le degré de flexion du genou.

En conclusion : la complexité de l'articulation du genou rend bien compte de la richesse de sa pathologie, paralytique, rhumatologique, traumatique, osseuse, ligamentaire ou musculaire.

Les muscles moteurs de l'articulation du genou

Les muscles extenseurs du genou

Le muscle quadriceps est, à lui seul, responsable de l'extension du genou et ses quatre chefs y contribuent à des degrés divers : ainsi le muscle droit de la cuisse ne suffit pas à maintenir l'extension complète et les fibres inférieures du muscle vaste médial assurent vigoureusement les 15 derniers degrés de l'extension.

Au-delà de la patella, le muscle quadriceps exer-

ce son action sur la jambe, par l'intermédiaire du ligament patellaire et des expansions fibreuses des muscles vastes. Cet ensemble ostéo-ligamentaire constitue l'appareil extenseur du genou et l'interruption traumatique de l'un des éléments (fracture transversale de la patella, par exemple) entraîne l'impossibilité de l'extension.

Les muscles fléchisseurs du genou

Ils sont placés essentiellement dans la loge postérieure de la cuisse. Ce sont :

Les mucles ischio-jambiers

En tant que muscles bi-articulaires, leur action sur le genou est conditionnée par la position de la hanche. Plus la hanche se fléchit, plus les muscles ischio-jambiers, en tension progressive, sont efficaces dans la flexion du genou. Inversement, l'extension du genou par le muscle quadriceps favorise l'extension de la hanche par les muscles ischio-jambiers (mouvement de redressement dans la position penchée en avant). De plus, lorsque la hanche est en hyperextension (muscles ischio-jambiers détendus), la flexion du genou est moins efficace et moins complète.

Le muscle sartorius (m. couturier)

C'est un fléchisseur commun de la hanche et du genou. De plus, c'est un stabilisateur du genou lorsque celui-ci est en hyperextension.

Le muscle gracile (m. droit interne)

Bien qu'il soit adducteur, il est aussi fléchisseur commun de la hanche et du genou et rotateur médial à ce niveau.

Les muscles rotateurs du genou

Les muscles rotateurs sont les muscles fléchisseurs du genou, ainsi que les muscles tenseur du fascia lata et poplité.

La rotation latérale est assurée par les muscles biceps fémoral et tenseur du fascia lata. Lorsque le genou est fléchi, leur contraction provoque une rotation latérale des plateaux tibiaux.

Le chef court du muscle biceps fémoral est le seul fléchisseur-rotateur latéral qui soit mono-articulaire.

La rotation médiale est assurée par les muscles sartorius, semimembraneux, semitendineux, gracile et poplité. Le muscle poplité a été spécialement étudié par Barnett et Richardson [1], Basmajian et Lovejoy [2] et Reis et Carvalho [8]. Tous les travaux confirment son action de rotateur médial sur genou fléchi. En position accroupie, son activité est continue, jouant le rôle d'un auxiliaire du ligament croisé postérieur pour prévenir la dislocation du genou.

Bibliographie

1. Barnett Ch, Richardson A (1953) The postural function of the popliteus muscle. Ann Phys Med 1 : 177-179
2. Basmajian JV, Lovejoy JF (1971) Functions of the popliteus muscle in man : a multifactorial electromyographic study. J Bone Joint Surg 53 A : 557-562
3. Bonnel F, Mansat Ch, Jaeger JH (1986) The three-dimensional active rotary stabilisation of the knee. Surg Radiol Anat 8 : 37-42
4. Bonnel F, Micaleff JP (I988) Biomecanics of the ligaments of the human knee and of artificial ligaments. Surg Radiol Anat 10 : 221-227
5. Dahan P, Delepine G, Lardé D (1981) L'articulation fémoro-patellaire. Anat Clin 3 : 23-38
6. Fisher LP, Guyot J, Gonon GP, Carret JP, Courcelles P, Dahaan P (1978) Du rôle des muscles et des ligaments dans le contrôle de la stabilisation du genou. Anat Clin 1 : 43-53
7. Maquet PGJ (1977). Biomécanique du genou. Application à la pathogénie et au traitement chirurgical de la gonarthrose. Springer-Verlag Berlin, Heidelberg, New York
8. Reis FP, Carvalho CAF (1973) Electromyographic study of the popliteus muscle. Electromyogr Clin Neurophysiol 13 : 445-455
9. Weinstabl R, Wagner M, Schabus R, Firbas W (I986) Anatomical bases of patellar tendon grafts used in anterior cruciale ligament reconstruction. Surg Radiol Anat 8 : 163-167
10. Weinstabl R, Scharf W, Firbas W (I989) The extensor apparatus of the knee joint and its peripheral vasti : anatomic investigation and clinical relevance. Surg Radiol Anat 11 : 17-22

CHAPITRE 20

Les muscles de la cuisse

G Outrequin

Les muscles de la cuisse sont répartis dans trois loges musculaires : antérieure, postérieure et médiale.

Les muscles de la loge antérieure de la cuisse

Ils forment une importante masse musculaire, composée de quatre chefs qui constituent le muscle quadriceps ; ce sont les muscles droit de la cuisse(m. droit antérieur), vaste latéral (m. vaste externe), vaste médial (m. vaste interne) et vaste intermédiaire (m. crural).

L'ensemble est croisé en diagonale sur sa face antérieure par un long muscle rubanné, le muscle sartorius (m. couturier) (fig. 20-1). Derrière l'extrémité caudale du quadriceps, se trouve le petit muscle articulaire du genou (m. sous-crural).

Muscle quadriceps

Il occupe toute la loge antérieure de la cuisse et descend vers le genou, pour se terminer sur la patella et le tibia.

Insertions proximales et orientation (fig. 20-2)

Le muscle droit de la cuisse
Il s'insère par trois tendons : le tendon direct s'insère sur l'épine iliaque antéro-inférieure de l'os coxal, et le tendon réfléchi, au-dessus de l'acétabulum, près du sourcil acétabulaire (fig. 9-1). Ils constituent un corps musculaire vertical qui descend dans l'axe de la cuisse. Le tendon récurrent est une expansion lamellaire qui se détache du bord latéral du tendon précédent et se dirige latéralement vers le bord supérieur du ligament ilio-fémoral qu'il renforce et l'insertion trochantérienne du muscle petit fessier (G Paturet) ;

Le muscle vaste latéral
Il s'insère sur toute la hauteur de la lèvre latérale du bord postérieur (ou ligne âpre) du fémur. Il s'enroule autour du fémur, et rejoint en avant les autres chefs musculaires.

Le muscle vaste médial
Il s'insère sur la lèvre médiale de la ligne âpre du fémur, et s'enroule en avant comme le précédent. Dans son tiers inférieur, ses fibres musculaires sont particulièrement développées, plus obliques et s'insèrent plus bas à proximité de la patella ;

Le muscle vaste intermédiaire (m. crural)
C'est le chef musculaire le plus profond. Il s'insère sur les faces antérieure et latérale de la diaphyse fémorale (fig. 20-3). Recouvert par les précédents, il se dirige verticalement vers la patella.

Le muscle articulaire du genou [6]
Il est formé par quelques fibres profondes du muscle vaste intermédiaire qui se terminent au sommet du cul-de-sac sous-quadricipital de la capsule du genou.

Insertions distales

Les quatre chefs musculaires rassemblés constituent le tendon quadricipital qui s'attache sur le bord crânial de la patella. Les chefs musculaires envoient des expansions tendineuses qui descendent devant et sur

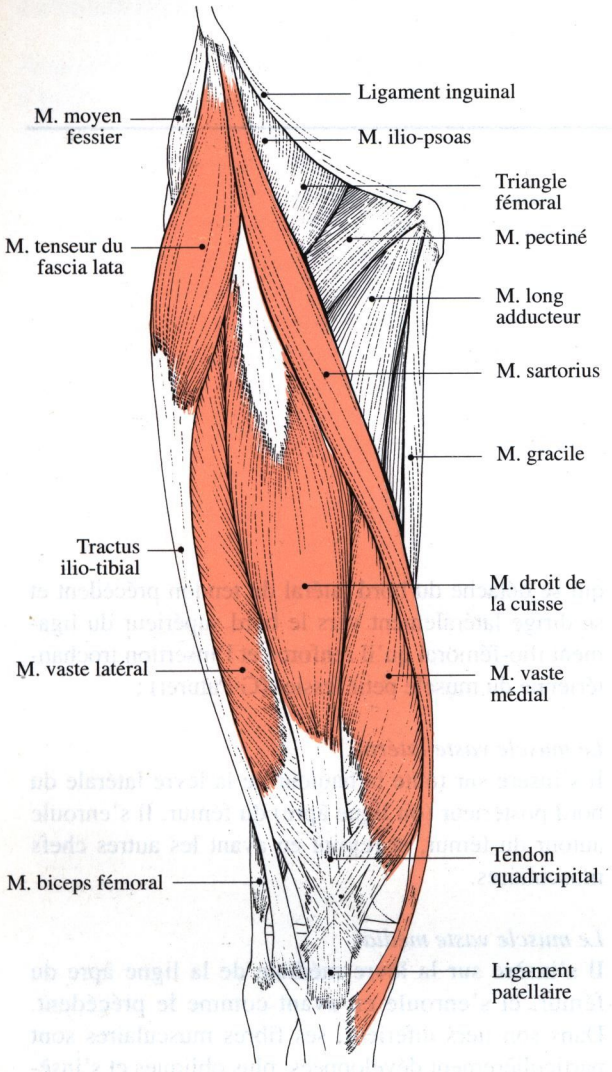

Fig. 20-1. Les muscles de la loge antérieure de la cuisse

les bords de la patella (figs. 20-2, 20-3). Des expansions fibreuses, issues du muscle droit de la cuisse, passent devant la patella et rejoignent le ligament patellaire qui s'insère sur la tubérosité tibiale. Les expansions fibreuses des muscles vastes croisent obliquement la face ventrale de la patella pour atteindre le condyle tibial opposé et sont rejointes par des expansions directes des mêmes muscles. L'ensemble des expansions fibreuses directes et croisées des muscles vastes, de chaque côté de la patella, constitue les ailerons chirurgicaux de la patella ou rétinaculums patellaires médial et latéral.

Rapports

Le muscle quadriceps est croisé obliquement par le muscle sartorius et délimite, sur toute sa longueur, le sillon fémoral qui contient les vaisseaux fémoraux. Il recouvre enfin, la diaphyse fémorale. En dedans de lui se trouve l'éventail des muscles adducteurs.

Vascularisation

Elle est assurée par une artère qui se détache de l'artère circonflexe latérale de la cuisse (a. circonflexe antérieure) ou de l'artère profonde de la cuisse (a. fémorale profonde), plus rarement de l'artère fémorale. Peu après son origine elle se divise en plusieurs branches qui vascularisent les quatre chefs du muscle quadriceps, et le muscle sartorius. Le muscle vaste latéral reçoit en outre une ou plusieurs branches de l'artère circonflexe latérale de la cuisse.

Innervation

Le muscle quadriceps reçoit son innervation motrice du nerf du quadriceps, rameau terminal du nerf fémoral. Il existe des rameaux nerveux particuliers pour chacun des quatre chefs musculaires. De plus, le muscle vaste intermédiaire reçoit un rameau du nerf du muscle vaste latéral et un rameau du nerf du muscle vaste médial.

Fonction

Globalement, le muscle quadriceps est extenseur du genou, mais il est, en fait composé de quatre muscles dont il convient d'analyser les fonctions séparément.

Le muscle droit de la cuisse

Il est bi-articulaire et son action de flexion sur la hanche est corrélée avec son action d'extension sur le genou : la hanche doit être stabilisée pour que le muscle exerce efficacement son action d'extension sur le genou. En fait, il ne représente que le cinquième de la force totale du muscle quadriceps et il est incapable, à lui seul, d'assurer l'extension complète. Il présente aussi une activité motrice dans les mouvements d'abduction et de rotation latérale de la hanche. Son activité est négligeable dans l'appui uni-podal, et, dans la marche normale, il présente une légère activité biphasique (Greenlaw 1973).

Les trois muscles vastes

Ils ont fait l'objet de très nombreuses recherches fonctionnelles [1, 2, 7, 8, 9]. Ils sont de très puissants

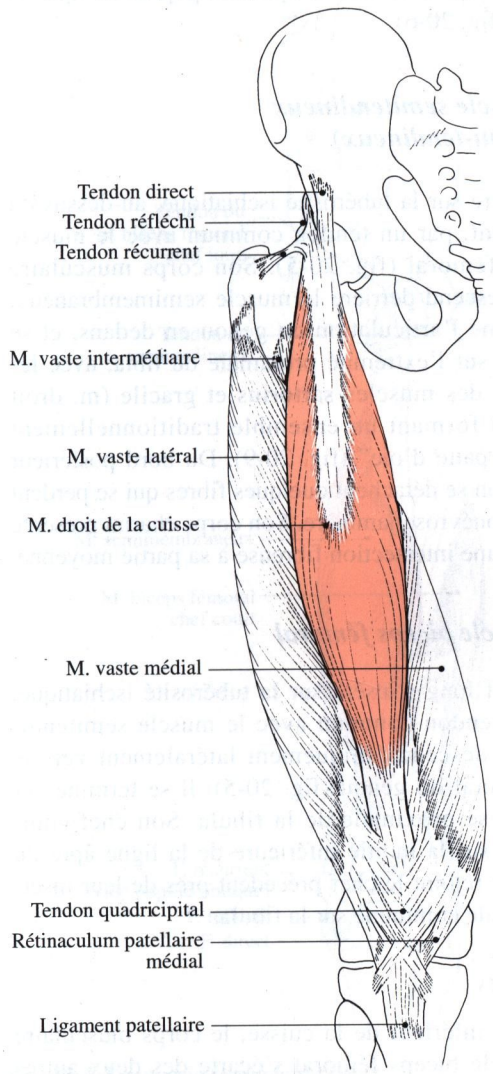

Fig. 20-2. Le muscle droit de la cuisse

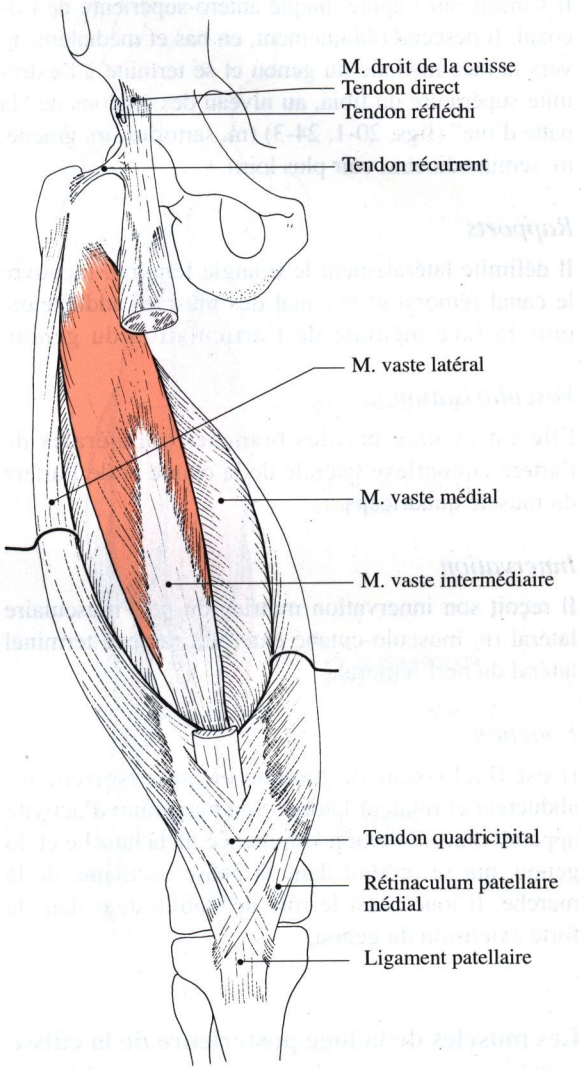

Fig. 20-3. Le muscle vaste intermédiaire

extenseurs du genou, mais on sait maintenant que leur contraction n'est pas simultanée ni de même force et qu'il existe d'importantes variations individuelles [1].

Le muscle vaste médial, en raison du développement de ses fibres inférieures, est un cas particulier : il augmente son activité dans les derniers 15° d'extension, assurant vigoureusement l'extension totale, mais il est actif depuis le début du mouvement. Son autre fonction particulière est de prévenir la luxation latérale de la patella. Enfin, les muscles vastes sont particulièrement actifs, au cours de l'accroupissement et du relèvement.

Anatomie clinique

Les recherches mentionnées ci-dessus peuvent concerner la conception d'appareillages myo-électriques pour handicapés ainsi que les méthodes de rééducation du muscle quadriceps. Il semblerait, d'après Basmajian, que certains mouvements associés des orteils et de la cheville renforcent l'activité du muscle quadriceps.

Muscle sartorius (m. couturier)

C'est un très long muscle rubanné qui traverse en diagonale la face antérieure de la cuisse.

Insertions et orientation

Il s'insère sur l'épine iliaque antéro-supérieure de l'os coxal. Il descend obliquement, en bas et médialement, vers la face médiale du genou et se termine à l'extrémité supérieure du tibia, au niveau des tendons de "la patte d'oie" (figs. 20-1, 24-3) (m. sartorius, m. gracile, m. semitendineux, voir plus loin).

Rapports

Il délimite latéralement le triangle fémoral, recouvre le canal fémoral et le canal des muscles adducteurs, puis la face médiale de l'articulation du genou.

Vascularisation

Elle est assurée par des branches collatérales de l'artère circonflexe latérale de la cuisse et de l'artère du muscle quadriceps.

Innervation

Il reçoit son innervation motrice du nerf musculaire latéral (n. musculo-cutané externe), rameau terminal latéral du nerf fémoral.

Fonction

Il est fléchisseur de hanche et, accessoirement, abducteur et rotateur latéral. Son maximum d'activité apparaît dans la flexion simultanée de la hanche et du genou, qui se produit dans la phase oscillante de la marche. Il joue aussi le rôle de stabilisateur dans la forte extension du genou.

Les muscles de la loge postérieure de la cuisse

Ils forment une gerbe de muscles, qui s'insèrent ensemble sur la tubérosité ischiatique, et descendent jusqu'à la jambe : ce sont les muscles ischio-jambiers. Ils réalisent une unité fonctionnelle dont l'étude sera commune.

Le muscle semimembraneux (m. demi-membraneux)

Insertions et orientation

Il s'insère sur le pôle inférieur de la tubérosité ischiatique. Son large corps musculaire descend dans la moitié médiale de la loge postérieure de la cuisse (fig. 20-4). Il s'insère en bas sur la face dorsale du condyle tibial médial, par trois faisceaux tendineux : un faisceau direct, un faisceau réfléchi, et un faisceau récurrent qui constitue le ligament poplité oblique du genou (fig. 20-6).

Le muscle semitendineux (m. demi-tendineux)

Il s'insère sur la tubérosité ischiatique, au-dessus du précédent, par un tendon commun avec le muscle biceps fémoral (fig. 20-5). Son corps musculaire étroit descend derrière le muscle semimembraneux, contourne l'articulation du genou en dedans, et se termine sur l'extrémité proximale du tibia, avec les tendons des muscles sartorius et gracile (m. droit interne) formant un ensemble traditionnellement appelé "patte d'oie" (fig. 20-9). Du bord postérieur du tendon se détachent quelques fibres qui se perdent sur l'aponévrose jambière. Son corps charnu présente parfois une intersection fibreuse à sa partie moyenne.

Le muscle biceps fémoral

Son chef long s'insère sur la tubérosité ischiatique, par un tendon commun avec le muscle semitendineux et descend obliquement latéralement vers le bord latéral du genou (fig. 20-5). Il se termine sur l'épiphyse proximale de la fibula. Son chef court s'insère sur la moitié inférieure de la ligne âpre du fémur et rejoint le chef précédent près de leur insertion distale commune sur la fibula.

Rapports

Au tiers inférieur de la cuisse, le corps musculaire du muscle biceps fémoral s'écarte des deux autres muscles ischio-jambiers pour former les limites supérieures de la fosse poplitée. Dans son trajet, le chef long du muscle biceps croise dorsalement le nerf sciatique (n. grand sciatique) qui descend verticalement dans l'axe de la cuisse.

Innervation

Les muscles ischio-jambiers sont innervés par des rameaux échelonnés du nerf sciatique : le chef long du muscle biceps fémoral reçoit un nerf qui se détache du nerf sciatique à la partie supérieure de la cuisse, tandis que le chef court de ce muscle reçoit un nerf qui naît beaucoup plus bas, avec le rameau articulaire du genou.

Le muscle semitendineux reçoit deux nerfs, l'un supérieur, l'autre inférieur.

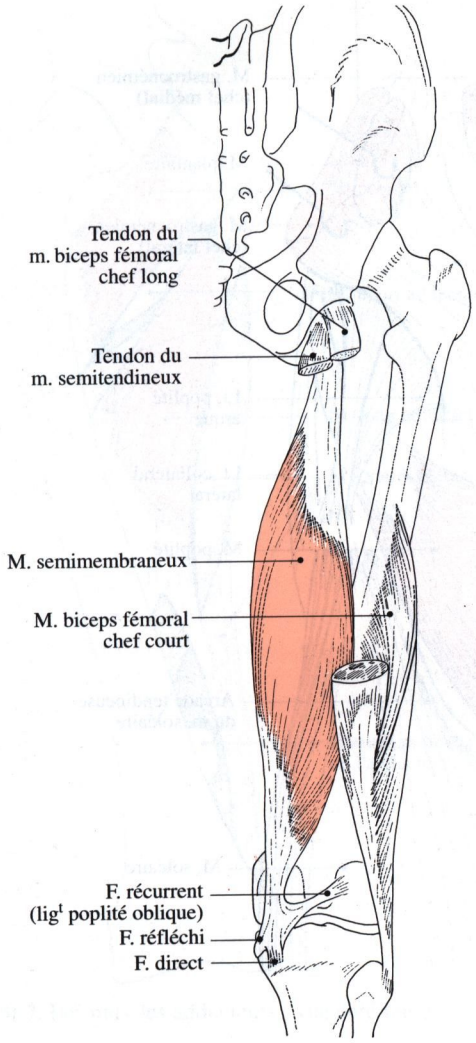

Fig. 20-4. Le muscle semimembraneux

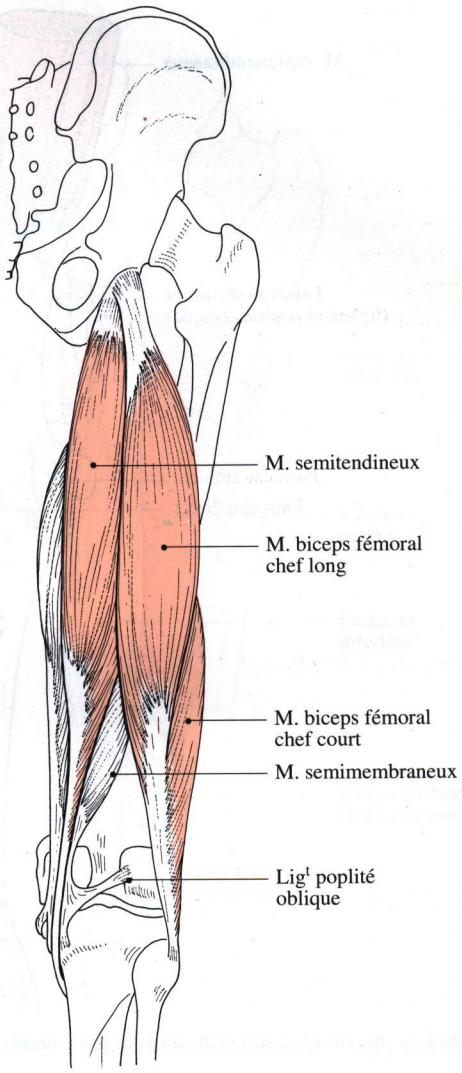

Fig. 20-5. Les muscles semitendineux et biceps fémoral

Le muscle semimembraneux reçoit un nerf né d'un tronc commun avec le nerf du muscle grand adducteur.

En cas de division haute du nerf sciatique tous ces nerfs naissent du nerf tibial (n. sciatique poplité interne) sauf le nerf du chef court du muscle biceps qui provient du nerf fibulaire commun (n. sciatique poplité externe).

Fonction

Les muscles ischio-jambiers sont bi-articulaires et agissent à la fois sur la hanche dont ils sont les extenseurs habituels, et sur le genou où ils produisent la flexion et la rotation du tibia.

Les deux chefs du muscle biceps fémoral sont actifs dans la rotation latérale du tibia, mais ils sont silencieux dans la station debout normale et dans l'appui unipodal. Les muscles semimembraneux et semitendineux sont actifs dans la flexion et la rotation médiale du genou. Les muscles ischio-jambiers sont, de plus, des stabilisateurs dorsaux de la hanche très actifs dans la flexion antérieure du tronc.

Les muscles de la loge médiale de la cuisse

Ce sont les muscles de l'adduction. Ils comprennent, en plus des trois muscles adducteurs, le muscle pectiné et le muscle gracile.

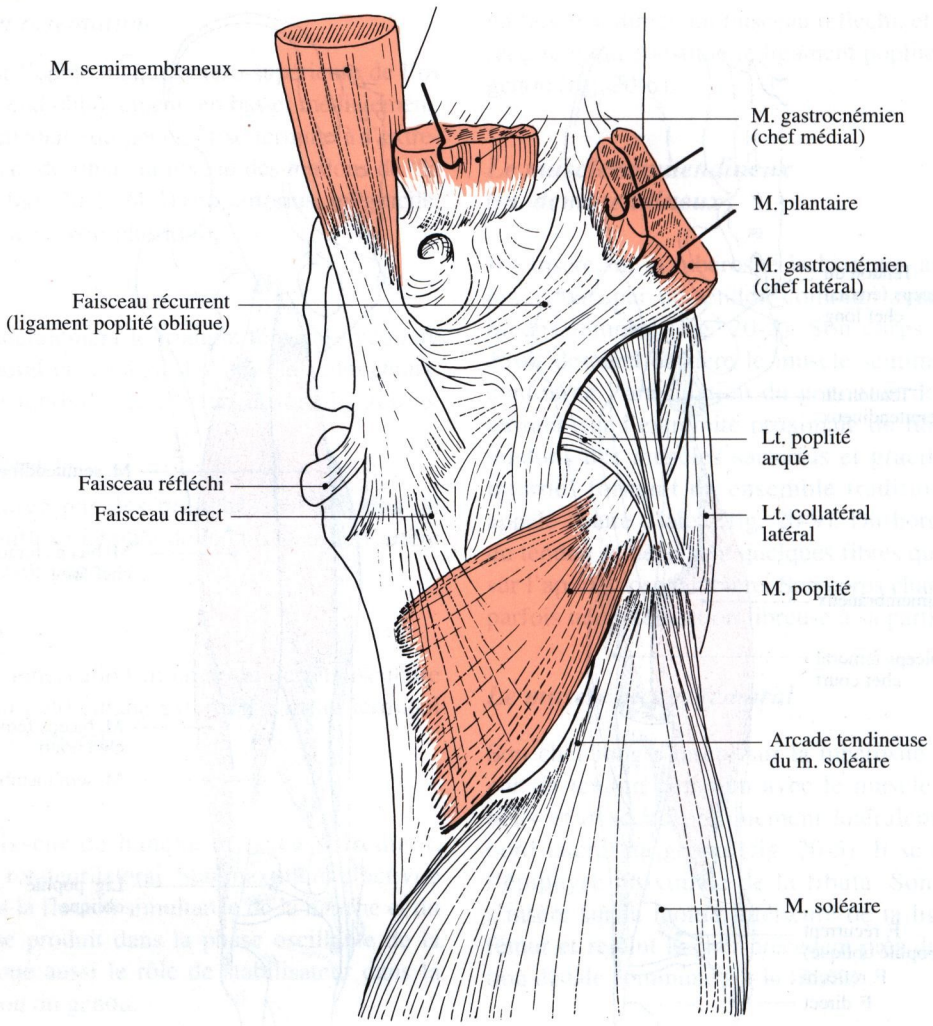

Fig. 20-6. Les insertions distales du muscle semimembraneux

Les muscles adducteurs

Insertions et orientation

Muscle long adducteur (m. moyen adducteur)
Il s'insère sur la surface angulaire du pubis et se porte en bas et latéralement, vers le tiers moyen de la ligne âpre du fémur où il se termine (fig. 20-7).

Muscle court adducteur (m. petit adducteur)
Composé de deux chefs musculaires, il s'insère sur la surface angulaire du pubis, en dessous du précédent, et descend derrière lui vers la ligne âpre où il se termine, au tiers moyen de la diaphyse fémorale.

Muscle grand adducteur
De structure complexe, on peut lui décrire deux faisceaux principaux (figs. 20-7, 20-8) : un faisceau plat, de forme triangulaire, qui s'insère tout au long du bord inférieur de la branche ischio-pubienne, et se termine sur toute la hauteur de la ligne âpre de la diaphyse fémorale ; il est classiquement divisé en un chef supérieur et un chef moyen séparés par le passage de la première artère perforante. Un faisceau allongé, qui descend verticalement de la tubérosité ischiatique, pour s'insérer sur le tubercule de l'ad-ducteur, au-dessus du condyle médial du fémur forme le chef inférieur. Dans l'ensemble, les fibres du muscle grand adducteur subissent un mouvement de torsion hélicoïdal : les fibres les plus médiales sur le pubis passent horizontalement devant les fibres latérales et s'insèrent à la partie haute de la ligne âpre ; les fibres les plus latérales sur la branche ischio-pubienne passent verticalement derrière les fibres médiales et s'insèrent à la partie basse du fémur sur le tubercule de l'adduc-

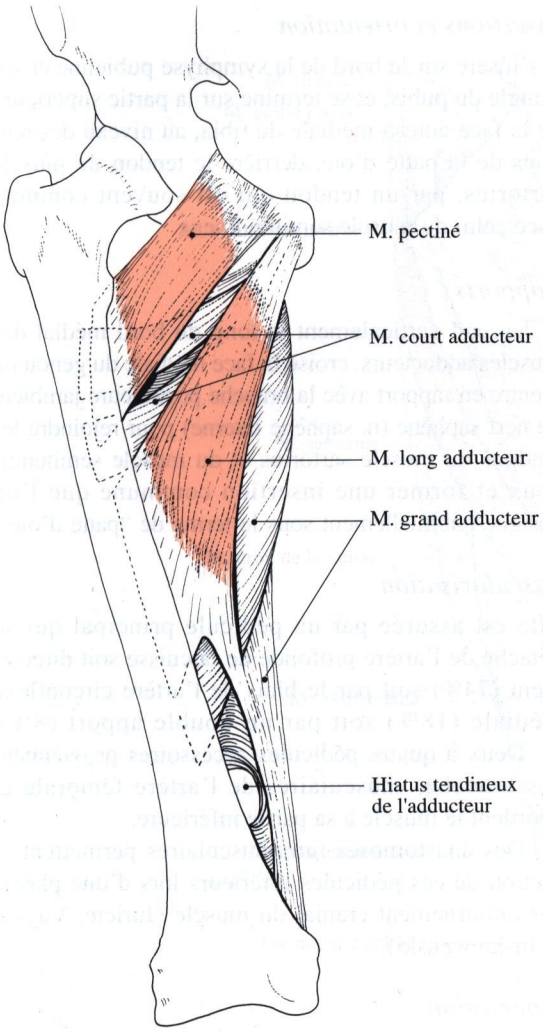

Fig. 20-7. Les muscles adducteurs : vue antérieure

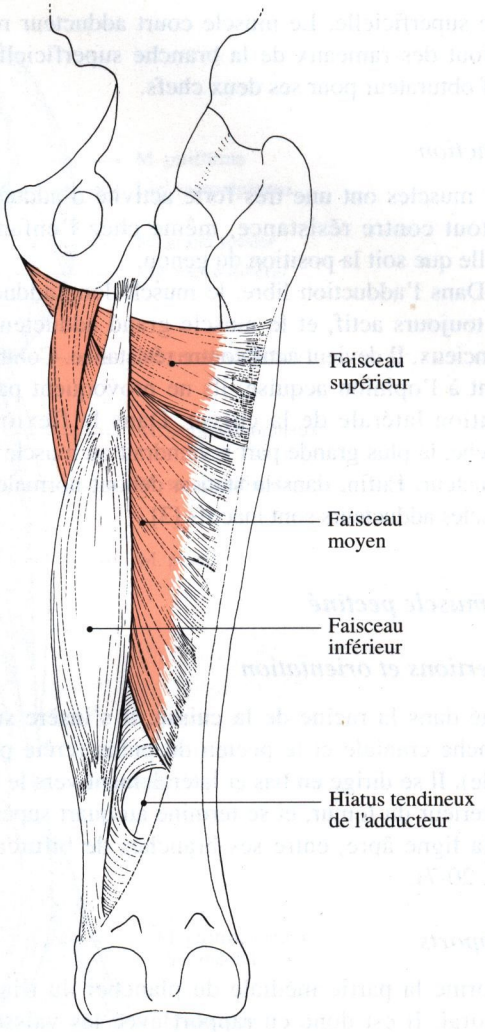

Fig. 20-8. Le muscle grand adducteur : vue postérieure

teur. Le tendon du muscle grand adducteur ménage au quart inférieur de la cuisse, un important orifice, appelé hiatus tendineux de l'adducteur (anneau du grand adducteur) qui livre passage aux vaisseaux fémoraux. La partie supérieure de cet orifice est rétrécie et arrondie par une membrane fibreuse.

Rapports

Les muscles adducteurs forment une volumineuse masse musculaire triangulaire qui occupe la presque totalité de la loge médiale de la cuisse. Ils sont disposés en trois plans, le muscle court adducteur étant situé derrière le muscle long adducteur et devant le muscle grand adducteur. Dans le premier espace intermusculaire se trouvent l'artère profonde de la cuisse (a. fémorale profonde), et le rameau terminal antérieur du nerf obturateur ; dans le second espace descend le rameau terminal postérieur de ce nerf. Le nerf sciatique descend contre la face dorsale du muscle grand adducteur.

En avant, la masse des muscles adducteurs délimite le sillon fémoral et le canal des adducteurs (canal de Hunter) qui contiennent l'artère et la veine fémorales.

Innervation

Les muscles adducteurs sont innervés par les deux rameaux terminaux du nerf obturateur : le muscle grand adducteur reçoit des rameaux de la branche profonde du nerf obturateur au niveau de son faisceau supérieur aplati et un rameau du nerf sciatique pour son faisceau inférieur.

Le muscle long adducteur reçoit un rameau de la branche profonde du nerf obturateur par sa face profonde et un rameau du nerf musculaire médial par sa

face superficielle. Le muscle court adducteur reçoit surtout des rameaux de la branche superficielle du nerf obturateur pour ses deux chefs.

Fonction

Ces muscles ont une très forte activité d'adduction, surtout contre résistance, même chez l'enfant, et quelle que soit la position du genou.

Dans l'adduction libre, le muscle long adducteur est toujours actif, et le muscle grand adducteur est silencieux. Il devient actif contre résistance. Contrairement à l'opinion acquise, ils ne provoquent pas de rotation latérale de la cuisse. Dans la flexion de hanche, la plus grande part reviendrait au muscle long adducteur. Enfin, dans la station debout normale, les muscles adducteurs sont inactifs [3].

Le muscle pectiné

Insertions et orientation

Situé dans la racine de la cuisse, il s'insère sur la branche craniale et le pecten du pubis (crête pectinéale). Il se dirige en bas et latéralement vers le bord postérieur du fémur, et se termine au quart supérieur de la ligne âpre, entre ses branches de bifurcation (fig. 20-7).

Rapports

Il forme la partie médiale du plancher du triangle fémoral. Il est donc en rapport avec les vaisseaux fémoraux. Il est situé au-dessus du muscle long adducteur.

Innervation

Son innervation motrice est assurée par le nerf du pectiné né dans le petit bassin du tronc du nerf fémoral, un rameau du nerf musculaire médial (n. musculo-cutané interne), branche terminale médiale du nerf fémoral, et, fréquemment, un rameau du nerf obturateur.

Fonction

C'est un adducteur et un fléchisseur de la hanche avec une composante possible de rotation latérale.

Le muscle gracile (m. droit interne)

Ce long muscle descend le long de la face médiale de la cuisse (fig. 20-9).

Insertions et orientation

Il s'insère sur le bord de la symphyse pubienne et sur l'angle du pubis, et se termine sur la partie supérieure de la face antéro-médiale du tibia, au niveau des tendons de la patte d'oie, derrière le tendon du muscle sartorius, par un tendon qui est souvent commun avec celui du muscle semitendineux.

Rapports

Il descend verticalement le long du bord médial des muscles adducteurs, croise la face médiale du genou ou il entre en rapport avec la branche postérieure jambière du nerf saphène (n. saphène interne) pour rejoindre les tendons du muscle sartorius et du muscle semitendineux et former une insertion commune que l'on désigne habituellement sous le terme de "patte d'oie".

Vascularisation

Elle est assurée par un pédicule principal qui se détache de l'artère profonde de la cuisse soit directement (74%) soit par le biais de l'artère circonflexe médiale (18%) soit par un double apport (8%).

Deux à quatre pédicules accessoires proviennent des branches musculaires de l'artère fémorale et abordent le muscle à sa partie inférieure.

Des anastomoses intramusculaires permettent la section de ces pédicules inférieurs lors d'une plastie par retournement cranial du muscle (Juricic, Vaysse et Juskiewenski).

Innervation

Le muscle gracile est innervé par un rameau de la branche superficielle du nerf obturateur.

Fonction

C'est un muscle bi-articulaire qui est actif dans la flexion de la hanche, si le genou est étendu [9]. Il est adducteur de l'articulation de la hanche, et rotateur médial du fémur [4]. Dans la marche il est actif dans la période oscillante. Sur l'articulation du genou, c'est un fléchisseur et un rotateur médial. Il n'a pas d'activité posturale dans la position debout.

Bibliographie

1. Basmajian JV, Harden TP, Regenos EM (1972) Integrated actions of the four heads of quadriceps femoris : an electromyographic study. Anat Rec 172 : 15-20
2. Close JR (1964) Motor function in the lower extremity: analysis by electronic instrumentation. Charles C Thomas, Springfield, IL

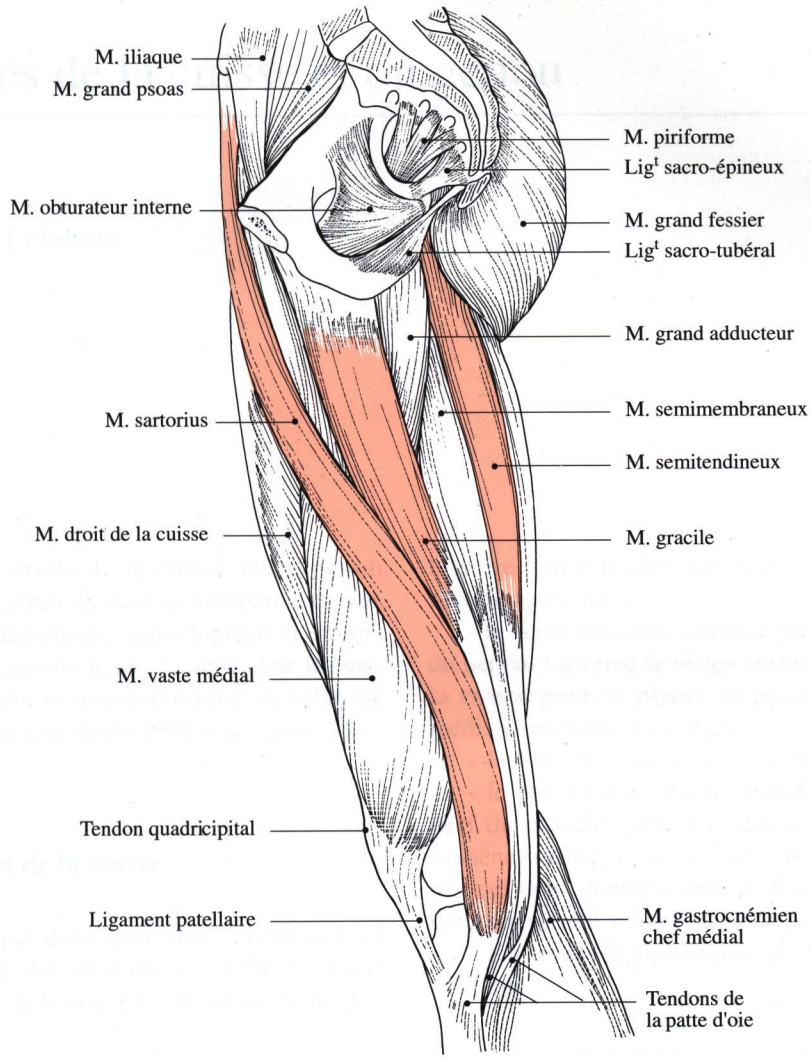

Fig. 20-9. Les muscles de la loge médiale de la cuisse

3. De Sousa OM, Vitti M (1966) Estudio electromyogra phico de los musculos adductores largo y mayor. Arch Mex Anat 7 : 52-53
4. Greenlaw PK (1973) Function of muscles about the hip during normal level walking. Ph D Thesis, Queen University, Canada
5. Juricic M, Vaysse Ph, Guitard J, Noscovici J, Juskiewenski S (I990) Muscle gracile chez l'homme. IXe symposium international des Sciences Morphologiques, Nancy. (Abstracts) : 77
6. Kimura K, Takahashi Y (I987) M. articularis genus : observations on arrangement and consideration of function. Surg Radiol Anat 9 : 231-239
7. Lesage Y, Le Bars R (1970) Etude électromyographique simultanée des différents chefs du quadriceps. Ann Méd Phys 13 : 292-297
8. Lieb FJ, Perry J (1971) Quadriceps function : an electromyographic study under isometric conditions. J Bone Joint Surg [Am] 53 : 749-758
9. Rideau Y, Duval A (1978) Fonction des muscles de la région antérieure de la cuisse : bilan électromyographique. Anat Clin 1 : 29-42
10. Straford P (1982) Electromyography of the quadriceps femoris muscles in subjects with normal knees and acutely effused knees. Phys Ther 62 : 279-283
11. Wheatley MD, Jahnke WD (1951) Electromyographic study of the superficial thigh and hip muscles in normal individuals. Arch Phys Med 32 : 508-515



CHAPITRE 21

Les artères de la cuisse et du genou

G Bastide et D Lefebvre

Les systèmes artériels de la cuisse et du genou constituent deux entités différentes aux points de vue embryologique, anatomique, pathologique et chirurgical. Il faut donc séparer le réseau artériel de la cuisse qui est multiple et anastomotique et celui du genou qui présente une disposition totalement différente.

Système artériel de la cuisse

Il est représenté par deux ensembles distincts mais reliés entre eux par des anastomoses : artère fémorale et artère profonde de la cuisse (a. fémorale profonde).

L'artère fémorale

Origine et trajet

Son origine est située à la racine de la cuisse, au milieu du pli de l'aine (fig. 12-1). Son trajet est représenté par une ligne joignant le milieu de la distance séparant l'épine iliaque antéro-supérieure et le tubercule pubien au bord cranial du condyle médial du fémur (fig. 21-1).

L'artère chemine ainsi du milieu du ligament inguinal à l'hiatus tendineux de l'adducteur (anneau du m. grand adducteur) dans un espace appelé canal fémoral situé entre le muscle vaste médial latéralement et les muscles adducteurs dorsalement. Dans la moitié distale de la cuisse elle est recouverte par le muscle sartorius (m. couturier) et le fascia lata. L'ensemble forme à ce niveau, le canal des adducteurs (canal de Hunter) (voir chap. 24).

L'artère fémorale chemine dans ce canal où elle est accompagnée par :

- la veine fémorale située en position latérale près du genou. La veine se dirige ensuite vers la racine de la cuisse pour se placer en position dorsale, puis médiale par rapport à l'artère ;
- la branche fémorale du nerf génito-fémoral ;
- le nerf fémoral et ses branches, notamment le nerf du muscle vaste médial, le nerf saphène (n. saphène interne) et le nerf accessoire du nerf saphène ; ces deux derniers nerfs perforent le fascia lata et deviennent sous-cutanés à la face médiale du genou.
- les troncs lymphatiques profonds du membre inférieur.

Branches collatérales

L'artère donne au cours de son trajet :

- quatre branches à destinée superficielle, nées juste au-dessous du ligament inguinal : l'artère épigastrique superficielle (a. sous-cutanée abdominale), oblique en haut et médialement, l'artère circonflexe iliaque superficielle, oblique en haut et latéralement et les artères pudendales externes (a. honteuses externes), l'une proximale, l'autre distale qui vascularisent les téguments des organes génitaux externes (figs. 12-1, 21-2) :
- des rameaux artériels musculaires ;
- l'artère profonde de la cuisse (a. fémorale profonde), véritable branche de bifurcation ;
- l'artère descendante du genou (a. grande anastomotique) dans le canal des adducteurs. Celle-ci se divise, dès son origine, en trois branches :
- branche superficielle ou rameau saphène (a. saphène interne) qui accompagne le nerf saphène :

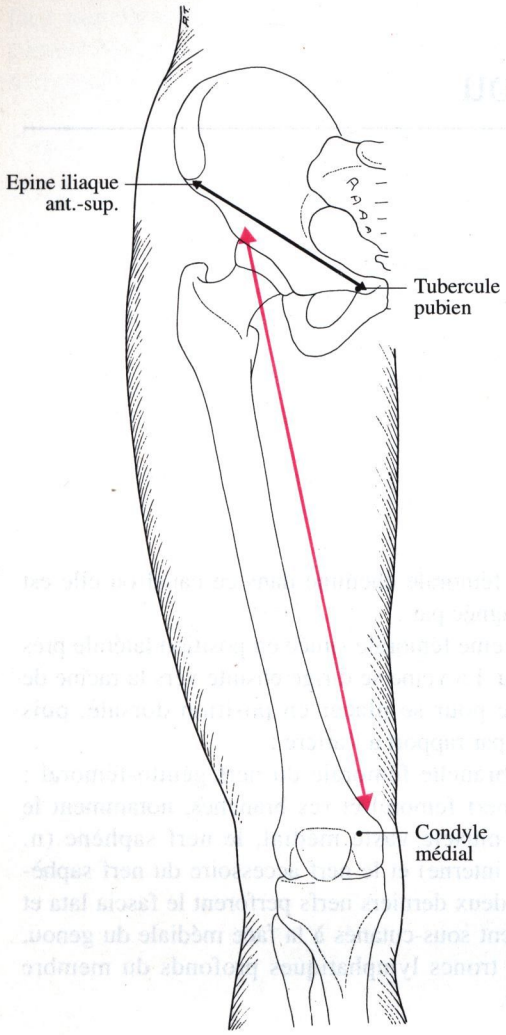

Fig. 21-1. Projection cutanée du trajet de l'artère fémorale

l'artère et le nerf descendent ensemble jusqu'à une distance variable dans le segment jambier où ils s'épuisent mais il existe toujours un réseau anastomotique avec l'artère tibiale postérieure qui va du genou jusqu'à la cheville et accompagne le nerf saphène. Ce réseau artériel permet le tracé d'un lambeau musculo-aponévrotique centré sur le trajet du nerf saphène et pédiculisé sur une atmosphère cellulo-aponévrotique vasculaire contenant le nerf saphène, la grande veine saphène et le rameau saphène de l'artère descendante du genou ;

- branche profonde ou rameau articulaire (branche sous-patellaire) qui vascularise la face médiale de l'articulation du genou et donne des rameaux au muscle sartorius et au muscle gracile ;

- branche musculaire pour les muscles avoisinants, vaste médial et vaste intermédiaire.

Terminaison

L'artère fémorale traverse l'hiatus tendineux du muscle grand adducteur ; elle prend alors le nom d'artère poplitée.

L'artère fémorale est donc essentiellement un tronc de passage.

Ses anastomoses se font avec les autres artères de la cuisse par l'intermédiaire des branches musculaires, de l'artère profonde de la cuisse et de l'artère descendante du genou. Elles réalisent une voie de suppléance possible lors des oblitérations chroniques de l'artère fémorale dans son trajet fémoral.

Son innervation est assurée par des rameaux venant des nerfs génito-fémoral, fémoral et obturateur. Sa portion d'origine est richement innervée ainsi que l'origine de l'artère profonde de la cuisse. La portion moyenne et la portion distale sont sous la dépendance de rameaux nerveux du nerf saphène.

En résumé, l'artère fémorale est le tronc artériel de passage principal du membre inférieur, facilement explorable dans sa portion d'origine, dans le triangle fémoral, et parfaitement suppléé par les anastomoses de ses collatérales ; son abord chirurgical est facile.

Les lésions d'artérite des membres inférieurs commencent à la partie moyenne de son trajet.

L'artère profonde de la cuisse (a. fémorale profonde)

Origine et trajet

Elle naît de la face dorsale de l'artère fémorale peu après son passage sous le ligament inguinal, soit par un tronc unique, soit par des artères séparées (figs. 12-1, 12-2). Elle tient sous sa dépendance la vascularisation des téguments et des muscles de la cuisse. C'est donc un tronc de distribution. Elle s'engage dans l'espace séparant le muscle pectiné et les muscles adducteurs en donnant ses branches collatérales et terminales (fig. 21-2).

Branches collatérales

L'artère circonflexe médiale de la cuisse (fig. 12-1) (a. circonflexe postérieure) se dirige vers le col du fémur et se divise à la face profonde du muscle carré fémoral en :

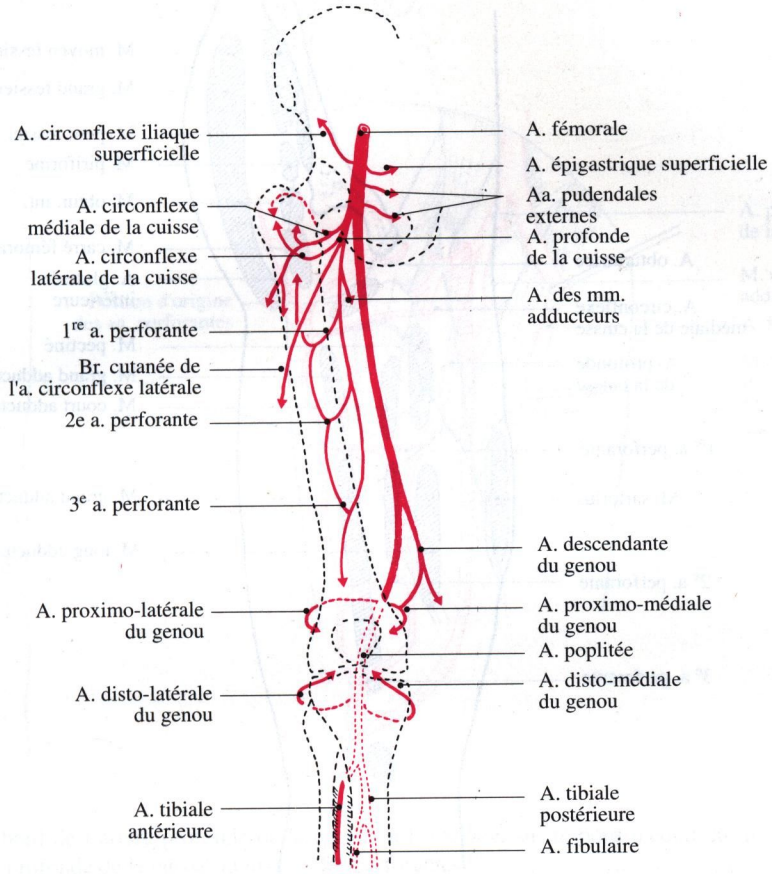

Fig. 21-2. Les artères de la cuisse et du genou : représentation semi-schématique

- un rameau ascendant qui se dirige vers la fossette trochantérique (f. digitale) en donnant des rameaux articulaires pour l'acétabulum, des rameaux musculaires et une anastomose avec l'artère circonflexe latérale de la cuisse ;
- un rameau transverse ;
- un rameau profond qui donne également des branches musculaires et s'anastomose avec la première artère perforante, l'artère glutéale caudale (a. ischiatique), l'artère obturatrice et l'artère circonflexe latérale de la cuisse.

L'artère circonflexe latérale de la cuisse (a. circonflexe antérieure) se dirige latéralement sous le muscle droit de la cuisse (m. droit antérieur) vers l'articulation de la hanche et vascularise également les muscles avoisinants et les éléments articulaires. Elle donne des rameaux ascendants, transverses et descendants. Ces derniers peuvent constituer un tronc séparé, musculo-cutané, qui peut naître directement de l'axe fémoral et se distribue au muscle quadriceps et au muscle sartorius : c'est l'artère du muscle quadriceps. Sa branche cutanée se divise en deux branches terminales verticales.

Les artères perforantes se dirigent vers la région postérieure en traversant les muscles adducteurs (fig. 21-3). Il existe en général trois artères perforantes : une proximale, une moyenne et une distale. La première artère perforante passe entre les deux chefs du muscle court adducteur puis entre les chefs proximal et moyen du muscle grand adducteur.

La deuxième artère perforante passe sous le bord distal du muscle court adducteur et perfore le chef moyen du muscle grand adducteur.

La troisième artère perforante perfore également le chef moyen du muscle grand adducteur. Elle représente la terminaison de l'artère profonde de la cuisse. Après avoir traversé les muscles adducteurs, chaque artère se divise en un rameau proximal et un rameau distal qui s'anastomosent avec les artères voisines.

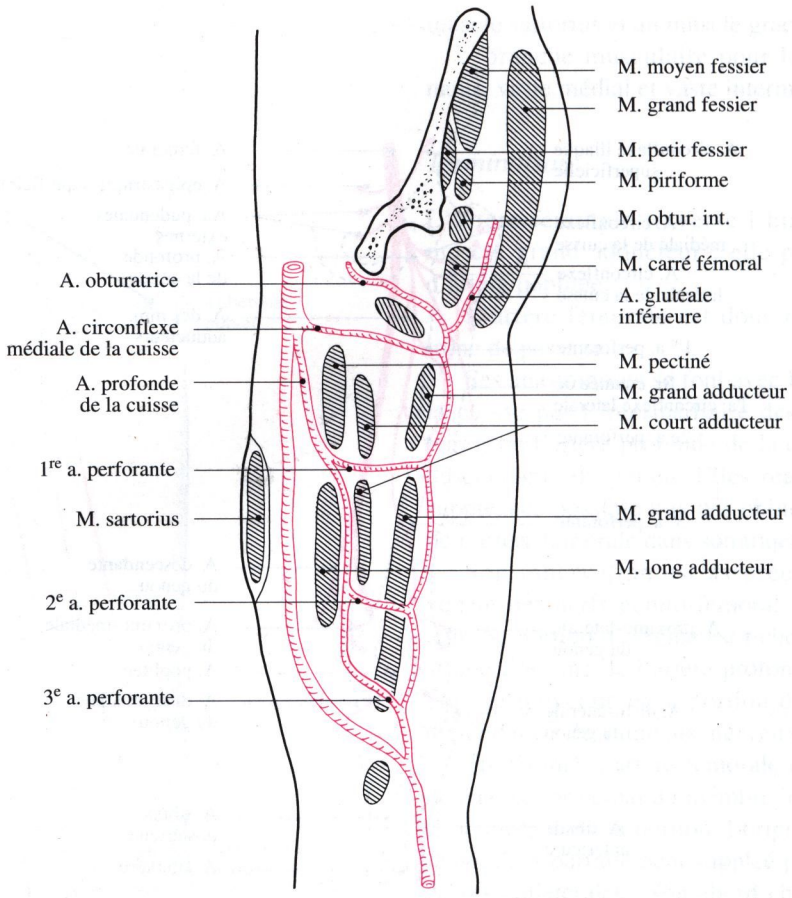

Fig. 21-3. Les artères perforantes : coupe sagittale semi-schématique

Terminaison

Elle est représentée par la troisième artère perforante.

Anastomoses

Elles sont nombreuses et importantes (fig. 21-2). L'artère profonde de la cuisse dont la distribution est essentiellement musculaire, s'anastomose avec les branches musculaires des artères voisines, artère fémorale, artère obturatrice et surtout artère glutéale inférieure (a. ischiatique).

Ce réseau anastomotique est très développé. Il permet le rétablissement circulatoire au niveau de la cuisse lors des oblitérations de l'artère fémorale. Par ces anastomoses, l'artère profonde de la cuisse réunit la circulation artérielle du bassin à celle du genou et de la jambe. Elle est donc une voie de passage pour le sang venant de l'aorte et de ses collatérales directes ou indirectes (artères lombaires, mésentérique inférieure et hypogastrique). Sa sauvegarde est le point essentiel du respect de la vascularisation artérielle du membre inférieur.

Le réseau artériel dorsal de la cuisse ou voie fémorale postérieure est formé par un courant artériel représenté par l'artère glutéale inférieure (a. ischiatique), branche de l'artère hypogastrique et les branches perforantes de l'artère profonde de la cuisse (fig. 21-3).

Ainsi se constitue un réseau continu qui part de l'artère hypogastrique et chemine dans la région dorsale de la cuisse au voisinage de la ligne âpre. La branche distale de la troisième artère perforante s'anastomose avec le réseau artériel du genou. Mais ce réseau anastomotique a moins de valeur fonctionnelle que le précédent.

Innervation

Elle est très riche. Elle est représentée par un seul et même nerf vasculaire que l'on peut suivre sur tout le trajet du vaisseau et qui se continue par le nerf diaphysaire du fémur (G Lazorthes). Ce nerf provient des rameaux musculaires du nerf fémoral.

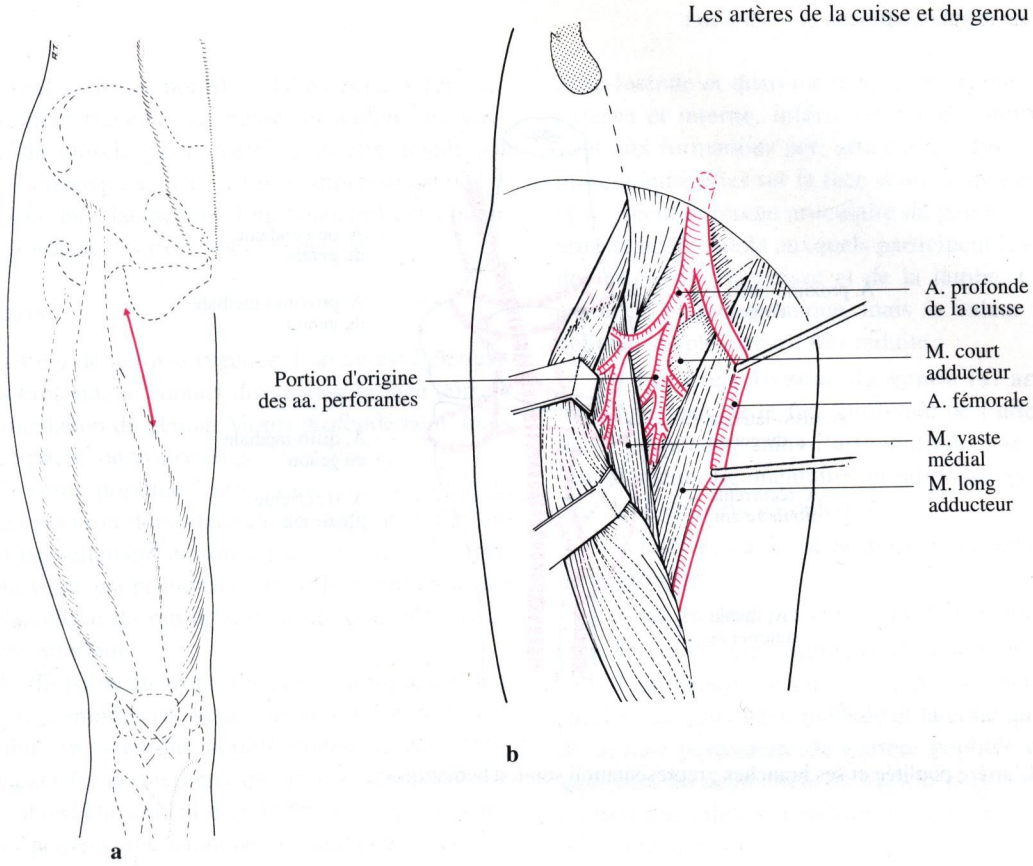

Fig. 21-4 a, b. Voie d'abord de l'artère profonde de la cuisse. **a** L'incision sur le bord médial du m. droit de la cuisse ; **b** abord direct de l'artère profonde de la cuisse au niveau des perforantes

En résumé

L'artère profonde de la cuisse :

- se distribue aux réseaux anastomotiques de la cuisse ;
- s'anastomose avec des troncs artériels provenant de régions voisines ;
- joue un rôle essentiel dans le maintien de la vascularisation du membre inférieur.

Abord de l'artère profonde de la cuisse

Elle peut être abordée isolément par une incision correspondant à son trajet et qui se situe au niveau du bord médial du muscle droit de la cuisse (m. droit antérieur) (fig. 21-4).

Après avoir incisé le fascia lata, on passe entre le muscle droit de la cuisse et le muscle sartorius. L'artère se trouve entre le muscle vaste médial et le muscle long adducteur [5, 3].

Système artériel du genou : artère poplitée

Le système artériel du genou est totalement différent de celui de la cuisse : il est en effet représenté par un tronc unique, l'artère poplitée, aux collatérales assez nombreuses mais peu fonctionnelles et qui obéit à des contraintes dynamiques très particulières.

Origine et trajet

Elle fait suite à l'artère fémorale au moment où celle-ci traverse l'hiatus tendineux du grand adducteur. A ce niveau, l'axe artériel est directement adhérent aux formations fibro-musculaires qui constituent ce hiatus. Elle traverse verticalement la fosse poplitée et s'engage sous l'arcade du muscle soléaire où elle change de nom pour devenir l'artère tibiale postérieure. Avant de s'engager sous l'arcade du muscle soléaire, l'artère est en rapport avec le muscle gastrocnémien (muscles jumeaux) dont les deux chefs

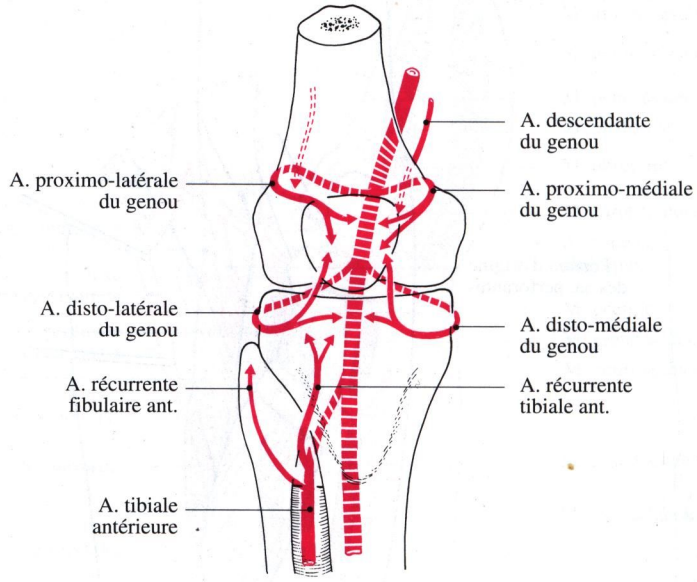

Fig. 21-5. L'artère poplitée et ses branches : représentation semi-schématique

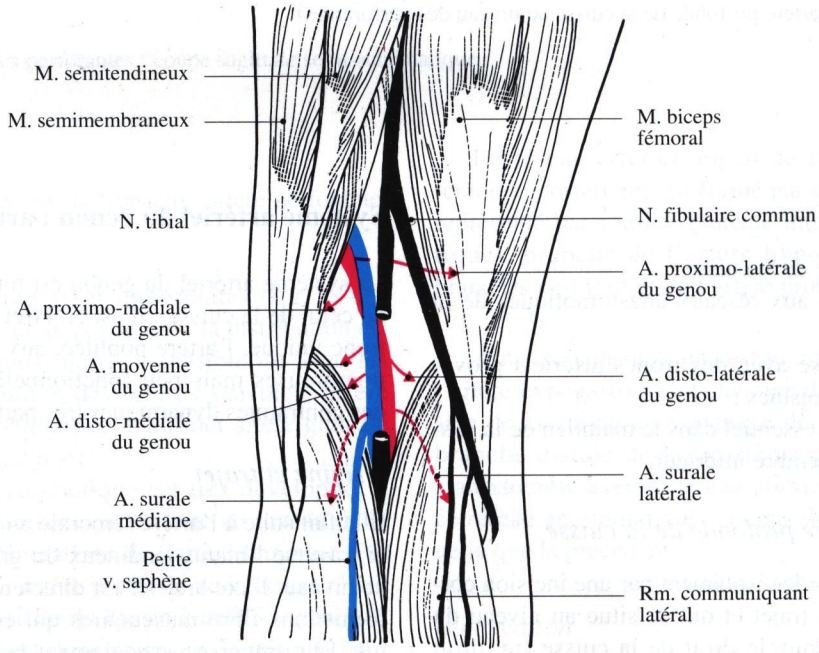

Fig. 21-6. Le pédicule vasculo-nerveux de la fosse poplitée

délimitent la fosse poplitée. Dans cette situation, l'artère peut traverser la masse musculaire du chef médial du muscle gastrocnémien ou être déviée par lui. Les conséquences de cette compression (essentiellement une claudication fonctionnelle) constituent le syndrome de "l'artère poplitée piégée".

Rapports

A l'intérieur de la fosse poplitée, l'artère est l'élément le plus profond, au contact direct avec la face dorsale de l'articulation du genou. Moins profondément, mais contre l'artère, on trouve (figs. 21-6, 24-7) :

- la veine poplitée : gros tronc veineux unique, situé en position dorso-latérale par rapport à l'artère qui est partiellement masquée par la veine. L'intégrité de la veine est primordiale pour le maintien d'une vascularisation de retour satisfaisante au niveau du membre inférieur ;

- la division du tronc du nerf sciatique en nerf fibulaire commun (n. sciatique poplité externe) et nerf tibial (n. sciatique poplité interne et nerf tibial postérieur). Ce dernier, en rapport avec les vaisseaux, gêne l'abord chirurgical de l'artère par voie dorsale ;

- la petite veine saphène (v. saphène externe) : elle se jette dans la veine poplitée. L'abord chirurgical direct de l'artère doit donc se faire par voie latérale ou médiale, après désinsertion du muscle gastrocnémien et section temporaire des tendons voisins. La voie dorsale, qui permet une exploration de tout le creux poplité, est moins facile pour aborder l'artère, masquée par le nerf tibial et la veine poplitée.

Contraintes biomécaniques

L'artère poplitée est constamment soumise aux mouvements de flexion-extension du genou.

Elle est solidaire du plan ostéo-articulaire par ses connexions avec le muscle grand adducteur d'une part et le muscle soléaire d'autre part.

Il en résulte une fixation de l'artère à ses deux extrémités par rapport aux structures voisines. L'artère ne peut donc pas "fuir" en cas de lésions osseuses ou articulaires et ses blessures sont alors fréquentes et graves.

Par ailleurs, elle est le siège le plus fréquent des anévrismes artériels du membre inférieur.

Branches collatérales

Elles sont nombreuses mais elles ont peu de valeur fonctionnelle. Ce sont :

- des artères à destinée articulaire :
  - artères proximo-latérale, proximo-médiale, disto-latérale et disto-médiale (a. articulaires supéro-externe et interne, inféro-externe et interne). Elles vont aux formations péri-articulaires. Elles s'anastomosent entre elles sur la face ventrale du genou. Ainsi se créent le réseau articulaire du genou et le cercle artériel de la patella auxquels participent les branches des artères de la cuisse et de la jambe. Ce réseau existe au plan anatomique, mais sa valeur fonctionnelle de suppléance est très réduite ;
  - l'artère moyenne du genou (a. articulaire moyenne) naît de la face profonde de l'artère poplitée. Elle pénètre dans l'articulation et se distribue aux éléments ligamentaires et adipeux. Sa paroi est très riche en nerfs vasculaires ;

- des artères à destinée musculaire, disposées en deux groupes :
  - un groupe proximal, pour les muscles biceps fémoral, semitendineux et semimembraneux ;
  - un groupe distal, formé par les deux artères surales (aa. jumelles), médiale et latérale qui naissent de la face postérieure de l'artère poplitée et se dirigent vers les deux chefs du muscle gastrocnémien. A ce niveau, elles s'anastomosent avec des artères d'origine jambière ;

- une artère superficielle : l'artère petite saphène naît de la face postérieure de l'artère poplitée un peu en dessous de l'origine des artères surales. Elle descend en longeant le bord médial du nerf tibial, puis à l'angle inférieur de la fosse poplitée, elle s'accole à la petite veine saphène et au nerf cutané sural médial pour descendre plus ou moins bas à la face postérieure de la jambe.

Anastomoses

L'artère poplitée est une artère de passage d'importance primordiale pour la vascularisation de la jambe et du pied. Ses blessures non réparées conduisent à des amputations dans la plupart des cas. Ses anastomoses de suppléance sont grêles et mal définies. Elle est souvent en rapport avec la vascularisation de la cuisse par des rameaux musculaires non systématisés et elle s'anastomose avec les artères jambières essentiellement par les artères surales. Elle joue ainsi le rôle de segment intermédiaire entre les artères fémorales et jambières : c'est le cas des artères "poplitées suspendues".

Innervation

Elle est importante. Les nerfs proviennent des nerfs obturateur, sciatique et tibial.

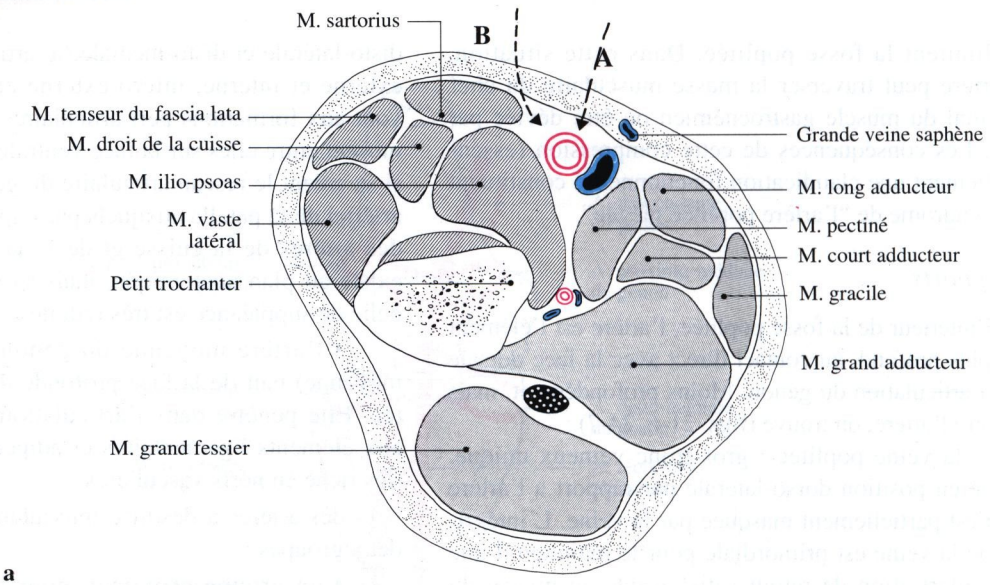

a

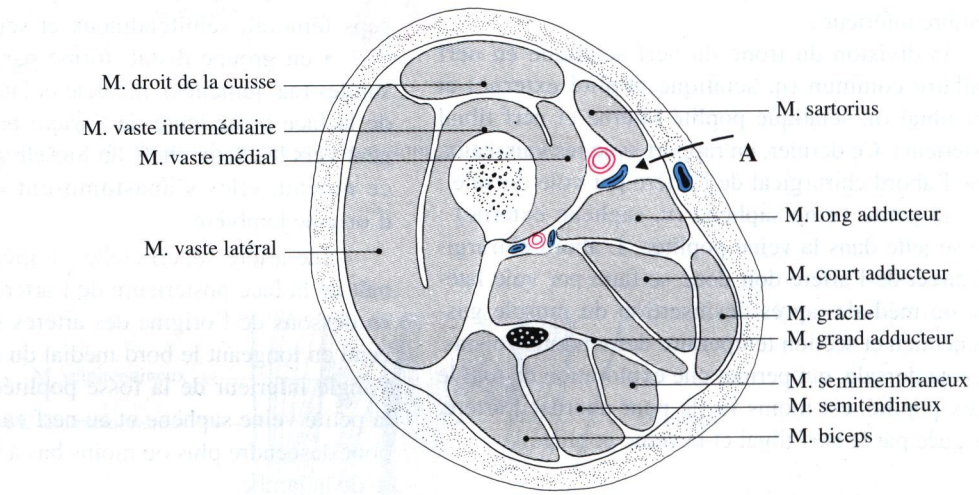

b

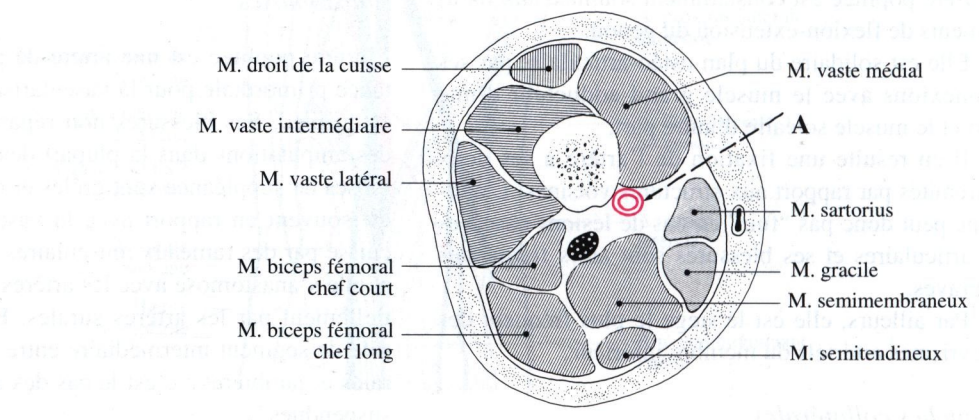

c

Fig. 21-7 a-c. Voies d'abord des artères de la cuisse. **a** Au tiers supérieur : A, voie d'abord directe de l'artère fémorale; B, voie d'abord par incision arciforme latérale ; **b** au tiers moyen : voie d'abord directe de l'artère fémorale et de l'artère profonde de la cuisse ; **c** au tiers inférieur : voie d'abord médiale d'une artère poplitée haute

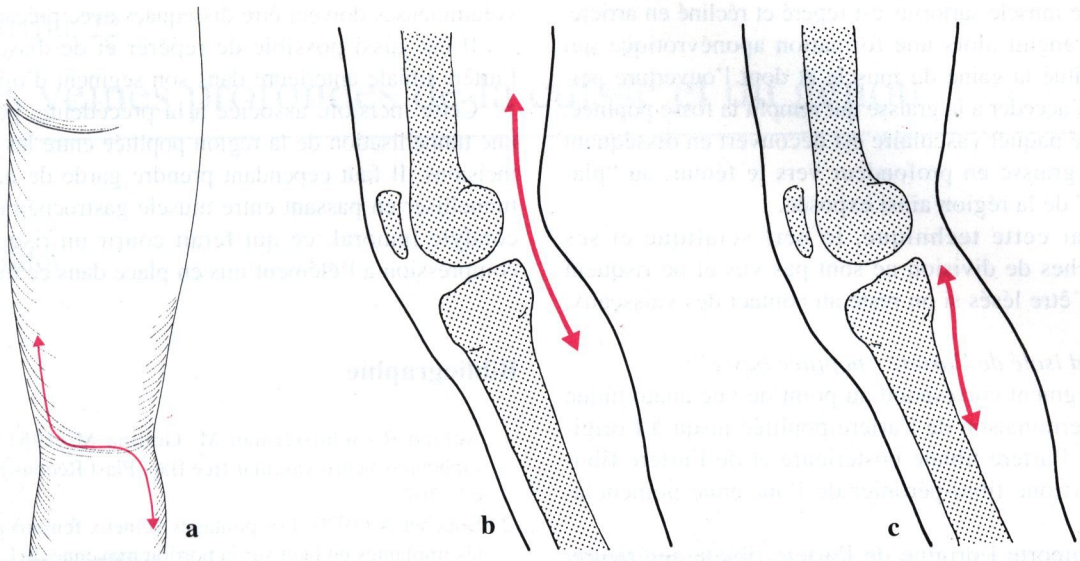

Fig. 21-8 a-c. Voies d'abord de l'artère poplitée. **a** voie dorsale poplitée "en baïonnette" ; **b** voie d'abord de l'artère poplitée moyenne au niveau articulaire ; **c** voie d'abord de l'artère poplitée basse

En resumé

Au niveau du genou, le système artériel est représenté par un tronc unique qui a valeur d'élément de passage profondément enfoui dans la fosse poplitée, donc d'abord chirurgical et d'exploration mal aisés, difficilement suppléé par la collatéralité ; il est particulièrement vulnérable aux traumatismes directs ou indirects (plaies par arme à feu, fractures ou luxations graves du genou).

Voies d'abord de l'artère poplitée

Par voie dorsale poplitée

L'incision la plus utilisable est l'incision en baïonnette qui part du bord médial du creux poplité, sur le bord latéral du muscle semimembraneux dans la zone correspondant au hiatus tendineux de l'adducteur (anneau du grand adducteur)(fig. 21-8a).

Elle suit le bord latéral du muscle semimembraneux et, arrivée au niveau du pli cutané de flexion du genou, elle se dirige transversalement en dehors en suivant ce pli.

Elle se coude et chemine ensuite sur la partie latérale de la jambe vers le col de la fibula où elle se termine.

Cette incision permet de relever deux lambeaux cutanés et expose parfaitement le creux poplité. Cependant, du fait de sa situation profonde, l'artère ne peut être atteinte qu'après dissection du nerf sciatique et de ses branches et dissociation de la veine poplitée qui lui est souvent fortement adhérente.

C'est donc plus une voie d'abord de la fosse poplitée que de l'artère poplitée. Le malade est obligatoirement en décubitus ventral.

Par voie médiale

Elle se fait par une incision de longueur variable sur le bord dorso-médial du genou.

Elle nécessite une section temporaire des muscles médiaux (de la patte d'oie) et du chef médial du muscle gastrocnémien que l'on reconstituera en fin d'intervention.

On aborde ainsi l'artère par sa face médiale, en réclinant en arrière, sans les disséquer, les éléments veineux et nerveux.

Le seul danger est constitué par la grande veine saphène qui risque d'être blessée lors de l'incision cutanée.

Abord isolé de l'artère "poplitée haute"

Il correspond à la portion de l'artère qui fait suite à son passage dans le hiatus tendineux de l'adducteur.

L'incision suit la ligne de projection du trajet artériel à partir du bord proximal du condyle médial du fémur, sur 10 cm environ (fig. 21-7c).

Il convient d'éviter la grande veine saphène dont la conservation est nécessaire en vue de son utilisation éventuelle comme greffon.

Le muscle sartorius est repéré et récliné en arrière. On franchit alors une formation aponévrotique qui constitue la gaine du muscle et dont l'ouverture permet d'accéder à la graisse qui remplit la fosse poplitée.

Le paquet vasculaire est découvert en disséquant cette graisse en profondeur vers le fémur, au "plafond" de la région ainsi exposée.

Par cette technique, le nerf sciatique et ses branches de division ne sont pas vus et ne risquent pas d'être lésés si on reste au contact des vaisseaux.

Abord isolé de l'artère "poplitée basse"

Ce segment correspond au point de vue anatomique à la terminaison de l'artère poplitée jusqu'à l'origine de l'artère tibiale postérieure et de l'artère fibulaire (tronc tibio-péronier de l'ancienne nomenclature).

Il comporte l'origine de l'artère tibiale antérieure.

Pour cette intervention, le malade est en décubitus dorsal, la cuisse en abduction et rotation latérale et la jambe fléchie sur la cuisse à 90°.

L'incision se situe à 1 cm en arrière du bord médial du tibia. Elle a 10 cm de long environ mais peut être agrandie vers le haut ou vers le bas (fig. 21-8c).

Il faut prendre garde à ne pas léser la grande veine saphène qui se trouve dans la zone d'incision et dont on lie les banches collatérales.

Après ouverture de l'aponévrose jambière on repère au doigt l'arcade du muscle soléaire. Ce muscle est sectionné près de son insertion tibiale. De même, on peut sectionner les tendons des muscles médiaux (de la patte d'oie) et les réinsérer en fin d'intervention.

L'axe artériel est assez profond, masqué dans son abord par le nerf tibial qu'il faut récliner. Des veines volumineuses doivent être disséquées avec précaution.

Il est aussi possible de repérer et de disséquer l'artère tibiale antérieure dans son segment d'origine.

Cette incision, associée à la précédente, permet une tunnellisation de la région poplitée entre les deux incisions. Il faut cependant prendre garde de ne pas tunnelliser en passant entre muscle gastrocnémien et condyle fémoral, ce qui ferait courir un risque de compression à l'élément mis en place dans ce tunnel.

Bibliographie

1. Acland R, Schusterman M, Godina M (1981) The saphenous neuro vascular free flap. Plast Reconstr Surg 67 : 767
2. Bouchet A (1970) Les pontages veineux fémoro-poplités implantés en haut sur la portion moyenne de l'artère fémorale profonde. Lyon Chir 66/6 : 451-454
3. Bouchet A (1976) A propos de la voie d'abord de l'artère fémorale profonde distale. J Chir (Paris) 111 : 5-6, 553-560
4. Cronier P, Albaret P, Pillet J (1980) Radio-anatomie des anastomoses entre artère fémorale profonde et axe artériel fémoro-poplité. Bull Assoc Anat 64 : 477-487
5. Gillot Cl (1987) La voie saphènienne : Abord médial des axes artériels du membre inférieur. Phlébologie 40 : 987-1000
6. Masquelet AC, Bessa J, Romana MC (1989) Bourgery's artery : anatomic basis for a new cutaneous skin flap. Surg Radiol Anat 11 : 249-250
7. Patra P, Chevalier JM, Cronier P, Mercier Ph, Enon B, Pillet J (1982) L'artère descendante du genou. Bull Assoc Anat 66 : 107-115
8. Vernon P, Delattre JF, Johnson EJ, Palot JP, Clément C (1987) Dynamic modifications of the popliteal arterial axis in the sagittal plane during flexion of the knee. Surg Radiol Anat 9 : 37-41

CHAPITRE 22

Les veines profondes de la cuisse et du genou

Cl Gillot

La veine poplitée

Le dispositif modal est bi-radiculaire, avec un tronc court (fig. 22-2). Au-dessous de l'interligne du genou, l'artère poplitée est bordée par deux veines : l'une, médiale ou tibiale, habituellement de gros calibre : l'autre, latérale ou fibulaire, constante sur 100 dissections. Cet élément se présente de façon variable, depuis la veinule de 1 à 2 mm, simple canal collatéral, fonctionnellement négligeable, jusqu'au gros tronc de 10 à 11 mm, pièce maîtresse de la circulation de retour de la jambe et du pied.

Origine (fig. 22-2)

Quatre collecteurs veineux, par paires symétriques, convergent vers le pôle inférieur de la fosse poplitée au niveau de l'origine de l'artère tibiale antérieure. Les deux courants longitudinaux, de gros calibre, drainent la loge postérieure de la jambe : la veine tibiale postérieure, médiale, de 5 à 6 mm de calibre, et la veine fibulaire, latérale, de 6 à 8 mm, souvent divisée, voire plexiforme, jusqu'à sa terminaison. Les deux courants transversaux, issus d'un plexus de la loge antérieure de la jambe, sont les veines tibiales antérieures, de calibre plus modeste, 3 à 4 mm ; elles se disposent de part et d'autre de l'artère homonyme, l'une céphalique et l'autre caudale. Elles échangent en général une anastomose qui croise l'artère en avant ou en arrière : c'est l'arc caudo-céphalique, parfois double.

Les variations

Elles s'ordonnent autour d'un axe assez fixe, formé par la veine tibiale postérieure. Elle reçoit la veine tibiale antérieure caudale et se prolonge en racine médiale de la veine poplitée.

- La veine tibiale antérieure céphalique reste indépendante dans 84% des cas ; elle se recourbe et gagne isolément le versant latéral de l'artère poplitée. Elle est le support de la racine latérale de la veine poplitée.

- Le courant fibulaire, par son abondance, sa dynamique (il est le collecteur privilégié du muscle soléaire) assure le modelage définitif des racines de la veine poplitée. Le détournement partiel ou total de ce flux vers la racine latérale l'enrichit d'autant, au détriment de la racine médiale qui régresse. Plusieurs schémas sont possibles :

• 1er cas : la veine fibulaire rejoint la veine tibiale postérieure, souvent au même niveau que la veine tibiale antérieure caudale. C'est le confluent tripode de Piqué et Pigache.

L'asymétrie radiculaire est maxima, avec une volumineuse racine médiale. La veine fibulaire alimente la racine latérale par une anastomose rétro-artérielle, l'arc fibulo-céphalique, de 1 à 4 mm de calibre.

• 2e cas : elle se partage en deux troncs d'égal calibre, 5 mm par exemple, perfusant chacun une racine. Ce dispositif aboutit souvent à la symétrie radiculaire.

• 3e cas : la veine fibulaire est détournée en totalité dans la racine latérale, qui devient prépondérante. C'est l'inversion radiculaire.

Le type radiculaire vrai, à deux racines fortes (calibre au moins égal à 5 mm) a été observé 56 fois sur 100 cas dont 35 asymétriques avec dominance médiale 28 fois, latérale 7 fois, et 21 dispositifs équilibrés dont 8 symétries parfaites.

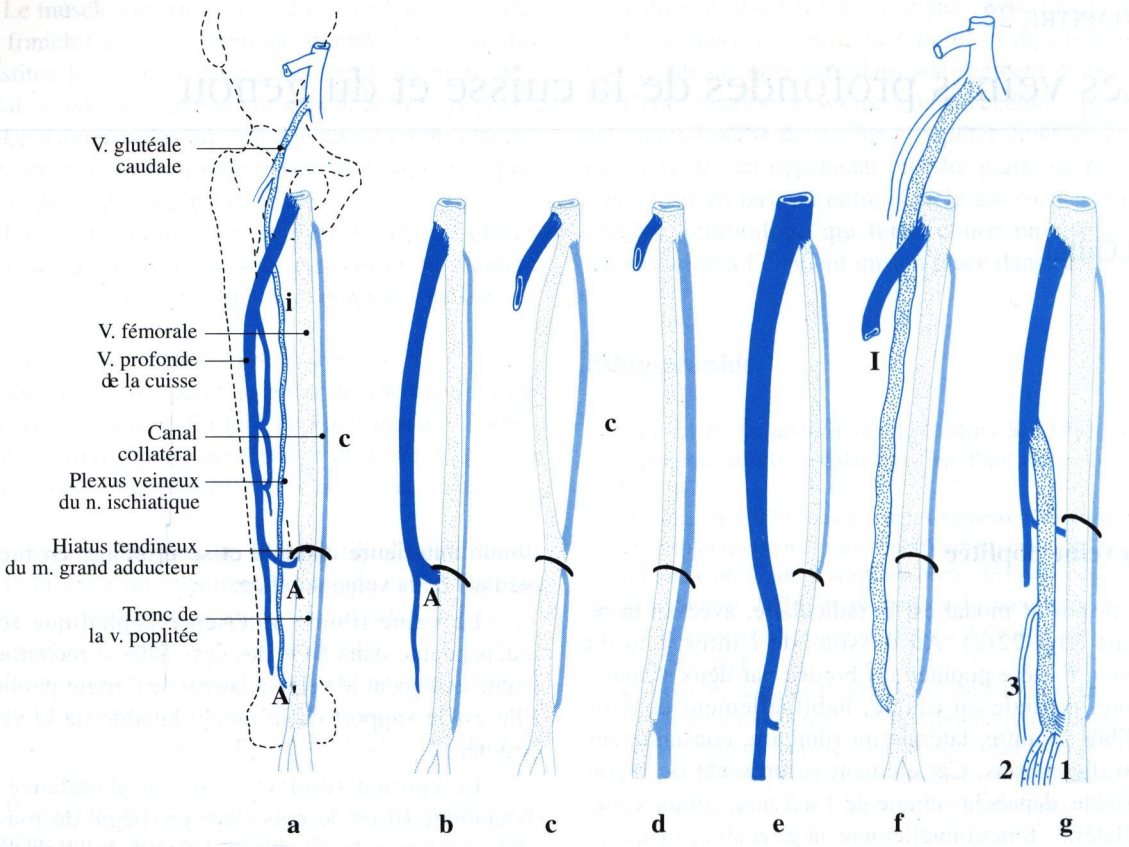

Fig. 22-1 a-g. Variations des courants veineux fémoraux (fréquence décroissante de a vers g). **a** dispositif modal à tronc unique, poplitéo-fémoral A et A' : les anastomoses de la v. poplitée ; **b** détournement partiel du flux vers la v. profonde de la cuisse par dilatation de A ; **c** dédoublement subtotal de la v. fémorale superficielle par dilatation du canal collatéral (C) ; **d** bifidité fémoro-poplitée totale ; **e** bifidité poplitée, la branche ectopique étant détournée vers la veine profonde de la cuisse qui devient le courant préférentiel ; **f** détournement vers la v. ischiatique par hypertrophie du plexus veineux du n. ischiatique ; **g** v. ischiatique rejoignant à mi-cuisse la veine profonde, comme une perforante de gros calibre : elle reçoit le canal collatéral poplité 1, les veines gastrocnémiennes 2 et la petite v. saphène 3

Les deux racines, munies de valvules souvent symétriques, s'unissent à un niveau variable. En variété courte, la fusion se situe en regard de l'interligne du genou ; en variété longue, à la limite supérieure du condyle latéral, après avoir reçu la veine jumelle correspondante. Notons dans ce dispositif la brièveté du tronc poplité qui bifurque en veine poplitée axiale et veine proplitée préaxiale.

Dans 16% des cas, la veine tibiale antérieure céphalique rejoint l'axe médial, isolément, ou par un tronc commun avec la veine tibiale antérieure caudale. Mais elle émet toujours un canal collatéral latéro-artériel, dont le trajet et la terminaison sont ceux d'une racine latérale.

Trajet

La duplicité de l'axe veineux du membre inférieur, de l'arcade du soléaire à la pointe du triangle fémoral, se présente selon deux dispositifs extrêmes : le cas classique d'une asymétrie majeure associe un très gros vaisseau de 12 mm, le tronc principal, et une veinule parfois ramifiée, 2 à 4 mm, simple canal collatéral (fig. 22-1 a).

La bifidité vraie, symétrie parfaite partage le flux entre deux collecteurs jumelés, d'égal calibre (8 mm par exemple). Tous les intermédiaires existent selon le degré d'hypertrophie du canal collatéral (figs. 22-1 b-g).

La bifidité totale, fémoro-poplitée, est exception-

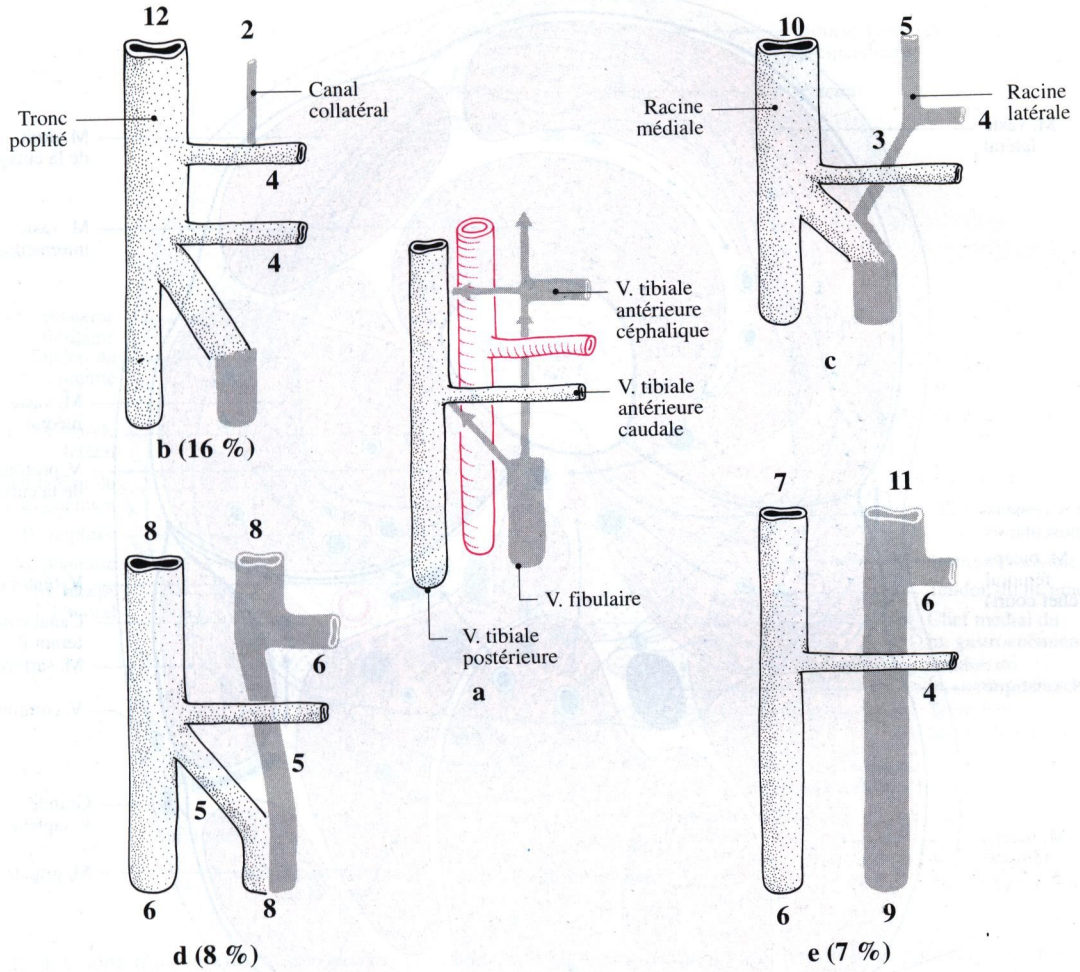

Fig. 22-2 a-e. Variations d'origine de la veine poplitée. Les chiffres désignent les calibres habituels en mm. **a** Tous les dispositifs dérivent d'un schéma de base. Le courant médial, peu variable, prolonge la v. tibiale postérieure, enrichie de la v. tibiale antérieure caudale. Les courants latéraux formés par la v. fibulaire et la v. tibiale antérieure céphalique, ont une terminaison variable ; **b** dispositif tronculaire. Toutes les veines rejoignent le courant médial en formant un tronc poplité, la veinule latérale est un canal collatéral. **c-e** Dispositifs bi-radiculaires. Il existe une racine médiale et une racine latérale; celle-ci est progressivement enrichie par la v. fibulaire. **c** Asymétrie majeure avec prédominance de la racine médiale. L'apport fibulaire se réduit à un arc fibulo-céphalique de petit calibre 3 mm ; **d** symétrie radiculaire par bifurcation de la v. fibulaire en deux branches égales, 5 mm, alimentant chacune une racine ; **e** inversion radiculaire par prépondérance de la racine latérale, qui reçoit la totalité de la v. fibulaire. Noter en **d** et **e** le calibre initial de la v. tibiale antérieure céphalique ; l'hypertrophie du vaisseau semble exercer une attraction sur la veine fibulaire

nelle ; une thrombose suspendue limitée à une branche, risque d'échapper aux explorations indirectes, Doppler ou pléthysmographie. La bifidité de la veine fémorale superficielle, partielle ou sub-totale, est moins rare.

L'hémodétournement du courant poplité, en partie capté par la veine profonde de la cuisse, relève de deux mécanismes. L'un, fréquent, voit les deux vaisseaux échanger, au ras de l'hiatus tendineux du muscle grand adducteur, une courte et volumineuse anastomose transversale, d'où naît la veine profonde de la cuisse (fig. 22-1 a). L'autre, rare, coïncide avec un dédoublement de la veine poplitée, total, ou limité à son segment sus-condylien. Une branche s'engage dans l'anneau des adducteurs et devient une petite veine fémorale superficielle de 6 à 8 mm de calibre ;

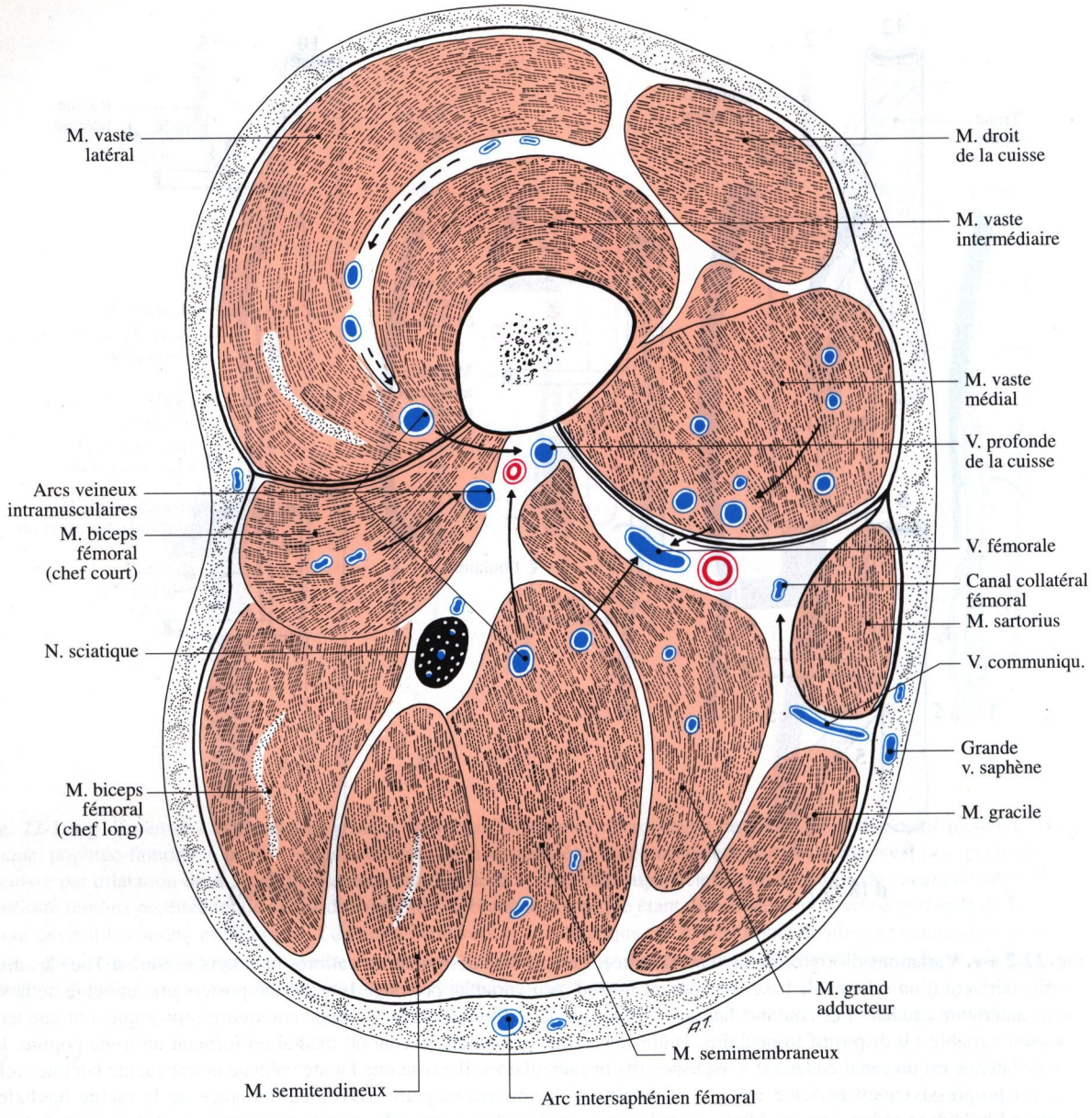

Fig. 22-3. Coupe transversale de la cuisse, tiers moyen, segment supérieur de la coupe. Détail des veines de la cuisse (même sujet que la figure 31-1)

l'autre se continue par une volumineuse veine fémorale profonde de 15 à 20 mm, facilement identifiable sur les clichés par son trajet latéralisé, juxta-osseux, au tiers moyen de la cuisse.

Que le flux poplité emprunte la voie médiale, fémorale superficielle, ou la voie latérale profonde de la cuisse, il aboutit au gros collecteur ventral, la veine fémorale (commune).

La déviation dorsale, très rare, respecte le schéma classique d'un tronc poplité unique, prolongé en veine fémorale superficielle et peu anastomosé avec la fémorale profonde. L'insolite est une grosse veine, de 6 à 10 mm qui naît de la poplitée condylienne. Elle monte, axiale, le long du nerf sciatique, recevant au passage des veines musculaires tributaires habituellement des perforantes de la cuisse. Elle se termine dans

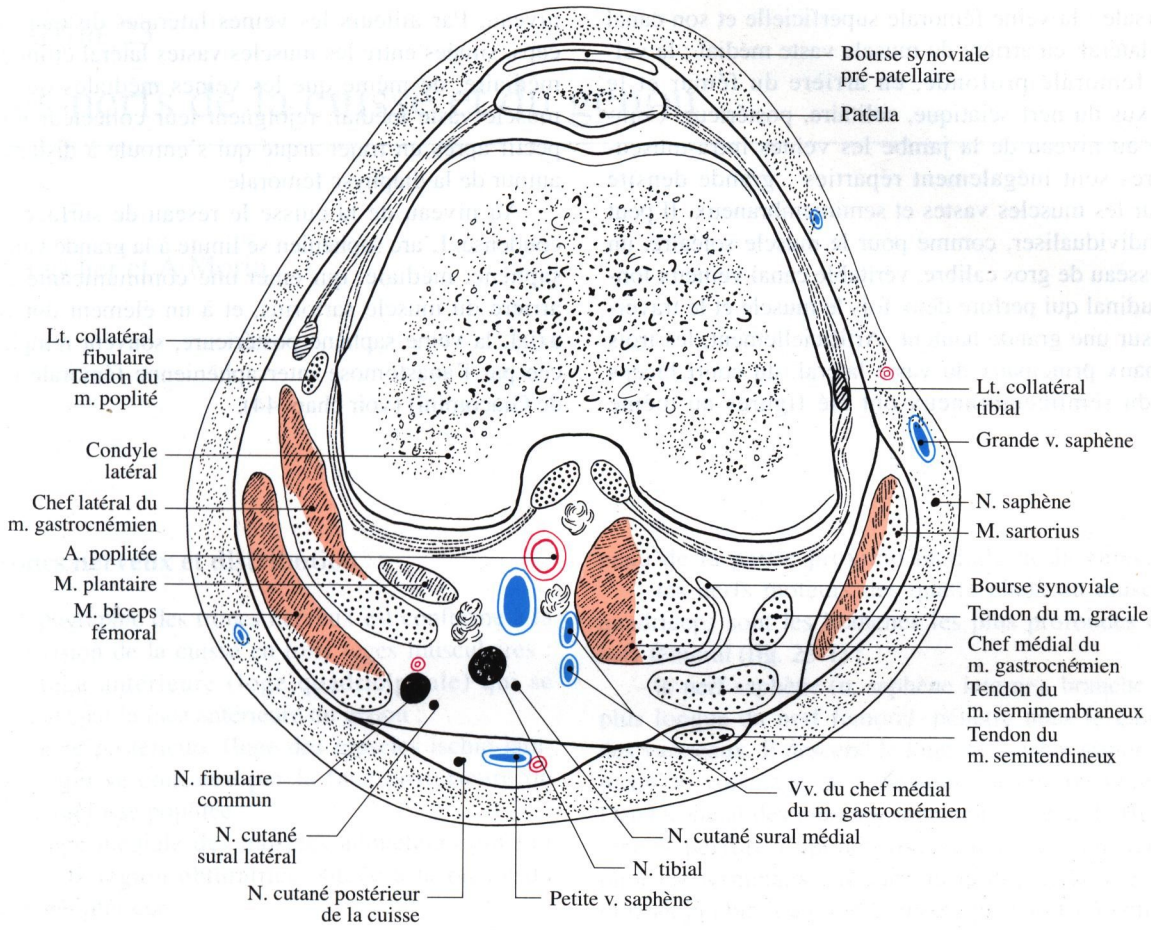

Fig. 22-4. Coupe transversale, transcondylienne, genou en extension : défilé condylien de la v. poplitée à l'étroit entre le condyle latéral, l'a. poplitée et le n. tibial. L'intervalle artério-nerveux, ici normal, peut se réduire à 3-4 mm

une volumineuse veine glutéale caudale (fig. 22-1 f).

Authentique veine ischiatique, elle se greffe sur le courant veineux primitif de l'embryon, dont la destinée est dorsale, hypogastrique.

La veine fémorale

Pauvre en collatérales musculaires et en perforantes (communicantes du canal des adducteurs de Hunter), qui rejoignent le tronc directement, ou par l'intermédiaire du canal collatéral, la veine fémorale (superficielle) est un vaisseau de passage. Elle se moule sur le relief du muscle vaste médial qui l'excentre et l'incurve, parfois le comprime (défect à la phlébographie). Très différente est la veine profonde de la cuisse. Vers elle convergent des collatérales étagées : des veines latérales du quadriceps, ou perforantes latérales, car elles traversent le septum intermusculaire latéral; des veines des muscles ischio-jambiers, ou perforantes dorsales, qui traversent les lames tendineuses des muscles adducteurs de la cuisse et des veines des muscles adducteurs.

Née au voisinage de l'hiatus du grand adducteur, la veine fémorale profonde peut être partiellement dédoublée. Les branches échangent volontiers de courtes anastomoses, d'où résultent des anneaux étagés que traversent les artères perforantes de la cuisse.

Une coupe transversale de la cuisse passant par la partie moyenne (fig. 22-3) montre une organisation simple. Il n'existe que deux loges musculaires : l'une ventrale ou quadricipitale et l'autre, dorsale, commune aux muscles ischio-jambiers et adducteurs. Deux cloisons transversales arquées, les septa intermusculaires latéral et médial, les séparent. Tous les axes veineux profonds se situent dans la loge

dorsale : la veine fémorale superficielle et son canal collatéral, en arrière du muscle vaste médial ; la veine fémorale profonde, en arrière du fémur et le plexus du nerf sciatique, solitaire, postérieur. Comme au niveau de la jambe les veines intra-musculaires sont inégalement réparties : grande densité pour les muscles vastes et semimembraneux. Il peut s'individualiser, comme pour le muscle soléaire, un vaisseau de gros calibre, véritable canal veineux longitudinal qui perfore deux fois le muscle et le traverse sur une grande hauteur. Artificiellement, les trois canaux principaux du vaste latéral, du court biceps et du semimembraneux ont été figurés au même niveau. Par ailleurs les veines latérales du quadriceps, situées entre les muscles vastes latéral et intermédiaire, de même que les veines médiales ou du muscle vaste médial, rejoignent leur collecteur respectif après un trajet arqué qui s'enroule à distance autour de la diaphyse fémorale.

Au niveau de la cuisse le réseau de surface se condense. L'arc saphénien se limite à la grande veine saphène, médiale, qui émet une communicante en arrière du muscle sartorius, et à un élément dorso-axial, la veine saphène postérieure, souvent remplacée par l'anastomose intersaphènienne fémorale (v. de Giacomini) (voir chap. 44).

CHAPITRE 23

Les nerfs de la cuisse et du genou

LP Fischer et A Morin

Troncs nerveux et distribution

La topographie des troncs nerveux est conforme à la subdivision de la cuisse en trois loges musculaires :

- loge antérieure (loge quadricipitale) qui se continue par la face antérieure du genou ;
- loge postérieure (loge des muscles ischio-jambiers) qui se continue par la face postérieure du genou ou fosse poplitée ;
- loge médiale des muscles adducteurs qui fait suite à la région obturatrice, située à la racine du membre inférieur.

Nerf fémoral

La loge antérieure de la cuisse et la face antérieure du genou sont innervées par le nerf fémoral (n. crural). La loge antérieure de la cuisse contient le muscle quadriceps fémoral et fait suite à la région inguino-fémorale. A ce niveau le nerf fémoral se divise dans le triangle fémoral en quatre branches terminales, deux superficielles et deux profondes :

- le nerf musculaire latéral (n. musculo-cutané externe) (fig. 23-2). Il donne des rameaux moteurs pour le muscle sartorius et des rameaux cutanés antérieurs (nerfs perforants) sensitifs pour la face antérieure de la cuisse, au nombre de trois : les rameaux supérieur et moyen perforent en général le muscle sartorius. Le rameau accessoire du nerf saphène donne un filet superficiel qui suit la grande veine saphène et un filet profond, satellite de l'artère fémorale (la dissection sous-adventicielle en chirurgie respecte ce filet) ;
- le nerf musculaire médial (n. musculo-cutané interne) donne des rameaux musculaires pour le muscle pectiné et le muscle long adducteur (m. moyen adducteur), et des rameaux cutanés pour la peau de la partie proximo-médiale de la cuisse ;
- les nerfs moteurs des quatre chefs du muscle quadriceps sont les branches les plus profondes du nerf fémoral (fig. 23-1) ;
- le nerf saphène (n. saphène interne), branche la plus longue du nerf fémoral, pénètre dans la gaine des vaisseaux. Il descend le long de l'artère fémorale jusqu'au voisinage de l'extrémité distale du fémur. Dans le canal des muscles adducteurs (canal de Hunter), il perfore l'aponévrose et se divise en deux rameaux terminaux : le rameau infra-patellaire et le rameau jambier ou rameau cutané médial de la jambe (voir plus loin).

Nerf sciatique

La région postérieure de la cuisse et du genou contient le nerf sciatique (nerf grand sciatique) (fig. 24-6). Dans la loge postérieure de la cuisse, le nerf est profond, en arrière du muscle grand adducteur, sous les muscles ischio-jambiers, dans une coulée cellulograisseuse médiane. Il entre en rapport à cet endroit avec le muscle grand adducteur et les arcades des artères perforantes. En arrière, et de haut en bas, il répond au bord inférieur du muscle grand fessier, au chef long du muscle biceps fémoral (m. biceps crural), et au muscle semimembraneux (m. demi-membraneux).

Branches collatérales

Le nerf sciatique fournit des branches collatérales destinées aux muscles de la loge postérieure de la cuisse et à l'articulation du genou (fig. 7-4). Ces branches collatérales sont un rameau articulaire inconstant pour l'articulation de la hanche, les deux nerfs supérieur et inférieur du muscle semitendineux (m. demi-tendi-

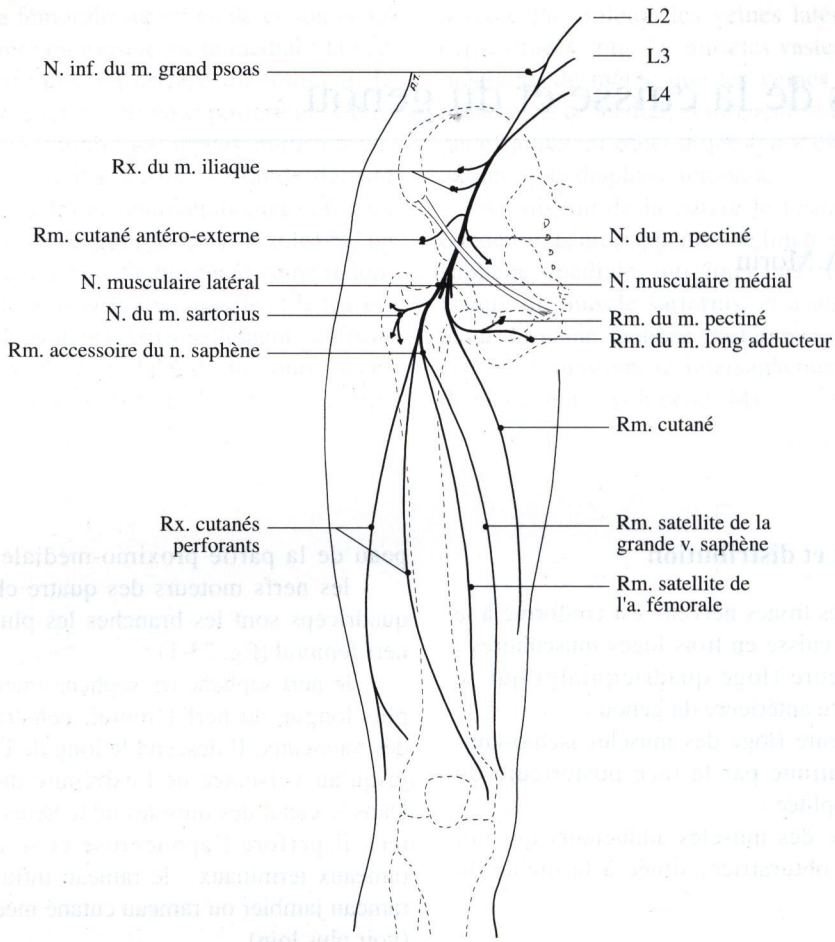

Fig. 23-1. Les branches profondes du nerf fémoral ; représentation semi-schématique

neux), le nerf du muscle semimembraneux et du troisième faisceau du muscle grand adducteur, les nerfs des deux chefs du muscle biceps fémoral (m. biceps crural) et le nerf articulaire supérieur du genou.

Plus bas, le nerf sciatique se divise en deux branches terminales, à un niveau variable, parfois au sommet du creux poplité, souvent plus haut, dans la cuisse, dans la région glutéale, voir même dans le bassin. Ce sont le nerf fibulaire commun (n. sciatique poplité externe) et le nerf tibial (n. sciatique poplité interne).

Nerf fibulaire commun (n. sciatique poplité externe)

Il constitue la branche de bifurcation latérale du nerf sciatique : il innerve les muscles et les téguments de la région antéro-latérale de la jambe et de la région dorsale du pied. Le nerf fibulaire commun donne un rameau articulaire pour le genou (voir chap. 32).

Nerf tibial

Dans la nouvelle nomenclature, le nerf sciatique poplité interne et le n. tibial postérieur sont regroupés sous le seul nom de nerf tibial. C'est la branche de bifurcation médiale du nerf sciatique. Il est destiné aux muscles postérieurs de la jambe et de la plante du pied, ainsi qu'aux téguments de la région plantaire.

Le nerf tibial ne donne pas de collatérales musculaires à la cuisse mais des rameaux vasculaires pour l'artère poplitée et articulaires pour le genou.

Nerf obturateur

Le nerf obturateur assure une grande partie de l'innervation des muscles de la loge médiale de la cuisse. Ses deux branches terminales naissent dans le sillon obturateur (canal sous-pubien) (voir chap. 15).

La branche antérieure descend entre le muscle long adducteur (m. moyen adducteur) en avant, et le muscle court adducteur (m. petit adducteur) en arrière, dans le même plan que l'artère fémorale qui est beaucoup plus latérale (fig. 14-3). Elle donne le nerf du muscle gracile (m. droit interne), le nerf du muscle long adducteur, le nerf du muscle court adducteur, et une branche cutanée qui innerve les téguments de la partie médiale de la cuisse jusqu'au genou.

La branche postérieure descend entre le muscle court adducteur en avant et le muscle grand adducteur en arrière, elle innerve ces deux muscles, sauf le troisième faisceau du muscle grand adducteur qui reçoit une branche du nerf sciatique.

Innervation sensitive cutanée de la cuisse et du genou

Les rameaux sensitifs s'anastomosent entre eux mais se distribuent dans trois territoires principaux.

Face médiale de la cuisse et du genou

Le rameau cutané de la branche antérieure du nerf obturateur, après s'être anastomosé au nerf saphène (n. saphène interne), se termine au tiers inférieur de la cuisse et sur la face médiale du genou. Sur la face médiale de la racine de la cuisse, il existe des branches cutanées provenant du nerf ilio-hypogastrique (n. grand abdomino-génital), du nerf ilio-inguinal (n. petit abdomino-génital) et du nerf génito-fémoral (n. génito-crural), branches du plexus lombo-sacral. Ces filets sensitifs peuvent être lésés au cours des interventions pour hernie de l'aine. La portion caudale de la face médiale de la cuisse est innervée par le rameau cutané fémoral du nerf saphène (voir plus loin).

Face antérieure de la cuisse et du genou (figs. 7-3 et 24-2)

Provenant de la partie latérale du bassin, des rameaux du nerf cutané latéral de la cuisse (n. fémoro-cutané) descendent sur la partie latérale de la cuisse. Ils sont à l'origine des méralgies paresthésiques, témoignant souvent d'une lésion discale ou vertébrale de niveau L2-L3. La peau du triangle fémoral reçoit des filets du nerf génito-fémoral (n. génito-crural).

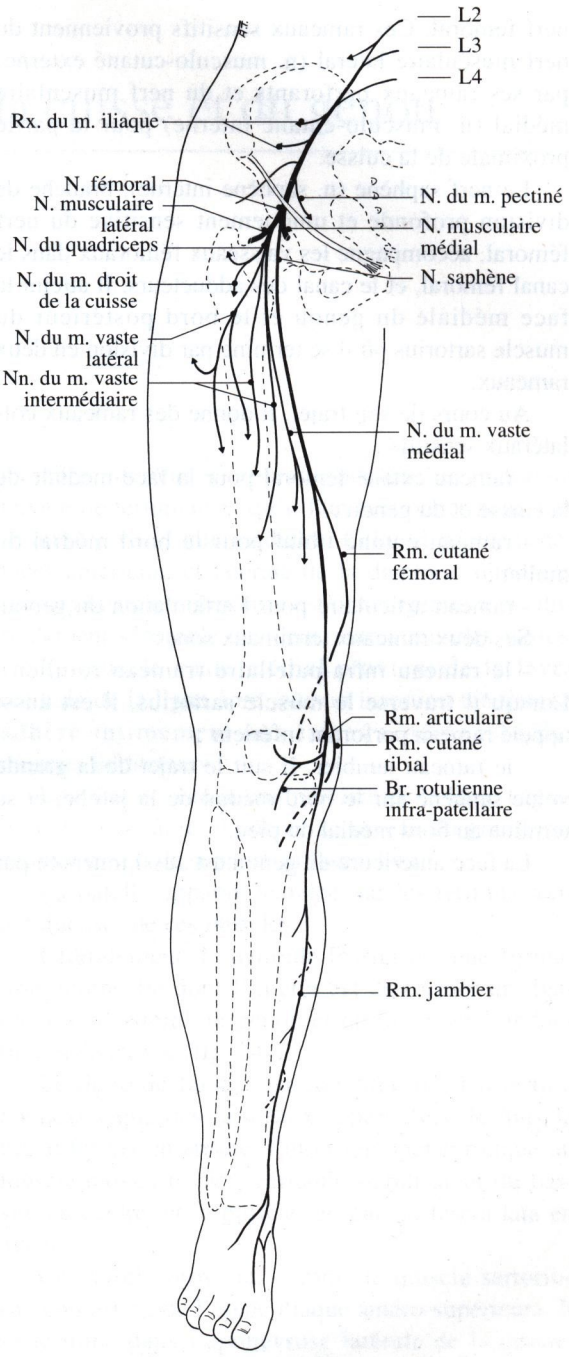

Fig. 23-2. Les branches superficielles du nerf fémoral ; représentation semi-schématique

Mais l'essentiel de l'innervation sensitive de la face antérieure de la cuisse et du genou vient du nerf fémoral. Il existe des douleurs, fréquemment rapportées au genou mais liées en fait à certaines affections de la hanche, sans doute par gonflement articulaire, comprimant les rameaux sensitifs du

nerf fémoral. Ces rameaux sensitifs proviennent du nerf musculaire latéral (n. musculo-cutané externe) par ses rameaux perforants et du nerf musculaire médial (n. musculo-cutané interne) pour la partie proximale de la cuisse.

Le nerf saphène (n. saphène interne), branche de division profonde et uniquement sensitive du nerf fémoral, accompagne les vaisseaux fémoraux dans le canal fémoral, et le canal des adducteurs. Il atteint la face médiale du genou et le bord postérieur du muscle sartorius où il se termine par division en deux rameaux.

Au cours de son trajet, il donne des rameaux collatéraux sensitifs :

- rameau cutané fémoral pour la face médiale de la cuisse et du genou ;
- rameau cutané tibial pour le bord médial du mollet ;
- rameau articulaire pour l'articulation du genou.

Ses deux rameaux terminaux sont :

- le rameau infra-patellaire (rameau rotulien). Lorsqu'il traverse le muscle sartorius, il est aussi appelé rameau perforant inférieur ;
- le rameau jambier. Il suit le trajet de la grande veine saphène sur le bord médial de la jambe, et se termine au bord médial du pied.

La face antérieure du genou est aussi innervée par le rameau infra-patellaire (rameau rotulien ou perforant inférieur) du nerf saphène.

Face postérieure de la cuisse et du genou (figs. 7-5 et 24-5)

La face postérieure présente un seul territoire : celui du nerf cutané postérieur de la cuisse (rameau cutané du n. petit sciatique). Celui-ci descend le long du bord postéro-médial du nerf sciatique, croise la face postérieure du chef long du muscle biceps fémoral et se place, sous le fascia lata, dans l'interstice entre les muscles biceps fémoral et semitendineux (figs. 24-6, 24-8, 24-9).

Au niveau de la fosse poplitée il glisse entre le fascia superficiel et le fascia profond (fig. 24-10) pour devenir sus-aponévrotique à la partie supérieure de la jambe où il se termine.

Pour résumer l'innervation du genou, il faut souligner l'abondance des rameaux sensitifs à la partie médiale du genou, ainsi que la prolongation à la jambe de rameaux sensitifs. En chirurgie du genou, d'un point de vue sensitif et trophique cutané, il est préférable d'opter si possible pour des incisions plutô latérales ou latéro-patellaires que médiales.

CHAPITRE 24

Anatomie topographique de la cuisse et du genou

JL Cornille et JP Chevrel

La région de la cuisse est limitée en haut et en avant par une droite horizontale passant par le sommet du triangle fémoral, en haut et en arrière par le sillon fessier.

La région du genou est limitée en bas par une droite horizontale passant par la tubérosité tibiale.

Les deux régions étudiées ensemble dans ce chapitre, sont séparées par un plan horizontal passant à deux travers de doigts au-dessus de la base de la patella.

La cuisse est construite autour de la diaphyse fémorale. Deux septa (cloisons) intermusculaires, l'un médial, l'autre latéral, s'insèrent sur la ligne âpre et se terminent sur le fascia superficiel.

La cuisse est divisée en trois loges : antérieure, médiale (ou des muscles adducteurs) et postérieure (ou des muscles ischio-jambiers).

La loge antérieure de la cuisse

Deux muscles occupent cette loge, le muscle sartorius (m. couturier) et le muscle quadriceps fémoral.

Le muscle sartorius barre la région en écharpe. Il est innervé par les branches motrices du nerf musculaire latéral, branche terminale superficielle du nerf fémoral.

Les branches du nerf cutané latéral de la cuisse (n. fémoro-cutané) descendent devant son extrémité craniale (fig. 24-1).

Le muscle quadriceps fémoral est la masse musculaire principale de la région ; il se termine sur la patella, celle-ci constituant un véritable os sésamoïde pour ce muscle. Il est formé de quatre chefs : le muscle droit de la cuisse est le plus superficiel, ses tendons supérieurs sus-acétabulaire direct, réfléchi et récurrent intertrochantérique n'appartiennent pas à la loge antérieure de la cuisse, mais à la racine du membre inférieur. Ce muscle possède un important tendon de terminaison qu'il faut sectionner pour voir le muscle vaste intermédiaire. Celui-ci provient des faces antérieure et latérale de la diaphyse fémorale, son organisation fibrillaire est convergente, il est difficilement séparable des deux autres muscles vastes.

Le muscle vaste médial provient de la lèvre médiale de la ligne âpre, où son insertion tendineuse adhère intimement aux lames tendineuses des muscles adducteurs.

Le muscle vaste latéral provient de la lèvre latérale de la ligne âpre, il débute au niveau du grand trochanter et sert de support au fascia lata.

La patella apparaît sanglée par les terminaisons tendineuses de ces muscles.

Latéralement, le deltoïde fessier est une formation composite dont l'intérêt est de former un ligament actif latéral au genou et de favoriser l'abduction de la cuisse (fig. 24-1).

Le deltoïde fessier est constitué par l'insertion aponévrotique des faisceaux superficiels du muscle grand fessier en arrière, l'insertion aponévrotique du muscle moyen fessier, véritable stabilisateur du bassin, au centre, et le muscle tenseur du fascia lata en avant.

Ce muscle provient, comme le muscle sartorius (m. couturier), de l'épine iliaque antéro-supérieure. Il se termine dans l'aponévrose latérale de la cuisse. Cette aponévrose est épaissie à ce niveau si bien qu'elle forme un renforcement : le fascia lata.

On peut individualiser ce dernier, par deux incisions, dans les prolongements des bords du muscle grand fessier et du muscle tenseur du fascia lata.

A sa partie basse, l'aponévrose est épaissie et forme le tractus ilio-tibial (bandelette de Maissiat) qui se termine sur le tubercule tibial (de Gerdy).

La branche fessière du nerf cutané latéral de la cuisse (n. fémoro-cutané) recouvre en partie le fascialata, sa branche fémorale longe le bord antérieur.

La loge médiale de la cuisse ou loge des adducteurs

Il s'agit d'un ensemble musculaire auquel on décrit trois plans musculaires qui sont d'avant en arrière (fig. 24-4) :

- un plan superficiel formé par le muscle pectiné en haut et le muscle long adducteur (m. moyen adducteur) en bas ;
- un plan intermédiaire formé par le muscle court adducteur (m. petit adducteur) ; ce muscle s'insère sur le tiers moyen de la branche ischio-pubienne, sous le muscle long adducteur et se termine sur la ligne âpre par deux faisceaux : supérieur et inférieur. Il est en partie masqué par le muscle long adducteur. Il faut sectionner ce dernier pour bien découvrir le muscle court adducteur ;
- un plan profond formé par le muscle grand adducteur. Ce muscle comporte trois faisceaux :
  - le faisceau supérieur s'insère sur la branche ischio-pubienne au-dessous du muscle long adducteur, il se termine sur la branche latérale de trifurcation supérieure de la ligne âpre ;
  - le faisceau moyen provient de la face latérale de la branche ischio-pubienne. A sa terminaison, il s'étale sur toute la hauteur de la ligne âpre et se poursuit sur la ligne médiale de trifurcation inférieure. Les faisceaux supérieurs et moyens se présentent en général comme une lame musculaire aplatie unique ;
  - seul le troisième faisceau est épais, de forme cylindrique. Il provient de la face latérale de l'ischion. A son origine, c'est le faisceau le plus latéral, puis il se dirige sur le tubercule des adducteurs et détermine avec le faisceau moyen et la face médiale du fémur, le hiatus tendineux de l'adducteur. C'est le seul faisceau perceptible à l'examen clinique.

Le muscle grand adducteur occupe à lui seul la moitié de la loge des adducteurs : on remarque que ses trois faisceaux subissent une rotation hélicoïdale (voir chap. 20).

Cette loge possède une vascularisation et une innervation presque univoque.

Le nerf obturateur provenant des racines L2, L3, L4 du plexus lombaire traverse le canal du foramen (sous-pubien) et se divise rapidement en deux rameaux :

- le rameau antérieur passe en avant du muscle court adducteur ;
- le rameau postérieur passe en arrière du muscle court adducteur ; il innerve le muscle grand adducteur.

On remarque que le faisceau inférieur de ce muscle est innervé par le nerf sciatique. De plus, si le muscle pectiné est toujours innervé par le nerf fémoral, le muscle long adducteur peut également être innervé en partie par ce nerf.

La vascularisation de cette loge dépend de l'artère profonde de la cuisse (a. fémorale profonde), mais l'artère obturatrice et l'artère glutéale caudale (a. ischiatique) y participent.

L'artère profonde de la cuisse pénètre dans la loge par l'interstice pectinéo-adducteur. Elle émet trois artères perforantes qui, de même que les artères circonflexes médiale et latérale, sont anastomosées avec l'artère glutéale caudale.

L'artère obturatrice est en fait une artère de la hanche et du pourtour du foramen obturé. Elle émet deux rameaux : antérieur qui donne l'artère du ligament de la tête fémorale, et postérieur.

Le canal fémoral

L'artère et la veine fémorale cheminent à la cuisse dans une gouttière située entre le muscle vaste médial et les muscles adducteurs. Le muscle sartorius et les aponévroses de la cuisse transforment cette gouttière en canal fémoral dont l'extrémité supérieure est située à la base du triangle fémoral, au niveau de l'anneau fémoral. (voir chap. 15).

Ce canal est triangulaire à la coupe, tordu sur son axe vertical selon un mouvement tel que la paroi antérieure à son origine devient médiale à sa terminaison.

On lui décrit classiquement trois parois (fig. 24-3) :

- une paroi antéro-latérale, formée par le muscle vaste médial tapissé de son aponévrose. Cette paroi est doublée, dans la partie inférieure de la cuisse, par une lame aponévrotique qui est tendue du tendon du muscle grand adducteur au muscle vaste médial. Séparée de la gaine du muscle sartorius par une mince couche de tissu cellulaire lâche, elle se fusionne avec elle à la partie moyenne de la cuisse. Au niveau de cette lame aponévrotique (aponévrose de Hunter) le canal fémoral prend le nom de canal des adducteurs (canal de Hunter) ;
- une paroi antéro-médiale, formée par le muscle sartorius entouré par un dédoublement de l'aponévrose fémorale ;
- une paroi postéro-médiale, formée par les muscles adducteurs, recouverts par le septum intermusculaire médial de la cuisse.

Le canal des adducteurs se termine par un orifice inférieur limité par le fémur et le tendon du grand adducteur : c'est le hiatus tendineux de l'adducteur (hiatus du canal de Hunter).

Il contient l'artère et la veine fémorales, l'artère étant située devant la veine en haut, sur son bord médial en bas.

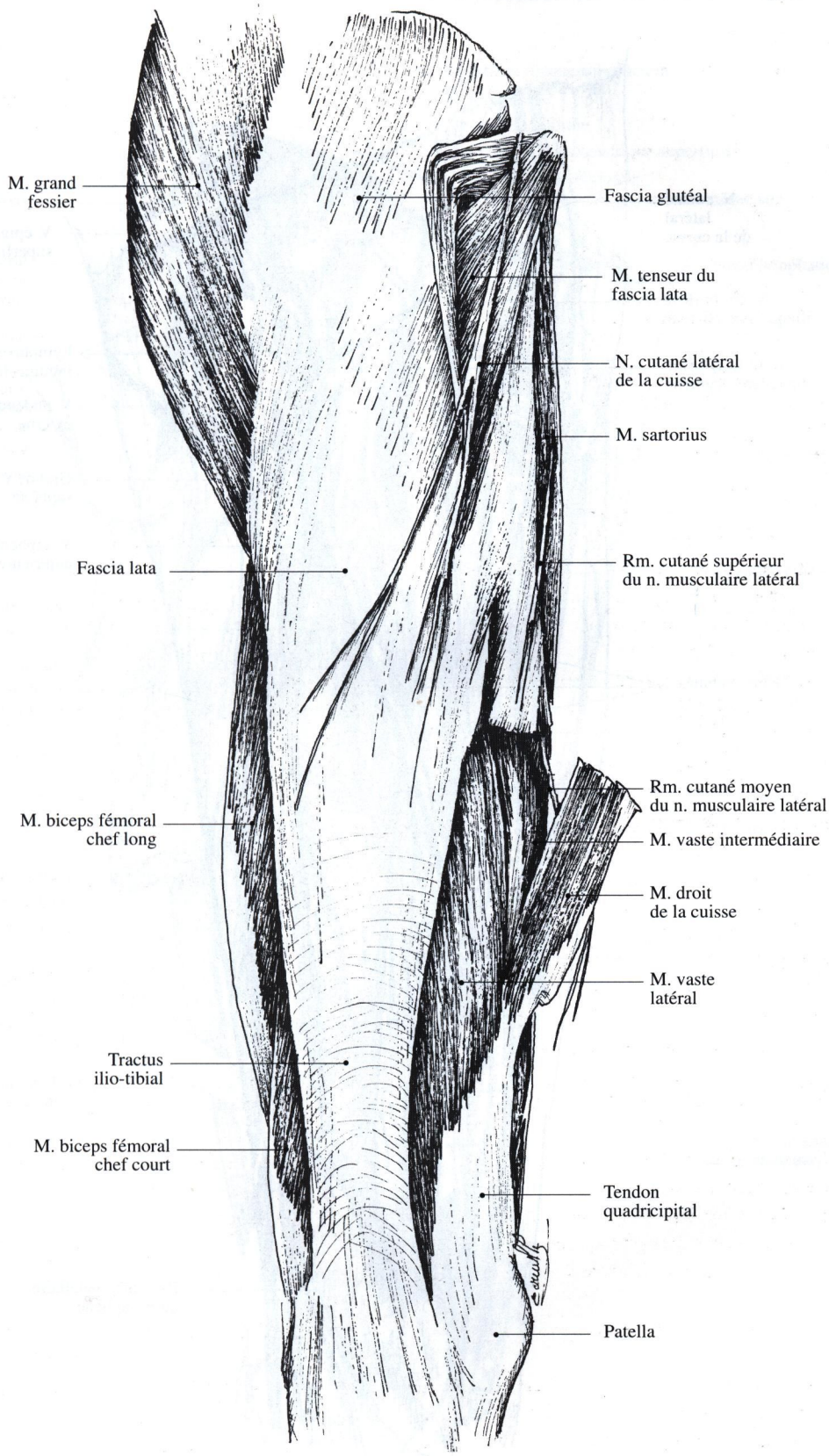

Fig. 24-1. Dissection des plans superficiels de la cuisse : vue latérale montrant le deltoïde fessier et les muscles superficiels de la loge antérieure

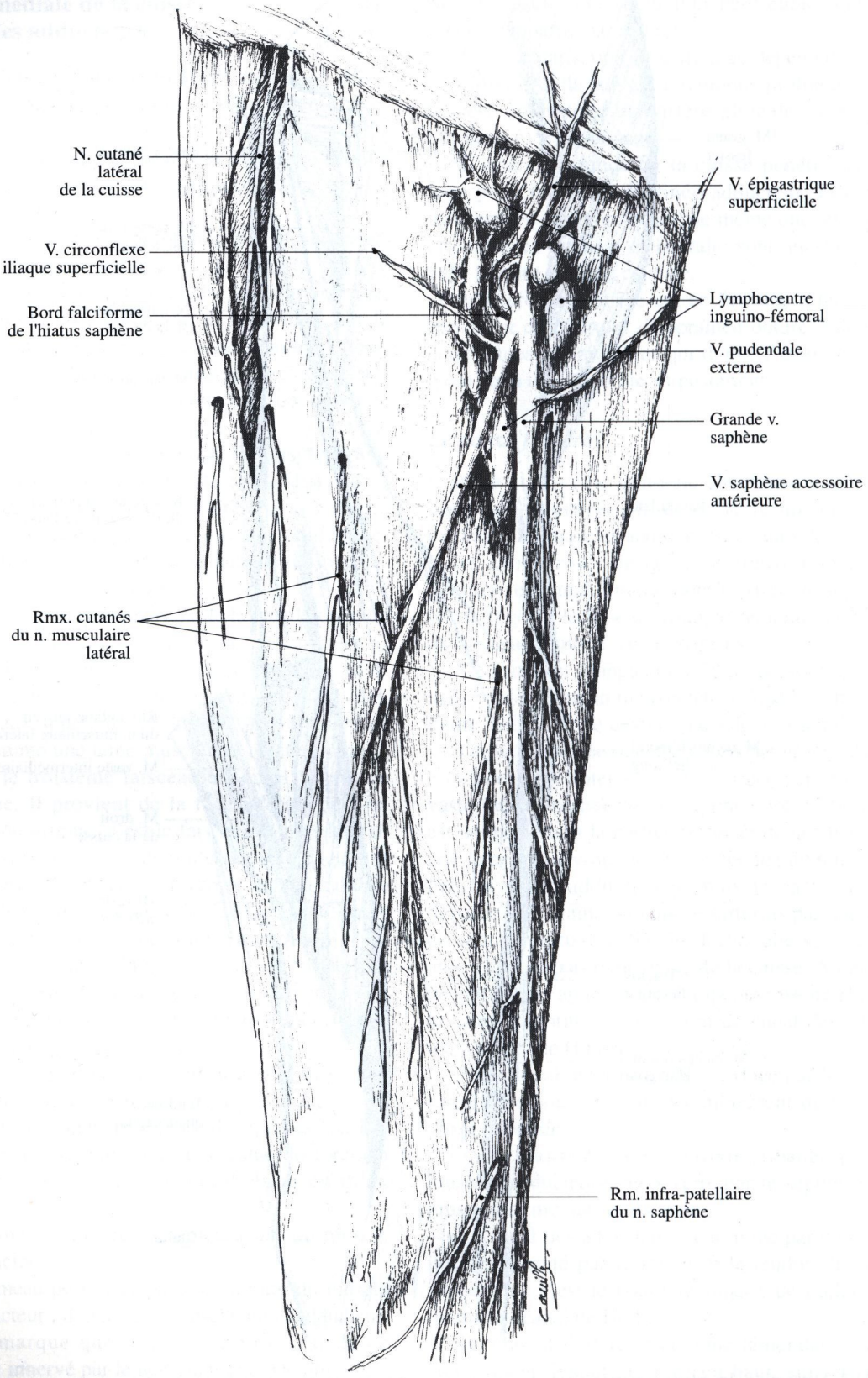

Fig. 24-2. Dissection des plans superficiels de la loge antérieure de la cuisse : vue antéro-médiale

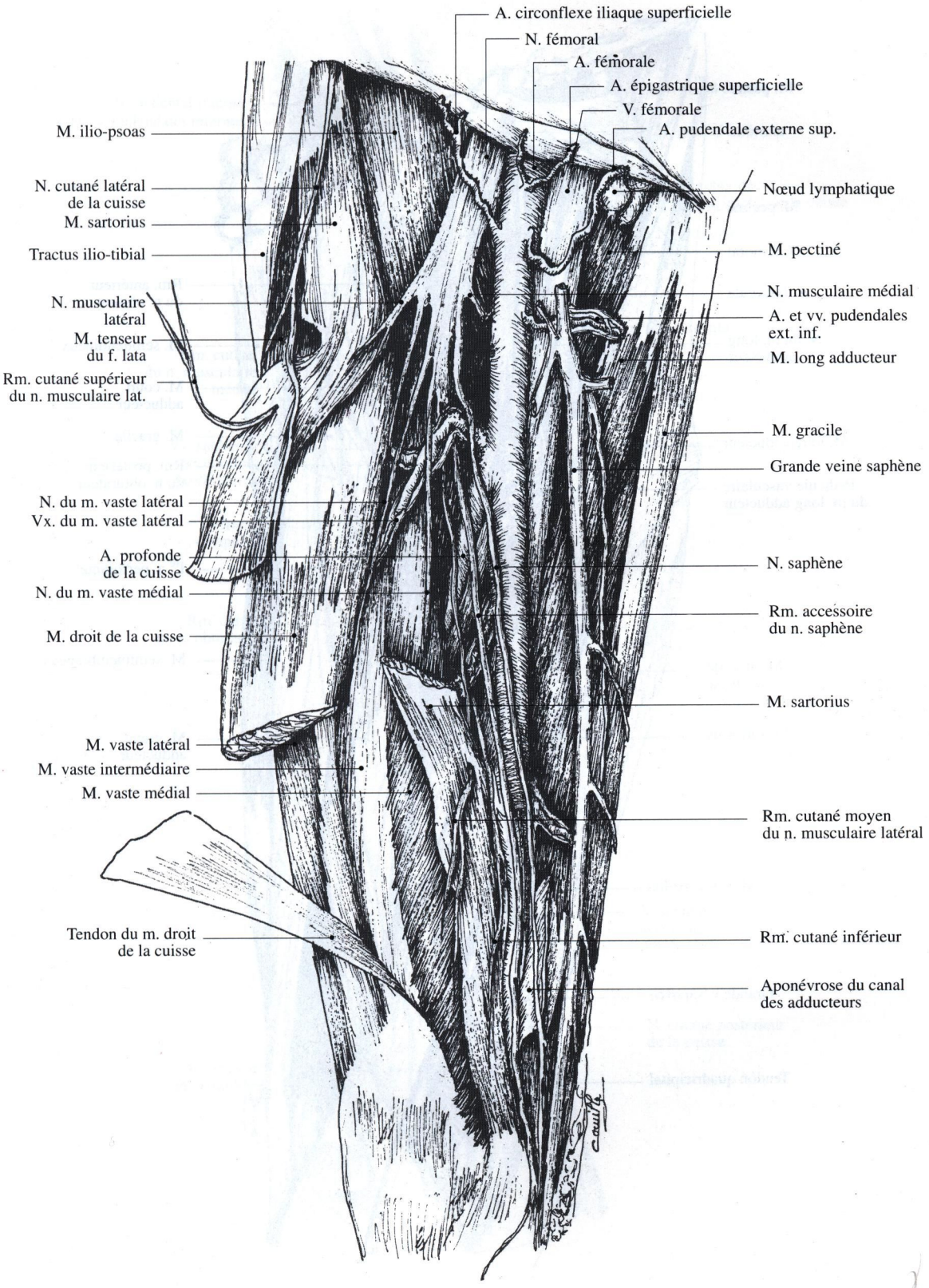

Fig. 24-3. Dissection de la loge antérieure de la cuisse : vue antéro-médiale

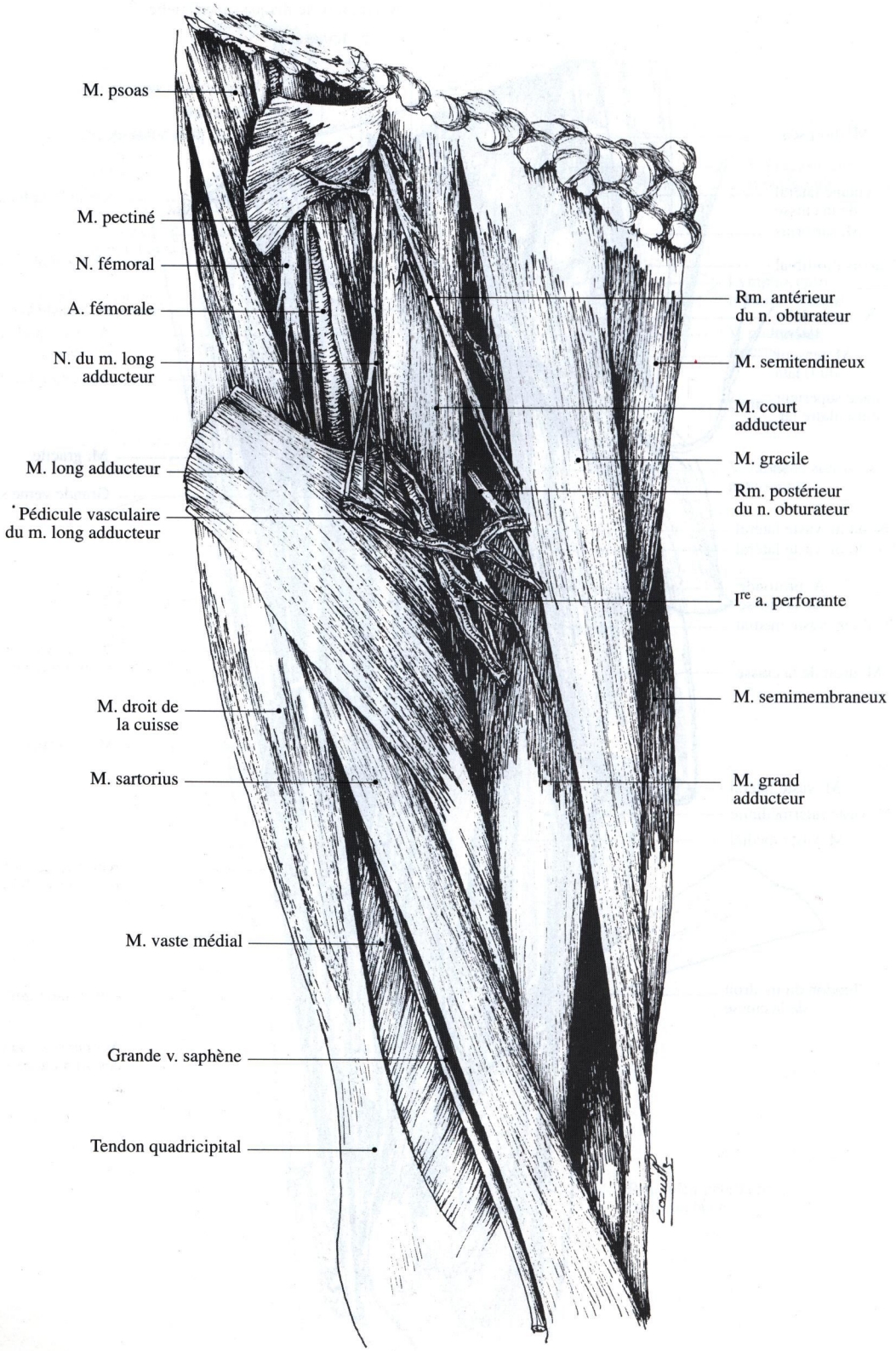

Fig. 24-4. Dissection de la loge médiale de la cuisse

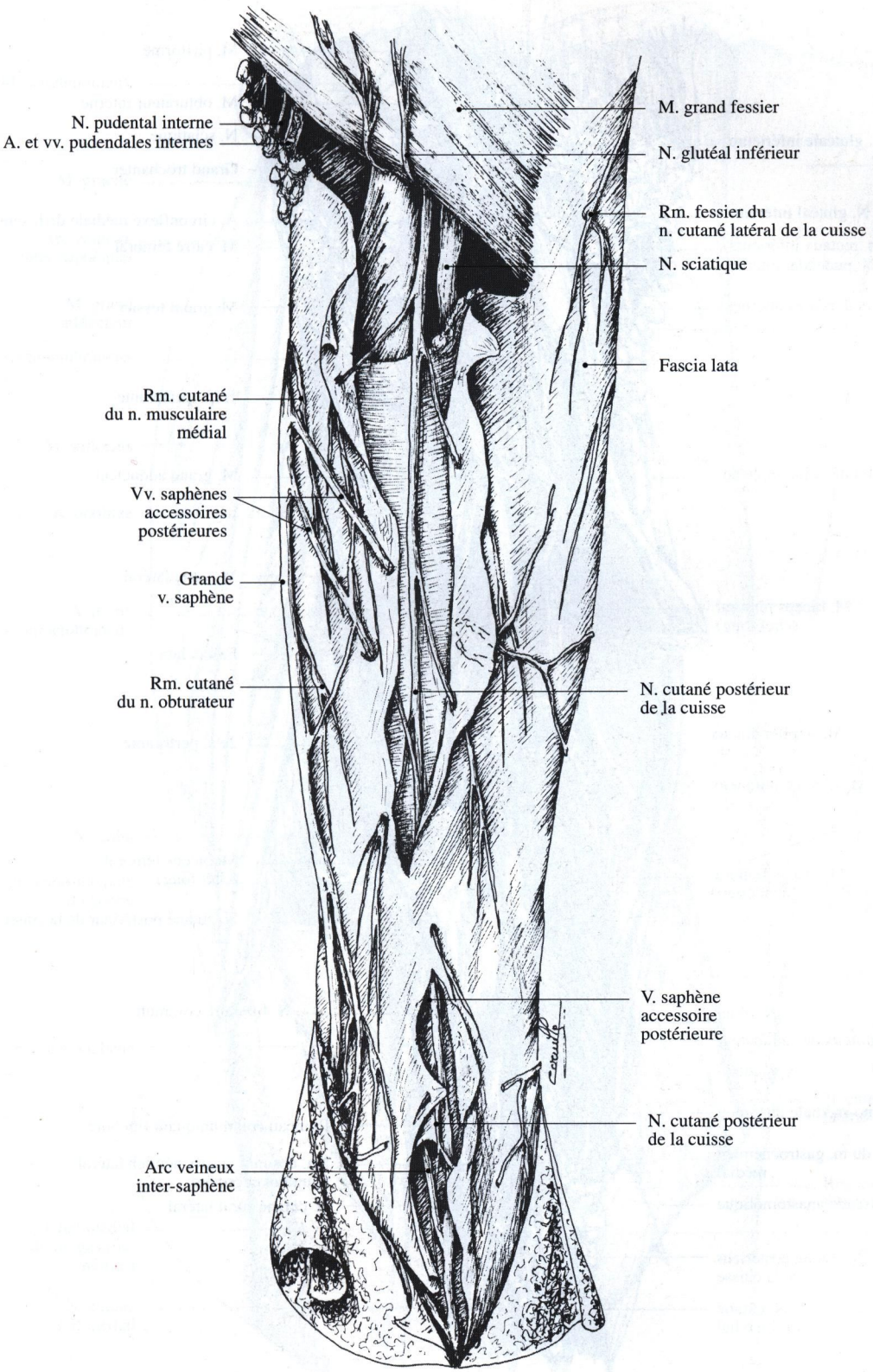

Fig. 24-5. Dissection des plans superficiels de la loge postérieure de la cuisse

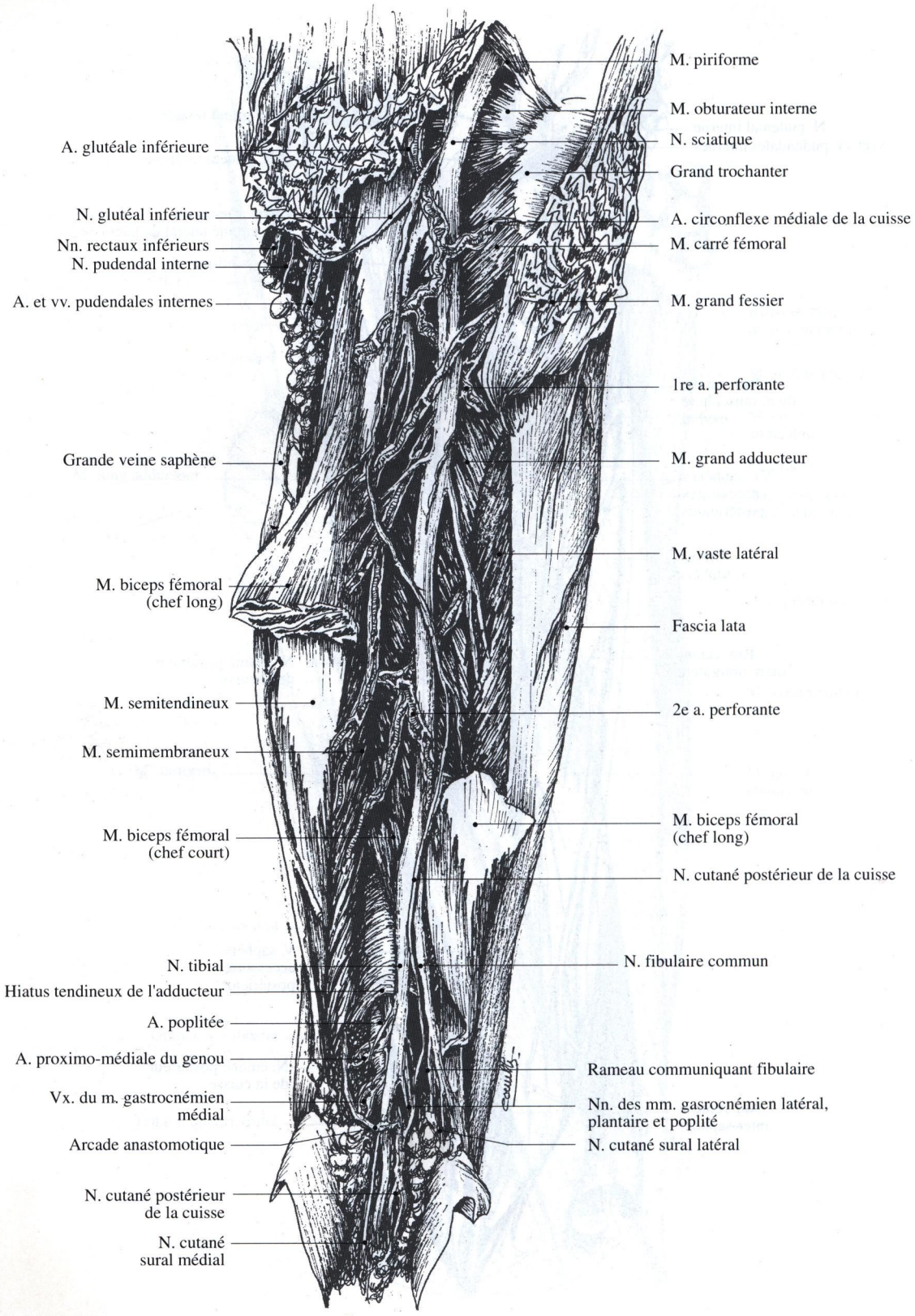

Fig. 24-6. Dissection des plans profonds de la loge postérieure de la cuisse

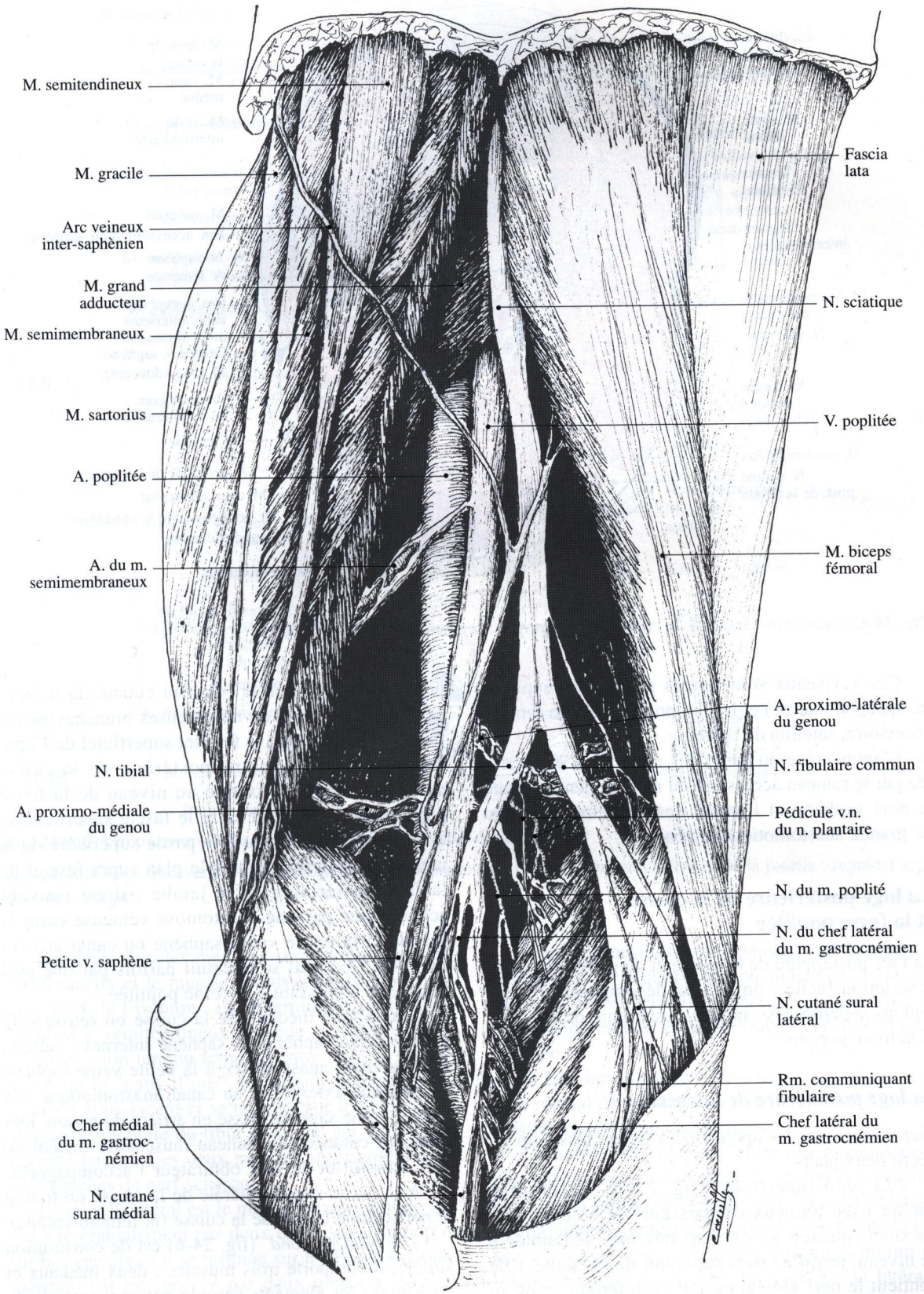

Fig. 24-7. Dissection de la fosse poplitée

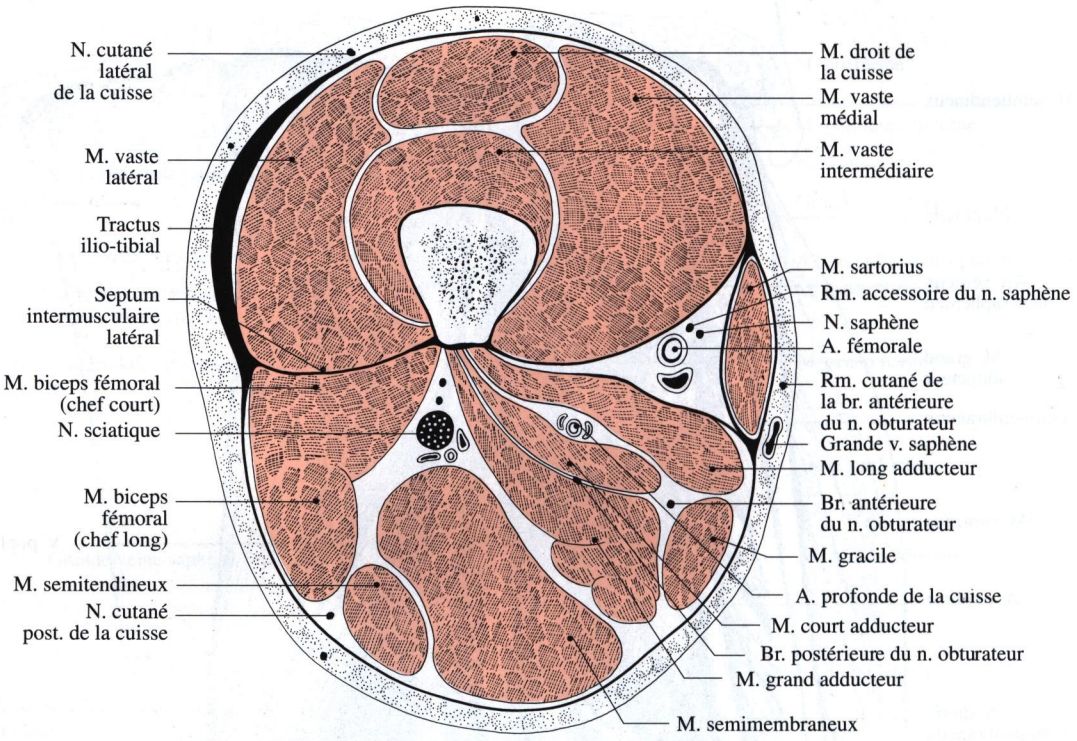

Fig. 24-8. Coupe transversale de la cuisse au tiers moyen : segment supérieur de la coupe

Ces vaisseaux sont longés par le nerf saphène (n. saphène interne) et le filet profond de son rameau accessoire, satellite de l'artère.

L'aponévrose du canal des adducteurs est perforée par le rameau accessoire du nerf saphène en haut, le nerf saphène et l'artère descendante du genou (a. grande anastomotique) en bas.

La loge postérieure de la cuisse et la fosse poplitée

La face postérieure de la cuisse et du genou est d'une description facile : on peut la décomposer en deux régions superposées : la loge postérieure de la cuisse et la fosse poplitée.

La loge postérieure de la cuisse

Bien limitée par les aponévroses de la cuisse, on lui décrit deux plans :

- *Le plan superficiel* (fig. 24-5) est constitué par un tissu adipeux d'épaisseur variable suivant les sujets qui repose sur l'aponévrose, dédoublée à ce niveau, jusqu'au tiers supérieur de la jambe. Elle contient le nerf glutéal caudal ou inférieur (rameau musculaire du n. petit sciatique) et le nerf cutané postérieur de la cuisse (rameau cutané du n. petit sciatique) qui émet de nombreuses branches perforantes qui traversent le feuillet superficiel de l'aponévrose. Le nerf cutané postérieur de la cuisse devient sus-aponévrotique au niveau de la fosse poplitée où il descend entre le fascia superficiel et le fascia profond jusqu'à la partie supérieure de la jambe ; il se termine dans le plan supra-fascial de la face postérieure de la jambe ; il est souvent accompagné par une anastomose veineuse entre la grande et la petite veine saphène ou canal anastomotique. Ce canal se poursuit parfois par une perforante le réunissant à la veine poplitée.

Sur la face médiale de la cuisse on retrouve la grande veine saphène (v. saphène interne) ; celle-ci est largement anastomosée à la petite veine saphène (v. saphène externe) et au canal anastomotique ; la grande veine saphène passe en arrière du genou. Des branches cutanées du rameau musculaire médial du nerf fémoral et du nerf obturateur l'accompagnent.

A la partie supéro-latérale de la cuisse on trouve le nerf cutané latéral de la cuisse (n. fémoro-cutané).

- *Le plan profond* (fig. 24-6) est de constitution simple, il comporte trois muscles : deux médiaux et un latéral ; les éléments vasculo-nerveux sont placés entre les deux.

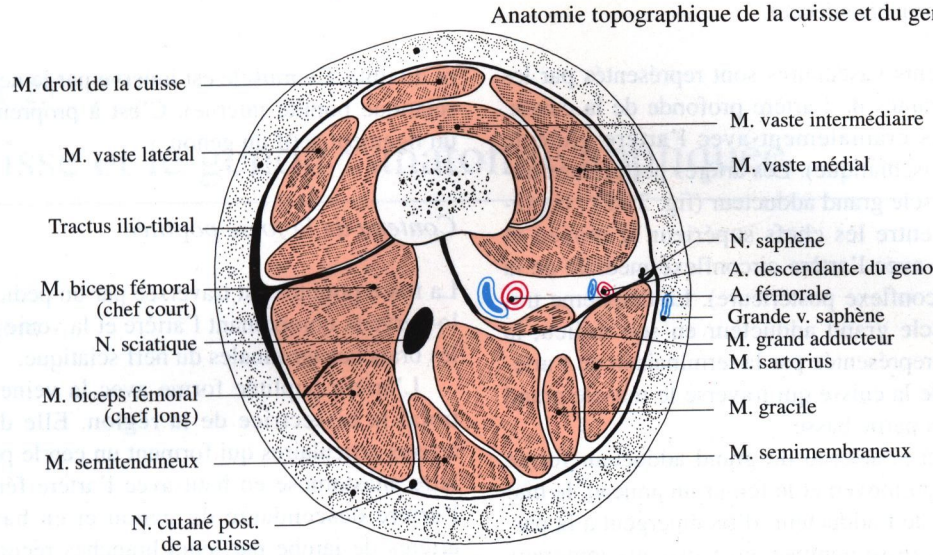

24-9

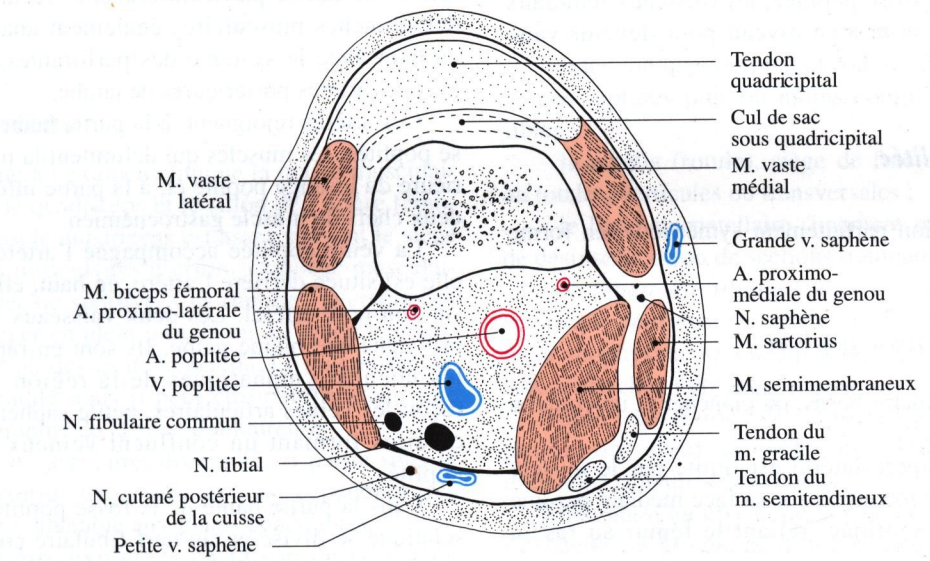

24-10

Fig. 24-9. Coupe transversale de la cuisse passant par le canal des adducteurs

Fig. 24-10. Coupe transversale du genou passant à l'union du tiers moyen et du tiers inférieur de la patella : segment supérieur de la coupe

Les deux muscles médiaux sont le muscle semimembraneux et le muscle semitendineux provenant tous deux de l'ischion ; ils se terminent sur le tibia. Le muscle semitendineux possède un tendon intermédiaire ; son tendon terminal entre dans la constitution de la "patte d'oie". Le muscle semimembraneux est sous-jacent et se termine sur les faces postérieure et médiale du tibia ainsi que sur le condyle fémoral latéral. Ces deux muscles sont innervés par des branches du nerf sciatique.

Le muscle latéral est le muscle biceps fémoral qui s'insère cranialement par deux chefs sur l'ischion et sur la ligne âpre ; il se termine sur la tête de la fibula (péroné) ; il est innervé par deux rameaux du nerf sciatique.

Tous ces muscles sont extenseurs de la cuisse et fléchisseurs de la jambe, ils constituent des ligaments actifs du genou, leur divergence à la partie basse de la cuisse détermine les limites supérieures de la fosse poplitée.

Si l'on incise par en arrière le septum intermusculaire médial de la cuisse, un muscle apparaît contigü : c'est le muscle grand adducteur.

Le nerf sciatique passe entre ces muscles de la loge postérieure de la cuisse et se divise à la partie haute de la fosse poplitée : le nerf tibial (n. sciatique poplité interne) continue sa direction et forme la bissectrice de la fosse : le nerf fibulaire commun (n. sciatique poplité externe) oblique en bas et latéralement et accompagne le muscle biceps fémoral.

Les éléments vasculaires sont représentés par les artères perforantes de l'artère profonde de la cuisse, anastomosées cranialement avec l'artère glutéale inférieure (a. ischiatique). Les artères perforantes traversent le muscle grand adducteur (fig. 21-2) ; la première passe entre les chefs supérieur et moyen et s'anastomose avec l'artère circonflexe médiale de la cuisse (a. circonflexe postérieure). La deuxième traverse le muscle grand adducteur en son milieu, la troisième est représentée par la terminaison de l'artère profonde de la cuisse qui traverse le muscle grand adducteur à sa partie basse.

Le troisième faisceau du grand adducteur forme avec le faisceau moyen et le fémur un anneau, le hiatus tendineux de l'adducteur, d'où émergent à la partie haute de la fosse poplitée, les vaisseaux fémoraux changeant de nom à ce niveau pour devenir vaisseaux poplités.

La fosse poplitée

C'est une région parfaitement symétrique, en forme de losange.

Limites de la fosse poplitée

On lui décrit quatre bords, un plancher et un contenu (fig. 24-10).

Le bord supéro-latéral est limité par le muscle biceps fémoral recouvert sur sa face médiale par une cloison aponévrotique, reliant le fémur au fascia fémoral.

Le bord supéro-médial est limité par les deux muscles semitendineux et semimembraneux ; ils sont doublés sur leur face latérale par une cloison aponévrotique, reliant le fascia fémoral au fémur. Il est difficile à ce niveau de décoller le fascia fémoral de la fosse poplitée à laquelle il adhère.

Les deux bords inférieurs sont constitués par les deux chefs du muscle gastrocnémien (mm. jumeaux). Leur réunion sur une lame tendineuse commune forme l'angle inférieur de la fosse.

Le plancher de la fosse poplitée est formé par la face postérieure de l'épiphyse inférieure du fémur flanquée des condyles. Les condyles du tibia participent aussi à cet ensemble osseux. On trouve à ce niveau les insertions du muscle poplité et des ligaments poplités arqué et oblique provenant du muscle semimembraneux.

Le muscle poplité réunit la face latérale du condyle latéral à la face postérieure de l'épiphyse supérieure du tibia. Ce muscle est innervé par le nerf tibial (n. sciatique poplité interne). C'est à proprement parler un ligament actif du genou.

Contenu de la fosse poplitée

La fosse poplitée est traversée par un pédicule vasculo-nerveux comprenant l'artère et la veine poplitée et les branches terminales du nerf sciatique.

L'artère poplitée forme avec la veine et le nerf tibial la bissectrice de la région. Elle donne cinq artères articulaires qui forment un cercle péri- articulaire anastomosé en haut avec l'artère fémorale par l'artère descendante du genou et en bas avec les artères de jambe par leurs branches récurrentes ; et des branches musculaires également anastomosées en haut avec le système des perforantes, et en bas avec les artères postérieures de jambe.

Ces artères rejoignent, à la partie haute de la fosse poplitée, les muscles qui délimitent la partie supérieure du losange poplité et, à la partie inférieure, les deux chefs du muscle gastrocnémien.

La veine poplitée accompagne l'artère : en bas, elle est située derrière l'artère, en haut, elle se place sur son bord latéral. Les deux vaisseaux sont compris dans une même gaine. Ils sont en rapport avec les noeuds lymphatiques de la région. La veine reçoit les veines articulaires, petite saphène et musculaires formant un confluent veineux saphéno-poplité.

Dans la partie haute de la fosse poplitée, le nerf sciatique se divise en un nerf fibulaire commun (n. sciatique poplité externe) satellite du muscle biceps fémoral et un nerf tibial (n. sciatique poplité interne) qui est toujours postéro-latéral par rapport au paquet vasculaire poplité.

Le nerf tibial donne à ce niveau des rameaux musculaires pour les deux chefs du muscle gastrocnémien, le muscle soléaire, le muscle plantaire, des rameaux articulaires et des rameaux vasculaires.

Bibliographie

1. Faure C, Merloz Ph, Robb J (1987) The anatomical basis for transfixion of the thigh. Surg Radiol Anat 9 : 179-184
2. Louis R, Jouve JL, Borrione F (1987) Anatomic factors in the femoral implantation of the Ilizarov external fixator. Surg Radiol Anat 9 : 5-11

CHAPITRE 25

La cuisse et le genou : anatomie appliquée

G Outrequin

La cuisse

Face antérieure

Elle présente à l'examen clinique la masse musculaire du muscle quadriceps et le sillon de l'artère fémorale. Le muscle quadriceps est assez souvent le siège de ruptures musculaires d'effort (claquage musculaire) en médecine sportive. Ces ruptures interstitielles peuvent siéger en plein muscle ou à l'union tendino-musculaire, au-dessus de la patella. Le diagnostic clinique est facile mais il peut être confirmé par une échotomographie de la zone douloureuse.

Le sillon vasculaire, dissimulé en partie sous le muscle sartorius (m. couturier), est cependant très apparent et vulnérable aux plaies pénétrantes. Celles-ci doivent être explorées en raison du risque de lésion vasculaire.

Face postérieure

Les muscles ischio-jambiers peuvent être aussi le siège de claquages musculaires. En profondeur, le nerf sciatique (n. grand sciatique) descend verticalement dans l'axe de la cuisse. Son trajet représente bien la topographie de la névralgie sciatique. La douleur à la pression sur le trajet du nerf, au niveau du pli fessier inférieur et du sommet de la fosse poplitée, caractérise les points de Valleix de la sciatalgie.

Le genou

Face antérieure

L'articulation est sous-cutanée et présente à l'examen clinique la totalité de l'appareil d'extension du genou. Les niveaux d'examen sont :

- le tendon quadricipital et son insertion patellaire où des ruptures plus ou moins complètes sont possibles ;
- la patella (rotule), siège de fractures partielles ou totales, verticales ou transversales ;
- le ligament patellaire (ligament rotulien), siège de désinsertions ou de sections traumatiques ;
- la tubérosité tibiale (tubérosité antérieure du tibia) qui peut être fracturée ou décollée (décollement apophysaire secondaire à une apophysite tibiale antérieure chez l'enfant et l'adolescent).

Toutes ces lésions de l'appareil d'extension du genou ont pour conséquence l'impossibilité d'étendre la jambe sur la cuisse.

C'est aussi au niveau de la patella que s'apprécie l'existence et le volume d'une hydarthrose ou d'une hémarthrose en recherchant le choc rotulien.

L'inflammation douloureuse du corps adipeux infra-patellaire (ligament adipeux), derrière le ligament patellaire, caractérise la maladie de Hoffa. Enfin, l'hypertrophie inflammatoire de la bourse séreuse pré-patellaire caractérise l'hygroma du genou.

Faces latérale et médiale

Le genou étant en demi-flexion, on palpe bien à ce niveau l'interligne articulaire médial et latéral dont la pression peut révéler une douleur méniscale. C'est également un repère sûr pour mesurer la longueur du segment jambier (entre l'interligne médial et la pointe de la malléole tibiale).

L'appui sélectif sur ces deux faces peut aussi réveiller une douleur des ligaments collatéraux tibial ou fibulaire (lts. latéraux interne ou externe), dans l'entorse du genou.

Face postérieure

Dans la vaste fosse poplitée (creux poplité), normalement libre et souple, on peut éventuellement découvrir un kyste synovial ou arthro-synovial, développé à partir de la bourse séreuse du muscle semimembraneux ou un anévrisme artériel ou artério-veineux poplité dont le frémissement vibratoire est identifiable à la palpation et à l'auscultation.

Exploration fonctionnelle globale

La stabilité du genou est explorée par la recherche, sur le genou en flexion, du signe du tiroir, dont l'existence traduit une lésion des ligaments croisés, et par la recherche, sur le genou en extension, des mouvements de latéralité, qui traduisent une lésion des ligaments collatéraux. Un blocage aigu du genou en flexion traduit une lésion méniscale.

Enfin, la simple étude de l'orientation des axes anatomiques de la cuisse et de la jambe permet de conclure à l'existence d'un genu varum (angle ouvert en dedans), d'un genu valgum pathologique (angle ouvert en dehors), ou d'un genu recurvatum (angle ouvert en avant par hyperextension). L'axe général du membre inférieur peut être objectivé, en décubitus dorsal, en position neutre par un fil ou un ruban centimétrique tendu entre l'épine iliaque antéro-supérieure et le premier espace inter-métatarsien. Cet axe longitudinal, passe normalement par le milieu de la patella chez l'homme et le bord latéral de la patella chez la femme. Rappelons que le bilan articulaire d'un genou normal est le suivant (voir chap. 19) :

- extension active complète : 0° ;
- flexion : avec hanche fléchie : 140° ;
  avec hanche étendue : 120° ;
- rotation axiale : latérale (genou étendu) : 20° ;
  médiale (genou fléchi) : 20°.

CHAPITRE 26

La jambe : anatomie de surface

G Outrequin

La limite proximale des régions de la jambe est représentée par une droite horizontale passant par la tubérosité tibiale et la limite distale, par une droite passant à deux travers de doigts au-dessus du relief des malléoles.

Face antérieure

L'anatomie topographique regroupe souvent la loge antérieure et la loge latérale dans le cadre d'une région unique : la région antéro-latérale de la jambe. L'étude des plans superficiels permet d'identifier aisément la face antéro-médiale de la diaphyse tibiale qui est sous-cutanée, bordée par la crête tibiale, très saillante sous la peau. Ces rapports cutanés expliquent la fréquence des fractures ouvertes du tibia.

Au quart supérieur de la jambe, sur le bord latéral de la tubérosité tibiale, on palpe la dépression antéro-fibulaire, au niveau de l'articulation tibio-fibulaire proximale, puis, latéralement, le relief de la tête et le col de la fibula (péroné). Contre le col, et très vulnérable sous la peau, se trouve la terminaison du nerf fibulaire commun (n. sciatique poplité externe).

En dehors de la crête tibiale se trouvent les reliefs des muscles de la loge antérieure : le premier d'entre eux est le muscle tibial antérieur (m. jambier antérieur), parallèle à la crête tibiale. Il est bordé latéralement par le muscle long extenseur des orteils (m. extenseur commun des orteils).

Au tiers inférieur de la jambe, entre les deux muscles précédents, on peut identifier, en le faisant contracter, le muscle long extenseur de l'hallux (m. long extenseur du gros orteil).

Enfin, devant la malléole médiale et tout au long du bord médial de la jambe, monte verticalement la grande veine saphène (v. saphène interne).

La partie latérale de cette face est occupée par les muscle fibulaires (mm. péroniers) dont les tendons descendent derrière le relief de la malléole latérale.

Face postérieure

Elle représente le plan superficiel de la région postérieure de jambe. Le relief musculaire le plus apparent est celui des deux chefs du muscle gastrocnémien (mm. jumeaux) qui forment le galbe du mollet. Verticalement, et dans la continuité des chefs musculaires, on voit le relief du tendon calcanéen (tendon d'Achille). A cet endroit, et sur la ligne médiane, monte la petite veine saphène (v. saphène externe).

CHAPITRE 27

Le squelette de la jambe

G Outrequin et JP Chevrel

Le squelette de la jambe est formé de deux pièces osseuses : le tibia en position médiale et la fibula (péroné), en position latérale.

Le tibia

Le tibia est un os long, volumineux, situé à la partie médiale de la jambe. Il s'articule en haut, avec le fémur, en bas avec le talus (astragale).

Description

On décrit au tibia une diaphyse, une épiphyse proximale et une épiphyse distale.

La diaphyse

La diaphyse est plus large à ses deux extrémités que dans sa partie moyenne. La région la plus étroite répond à l'union du tiers inférieur avec les deux tiers supérieurs de l'os.

Prismatique et triangulaire en coupe transversale, elle a trois faces et trois bords.

Les faces

On distingue les faces médiale, latérale et postérieure.

La face médiale est lisse et plate, en rapport avec les téguments, c'est la face sous-cutanée (fig. 27-1).

Dans sa partie craniale on trouve, en avant du bord médial, l'insertion du ligament collatéral tibial (lt. latéral interne), sur une hauteur de 5 cm environ ; en avant de ce ligament, juste en arrière du bord antérieur, s'insèrent les tendons des muscles dits "de la patte d'oie" : muscle sartorius (m. couturier) en avant, muscle gracile (m. droit interne) en arrière et en haut, muscle semitendineux (m. demi- tendineux) en arrière et en bas.

Le reste de cette face est dépourvu d'insertion musculaire.

La face latérale donne insertion au muscle tibial antérieur (m. jambier antérieur) dans ses deux tiers supérieurs ; elle est à ce niveau convexe dans sa partie antérieure, excavée en gouttière dans sa partie postérieure. Dans son tiers inférieur elle est lisse et dépourvue d'insertion musculaire.

La face postérieure présente, à l'union du tiers supérieur et des deux tiers inférieurs une crête osseuse oblique médialement et caudalement : c'est la ligne du muscle soléaire (ligne oblique) (fig. 27-2).

Au-dessus de cette ligne s'insère sur une surface triangulaire le muscle poplité.

Au-dessous de cette ligne, la face postérieure est subdivisée par une crête verticale qui disparaît au tiers inférieur de la diaphyse : le muscle tibial postérieur (m. jambier postérieur) s'insère sur la moitié latérale de l'os, le muscle long fléchisseur des orteils (m. fléchisseur commun) s'insère sur la moitié médiale. Le foramen nourricier du tibia est situé latéralement par rapport à l'extrémité supérieure de cette crête.

Les bords

Trois bords séparent ces trois faces :

Le bord antérieur contourné en S italique est tranchant dans les trois quarts supérieurs de l'os, ce qui lui a valu le nom de crête du tibia.

Le bord latéral donne insertion à la membrane interosseuse de la jambe et se bifurque près de l'extrémité distale de l'os.

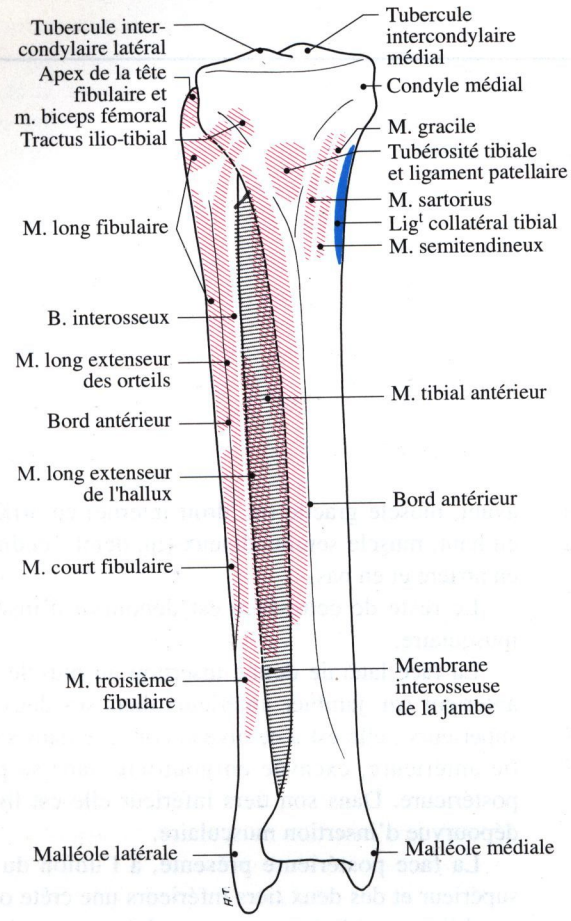

Fig. 27-1. Les deux os de la jambe : vue antérieure

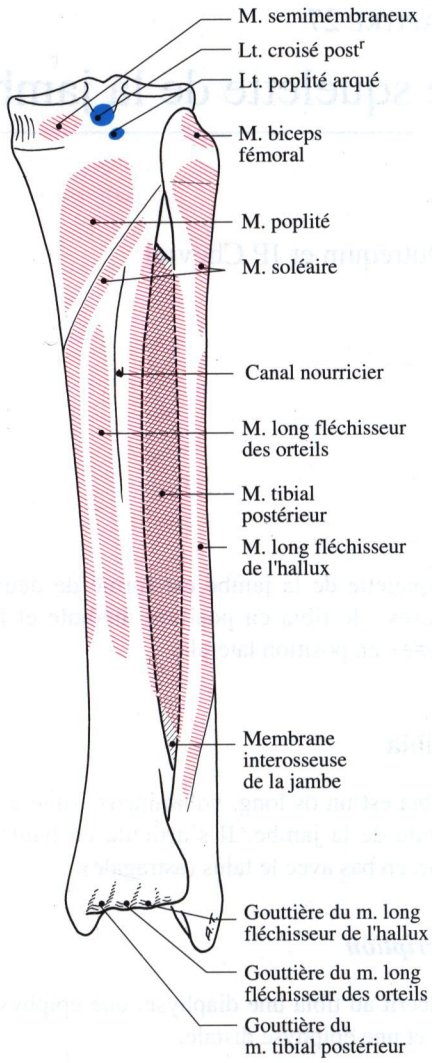

Fig. 27-2. Les deux os de la jambe : vue postérieure

Le bord médial est mousse en haut, saillant en bas ; il reçoit l'insertion de l'aponévrose superficielle de jambe.

L'épiphyse proximale

Elle est décrite au chapitre 18.

L'épiphyse distale

Elle est moins volumineuse que l'épiphyse proximale.

- La face antérieure est limitée en bas par un rebord marginal antérieur.

- La face postérieure est également limitée par un rebord marginal postérieur qui est très développé et forme la troisième malléole de Destot, creusée par une dépression verticale peu profonde qui correspond au passage du tendon du muscle long fléchisseur de l'hallux (fig. 27-3a).

- La face latérale est creusée en gouttière : l'incisure fibulaire (échancrure péronière), limitée par les deux branches de bifurcation du bord latéral du tibia et deux tubercules, antérieur et postérieur. Cette incisure s'applique contre l'extrémité distale de la fibula.

- La face médiale se prolonge en bas par une apophyse volumineuse, aplatie transversalement, la malléole médiale, saillante sous la peau (fig. 27-3b). Cette malléole médiale est triangulaire, à sommet inférieur ; sa face médiale est sous-cutanée, sa face latérale présente une petite surface articulaire triangulaire à base antérieure qui répond au talus (astragale).

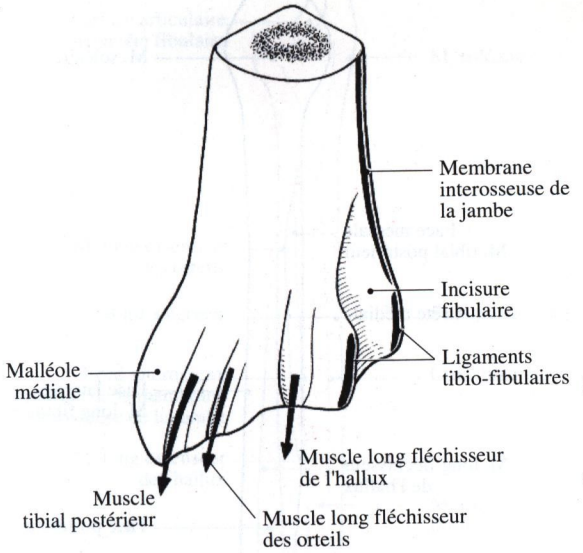

Fig. 27-3a. L'extrémité distale du tibia : face postérieure

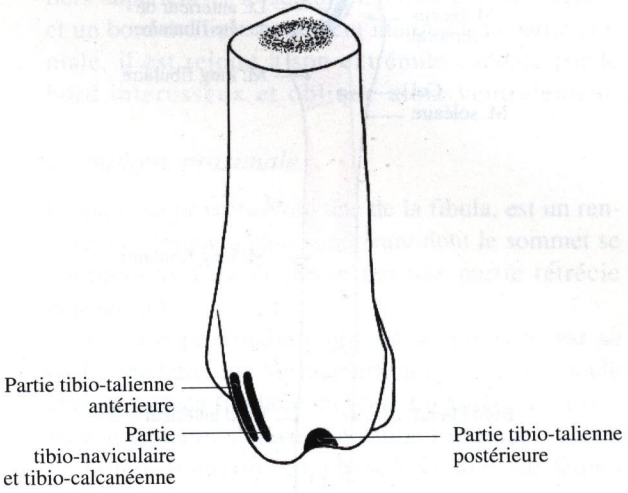

Fig. 27-3b. L'extrémité distale du tibia : face médiale. Insertions du ligament médial de l'articulation tarso-crurale

Sur le bord antérieur s'insère la couche superficielle du ligament médial de l'articulation tarso-crurale (lt. latéral interne de l'articulation tibio-astragalienne).

Le bord postérieur, épais, est le siège d'une gouttière oblique en bas et médialement, parfois double, où passe le tendon du muscle tibial postérieur en dedans (m. jambier postérieur) et celui du muscle long fléchisseur des orteils en dehors : c'est le sillon malléolaire.

La face distale (f. inférieure) est quadrilatère, concave d'avant en arrière. Cette surface articulaire est en continuité par son bord médial avec celle de la face latérale de la malléole médiale. Elle est articulaire avec la trochlée du talus (astragale) et divisée en deux parties par une crête mousse antéro-postérieure (fig. 27-7).

Architecture

Le canal médullaire siège dans la partie moyenne de la diaphyse. Les extrémités sont constituées par une masse de tissu spongieux recouverte d'une mince lame de tissu compact. Dans l'extrémité proximale, les travées principales sont, sur les côtés, perpendiculaires aux surfaces glénoïdiennes, tandis qu'au centre elles s'entrecroisent en arcades ogivales.

Ossification

Le point primitif, diaphysaire, apparaît dès le deuxième mois de la vie intra-utérine. Il forme à lui seul les neuf-dixièmes de l'os.

Les points secondaires, épiphysaires, supérieur et inférieur, apparaissent respectivement au moment de la naissance et vers le septième mois qui suit la naissance.

Enfin un point complémentaire pour la tubérosité tibiale apparaît vers la onzième ou douzième année.

L'épiphyse inférieure se soude à la diaphyse entre 17 et 18 ans, l'épiphyse supérieure entre 19 et 20 ans.

Anatomie appliquée

Les traits de fracture peuvent siéger sur la diaphyse ou au niveau des extrémités : fractures des plateaux tibiaux, altérant la fonction du genou, fracture du pilon tibial, compromettant la fonction de l'articulation de la cheville.

La fibula (péroné)

La fibula est un os long, grêle, formant la partie latérale du squelette de la jambe. Elle s'articule en haut avec le tibia, en bas avec le tibia et le talus (astragale).

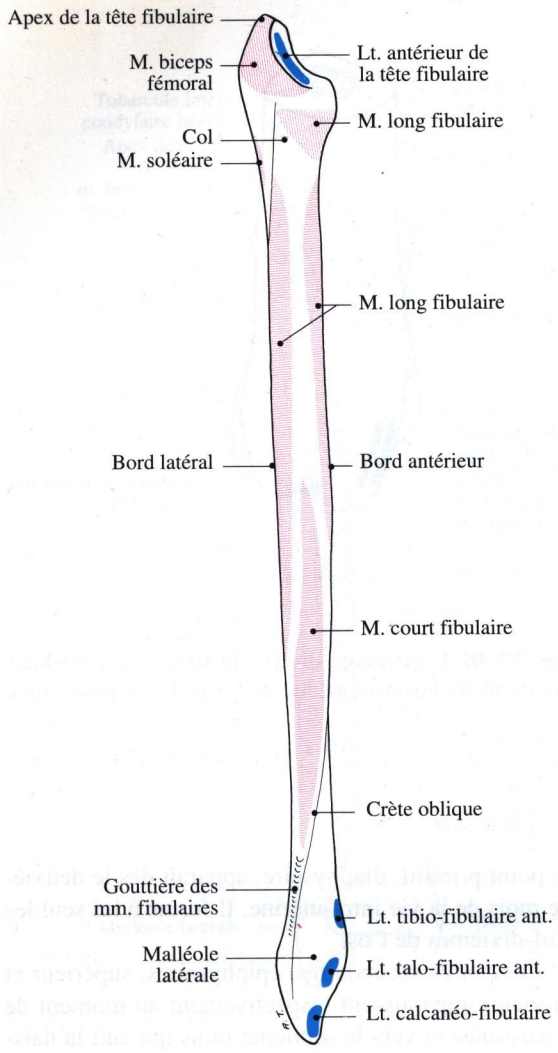

Fig. 27-4. La fibula : face latérale

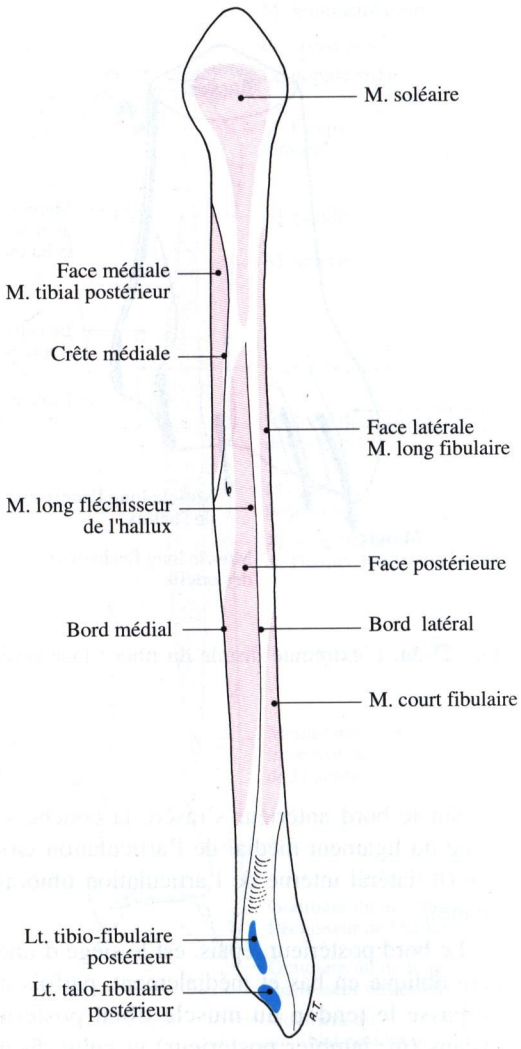

Fig. 27-5. La fibula : face postérieure

Description

La diaphyse

En coupe transversale elle est prismatique et triangulaire ; on lui décrit trois faces :

- Face latérale (fig. 27-4) : dans sa moitié supérieure, elle est creusée d'une gouttière verticale en avant, convexe en arrière.

Elle donne insertion aux deux chefs du muscle long fibulaire (m. long péronier latéral).

A sa partie moyenne s'insère le muscle court fibulaire (m. court péronier latéral); cette insertion s'insinue en haut entre les deux chefs du muscle long fibulaire.

Dans son quart inférieur, une crête oblique en bas et en arrière sépare une surface lisse, sous-cutanée, antérieure et une gouttière postérieure ou glissent les tendons des muscles fibulaires.

- Face postérieure (fig. 27-5). Elle donne insertion au muscle soléaire dans son quart supérieur, au muscle long fléchisseur de l'hallux dans ses trois quarts inférieurs.

Dans sa partie basse, cette face suit le mouvement général en spirale de la diaphyse et tend à se mettre sur le même plan que la face médiale. Le foramen nourricier s'ouvre à sa partie moyenne.

- Face médiale (fig. 27-6). Cette face est divisée à sa partie moyenne par une crête verticale, le bord interosseux (crête interosseuse). Sur cette crête s'insère la membrane interosseuse de la jambe. En arrière d'elle s'insère le muscle tibial postérieur (m. jambier postérieur).

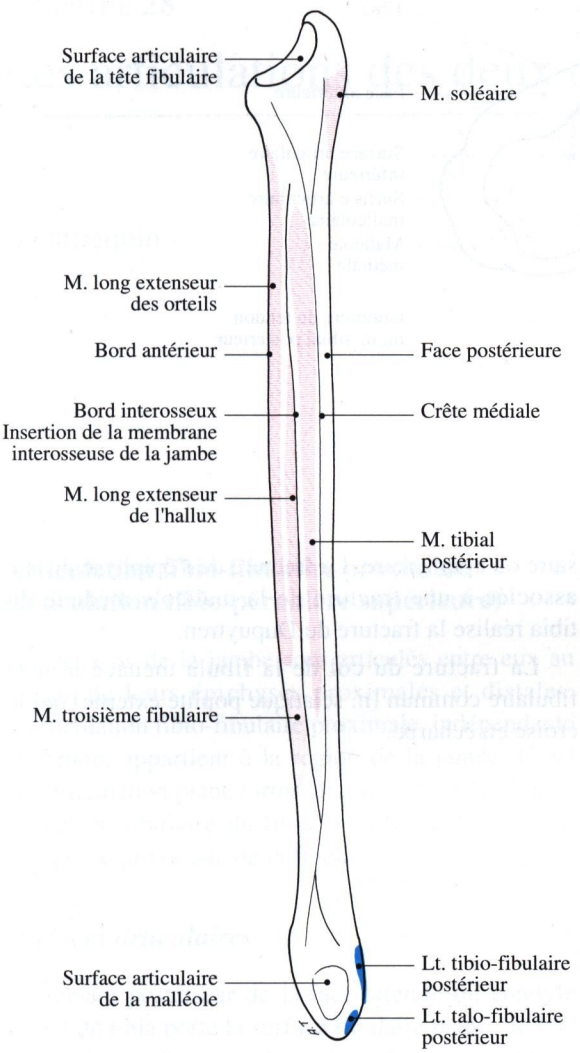

Fig. 27-6. La fibula : face médiale

En avant de la crête s'insère le muscle long extenseur de l'hallux (m. extenseur propre du gros orteil) et, devant lui, le muscle long extenseur des orteils (m. extenseur commun) dont l'insertion déborde cranialement et caudalement celle des deux autres muscles.

Sur le quart inférieur de la face médiale s'insère également le muscle troisième fibulaire (m. péronier antérieur).

Enfin dans sa partie la plus distale, juste au-dessus de la malléole latérale, on trouve une petite surface plane ou convexe d'avant en arrière, qui s'articule avec l'incisure fibulaire de l'épiphyse inférieure du tibia et appartient à l'articulation tibio-fibulaire distale.

Trois bords séparent ces trois faces : un bord antérieur où s'insèrent le muscle long extenseur des orteils et le septum intermusculaire antérieur ; un bord latéral où s'insèrent le muscle soléaire dans son tiers supérieur et le septum intermusculaire latéral ; et un bord médial : nettement marqué à sa partie craniale, il est rejoint à son extrémité caudale par le bord interosseux et oblique alors ventralement.

L'épiphyse proximale

L'épiphyse proximale ou tête de la fibula, est un renflement conique à base supérieure dont le sommet se continue avec la diaphyse par une partie rétrécie appelée col.

La face proximale (supérieure) présente sur sa partie médiale une surface articulaire qui s'articule avec la surface fibulaire du tibia. En arrière de la surface articulaire, s'élève une saillie rugueuse : l'apex de la tête fibulaire (apophyse styloïde) sur lequel s'insèrent la partie postérieure du tendon du muscle biceps fémoral et un faisceau du ligament collatéral fibulaire (lt. latéral externe du genou).

L'épiphyse distale

Cette extrémité forme la malléole latérale. Aplatie transversalement, elle est plus longue et plus volumineuse que la malléole médiale et descend plus bas que celle-ci.

Sa face latérale est divisée en deux segments par une crête oblique en bas et en arrière .

Le segment antérieur est saillant sous la peau ; le segment postérieur est déprimé en gouttière où glissent les tendons des muscles fibulaires.

Sa face médiale présente une surface articulaire triangulaire convexe, en rapport avec le talus (astragale).

Le bord antérieur donne insertion aux ligaments tibio-fibulaire antérieur en haut, talo-fibulaire antérieur et calcanéo-fibulaire en bas.

Le bord postérieur donne insertion au ligament tibio-fibulaire postérieur. Sur le sommet s'insère le ligament calcanéo-fibulaire.

Architecture

La fibula est formée, à sa partie moyenne, d'une gaine d'os compact qui entoure un canal médullaire très étroit. Les extrémités sont spongieuses et enveloppées de tissu osseux compact.

Ossification

La fibula se développe à partir de trois points d'ossification : le point primitif, diaphysaire, apparaît au

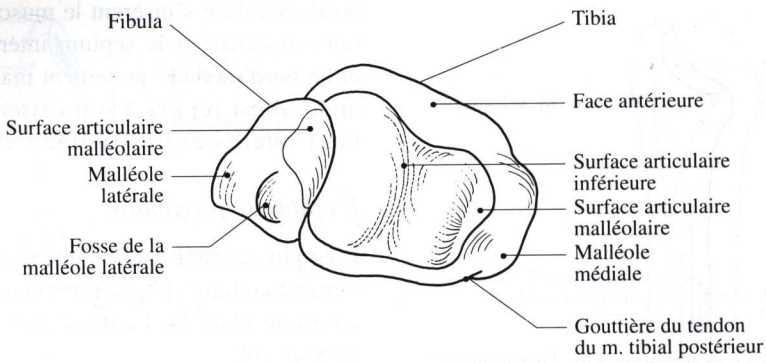

Fig. 27-7. Les deux os de la jambe : vue inférieure

début du troisième mois de la vie intra-utérine, le point épiphysaire inférieur apparaît entre le huitième et le douzième mois, le point épiphysaire supérieur apparaît entre 3 ans et 5 ans et demi.

L'épiphyse inférieure se soude à la diaphyse entre 17 et 20 ans, l'épiphyse supérieure entre 19 et 21 ans.

Anatomie appliquée

Les fractures de la fibula accompagnent, en général, les fractures du tibia. Le trait de fracture, transversal, oblique ou spiroïde, peut être diaphysaire, métaphysaire ou épiphysaire. La fracture de l'épiphyse distale associée à une fracture de la malléole médiale du tibia réalise la fracture du Dupuytren.

La fracture du col de la fibula menace le nerf fibulaire commun (n. sciatique poplité externe) qui le croise en écharpe.

CHAPITRE 28

Les articulations des deux os de la jambe

G Outrequin

Articulation tibio-fibulaire proximale (articulation tibio-péronière supérieure)

Les deux os de la jambe sont articulés entre eux au niveau de leurs épiphyses proximales et distales. L'articulation tibio-fibulaire proximale, indépendante du genou, appartient à la région de la jambe. C'est une articulation plane (arthrodie) qui met en présence la surface fibulaire du tibia et la facette tibiale de l'épiphyse proximale de la fibula.

Surfaces articulaires

Le versant postérieur de la face latérale du condyle latéral du tibia porte la surface fibulaire plane, de forme ovalaire, elle est orientée latéralement, en bas et en arrière.

La tête de la fibula porte la surface tibiale, inversement conformée, sur le bord latéral de laquelle s'insère le ligament collatéral fibulaire (lt. latéral externe) de l'articulation du genou.

Moyens d'union

Il existe une capsule propre à cette articulation, renforcée par deux ligaments à direction oblique en bas et en dehors :

- le ligament antérieur de la tête fibulaire est en rapport étroit avec une forte expansion tibiale du tendon du muscle biceps fémoral qui s'insère à proximité, sur l'apex de la tête fibulaire (apophyse styloïde) (fig. 28-1) ;
- le ligament postérieur de la tête fibulaire est partiellement recouvert par le muscle poplité.

La membrane interosseuse de la jambe constitue un ligament commun aux deux articulations tibio-fibulaires.

Moyens de glissement

Cette articulation possède une synoviale indépendante qui communique parfois, dans environ 10% des cas, avec la synoviale de l'articulation du genou par l'intermédiaire de la bourse séreuse du muscle poplité.

Articulation tibio-fibulaire distale ou syndesmose tibio-fibulaire

Elle met en présence l'épiphyse distale du tibia et le segment supra-malléolaire de la fibula. A la différence de la précédente, il s'agit d'une articulation cartilagineuse (amphiarthrose).

Surfaces articulaires

Sur la face latérale de l'épiphyse distale du tibia, il existe une gouttière limitée par les deux branches de bifurcation du bord latéral du tibial et deux tubercules, antérieur et postérieur, qui reçoit l'extrémité distale de la diaphyse fibulaire : c'est l'incisure fibulaire (échancrure péronière).

La surface fibulaire correspondante est située sur la face médiale du segment supra-malléolaire de la fibula. Elle est convexe d'avant en arrière, ou plane, très rarement concave.

Ces surfaces articulaires sont dépourvues de cartilage et simplement recouvertes de périoste. Elles ne

sont pas en contact direct, mais séparées par du tissu cellulo-graisseux dans lequel remonte un cul-de-sac synovial de l'articulation talo-crurale (articulation tibio-astragalienne). Ce cul-de-sac est souvent occupé par une frange synoviale qui s'interpose entre les deux os. Cet espace est visible sur les radios et permet de présumer de l'existence ou non d'un diastasis tibio-fibulaire.

Moyens d'union

La capsule est irrégulière, et commune avec celle de l'articulation de la cheville. Trois ligaments réunissent les deux os :

- le ligament tibio-fibulaire antérieur (ligament péronéo-tibial antérieur), épais et nacré, est oblique en bas et en dehors (fig. 28-1) ;
- le ligament tibio-fibulaire postérieur, mieux individualisé, a la même orientation ; il est plus épais et plus large que le précédent ;
- la membrane interosseuse de la jambe comble en partie l'interligne articulaire : elle est formée de fibres courtes, transversales ou obliques qui occupent toute la partie supérieure des surfaces articulaires (fig. 28-1).

Moyens de glissement

C'est le cul-de-sac synovial de l'articulation talo-crurale qui remonte entre tibia et fibula jusqu'au ligament interosseux.

Mécanique articulaire

Les mouvements des deux articulations tibio-fibulaires sont liés à ceux de l'articulation de la cheville.

Dans la flexion dorsale du pied, et en raison de la morphologie de la trochlée du talus, la malléole latérale s'écarte du tibia. Ce mouvement de divulsion tibio-fibulaire s'accompagne de rotation médiale (de 20 à 30°) et d'ascension de la fibula. Ces mouvements, très réduits, sont responsables de mouvements

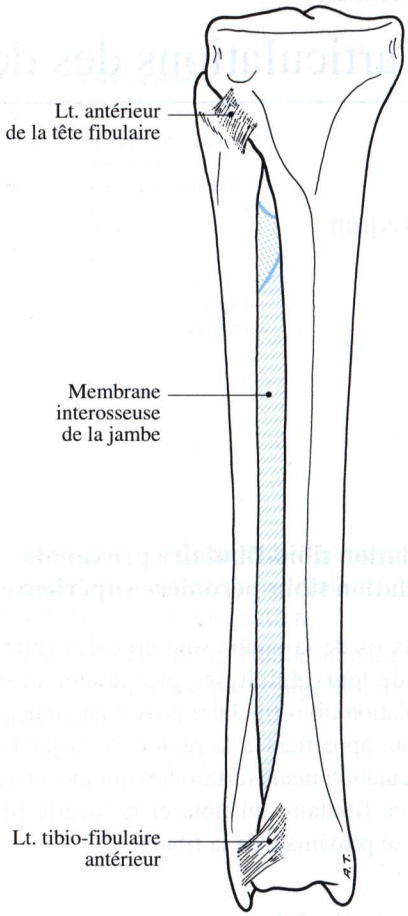

Fig. 28-1. Les articulations tibio-fibulaires et la membrane interosseuse de la jambe

équivalents dans l'articulation tibio-fibulaire proximale.

La flexion plantaire du pied réalise les mouvements inverses.

L'ankylose de l'articulation tibio-fibulaire distale, ou son blocage par vis tibio-fibulaire, s'accompagne nécessairement d'une raideur articulaire avec perte de la flexion dorsale du pied.

CHAPITRE 29

Les muscles de la jambe

G Outrequin

Les muscles de la jambe sont disposés dans trois loges : antérieure, latérale et postérieure.

Les muscles de la loge antérieure de la jambe

Au nombre de quatre, ils vont du squelette de la jambe au dos du pied et sont donc des muscles releveurs du pied.

Muscle tibial antérieur (m. jambier antérieur) (fig. 29-1)

Il s'insère par des fibres charnues sur la face antéro-latérale du tibia depuis le tubercule de Gerdy du condyle latéral et la face antérieure de la membrane interosseuse de la jambe jusqu'au tiers inférieur de l'os. Son fort tendon individualisé au tiers inférieur de la jambe, très apparent sous la peau sur le devant de la cheville glisse sous le rétinaculum supérieur, le rétinaculum inférieur des muscles extenseurs, puis l'aponévrose dorsale du pied avant de se terminer sur l'os cunéiforme médial et la base du premier métatarsien. Une bourse subtendineuse sépare le tendon du cunéiforme médial.

Les études synthétiques concernant la station debout (Basmajian et Bentzon 1954) [1] ont montré que le muscle tibial antérieur est inactif dans la station debout équilibrée, et qu'il n'est pas non plus un support de la voûte plantaire.

Ce muscle assure la flexion dorsale du pied en lui imprimant une torsion en dedans ou varus.

Muscle long extenseur des orteils (m. extenseur commun des orteils)

Il s'insère sur le condyle latéral du tibia, en dehors de l'insertion du muscle tibial antérieur, sur les deux tiers supérieurs de la face médiale de la fibula et sur la partie latérale de la membrane interosseuse de la jambe. Son tendon qui apparaît à la partie moyenne de la jambe descend devant l'articulation de la cheville, s'engage à ce niveau dans une gaine fibreuse formée par le rétinaculum inférieur des muscles extenseurs et se divise en quatre languettes tendineuses, apparentes sous la peau de la face dorsale du pied, qui s'insèrent à l'extrémité des quatre derniers orteils, sur la phalange distale et la phalange moyenne. Le muscle long extenseur des orteils provoque l'extension des quatre derniers orteils mais il est aussi un releveur du pied efficace.

Muscle long extenseur de l'hallux (m. extenseur propre du gros orteil)

Il s'insère entre les deux précédents, sur la partie moyenne de la face médiale de la fibula et de la partie attenante de la membrane interosseuse de la jambe pour descendre vers le dos du pied ; son tendon, parallèle à celui du muscle tibial antérieur, glisse sous les mêmes formations aponévrotiques dans une gaine fibreuse propre, passe au devant de la première articulation cunéo-métatarsienne dont il est séparé par une bourse séreuse, et se termine par deux expansions latérales sur la phalange proximale et par un tendon élargi sur la base de la phalange distale de l'hallux.

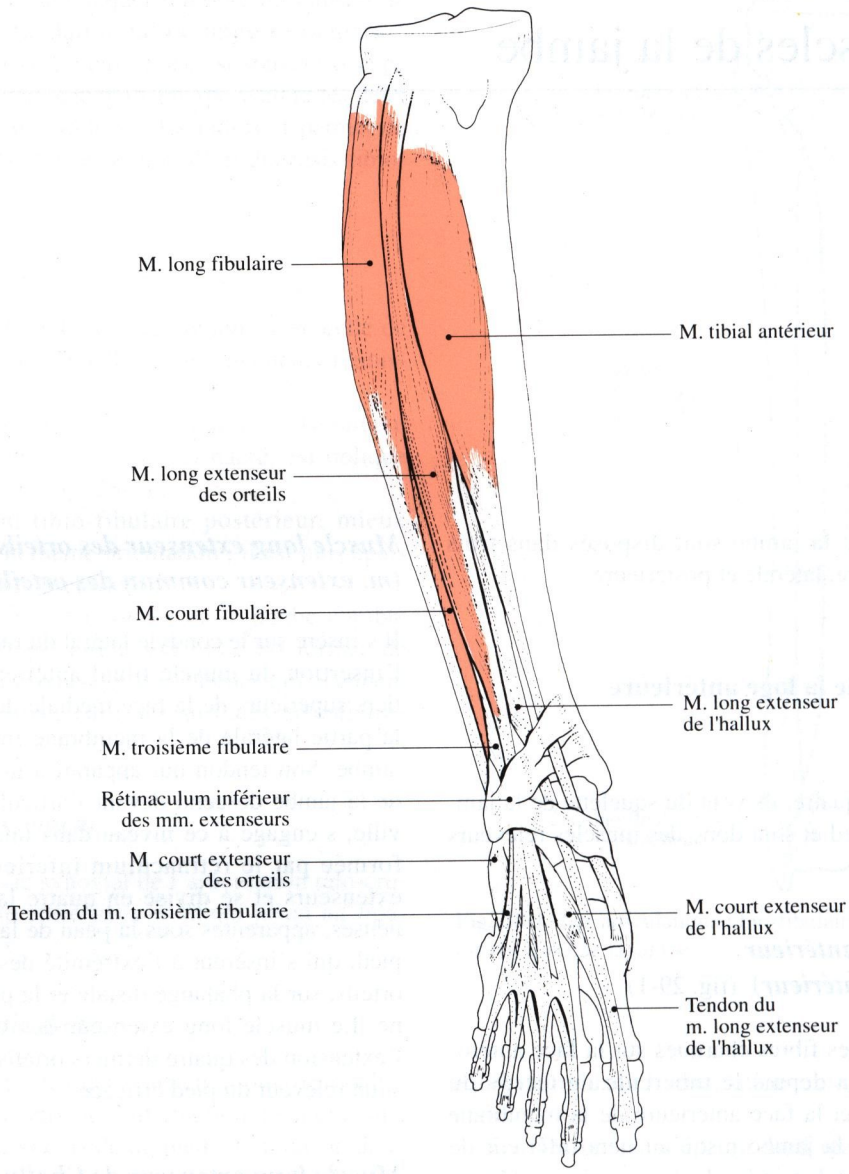

Fig. 29-1. Les muscles de la jambe : vue antérieure

L'action du muscle long extenseur de l'hallux est conforme à l'appellation du muscle.

Le muscle troisième fibulaire

Peut-être vestigial, il a peu d'importance fonctionnelle. Il s'étend du quart inférieur de la face médiale de la diaphyse fibulaire au tubercule du cinquième métatarsien.

Rapports

Ces muscles occupent la totalité de la loge antérieure de la jambe, et recouvrent les vaisseaux tibiaux antérieurs et le nerf fibulaire profond (n. tibial antérieur). Sur la face antérieure de la cheville, les tendons des muscles releveurs du pied se réfléchissent sous deux bracelets fibreux appelés : rétinaculum supérieur des extenseurs et rétinaculum inférieur des extenseurs.

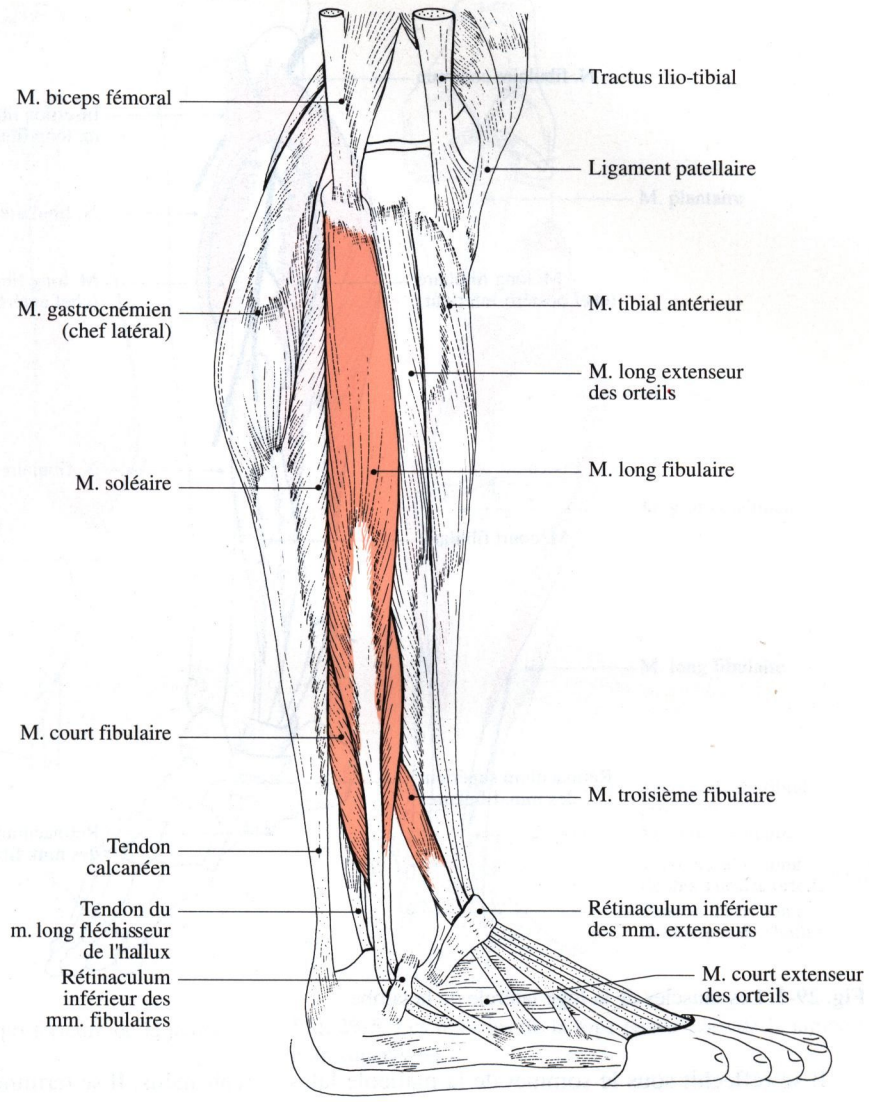

Fig. 29-2. Les muscles de la jambe : vue latérale

Innervation

Tous ces muscles sont innervés par les rameaux moteurs du nerf fibulaire profond (n. tibial antérieur).

Les muscles de la loge latérale de la jambe

Les deux muscles fibulaires situés, dans la loge latérale, ont un corps musculaire très allongé dont le tendon, après un trajet réfléchi, atteint le métatarse.

Muscle long fibulaire (m. long péronier latéral) (figs. 29-2, 29-3)

Le corps musculaire s'insère sur la fibula par trois faisceaux séparés : le premier s'insère sur la face latérale de la tête de la fibula, les deux autres sur la face latérale de la diaphyse, au tiers supérieur. Entre l'insertion supérieure et les deux insertions diaphysaires passe le nerf fibulaire commun (n. sciatique poplité externe) qui se divise à ce niveau en nerf fibulaire profond (n. tibial antérieur) qui rejoint la loge antérieure de la jambe, et nerf fibulaire superficiel (n. musculo-cutané) : ce dernier descend entre les deux insertions diaphysaires du muscle long fibulaire dont il assure l'innervation motrice. Le tendon du muscle apparaît à la face externe des fibres charnues un peu au-dessus de la partie moyenne de la jambe. Il descend verticalement sur le bord latéral du tendon du muscle court fibulaire puis en arrière de lui et glisse avec lui le long du bord postérieur de la malléole latérale dans une gaine ostéo-fibreuse commune.

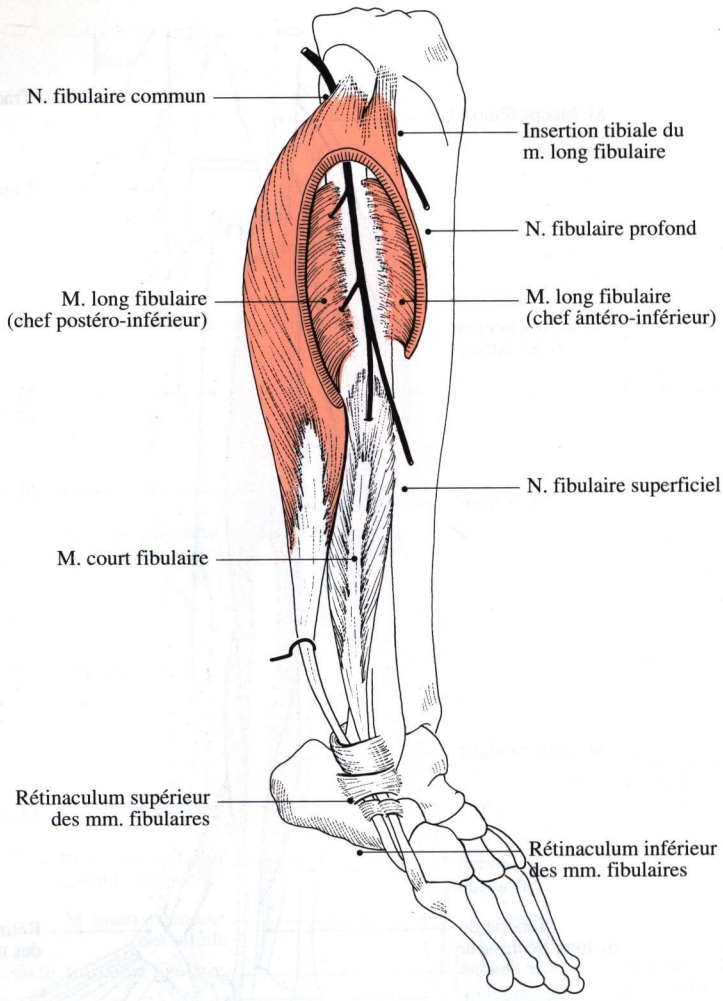

Fig. 29-3. Les muscles de la loge latérale de la jambe

Il se réfléchit sous le sommet de la malléole latérale, descend sur la face latérale du calcanéus pour contourner un peu plus bas le bord latéral du pied, s'engage alors dans la gouttière du cuboïde et traverse obliquement la plante en passant sous les tendons des muscles fléchisseurs des orteils. Il se termine sur le tubercule latéral de la base du premier métatarsien.

Muscle court fibulaire (m. court péronier latéral)

Placé sous le précédent, il s'insère sur la face latérale de la diaphyse de la fibula, dans sa moitié inférieure, sous les insertions du muscle long fibulaire. Le corps charnu se continue par un tendon qui s'individualise au niveau de la cheville. Il accompagne le tendon précédent derrière la malléole latérale et le long du calcanéus. Il se termine sur le tubercule de la base du cinquième métatarsien.

Innervation

Les muscles fibulaires sont innervés par le nerf fibulaire superficiel (n. musculo cutané)

Fonction

Les deux muscles fibulaires sont des fléchisseurs plantaires du pied, et des abducteurs-pronateurs, c'est-à-dire qu'ils portent le pied en valgus, corrigeant la position spontanée du pied en varus. On a longtemps pensé qu'ils participaient au soutien de la voûte plantaire, mais Basmajian et Bentzon [1], puis Jonsson et Rundgren [3] ont démontré que les deux muscles étaient inactifs dans la station debout normale.

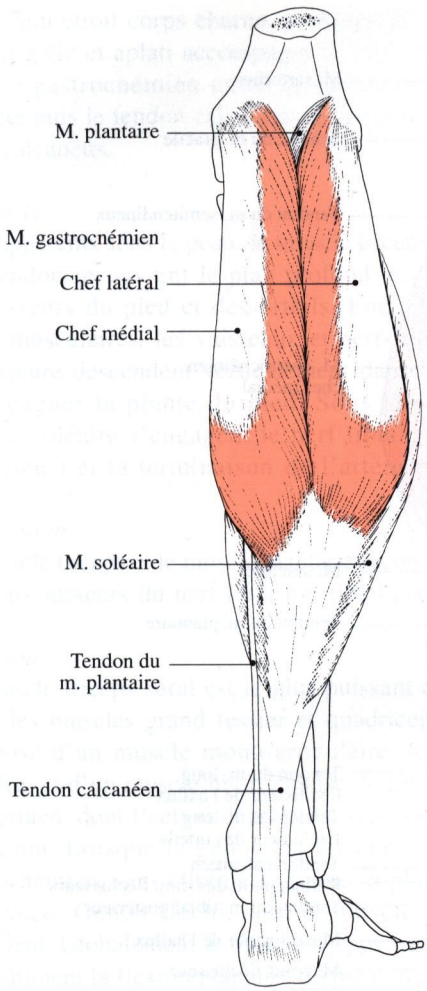

Fig. 29-4. Les muscles de la loge postérieure de la jambe : plan superficiel

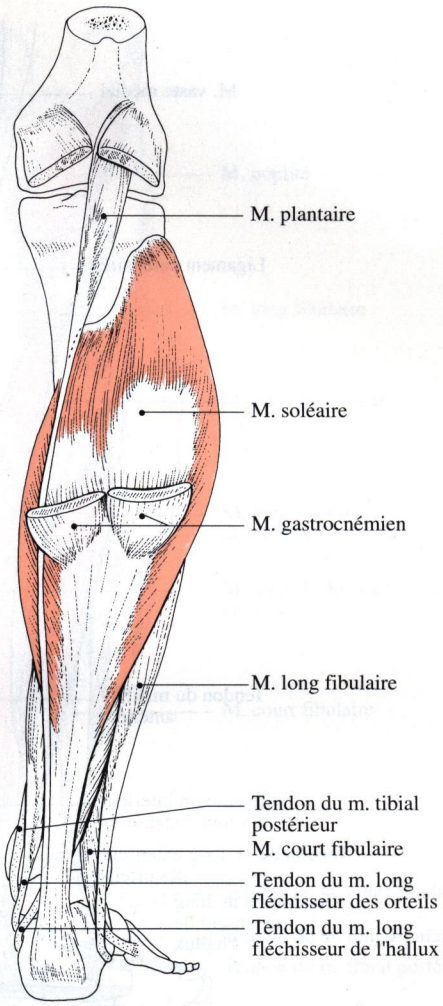

Fig. 29-5. Les muscles de la loge postérieure de la jambe : plan superficiel

Anatomie appliquée

La lésion du nerf fibulaire commun, très exposé au niveau du col de la fibula, se traduit par la paralysie des muscles des loges antérieure et latérale de la jambe, avec chute du pied en bas et en dedans réalisant l'attitude en varus équin, et "steppage" à la marche.

Les muscles de la loge postérieure de la jambe

Ils sont disposés en deux plans dont le plus superficiel est constitué par le très volumineux muscle triceps sural.

Plan superficiel :

Muscle triceps sural (figs. 29-4, 29-5, 29-6)

Ce muscle est composé de trois corps musculaires, dont deux superficiels et symétriques forment le muscle gastrocnémien et le troisième, large et profond, est le muscle soléaire. Ils se terminent par un tendon commun le tendon calcanéen (tendon d'Achille).

Entre ces trois corps musculaires se situe le petit muscle plantaire.

Muscle gastrocnémien (mm. jumeaux) (fig. 29-4)

Il est composé d'un chef médial et d'un chef latéral. Tous les deux s'insèrent sur les crêtes supracondyliennes situées au-dessus des deux condyles du

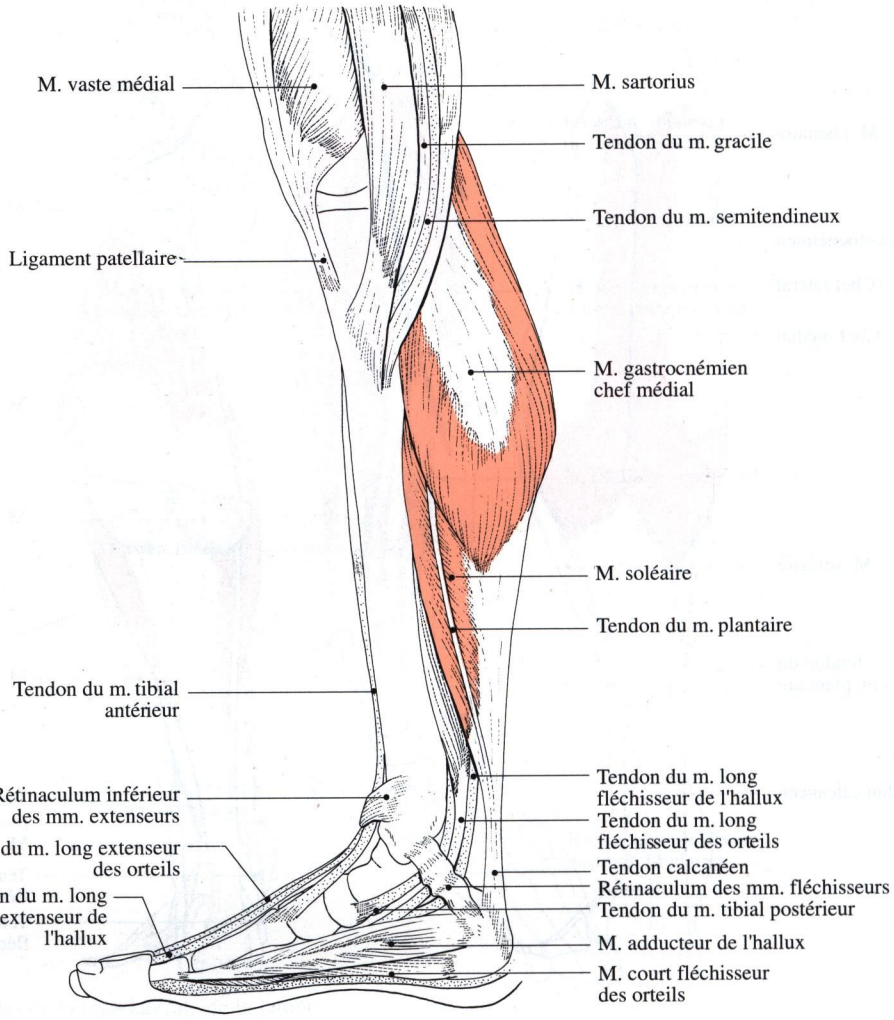

Fig. 29-6. Les muscles de la loge postérieure de la jambe : vue médiale

fémur. De plus, le chef médial s'insère par un fort tendon sur une dépression située sur la face médiale du condyle médial, au-dessous et en arrière du tubercule du muscle grand adducteur (fig. 18-4) ; le chef latéral s'insère de même sur la face latérale du condyle latéral par un fort tendon dans une fossette située en arrière de l'épicondyle latéral (tubérosité externe), au-dessus de l'insertion du muscle poplité (fig. 18-3). Les corps musculaires se rejoignent sur la ligne médiane pour former le relief du mollet.

Muscle soléaire (fig. 29-5)

Ce muscle plat s'insère sur la face postérieure de la diaphyse tibiale au niveau de la lèvre inférieure de la moitié inférieure de la ligne du muscle soléaire (ligne oblique), sur la face postérieure de la tête de la fibula, ainsi que sur une arcade fibreuse qui réunit ces deux insertions. Son large corps musculaire se termine par un tendon commun avec celui du muscle gastrocnémien.

Le tendon calcanéen (tendon d'Achille) : c'est le tendon le plus volumineux et le plus résistant de toute l'anatomie humaine. Formé par la réunion des trois corps musculaires du muscle triceps sural, il descend verticalement vers la face postérieure de la tubérosité du calcanéus où il s'insère sur la moitié inférieure après avoir glissé sur la moitié supérieure par l'intermédiaire d'une bourse séreuse.

Muscle plantaire
(m. plantaire grêle) (figs. 29-5, 29-6)

Il naît par de courtes fibres tendineuses du condyle latéral du fémur et de la coque condylienne avoisinante, au-dessus du chef latéral du muscle gastrocné-

mien. Son étroit corps charnu, prolongé par un long tendon grêle et aplati accompagne le chef médial du muscle gastrocnémien entre ce chef et le muscle soléaire puis le tendon calcanéen jusqu'à la tubérosité du calcanéus.

Rapports

Très apparents sous la peau, le muscle triceps sural et son tendon recouvrent le plan profond des muscles fléchisseurs du pied et des orteils. Entre les deux plans musculaires, les vaisseaux et nerfs de la loge postérieure descendent verticalement dans la jambe pour gagner la plante du pied. Sous l'arcade du muscle soléaire s'engagent le nerf tibial (n. tibial postérieur) et la terminaison de l'artère poplitée.

Innervation

Le muscle triceps et le muscle plantaire reçoivent leurs rameaux moteurs du nerf tibial (n. tibial postérieur).

Fonction

Le muscle triceps sural est le plus puissant du corps après les muscles grand fessier et quadriceps. Il est composé d'un muscle mono-articulaire, le muscle soléaire, et d'un muscle bi-articulaire, le muscle gastrocnémien, dont l'action dépend du degré de flexion du genou. Lorsque le genou est étendu, le muscle gastrocnémien, sous étirement, donne sa plus grande puissance. Genou fléchi, seul le muscle soléaire intervient. Globalement le muscle triceps sural assure puissamment la flexion plantaire du pied, avec, en fin de course, un léger varus. Il est ainsi l'élément essentiel de l'appui postérieur d'élan dans la marche.

Plan profond (figs. 20-5, 29-7)

Ce plan profond comporte quatre muscles : poplité, tibial postérieur, long fléchisseur des orteils et long fléchisseur de l'hallux.

Muscle poplité

Ce petit muscle triangulaire s'insère sur la face latérale du condyle latéral du fémur, se porte à la face postérieure du genou et se termine sur la face postérieure de l'épiphyse proximale du tibia, au-dessus de la ligne du muscle soléaire et sur la lèvre supérieure de cette ligne.

Muscle tibial postérieur (m. jambier postérieur)

Il s'insère sur la face postérieure des deux os de la jambe et de la membrane interosseuse de la jambe.

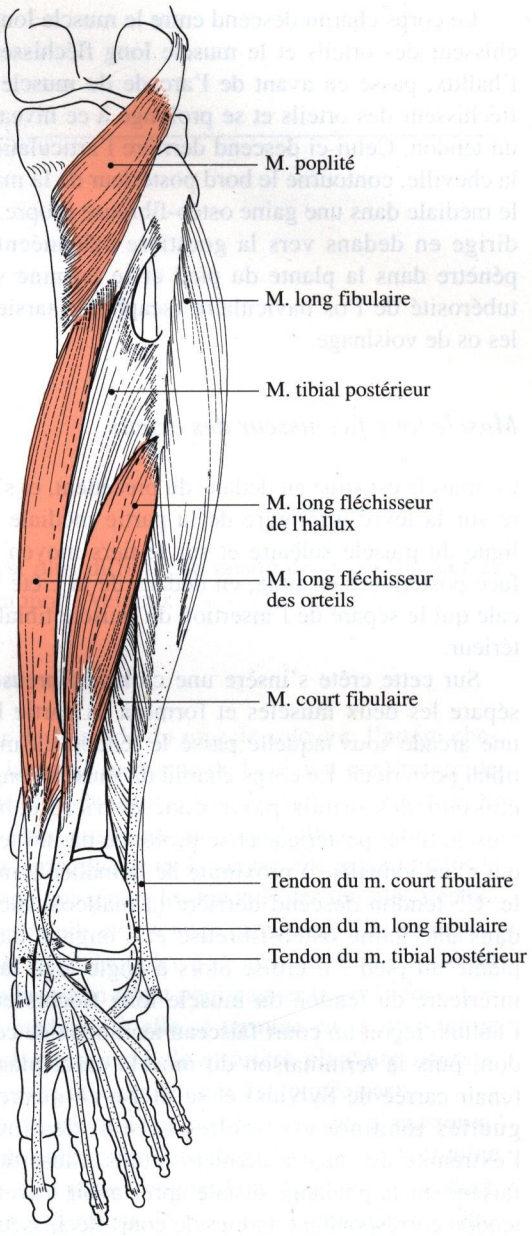

Fig. 29-7. Les muscles de la loge postérieure de la jambe : plan profond

Sur le tibia, cette insertion se fait sur les deux tiers supérieurs de la face postérieure, en dehors d'une crête verticale qui la sépare des insertions du muscle long fléchisseur des orteils et sur la lèvre inférieure de la partie supéro-latérale de la ligne du muscle soléaire.

Sur la fibula, l'insertion se fait sur les deux tiers supérieurs de la face médiale de la diaphyse, en arrière du bord interosseux (crête interosseuse).

Le corps charnu descend entre le muscle long fléchisseur des orteils et le muscle long fléchisseur de l'hallux, passe en avant de l'arcade du muscle long fléchisseur des orteils et se prolonge à ce niveau par un tendon. Celui-ci descend derrière l'articulation de la cheville, contourne le bord postérieur de la malléole médiale dans une gaine ostéo-fibreuse propre, et se dirige en dedans vers la gouttière calcanéenne. Il pénètre dans la plante du pied et se termine sur la tubérosité de l'os naviculaire (scaphoïde tarsien) et les os de voisinage.

Muscle long fléchisseur des orteils

Ce muscle est situé en dedans du précédent, et s'insère sur la lèvre inférieure de la partie médiale de la ligne du muscle soléaire et sur le tiers moyen de la face postérieure du tibia, en dedans de la crête verticale qui le sépare de l'insertion du muscle tibial postérieur.

Sur cette crête s'insère une cloison fibreuse qui sépare les deux muscles et forme à sa partie basse une arcade sous laquelle passe le tendon du muscle tibial postérieur. Le corps charnu du muscle long fléchisseur des orteils passe donc derrière celui du muscle tibial postérieur et se prolonge par un tendon qui s'individualise à proximité de la malléole médiale. Ce tendon descend derrière la malléole médiale dans une gaine ostéo-fibreuse et s'engage dans la plante du pied : il croise alors à angle aigu la face inférieure du tendon du muscle long fléchisseur de l'hallux, reçoit un court faisceau tendineux de ce tendon, puis la terminaison du muscle carré plantaire (chair carrée de Sylvius) et se divise en quatre languettes tendineuses : celles-ci sont destinées à l'extrémité des quatre derniers orteils, l'insertion se faisant sur la phalange distale après avoir traversé le tendon correspondant du muscle court fléchisseur des orteils (muscle court fléchisseur plantaire).

Muscle long fléchisseur de l'hallux

Situé en dehors du muscle tibial postérieur, il s'insère sur les trois quarts inférieurs de la face postérieure de la diaphyse de la fibula et de la partie inférieure de la membrane interosseuse de la jambe. Il se prolonge au niveau de l'articulation talo-crurale par un tendon qui glisse dans la gouttière de la face postérieure du talus, puis dans la gouttière de la face médiale du calcanéus où il est maintenu par une gaine ostéo-fibreuse. Il pénètre ensuite dans la loge plantaire médiale et se termine sur la phalange distale de l'hallux.

Innervation

Tous les muscles profonds de la loge postérieure sont innervés par le nerf tibial (n. tibial postérieur).

Fonction

Le muscle poplité est rotateur médial du genou. Les autres muscles sont des fléchisseurs plantaires avec une composante de varus. La flexion plantaire pure résulte donc d'une action synergique et antagoniste des muscles fibulaires et des muscles fléchisseurs plantaires. Dans la station debout normale, le muscle gastrocnémien est actif, et surtout son chef latéral [1] ainsi que le muscle soléaire [4].

Bibliographie

1. Basmajian JV, Bentzon JW (1954) An electromyographic study of certain muscles of the leg and foot in the standing position. Surg Gynecol Obstet 98 : 662-666
2. Duval A, Brault JF, Dufrenot A, Kamina P, Rideau Y (1980) Electromyographie de la jambe : étude au cours des différents mouvements segmentaires. Bull Ass Anat 184 : 59-72
3. Jonsson B, Rundgren A (1971) The peroneus longus and brevis muscles : a roentgenologic and electromyographic study. Electromyography 11 : 93-103
4. Joseph J (1960) Man's Posture : electromyographic studies. Charles C Thomas, Springfield Il.

CHAPITRE 30

Les artères de la jambe

G Bastide et D Lefebvre

Le réseau artériel de la jambe est constitué dans son ensemble comme celui de la cuisse : il existe une artère de passage : l'artère tibiale postérieure (homologue de l'artère fémorale) d'où naissent des artères de distribution (artères tibiale antérieure et fibulaire [a. péronière]).

Cependant, au niveau de la jambe, les possibilités de suppléance et d'anastomose sont moins importantes qu'au niveau de la cuisse.

Artère tibiale postérieure (fig. 30-1)

Origine

Elle représente la continuation de l'artère poplitée qui change de nom en passant sous l'arcade du muscle soléaire.

Son trajet peut être subdivisé en deux segments différents : le premier va de son origine à la naissance de l'artère fibulaire : elle donne très rapidement l'artère tibiale antérieure mais garde un calibre important qui permet une chirurgie aisée à ce niveau.

La nomenclature anatomique actuelle a modifié le schéma général d'organisation des artères de la jambe en faisant disparaître en tant qu'individualité le "tronc tibio-péronier" : segment de l'artère tibiale postérieure compris entre la naissance de ses deux collatérales principales : l'artère tibiale antérieure et l'artère fibulaire. Ce segment est cependant le plus "chirurgical" de l'ensemble artériel de la jambe et mérite une individualisation sur le plan pratique.

Le deuxième segment commence au niveau de l'origine de l'artère fibulaire et comprend tout le reste du trajet de l'artère. Son calibre est réduit et sa chirurgie est plus difficile en raison de sa profondeur et de ses rapports veineux.

Trajet et rapports

A partir de l'arcade du muscle soléaire, l'artère chemine à la partie moyenne de la région postérieure de la jambe entre le muscle soléaire qui la recouvre et le muscle tibial postérieur sur lequel elle repose.

A la partie distale de la jambe, elle apparaît dans la dépression qui sépare les tendons des muscles fléchisseurs des orteils et le tendon calcanéen. Elle est explorable par effet Doppler à ce niveau. Elle s'infléchit alors en bas et en avant pour gagner la gouttière calcanéenne médiale où elle se termine en se divisant en artère plantaire médiale et artère plantaire latérale.

Au cours de ce trajet, elle est longée par :

- les veines tibiales postérieures qui s'anastomosent tout autour de l'artère pour créer un véritable plexus. A la partie proximale de la jambe cependant, ces veines forment deux troncs volumineux et distincts, séparables chirurgicalement de l'artère. Plus bas, veines et artère sont réunies par un tissu très dense qui rend la dissection difficile en raison de la fragilité des parois veineuses plus adhérentes ;
- le nerf tibial (n. tibial postérieur), volumineux, est situé sur le bord latéral de l'artère. Il diminue de calibre au fur et à mesure de son trajet ;
- les troncs lymphatiques profonds.

Branches collatérales

L'artère tibiale postérieur donne :

- des rameaux musculaires très nombreux pour les muscles de la région postérieure de la jambe ;

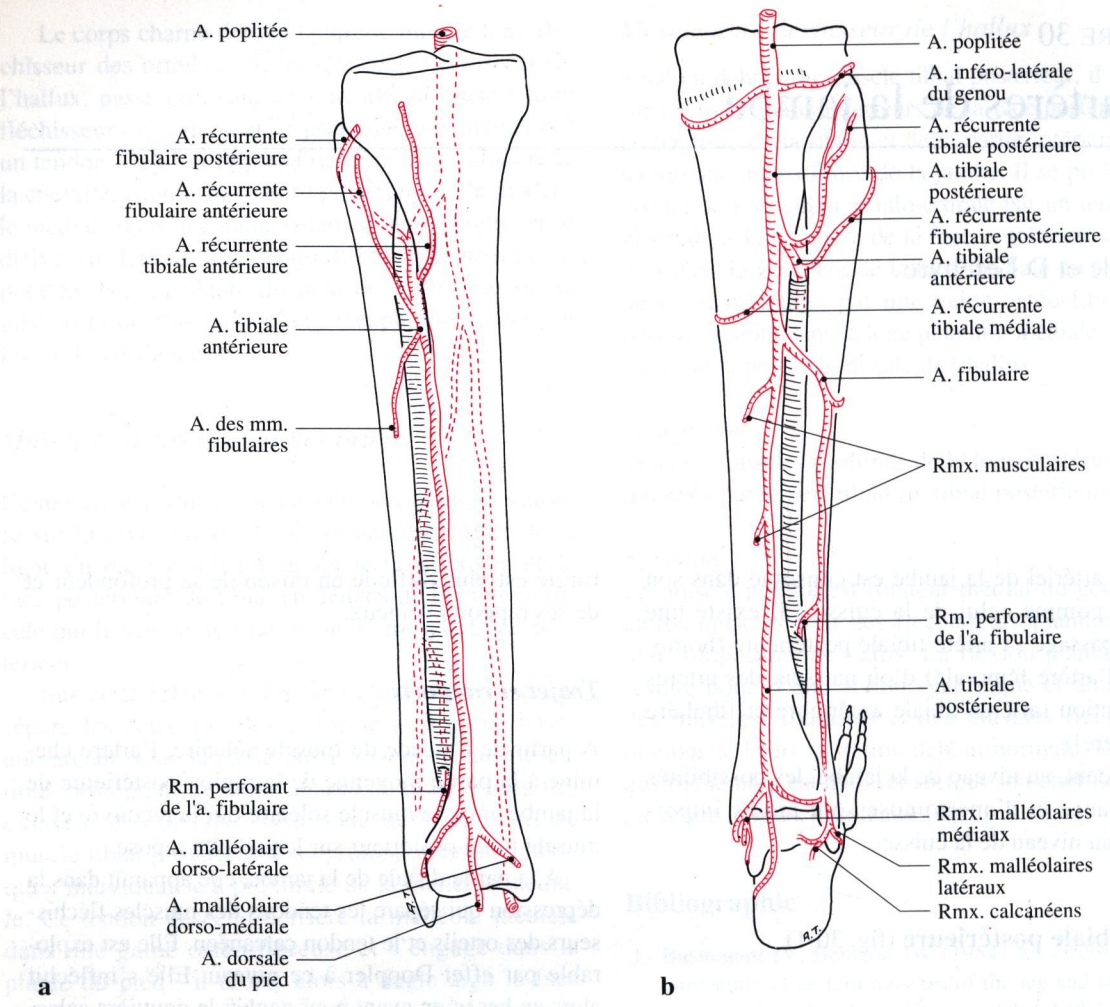

Fig. 30-1 a, b. Les artères de la jambe ; représentation semi-schématique. **a** Vue antérieure ; **b** vue postérieure

- des rameaux malléolaires médiaux et calcanéens ;
- deux branches sont particulièrement importantes : l'artère tibiale antérieure et l'artère fibulaire (voir plus loin).

Innervation

Elle est particulièrement riche à chacune de ses deux extrémités alors que la partie moyenne de son trajet est peu innervée : il existe, en particulier un nerf constant au niveau de l'origine de l'artère fibulaire. Les nerfs artériels proviennent directement du nerf tibial ou de ses branches musculaires.

En résumé : l'artère tibiale postérieure est le tronc principal de passage qui tient sous sa dépendance la vascularisation du pied. Il n'y a pas de trouble trophique du pied sans lésion de l'artère tibiale postérieure.

Profondément enfouie dans les masses musculaires du mollet, elle est facilement abordable dans son segment d'origine qui continue directement l'artère poplitée.

Artère tibiale antérieure (fig. 30-1)

Elle naît de l'artère tibiale postérieure juste à son origine et se dirige en avant en passant entre les deux os de la jambe au-dessus de la membrane interosseuse de la jambe.

Elle chemine alors dans la région antérieure de la jambe, très profondément enfouie dans un interstice compris entre le muscle tibial antérieur et les muscles

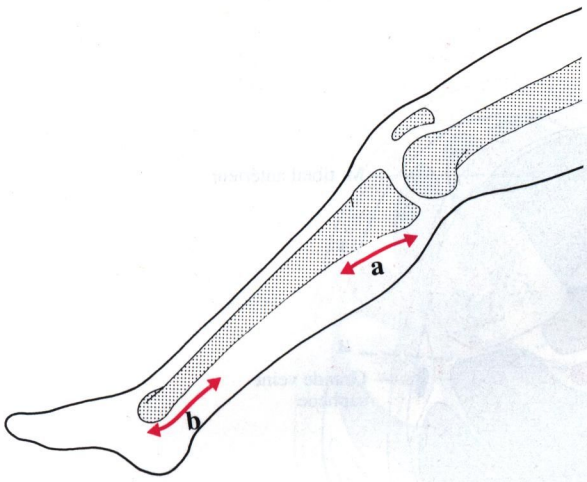

Fig. 30-2 a, b. Voies d'abord des artères de la jambe. **a** Abord des trois artères de la jambe à leur origine ; **b** abord direct de l'artère tibiale postérieure et abord de l'artère tibiale antérieure par voie dorsale interosseuse

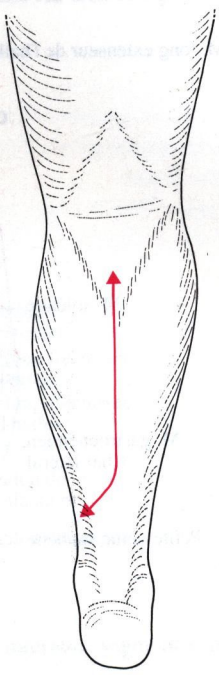

► **Fig. 30-3.** Abord des artères dorsales de la jambe par voie médiane dorsale

extenseurs des orteils ; elle est au contact de la face antérieure de la membrane interosseuse.

A la partie distale de la jambe, avant de s'engager sous le rétinaculum inférieur des fléchisseurs, elle est surcroisée par le tendon du muscle long extenseur de l'hallux. Au pied, elle prend le nom d'artère dorsale du pied (a. pédieuse).

Au cours de son trajet, elle est longée par les veines tibiales antérieures assez volumineuses et le nerf fibulaire profond (n. tibial antérieur).

Branches collatérales

L'artère tibiale antérieure donne :

- des artères destinées à l'articulation tibio-fibulaire proximale et au réseau artériel péri-patellaire : deux artères récurrentes tibiales, une antérieure assez importante et une postérieure inconstante, et deux artères récurrentes fibulaires, antérieure et postérieure, cette dernière également inconstante ;
- les artères malléolaires antéro-latérale et antéro-médiale entrent dans la constitution des réseaux malléolaires correspondants ;
- de nombreuses collatérales musculaires qui se distribuent aux muscles de la région antérieure de la jambe. Elles naissent perpendiculairement sur l'axe artériel, selon une disposition scalariforme : l'artère des muscles fibulaires, satellite du nerf fibulaire superficiel, peut naître soit de l'artère récurrente tibiale antérieure, soit de l'artère tibiale antérieure, soit plus rarement de l'artère récurrente fibulaire antérieure.

Anastomoses

Elles sont pratiquement inexistantes avec les artères voisines : l'artère tibiale antérieure se comporte donc comme une artère terminale dont l'oblitération détermine des lésions d'ischémie musculaire et nerveuse intenses et très précoces.

Innervation

Elle est importante et forme le "plexus tibial antérieur" surtout développé aux deux extrémités de l'artère. Ce plexus est constitué par des branches venant des rameaux nerveux musculaires avoisinants.

En résumé : artère de type terminal isolée dans sa loge musculaire mais irrigant les muscles de l'extension des orteils et de la flexion dorsale du pied, et le nerf fibulaire profond.

Artère fibulaire (a. péronière)

De calibre inférieur à celui de l'artère tibiale antérieure, elle naît 4 à 5 cm en aval et descend dans la loge postérieure de la jambe derrière la fibula.

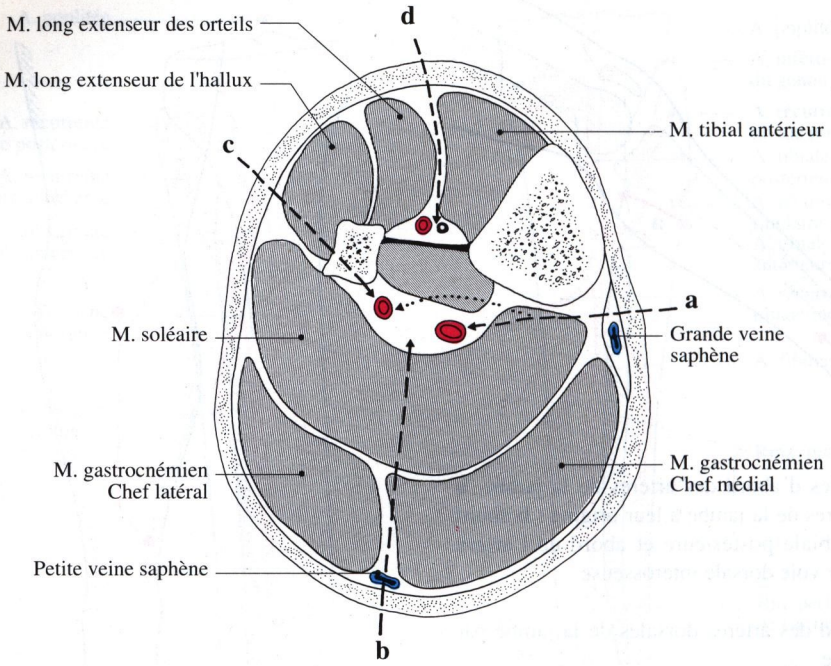

30-4

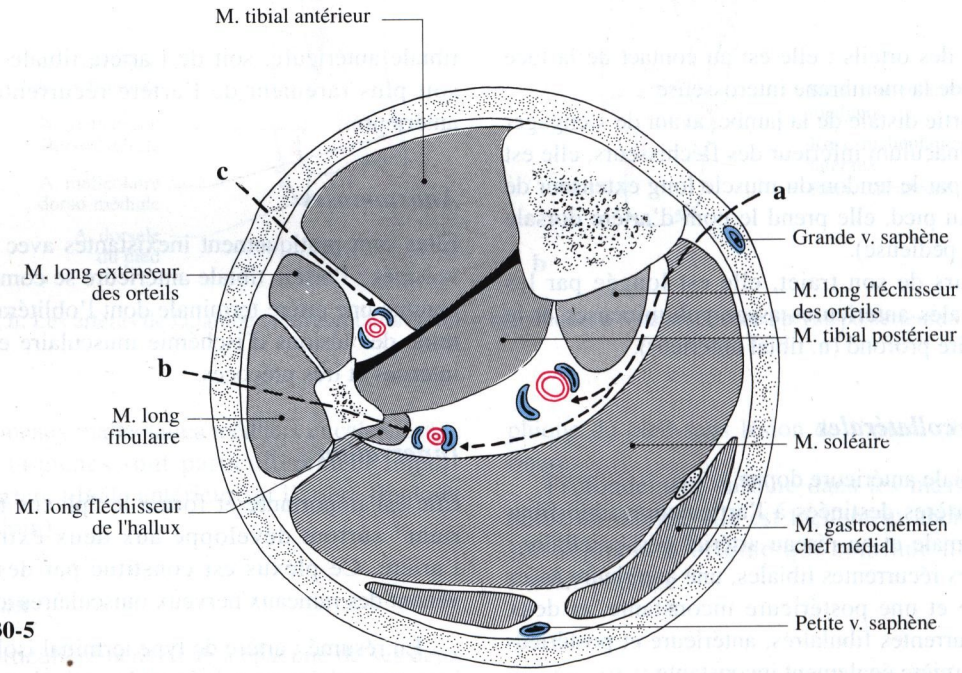

30-5

Fig. 30-4. Abord des artères de la jambe : coupe transversale passant par le tiers proximal, segment supérieur de la coupe. A : voie d'abord médiale de l'artère tibiale postérieure ; B : voie d'abord médiane dorsale des artères de la jambe ; C : voie d'abord transfibulaire de l'artère fibulaire ; D : voie d'abord directe de l'artère tibiale antérieure

Fig. 30-5. Abord des artères de la jambe : coupe transversale passant par le tiers moyen, segment supérieur de la coupe. A : voie d'abord médiale de l'artère tibiale postérieure (et éventuellement de l'artère fibulaire) avec section ou désinsertion du muscle soléaire ; B : voie d'abord transfibulaire de l'artère fibulaire ; C : voie d'abord directe de l'artère tibiale antérieure

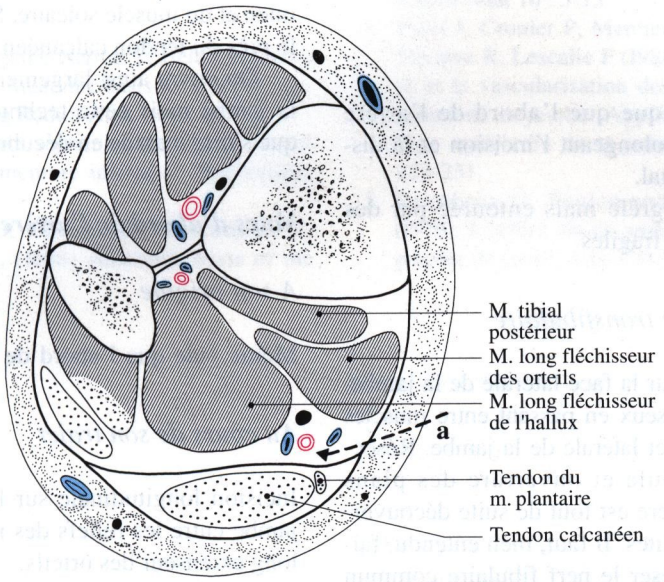

Fig. 30-6. Abord des artères de la jambe : coupe transversale passant par le tiers inférieur, segment supérieur de la coupe ; voie d'abord directe de l'artère tibiale postérieure

Elle est d'abord au contact du muscle tibial postérieur puis au contact même de la membrane interosseuse de la jambe, entre les muscles tibial postérieur et long fléchisseur de l'hallux.

Elle est entourée par les veines fibulaires qui sont les plus volumineuses de la jambe et qui forment un véritable plexus autour de l'artère.

Dans la plus grande partie de son trajet, elle est au contact de la face profonde de la diaphyse de la fibula, ce qui permet de l'aborder facilement après résection osseuse segmentaire.

Branches collatérales

L'artère fibulaire donne des branches musculaires nombreuses, l'artère nourricière de la fibula et. un rameau anastomotique transversal qui l'unit à l'artère tibiale postérieure et qui a une valeur de suppléance certaine.

Branches terminales

L'artère fibulaire se termine par un rameau perforant (a. fibulaire antérieure) qui traverse la membrane interosseuse et s'anastomose avec l'artère tibiale antérieure, et des rameaux malléolaires latéraux (a. fibulaire postérieure).

En résumé : l'artère fibulaire est une artère profondément située au contact de la fibula, accompagnée de grosses veines plexiformes, de valeur de suppléance médiocre mise à part son anastomose avec l'artère tibiale postérieure.

Voies d'abord particulières des artères de la région postérieure de la jambe

Voies d'abord de l'artère tibiale postérieure (fig. 30-2)

A son origine

C'est la même technique que l'abord de l'artère "poplitée basse". Si on veut poursuivre la dissection dans le sens distal, il faut se méfier des veines qui deviennent de plus en plus plexiformes, volumineuses et adhérentes.

A sa terminaison

L'incision se fait dans la gouttière rétro-malléolaire médiale et peut être prolongée dans le sens proximal le long du bord médial du tendon calcanéen.

Après ouverture du fascia crural (aponévrose jambière), on découvre le paquet vasculo-nerveux tibial postérieur dont le nerf volumineux doit être récliné.

Voies d'abord de l'artère fibulaire

A son origine

C'est la même technique que l'abord de l'artère "poplitée basse", en prolongeant l'incision et la dissection dans le sens distal.

L'artère est assez grêle mais entourée par des veines volumineuses et fragiles.

Dans son trajet : voie transfibulaire

Repérage de la fibula sur la face latérale de la jambe. Incision sur le relief osseux en passant entre muscles des régions postérieure et latérale de la jambe. Résection limitée de la fibula et ouverture des plans fibreux profonds. L'artère est tout de suite découverte avec ses veines satellites. Il faut, bien entendu, faire attention à ne pas léser le nerf fibulaire commun au niveau du col de la fibula.

A sa terminaison jambière

Incision le long du bord médial du tendon calcanéen.

On découvre d'abord le pédicule tibial postérieur. Le pédicule vasculaire fibulaire est plus latéral et plus profond.

Voies d'abord communes des artères de la région postérieure de la jambe

Par voie médiale

Incision à 1 cm en arrrière du bord médial du tibia.

Ouverture de l'aponévrose jambière en ménageant la grande veine saphène.

Section partielle du chef médial du muscle gastrocnémien et désinsertion du muscle soléaire.

Les deux axes artériels (tibial postérieur et fibulaire) sont abordables directement.

Par voie médiane dorsale (Fiolle et Delmas) (fig. 30-3)

Sur le relief du mollet, incision médiane longitudinale recourbée en dedans au niveau du tendon calcanéen.

Séparation en deux parties du muscle gastrocnémien et du muscle soléaire. Section de la partie médiale près du tendon calcanéen.

On ouvre ainsi largement la région postérieure de la jambe mais cette technique ne peut être réalisée que sur le malade en décubitus ventral.

Voies d'abord de l'artère tibiale antérieure

A son origine

Même voie que l'abord de l'artère "poplitée basse".

Au cours de son trajet

Incision longitudinale sur la région antérieure de la jambe entre les reliefs des muscles tibial antérieur et long extenseur des orteils.

Incision de l'aponévrose d'enveloppe et repérage de l'interstice musculaire : l'artère est profondément située mais cependant abordable.

A sa terminaison

- Par voie antérieure, au niveau du cou-de-pied entre les tendons fléchisseurs dorsaux du pied situés sous le rétinaculum.
- Par voie postérieure : même incision que pour l'abord de l'artère tibiale postérieure qui est réclinée en arrière.

Effondrement de la membrane interosseuse de la jambe qui permet de découvrir immédiatement l'artère tibiale antérieure. Cette technique permet l'abord simultané des artères tibiales antérieure et postérieure.

Voie saphène

Cl Gillot, remarquant le parallélisme entre le système artériel et le trajet de la veine grande saphène a montré que par des incisions cutanées et aponévrotiques avoisinant le trajet de la grande veine saphène et des dissociations musculaires proches, il est possible d'aborder la plupart des axes artériels du membre inférieur en ayant à proximité la veine pour réaliser des anastomoses facilement.

Cette technique est utilisable sur la totalité du membre.

Bibliographie

1. Ameil M, Avisse C, Agathe-Nerine Y, Belair F, Greco JM, Delattre JF (1991) Anatomic basis for use of a distal pedicle leg flap. Surg Radiol Anat 13 : 1-6
2. Gillot Cl (I987) La voie saphénienne. Abord médial des axes artériels du membre inférieur. Phlébologie 40 : 987-1000
3. Le Huec JC, Midy D, Chauveaux D, Calteux N, Colombet P, Bovet JL (I988) Anatomic basis of the sural fascio-cutaneous flap : surgical applications. Surg Radiol Anat 10 : 5-13
4. Pillet J, Cronier P, Mercier P, Moreau P, Boscher Y, Taviaux R, Lescalie F (I984) L'artère tibiale antérieure et la vascularisation des muscles de la loge antérieure de la jambe. Application au syndrome de la loge antérieure de la jambe. Bull Assoc Anat 68 : 223-231
5. Raimbeau G, Toulemonde JL, Albaret P, Pillet J (I979). L'artère tibiale antérieure : intérêt de l'artériographie de profil. Anat Clin 1 : 325-329

CHAPITRE 31

Les veines profondes de la jambe

Cl Gillot

Une coupe transversale, passant par le mollet, montre la netteté du cloisonnement en loges musculo-veineuses étanches. A la membrane interosseuse, aux septa intermusculaires antérieur et postérieur s'ajoute l'aponévrose profonde du muscle soléaire : elle est tendue d'un os à l'autre et concave en avant.

Les chefs médial et latéral du muscle gastrocnémien (mm. jumeaux) s'isolent de cet ensemble. Ils ne sont qu'apposés à la surface du muscle soléaire ; une double lame tendineuse et un espace de glissement constituent une barrière qui n'est franchie que par des veinules insignifiantes.

La vaste loge postérieure se subdivise à ce niveau en trois compartiments veineux : profond, moyen et superficiel.

Le premier est occupé par les grands axes jambiers : les veines tibiales postérieures et les veines fibulaires sont plaquées sur les muscles profonds par une mince toile fibreuse. Elles dessinent une lame veineuse transversale centro-jambière, proche de l'aponévrose profonde du soléaire.

Le second compartiment comprend l'essentiel du muscle soléaire : son épais corps charnu, enveloppé par les aponévroses profonde et superficielle, contient de gros pédicules veineux. Ils sont rarement au complet : latéral, tributaires des veines péronières ; médial , tributaire des veines tibiales postérieures, et axial, qui rejoint indifféremment l'un ou l'autre des axes profonds. Le muscle soléaire possède une lame tendineuse axiale, véritable cloison sagittale qui sépare deux groupes de pédicules vasculaires, latéral et médial. Chacun possède une veine juxta-axiale et une veine marginale. Il existe dans certains cas une veine supérieure du soléaire à destinée poplitée. Elle accompagne le nerf supérieur du muscle.

Le compartiment superficiel comprend les deux chefs du muscle gastrocnémien (mm. jumeaux). On repère les deux pédicules du chef médial, dorso-axial et ventro-médial, peu développés à ce niveau. Sur le plan circulatoire, ces deux chefs sont indépendants des veines jambières : ils perfusent directement la veine poplitée.

On note par ailleurs, la situation du muscle tibial postérieur, identifiable par sa lame tendineuse : il est l'axe commun aux trois pédicules profonds de la jambe ; la membrane interosseuse le sépare toutefois des veines tibiales antérieures.

La pluralité des collecteurs profonds affecte à l'artère correspondante trois ou quatre veines tibiales postérieures. Chaque pédicule veineux tend à engainer son artère comme un manchon. Ce dispositif multiplie les points de contact entre les vaisseaux et amplifie l'action de la pulsatilité artérielle sur le retour veineux ; mais il augmente à l'état pathologique les adhérences artério-veineuses chez l'artéritique, ou dans les séquelles de phlébite.

Le fait primordial est la répartition et le développement des veines intra-musculaires : il s'agit de veinules au niveau des loges antérieure et postérieure profondes, d'éléments mieux caractérisés dans la loge latérale, avec un gros pédicule du muscle long fibulaire. L'abondance et le volume des veines du muscle soléaire soulignent le rôle fondamental de ce muscle dans la circulation de retour : certains éléments ont un calibre comparable à celui des collecteurs tibiaux ou fibulaires. Le flux veineux du seul muscle soléaire en contraction est au moins comparable à celui de toutes les veines sous-jacentes, pédo-jambières. Les veines principales du soléaire s'abouchent dans les veines tibio-fibulaires, à la partie

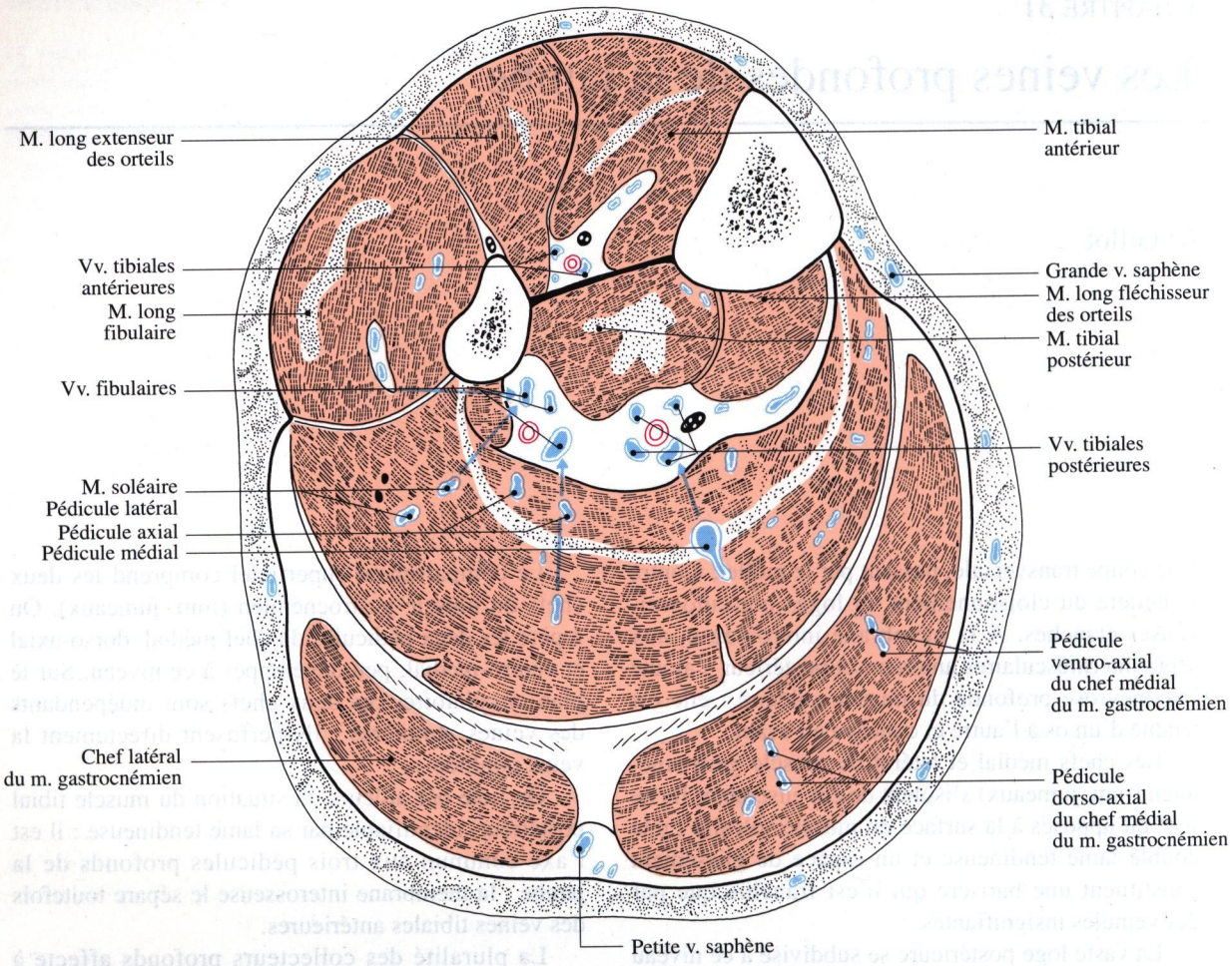

Fig. 31-1. Les veines de la jambe : coupe transversale passant par le mollet, segment supérieur de la coupe (même sujet que la fig 22-3)

supérieure de la jambe, près de l'arcade du muscle. A ce niveau s'exerce la pompe musculaire du mollet. On note également le développement des veines du chef médial du muscle gastrocnémien.

- Les veines superficielles se condensent, pour l'essentiel, en un arc veineux saphénien (voir chap. 44) ; il se limite au tiers de la circonférence jambière, bordé en avant par la grande veine saphène, rétrotibiale, et en arrière par la petite veine saphène, axiale. Le trait d'union est représenté par les petites anastomoses intersaphéniennes, le réticulum du mollet. Le chef médial du gastrocnémien, à travers le fascia, est bordé par les troncs saphéniens et recouvert par le réticulum. Ce dispositif évoque l'action de la contraction du muscle sur la circulation superficielle.

Au-dessous du mollet, à la moitié inférieure de la jambe, les trois pédicules sont isolés. Les veines tibiales antérieures, assez réduites, communiquent rarement avec les veines postérieures, par des anastomoses trans-membranaires. Les veines tibiales postérieures reçoivent les veines communicantes principales et sont profondément enfouies dans le canal des vaisseaux fibulaires, proche de la crête médiale de la fibula. Il est délimité en avant par l'aponévrose d'origine du muscle tibial postérieur, en arrière par les lamelles tendineuses du muscle long fléchisseur de l'hallux.

Formé par des veinules de la région malléolaire externe, le pédicule fibulaire s'enrichit rapidement des veines musculaires. Il draine les muscles fibulaires et long fléchisseur de l'hallux, s'anastomose à la cheville avec les veines tibiales postérieures et les communicantes de la petite saphène. Par leur volume, les veines fibulaires sont les veines principales de la jambe ; en particulier l'élément médial qui peut atteindre un calibre de 6 à 8 mm. Elles émergent du fléchisseur de l'hallux à un niveau peu variable : 17 à 18 cm par rapport à la malléole tibiale.

CHAPITRE 32

Les nerfs de la jambe

LP Fischer et A Morin

Troncs nerveux et distribution

L'innervation motrice de la jambe dépend du nerf fibulaire commun (n. sciatique poplité externe) pour la loge antérieure et la loge latérale et du nerf tibial (n. sciatique poplité interne et n. tibial postérieur) pour la loge dorsale.

Nerf fibulaire commun (n. sciatique poplité externe) (fig. 32-1)

Branche de bifurcation latérale du nerf sciatique, il innerve la région antéro-latérale de la jambe et la région dorsale du pied.

Trajet et rapports

Le nerf longe le bord médial du tendon du muscle biceps fémoral jusqu'à son insertion fibulaire et croise le col de la fibula. Il s'engage entre les insertions du muscle long fibulaire, avant de se diviser en nerf fibulaire superficiel (n. musculo-cutané) et nerf fibulaire profond (n. tibial antérieur).

Branches collatérales

- Rameau articulaire du genou ;
- rameau communicant fibulaire (n. accessoire du saphène externe ou n. saphène péronier) qui donne la sensibilité à la partie latérale du mollet et rejoint le nerf cutané sural médial (n. saphène tibial) au tiers inférieur de la jambe, ou descend devant la malléole latérale ;
- nerf cutané sural latéral (n. cutané péronier) qui traverse l'aponévrose et se distribue aux téguments de la partie latérale du genou et de la jambe ;
- nerfs supérieurs du muscle tibial antérieur (m. jambier antérieur) en général au nombre de deux.

Branches terminales

Les deux branches terminales du nerf fibulaire commun naissent au niveau du col de la fibula.
Ce sont : le nerf fibulaire superficiel et le nerf fibulaire profond.

Nerf fibulaire superficiel (n. musculo-cutané) (fig. 33-3)

Trajet et rapports

Il se dirige en bas et un peu en avant, appliqué sur la face latérale de la diaphyse de la fibula, entre les insertions diaphysaires du muscle long fibulaire. Au tiers inférieur de la jambe, après avoir donné ses branches motrices aux muscles fibulaires, le nerf traverse le fascia crural (aponévrose jambière) et se termine en deux branches sous-cutanées, sensitives.

Branches collatérales motrices

Nerfs supérieur et inférieur du muscle long fibulaire, nerfs du muscle court fibulaire et du muscle troisième fibulaire (m. péronier antérieur).

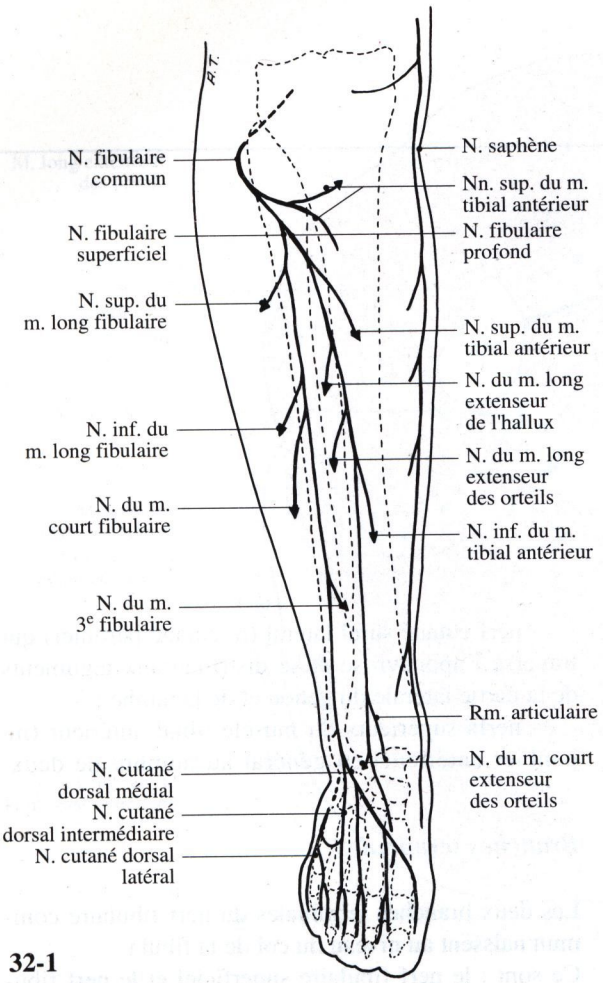

32-1

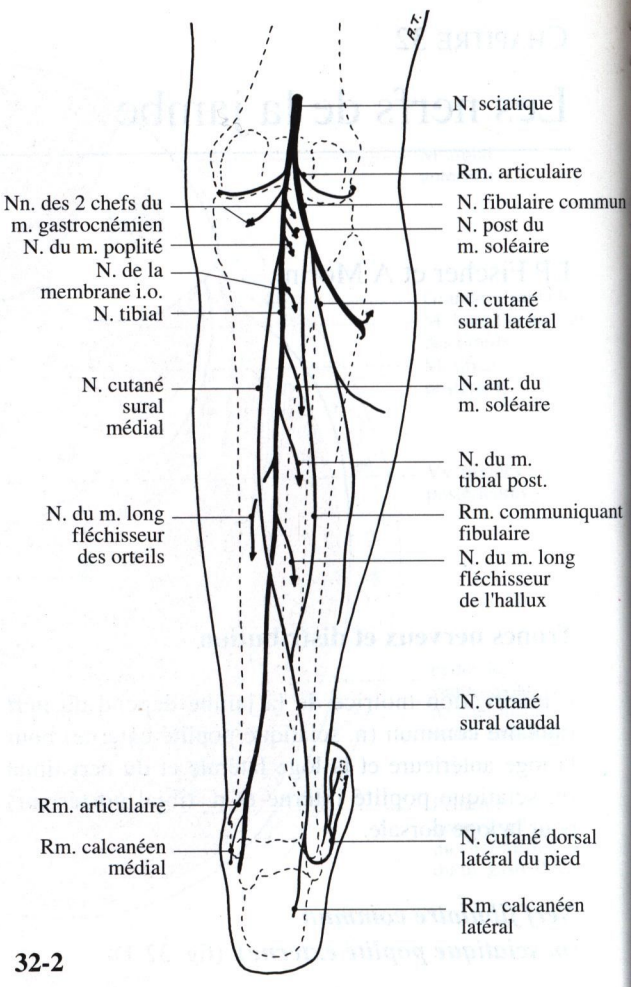

32-2

Fig. 32-1. Le nerf fibulaire commun. Représentation semi-schématique

Fig. 32-2. Le nerf tibial. Représentation semi-schématique

Branches terminales sensitives

Ce sont les nerfs cutanés dorsaux du pied, l'un médial, l'autre intermédiaire, qui donnent le nerf digital médial de l'hallux et les nerfs digitaux communs dorsaux des trois premiers espaces (voir chap. 41).

Nerf fibulaire profond (n. tibial antérieur) (fig. 33-2)

Trajet et rapports

Branche de bifurcation profonde du nerf fibulaire commun, il se dirige en bas médialement et en avant, pénètre dans la loge antérieure de la jambe, et descend le long de la membrane interosseuse de la jambe, entre le muscle tibial antérieur et les muscles extenseurs des orteils ; il accompagne l'artère tibiale antérieure, qu'il précroise. Au cou-de-pied, le nerf passe avec l'artère sous le rétinaculum inférieur des muscles extenseurs et se divise en deux branches terminales.

Branches collatérales

Nerfs du muscle tibial antérieur, du muscle long extenseur des orteils, du muscle long extenseur de l'hallux, un rameau articulaire pour la face ventrale de l'articulation de la cheville.

Branches terminales

Le nerf fibulaire profond atteint le dos du pied et longe le bord médial de l'artère dorsale du pied

(a. pédieuse). Il donne à ce niveau le nerf du muscle court extenseur des orteils (m. pédieux). Il se termine à l'extrémité distale du premier espace interosseux en s'unissant au rameau correspondant du nerf fibulaire superficiel.

Nerf tibial (figs. 32-2, 33-6)

Branche de bifurcation médiale du nerf sciatique (n. grand sciatique) il est destiné aux muscles postérieurs de la jambe ainsi qu'aux muscles et aux téguments de la région plantaire.

Trajet et rapports

Il continue la direction du nerf sciatique dans l'axe vertical de la fosse poplitée. Il est en rapport avec la face postérieure de l'articulation du genou et les muscles qui délimitent la fosse poplitée. Il rejoint et accompagne l'artère poplitée, en étant plus superficiel qu'elle. Après être passé, avec le paquet vasculaire, sous l'arcade du muscle soléaire où il peut être comprimé (syndrome de défilé), il est alors situé dans l'axe de la partie profonde de la loge postérieure de la jambe et entre en rapport avec les muscles long fléchisseur des orteils, tibial postérieur et long fléchisseur de l'hallux.

Il se situe entre l'artère tibiale postérieure et l'artère fibulaire. Il se dirige en bas et médialement, vers la gouttière calcanéenne médiale, sous le sustentaculum tali, avec l'artère tibiale postérieure. Comme l'artère, il se divise à ce niveau en ses deux branches terminales.

Branches collatérales

- Rameaux musculaires destinés au muscle triceps sural, au muscle plantaire et au muscle poplité. Le nerf tibial innerve aussi tous les muscle profonds de la loge dorsale de la jambe ;
- rameau articulaire postérieur du genou et plus bas rameau pour l'articulation de la cheville ;
- nerf cutané sural médial (n. saphène externe prolongeant le n. saphène tibial) qui naît vers le milieu de la fosse poplitée, se dirige vers la face postérieure de la jambe, puis contourne la malléole latérale. Il longe la petite veine saphène. Il se termine en donnant le nerf cutané dorsal latéral du pied qui longe le bord latéral du pied et se divise en nerf digital dorsal latéral du petit orteil, nerf digital commun dorsal du quatrième espace, et une anastomose avec le nerf cutané dorsal intermédiaire, branche terminale du nerf fibulaire superficiel ;
- rameaux calcanéens latéraux et médiaux qui se distribuent à la peau de la région du talon.

Branches terminales

Les deux branches terminales sont le nerf plantaire médial (n. plantaire interne) et le nerf plantaire latéral (n. plantaire externe) (voir chap. 41).

Innervation sensitive cutanée de la jambe

Loges antérieure et latérale de la jambe et face antérieure de la cheville

Au niveau de la jambe, les nerfs sous-cutanés viennent du nerf fibulaire commun (n. sciatique poplité externe) par le nerf cutané sural latéral (n. cutané péronier) pour la région antéro-latérale, et du nerf fémoral par le nerf saphène (n. saphène interne) pour la région antéro-médiale (fig. 23-2).

Au niveau de la cheville, la face antérieure et latérale reçoit des rameaux du nerf fibulaire superficiel (n. musculo-cutané) et le rameau communiquant fibulaire (n. accessoire du saphène externe ou saphène péronier).

Loge postérieure de la jambe et face postérieure de la cheville (région du tendon d'Achille)

Médialement, les rameaux pour la région malléolaire et la peau de la gouttière calcanéenne (canal calcanéen) viennent du nerf saphène (n. saphène interne), branche du nerf fémoral. Tout le reste provient du nerf tibial par l'intermédiaire du nerf cutané sural médial (n. saphène tibial) qui s'anastomose au cours de son trajet avec le rameau communiquant fibulaire et se termine en donnant le nerf cutané dorsal latéral du pied.



CHAPITRE 33

La jambe : anatomie topographique

JL Cornille

La limite supérieure de la jambe est un plan transversal passant sous la tubérosité tibiale, la limite inférieure est un plan transversal passant à deux travers de doigts au-dessus du relief des malléoles.

La jambe est formée par trois loges musculaires placées autour du squelette jambier : antérieure, latérale et postérieure.

Ce squelette est constitué du tibia et de la fibula réunis par la membrane interosseuse de la jambe ; à partir de la fibula deux septa intermusculaires isolent ces trois loges : le septum antérieur (cloison intermusculaire antérieure) et le septum intermusculaire postérieur (cloison intermusculaire externe).

Le plan superficiel antéro-latéral de la jambe (fig. 33-1)

Il est recouvert en totalité par le fascia crural (aponévrose jambière) qui est adhérent à la face médiale de la diaphyse du tibia où il se confond avec le périoste ; cette face du tibia est donc immédiatement sous-cutanée.

A la partie haute de ce fascia, on distingue les reliefs de la patella, du ligament patellaire (tendon rotulien) et des tendons des muscles de la patte d'oie. A la partie basse on peut décrire le rétinaculum supérieur des muscles extenseurs (lt. transverse de la jambe).

On peut diviser cette région en deux parties :

- la partie latérale est recouverte par deux groupes de rameaux nerveux provenant du nerf cutané sural latéral (n. cutané péronier) et du rameau communiquant fibulaire (n. saphène péronier) ; dans sa moitié inférieure, le nerf fibulaire superficiel (n. musculo-cutané) devient superficiel et se divise. Les rameaux nerveux sont recouverts par des anastomoses veineuses saphènes ;
- dans la partie médiale monte la grande veine saphène ; en bas elle passe en avant de la malléole médiale ; en arrière du genou, elle reçoit une collatérale jambière principale. Elle est anastomosée avec le réseau profond.

Cette veine est accompagnée par le nerf saphène (n. saphène interne) ; il est d'abord antérieur, puis postérieur à la veine, ses rameaux devenant le plus souvent antérieurs. La branche principale du nerf saphène dans cette région reste le rameau infra-patellaire (rameau rotulien).

La loge musculaire antérieure de la jambe (fig. 33-2)

Cette loge est formée de deux groupes musculaires séparés par le pédicule vasculo-nerveux.

Le groupe médial ne contient qu'un muscle : le muscle tibial antérieur (m. jambier antérieur) inséré sur la face latérale du tibia, il se termine au pied, sur le cunéiforme médial et le premier métatarsien. Ce muscle, innervé par le nerf fibulaire profond (n. tibial antérieur), est pronateur et fléchisseur du pied.

Le groupe latéral est formé de deux muscles superposés provenant de la fibula :

- le muscle long fléchisseur des orteils est le plus haut situé ; après avoir franchi le rétinaculum des muscles extenseurs, il reçoit au dos du pied trois des quatre insertions distales du muscle court extenseur des orteils (m. pédieux) et se termine par quatre tendons sur la phalange moyenne et la phalange distale des quatre derniers orteils ;

- le muscle long extenseur de l'hallux (m. extenseur propre du gros orteil) provient de la portion inférieure de la face médiale de la fibula et se termine seul, sur la phalange distale de l'hallux.

Ces deux muscles innervés par le nerf fibulaire profond (n. tibial antérieur) sont extenseurs des phalanges et fléchisseurs dorsaux du pied ; ils sont parfois accompagnés par le muscle troisième fibulaire (m. péronier antérieur), de même origine, inconstant, qui se temine sur la base du 5e métatarsien.

Entre ces muscles passent le nerf fibulaire profond et l'artère tibiale antérieure :

Le nerf fibulaire profond provient de la division du nerf fibulaire commun (n. sciatique poplité externe) qui pénètre dans la loge latérale en traversant le septum intermusculaire postérieur accompagné par les deux nerfs supérieurs du muscle tibial antérieur. Le nerf fibulaire profond contourne le col de la fibula et traverse le septum intermusculaire antérieur pour rejoindre la loge antérieure ; dans cette loge il est situé en dehors de l'artère puis en avant et enfin en dedans. Le nerf émet plusieurs collatérales pour les muscles de la loge antérieure ;

L'artère tibiale antérieure provient de la portion initiale de l'artère tibiale postérieure ; elle est accompagnée par deux veines ; elle traverse l'espace interosseux d'arrière en avant, au-dessus du bord supérieur de la membrane interosseuse de la jambe ; cette artère donne peu après son origine, une artère récurrente tibiale antérieure, une artère récurrente tibiale postérieure inconstante, une artère récurrente fibulaire antérieure et une artère récurrente fibulaire postérieure inconstante ; à la partie basse de la jambe, elle donne une artère malléolaire antéro-latérale et une artère malléolaire antéro-médiale.

La loge latérale de la jambe (fig. 33-3)

Elle est constituée par deux muscles fibulaires superposés : le muscle long fibulaire et le muscle court fibulaire.

Le muscle long fibulaire provient de la tête de la fibula et de deux insertions diaphysaires ; il est adhérent au fascia crural. Le muscle se continue à la partie moyenne de la jambe par un long tendon qui quitte la région en passant derrière la malléole latérale dans une gaine ostéo- fibreuse où passe également le tendon du muscle court fibulaire. Le muscle long fibulaire recouvre toujours le muscle court fibulaire, on est donc obligé de désinsérer le premier pour découvrir le second.

Le muscle court fibulaire provient aussi de la face latérale de la diaphyse de la fibula ; il est bas situé, sous-jacent au muscle long fibulaire. Comme le précédent, il quitte la région en glissant derrière la malléole latérale où il est sur le bord postéro-médial du tendon du muscle long fibulaire.

Les muscles fibulaires sont innervés par le nerf fibulaire superficiel (n. musculo-cutané), branche de division du nerf fibulaire commun ; son origine se fait à angle droit par rapport à celle du nerf fibulaire profond sur le col de la fibula, les trois nerfs sont recouverts par les insertions supérieures du muscle long fibulaire.

Le nerf fibulaire superficiel descend entre les deux chefs diaphysaires du muscle long fibulaires, puis entre les muscles long et court fibulaires. Il émet plusieurs branches pour le premier, une seule pour le second, puis le nerf se dirige en avant, perfore le septum intermusculaire antérieur et passe dans la loge antérieure de la jambe. Il est situé en arrière du muscle long extenseur des orteils (m. extenseur commun des orteils), et se divise en deux branches terminales pour la face dorsale du pied.

Il est accompagné dans sa partie haute par la branche fibulaire de l'artère tibiale antérieure.

Plan superficiel postérieur de la jambe (fig. 33-4)

La jambe est recouverte en arrière comme en avant par le fascia crural en continuité vers le haut avec celui de la fosse poplitée. Ce fascia se dédouble jusqu'au tiers moyen de la jambe. Il est renforcé dans sa partie distale par deux bandelettes latérales : le rétinaculum des muscles fléchisseurs (lt. annulaire interne du tarse) en dedans, et le rétinaculum supérieur des muscles péroniers latéralement (faisceau supérieur du lt. annulaire externe du tarse).

Dans le dédoublement du fascia, on retrouve les branches du nerf cutané sural médial (n. saphène tibial) et du rameau communiquant fibulaire (n. saphène péronier) ainsi que la petite veine saphène. Celle-ci apparaît dans la région derrière la malléole latérale, monte dans le dédoublement du fascia crural entre les deux chefs du muscle gastrocnémien. Le nerf cutané sural médial descend d'abord en regard de l'interstice des deux chefs du muscle gastrocnémien, sous le fascia crural. Il perfore ensuite ce fascia et est rejoint par le rameau communiquant fibulaire.

Ce rameau provient souvent d'un tronc commun avec le nerf cutané sural latéral (n. cutané péronier).

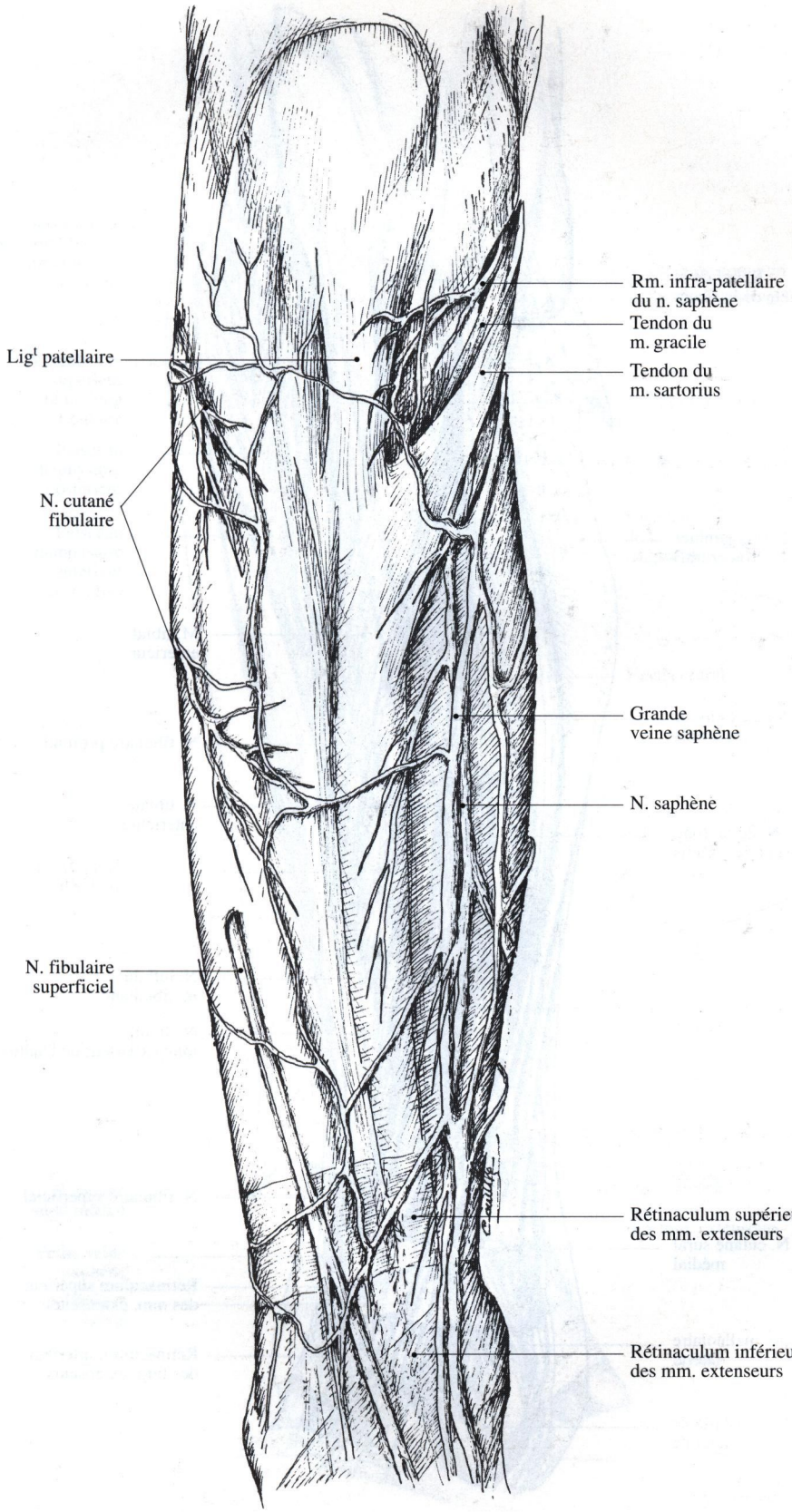

Fig. 33-1. Face antérieure de la jambe : dissection des plans superficiels

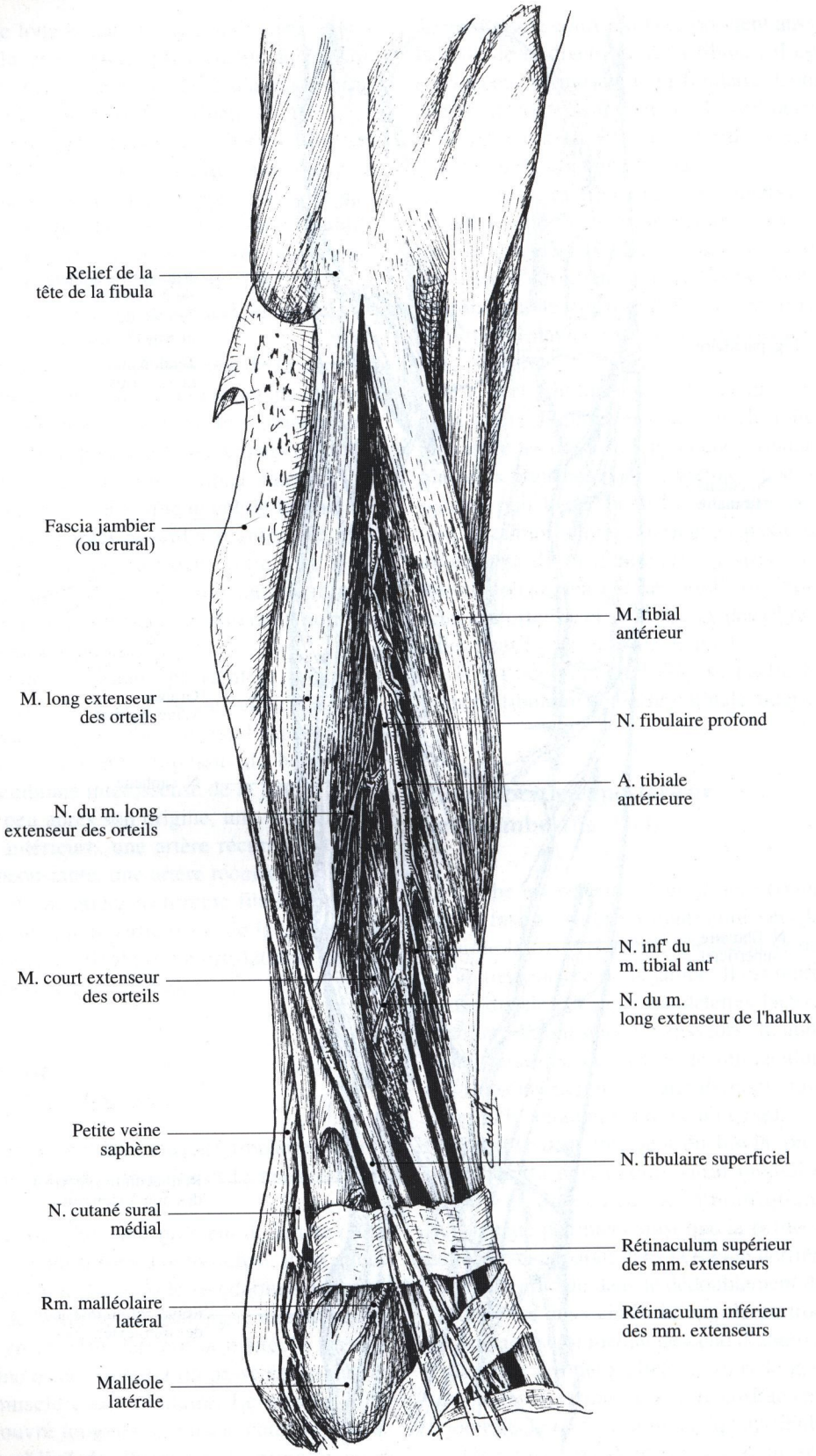

Fig. 33-2. Dissection de la loge antérieure de la jambe

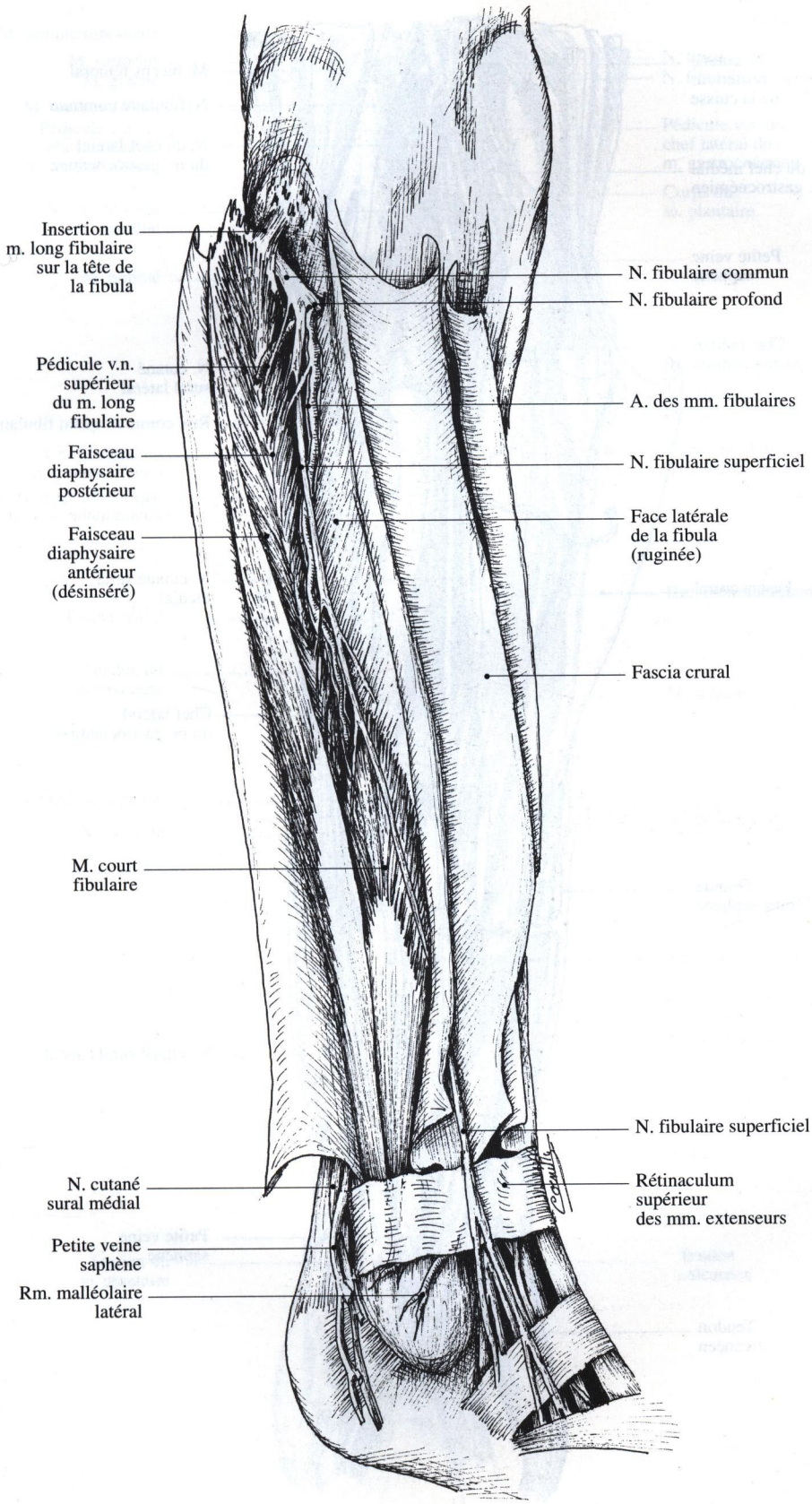

Fig. 33-3. Dissection de la loge latérale de la jambe

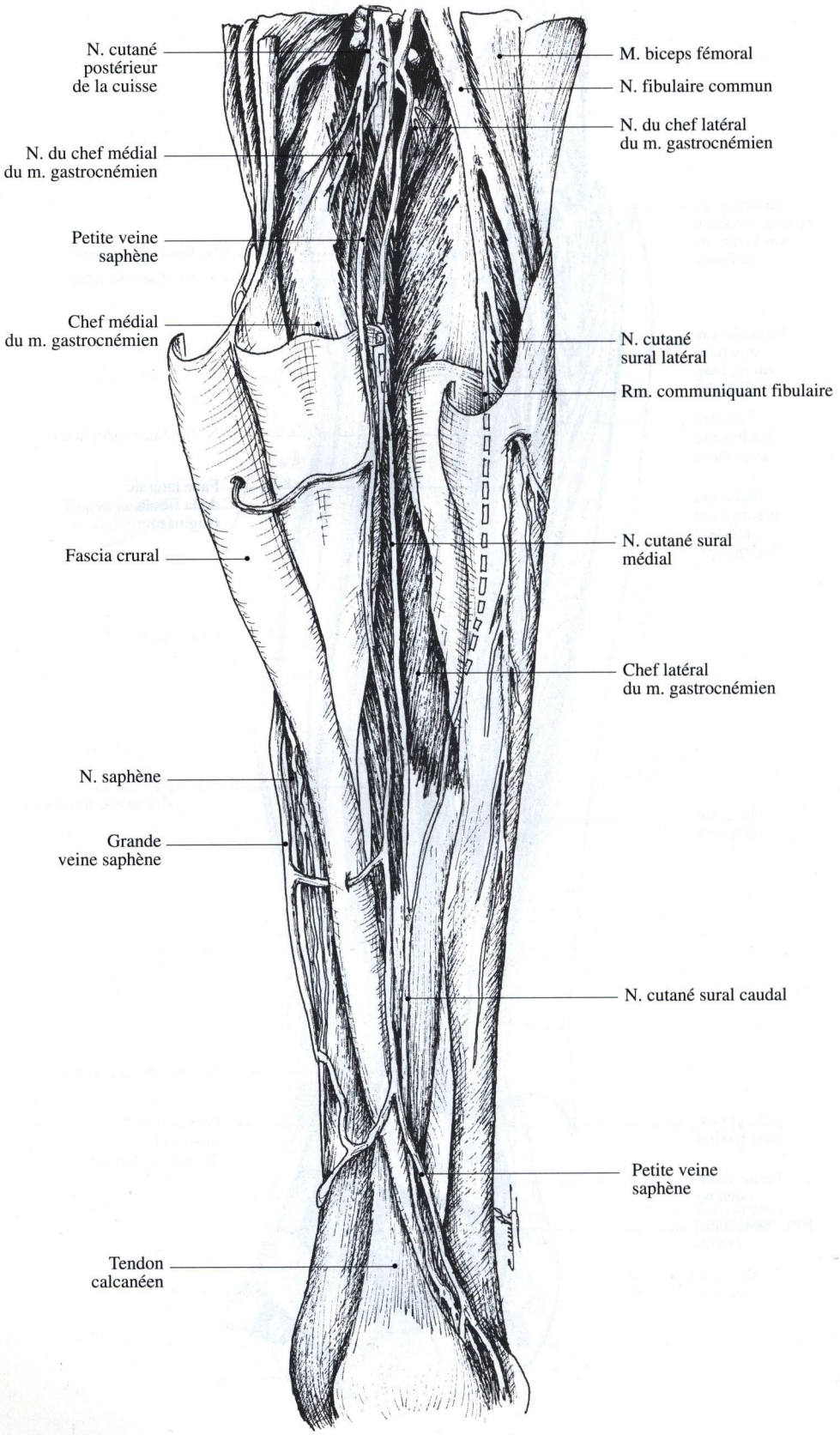

Fig. 33-4. Face postérieure de la jambe : dissection des plans superficiels

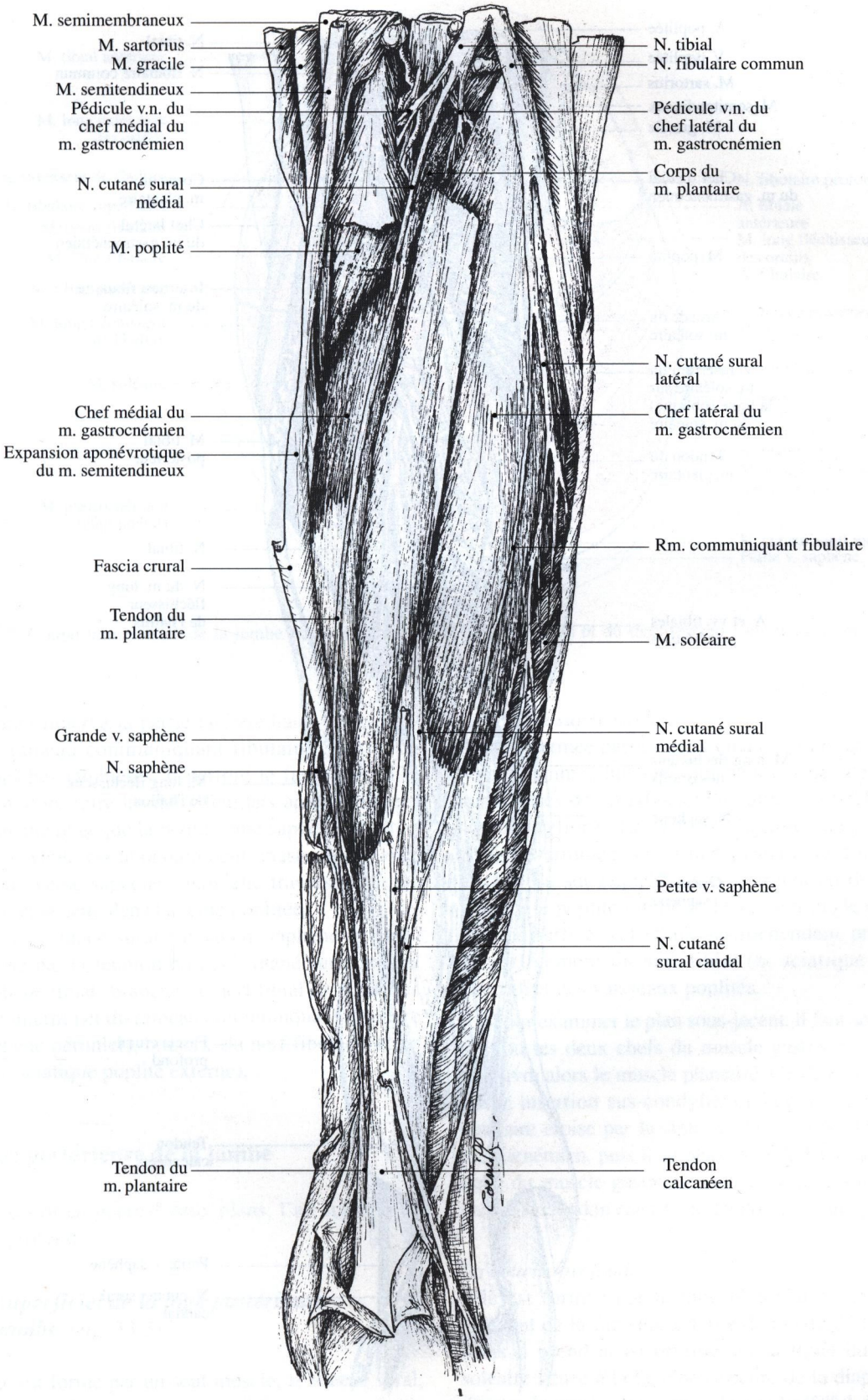

Fig. 33-5. Loge postérieure de la jambe : dissection de la couche musculaire superficielle

B.U. ANGERS

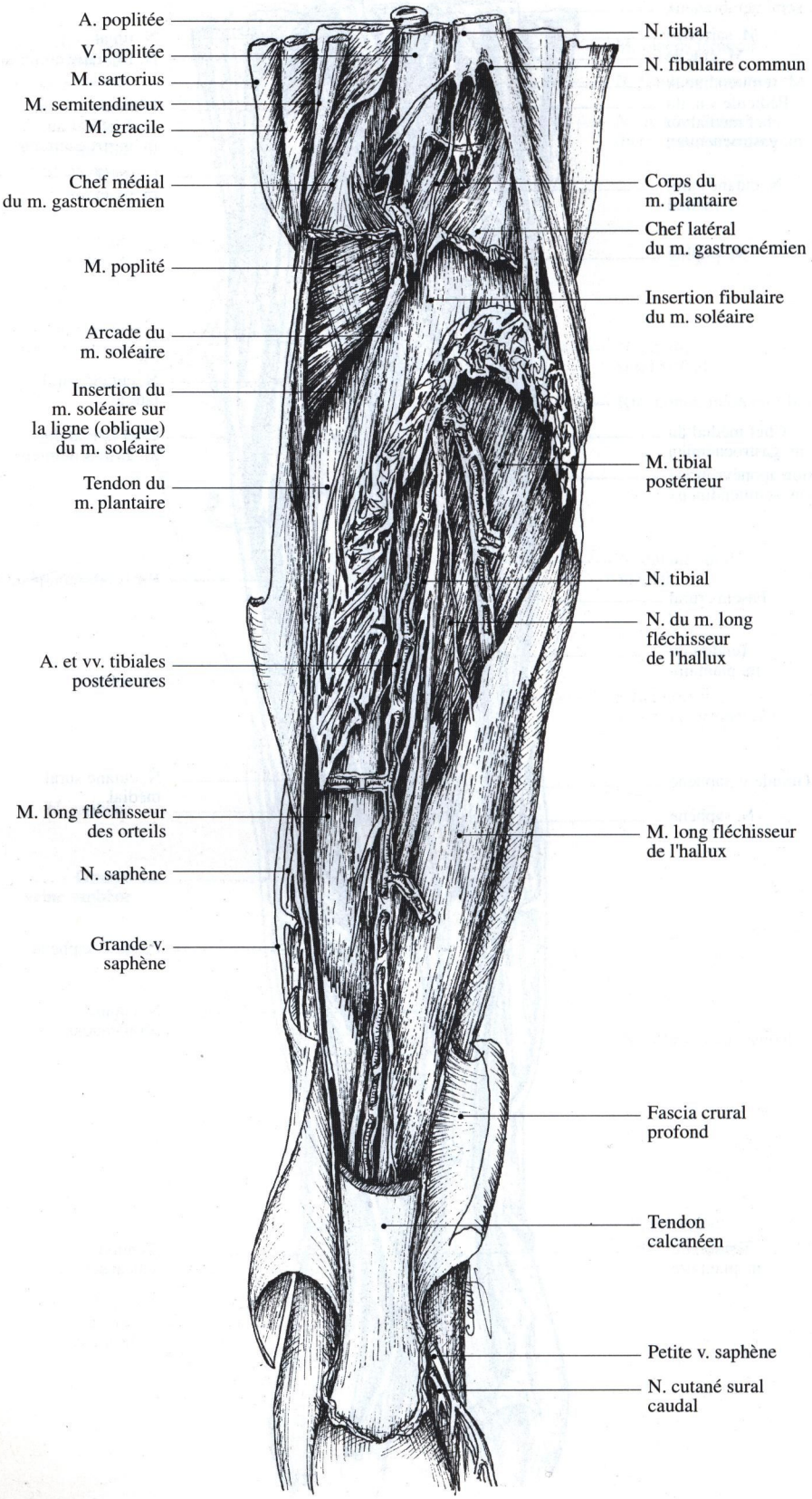

Fig. 33-6. Loge postérieure de la jambe : dissection de la couche musculaire profonde

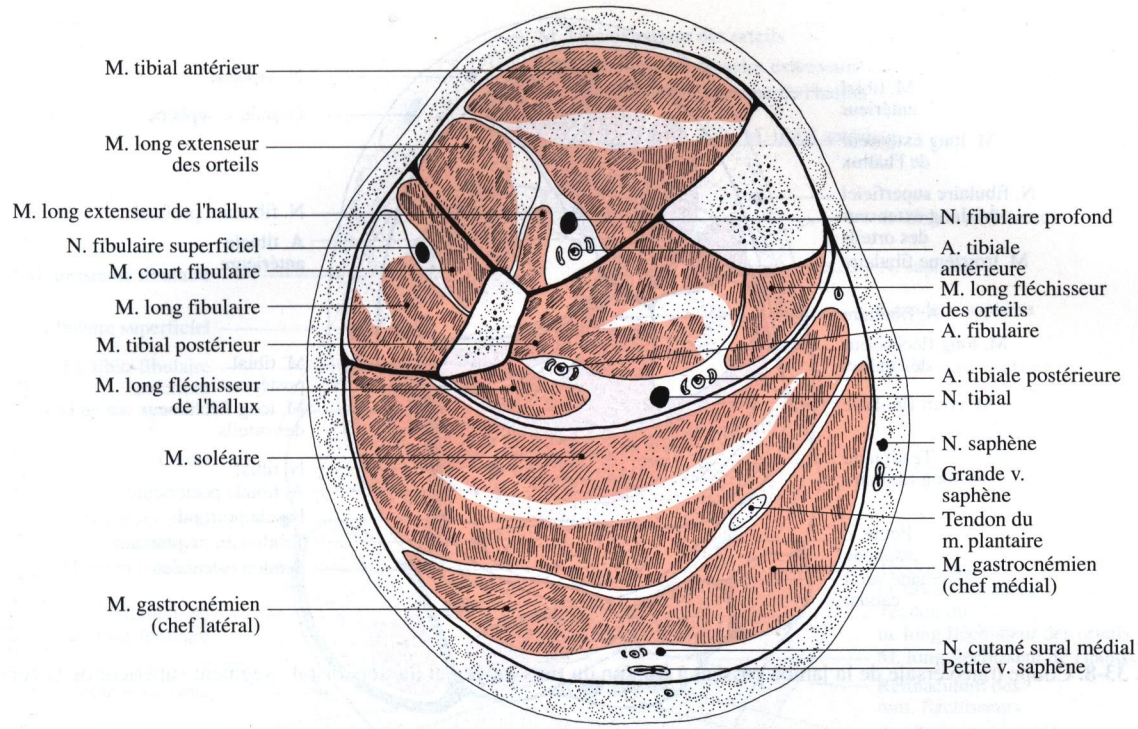

Fig. 33-7. Coupe transversale de la jambe passant à l'union du tiers proximal et du tiers moyen : segment supérieur de la coupe

Ce dernier innerve la partie latérale haute de la jambe. Le rameau communiquant fibulaire émet aussi des branches jambières, il perfore le fascia crural et descend alors entre les deux feuillets aponévrotiques sur le même plan que la petite veine saphène.

Cette veine est abondamment anastomosée avec la grande veine saphène ; puis elle traverse la fosse poplitée et se jette dans la veine poplitée.

Le nerf cutané sural caudal (n. saphène externe) est formé par la réunion du nerf cutané sural médial (n. saphène tibial) branche du nerf tibial (n. sciatique poplité interne) et du rameau communiquant fibulaire (n. saphène péronier), branche du nerf fibulaire commun (n. sciatique poplité externe).

La loge postérieure de la jambe

On lui décrit en général deux plans, l'un superficiel, l'autre profond.

Plan superficiel de la loge postérieure de la jambe (fig. 33-5)

Ce plan est formé par un seul muscle, le triceps sural, qui comporte deux couches musculaires :

La couche superficielle

Elle est formée par les deux chefs du muscle gastrocnémien (mm. jumeaux) qui naissent par des lames tendineuses des condyles fémoraux et des tubercules sus-condyliens. Les fibres charnues de ces deux chefs se terminent sur la face postérieure d'une lame tendineuse sur laquelle ils convergent en délimitant le triangle poplité inférieur. Dans ce triangle on aperçoit les nerfs et vaisseaux gastrocnémiens provenant respectivement du nerf tibial (n. sciatique poplité interne) et des vaisseaux poplités.

Pour examiner le plan sous-jacent, il faut sectionner l'un ou les deux chefs du muscle gastrocnémien. On découvre alors le muscle plantaire. Ce dernier provient d'une insertion sus-condylienne latérale. Le muscle plantaire croise par la suite le chef médial du muscle gastrocnémien, puis il se place sous la lame aponévrotique du muscle gastrocnémien et se jette sur le bord médial du tendon calcanéen (tendon d'Achille).

La couche profonde

Elle est formée par le muscle soléaire. Ce muscle provient de la face postérieure de la tête de la fibula. Mais il prend aussi origine sur la ligne du muscle soléaire située à la face postérieure de la diaphyse du tibia et la partie supérieure du bord médial de cet os

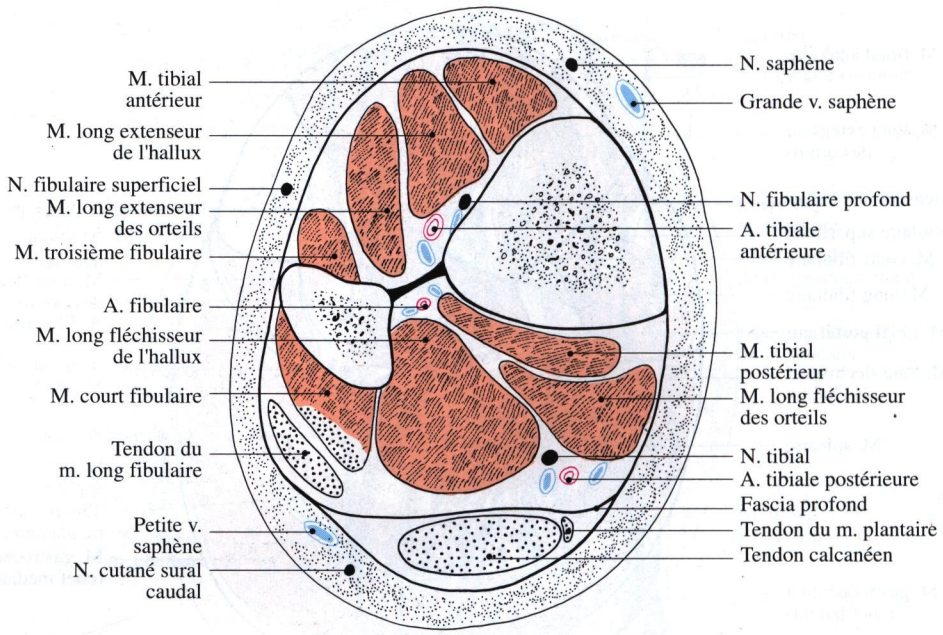

Fig. 33-8. Coupe transversale de la jambe passant à l'union du tiers moyen et du tiers distal : segment supérieur de la coupe

et sur une arcade tendineuse réunissant ces insertions sous laquelle s'engagent le nerf tibial (n. tibial postérieur) et l'artère tibiale postérieure.

Le muscle soléaire possède un fort tendon terminal qui s'unit à la lame aponévrotique du muscle gastrocnémien et forme le tendon calcanéen : ce tendon s'insère sur la moitié inférieure de la face postérieure du calcanéus : le triceps sural agit comme la courroie d'une poulie sur la cheville. Le tendon calcanéen est séparé de la partie haute du calcanéus par une bourse de glissement. Le chef médial du muscle gastrocnémien est également séparé du condyle médial par une bourse séreuse.

Dans le triangle poplité inférieur, le nerf tibial innerve le muscle plantaire, le muscle poplité et les deux chefs du muscle gastrocnémien, puis il passe sous l'arcade tendineuse du soléaire et innerve alors les muscles soléaire, fléchisseur des orteils et tibial postérieur. Il quitte ensuite la région en s'engageant dans le canal calcanéen.

L'artère poplitée donne, à la partie basse de la fosse poplitée, les artères disto-latérale et disto-médiale du genou (a. articulaires inférieures) puis elle passe sous l'arcade tendineuse du muscle soléaire et prend le nom d'artère tibiale postérieure. Celle-ci donne, dès son origine, l'artère tibiale antérieure qui quitte la région en passant entre les deux os de la jambe au bord supérieur de la membrane interosseuse pour rejoindre la loge musculaire antérieure.

L'artère tibiale postérieure est située sur le bord médial du nerf tibial (n. tibial postérieur). Elle donne, au quart supérieur de la jambe, l'artère fibulaire (voir chap. 30). Chacune de ces artères est accompagnée par deux veines.

Plan profond de la loge postérieure de la jambe (fig. 33-6)

La configuration même du muscle triceps sural explique qu'il faille, après avoir sectionné les deux chefs du muscle gastrocnémien, détacher le muscle soléaire si on veut voir le plan profond.

Dans ce plan, on découvre trois muscles :

Le muscle tibial postérieur (m. jambier postérieur)
Il s'insère sur la face postérieure du squelette et la membrane interosseuse de la jambe : situé au centre de la loge, son tendon terminal apparaît sous l'arcade du muscle long fléchisseur des orteils et quitte la région en se réfléchissant derrière la malléole médiale pour s'engager avec les autres tendons du plan profond dans le canal calcanéen.

Le muscle long fléchisseur des orteils
Il provient de la face postérieure du tibia : son corps musculaire a la forme d'une plume. Son tendon croi-

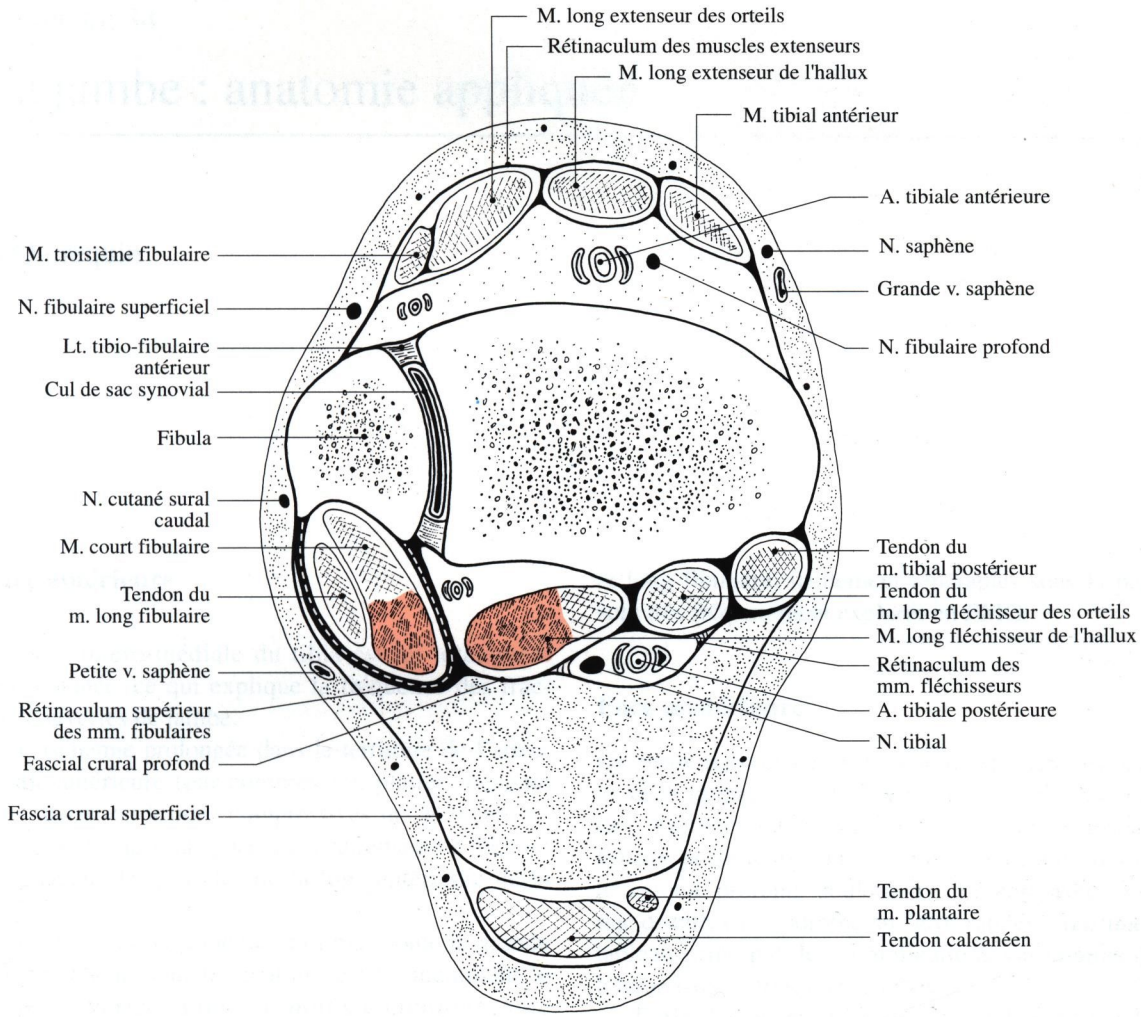

Fig. 33-9. Coupe transversale de la jambe passant par l'articulation tibio-fibulaire distale : segment supérieur de la coupe

se par en arrière le tendon du muscle tibial postérieur et s'engage dans le canal calcanéen ;

Le muscle long fléchisseur de l'hallux
Il provient de la face postérieure de la fibula ; semi-péniforme, son tendon rejoint celui du muscle long fléchisseur des orteils dans le canal calcanéen. Très volumineux, le muscle long fléchisseur de l'hallux recouvre l'artère fibulaire. Celle-ci donne au tiers inférieur de la jambe un rameau perforant (a. péronière antérieure) qui traverse la membrane interosseuse de la jambe et s'anastomose avec l'artère tibiale antérieure.

Tous ces muscles sont recouverts par l'aponévrose profonde de la loge postérieure, celle-ci est particulièrement épaisse dans son tiers inférieur. Entre aponévrose et muscles, le nerf tibial et l'artère tibiale postérieure se dirigent vers le canal calcanéen, l'artère reste médiale par rapport au nerf sur toute la longueur de la loge.

Bibliographie

1. Borrione F, Jouve JL, Louis R (1988) Anatomic basis for implantation of the Ilizarov system on the leg. Surg Radiol Anat 10 : 283-289



CHAPITRE 34

La jambe : anatomie appliquée

G Outrequin

Face antérieure

La face antéro-médiale du tibia est ici totalement sous-cutanée, ce qui explique la fréquence des fractures ouvertes de jambe.

L'ischémie prolongée dans le territoire de l'artère tibiale antérieure (par compression plâtrée, oedème sous plâtre, ou lésions compressives par ensevelissement) peut s'accompagner secondairement de nécrose et sphacèle des muscles de la loge antérieure de la jambe.

Le long du bord médial du tibia monte la grande veine saphène dont le territoire est fréquemment le siège de varices plus ou moins compliquées de troubles trophiques cutanés par oedèmes, dermite et ulcères chroniques.

La loge latérale contient les muscles fibulaires et la terminaison du nerf fibulaire commun (n. sciatique poplité externe). Au niveau du col de la fibula, ce nerf est très vulnérable et exposé aux traumatismes par contusion directe ou compression (compression par plâtre, contrainte positionnelle en rotation latérale prolongée du membre inférieur, dans les comas) ou même lésion nerveuse par brûlure de la face latérale de la jambe.

La paralysie du nerf fibulaire commun entraîne une impotence des muscles des loges antérieure et latérale avec perte de flexion dorsale et du valgus du pied. Il en résulte une attitude paralytique en varus-équin, et une boiterie particulière appelée "steppage". Enfin, la sciatalgie irradiée dans la loge latérale de la jambe, devant la cheville et au dos du pied est évocatrice d'une compression discale de la racine nerveuse L5. Pour toutes ces raisons, les muscles tibial antérieur et long fibulaire, facilement repérables sous la peau, sont très fréquemment explorés en EMG.

Face postérieure

La masse musculaire du muscle triceps sural est aussi le siège fréquent de claquages musculaires. Au cours des fractures de jambe les lésions des vaisseaux tibiaux postérieurs sont possibles, réalisant un vaste hématome profond, douloureux et tendu, avec ischémie distale. Ce syndrome du "gros mollet" constitue le tableau principal des complications vasculaires des traumatismes fermés des jambes.

Enfin, la sciatalgie irradiée au mollet, au talon et à la plante du pied est évocatrice d'une compression discale de la racine nerveuse S1.

L'axe longitudinal de la jambe

Au cours de l'examen clinique global, l'étude de l'axe longitudinal du membre inférieur normal est faite en traçant une droite rectiligne entre l'épine iliaque antéro-supérieure et la commissure du premier espace inter-métatarsien. Elle passe par le milieu de la patella, chez l'homme et par le bord latéral de la patella, chez la femme.

L'axe longitudinal de la jambe, tiré entre le sommet de la patella et le milieu de l'articulation tibio-tarsienne forme un angle ouvert en dehors de 170 à 175° avec l'axe de la diaphyse fémorale, qui caractérise le genu valgum physiologique (fig. 2-1). Il est un peu plus évident chez la femme en raison de la largeur du bassin.

CHAPITRE 35

La cheville et le pied : anatomie de surface

G Outrequin

La cheville

La région de la cheville est délimitée en haut par une horizontale passant à deux travers de doigts au-dessus du relief des malléoles et en bas, par une horizontale passant par la pointe de la malléole latérale qui est un peu plus longue que la malléole médiale.

Face antérieure

A ce niveau, contre le tibia, on identifie facilement, surtout en flexion dorsale du pied, la saillie du tendon du muscle tibial antérieur (m. jambier antérieur). C'est un repère important qui permet de tester la qualité fonctionnelle du muscle dans les parésies des muscles releveurs du pied, et d'apprécier leur récupération neurologique. Sur son bord latéral, on peut situer le tendon du muscle long extenseur de l'hallux (m. long extenseur du gros orteil). Plus latéralement encore, on palpe le tendon distal du muscle long extenseur des orteils (m. extenseur commun des orteils) et l'origine de ses quatre languettes tendineuses qui descendent vers le dos du pied.

Enfin, devant la malléole médiale et tout au long du bord médial de la jambe, monte verticalement la grande veine saphène (v. saphène interne).

Face postérieure

Sur la partie axiale de cette face, on voit le relief important du tendon calcanéen (tendon d'Achille). La dépression rétro-malléolaire latérale contient les tendons des muscles péroniers. A cet endroit, dans les plans sous-cutanés, monte la petite veine saphène (v. saphène externe). Dans la dépression rétro-malléolaire médiale se trouvent les tendons des muscles fléchisseurs du pied et des orteils. A cet endroit on peut palper le pouls de l'artère tibiale postérieure.

Le pied

Face dorsale

Sous le réseau sous-cutané de l'arcade veineuse dorsale superficielle, on distingue très bien le tendon du muscle long extenseur de l'hallux et les quatre languettes tendineuses du muscle long extenseur des orteils. Sur leur bord latéral, on peut identifier le corps musculaire du muscle court extenseur des orteils (m. pédieux). Dans la première commissure inter-métatarsienne, on peut percevoir le pouls de l'artère dorsale du pied (pouls pédieux).

Face latérale

Sous la pointe de la malléole latérale, et sur la face latérale du talon, passe la portion distale du nerf cutané sural médial (n. cutané péronier) devenu nerf cutané sural caudal qui permet, à son niveau, une mesure de la vitesse de conduction nerveuse sensitive. Plus en avant, à la moitié du bord latéral du pied, on peut reconnaître la saillie osseuse de la tubérosité du cinquième métatarsien.

Face médiale

Sous la malléole médiale se trouve le sommet du sustentaculum tali et l'entrée de la gouttière calcanéenne

qui contient le pédicule vasculo-nerveux de la plante du pied (a. et n. plantaires).

Le bord médial du pied correspond à l'arche plantaire médiale.

Face plantaire

Elle est fortement concave dans sa moitié médiale, réalisant ainsi la voûte plantaire. Celle-ci est constituée par trois arcades :

- l'arche plantaire médiale, la plus élevée et la plus concave ;
- l'arche plantaire latérale ;
- l'arche plantaire antérieure.

Supportant le poids du corps, la plante du pied repose sur le sol par trois points d'appui :

- l'appui antéro-médial s'effectue sur la tête du premier métatarsien, et les deux os sésamoïdes de l'articulation métatarso-phalangienne de l'hallux ;
- l'appui antéro-latéral se fait sur la tête du cinquième métatarsien ;
- l'appui postérieur est calcanéen. Il s'effectue sur le relief plantaire de la grosse tubérosité du calcanéus.

Les troubles statiques de la voûte plantaire se traduisent par un affaissement (pied plat), une concavité excessive (pied creux) ou une inversion de l'arche plantaire antérieure (avant-pied rond). Les troubles statiques de la plante s'accompagnent souvent de durillons plantaires. Les déformations de la plante du pied peuvent être étudiées par la prise des empreintes plantaires ou par l'examen sur miroir podoscopique.

CHAPITRE 36

Le squelette du pied

G Outrequin et JP Chevrel

Le squelette du pied est formé par :
- le tarse postérieur ;
- le tarse antérieur ;
- le métatarse ;
- les phalanges.

Le tarse postérieur

Le tarse postérieur est formé par deux os : le talus (astragale) qui surmonte le calcanéus (calcanéum).

Le talus (astragale)

Os court, il forme le sommet de la voûte tarsienne et s'articule avec les os de la jambe en haut, avec le calcanéus en bas, et avec l'os naviculaire (scaphoïde tarsien) en avant.

On décrit au talus trois segments :
- un segment postérieur, volumineux, le corps ;
- un segment antérieur, arrondi, la tête ;
- un segment intermédiaire, le col.

Face supérieure (figs. 36-1 et 36-3)

Elle est occupée, dans toute l'étendue du corps de l'os, par une surface articulaire saillante et arrondie, en forme de poulie : c'est la trochlée du talus qui s'articule avec le tibia. Elle est plus large en avant qu'en arrière, convexe d'avant en arrière, concave transversalement.

En avant de la trochlée, la face supérieure se rétrécit et répond au col où l'on peut voir une gouttière transversale limitée en avant par une crête rugueuse également transversale : la gouttière reçoit le bord antérieur du tibia dans les mouvements de flexion dorsale du pied, la crête rugueuse donne insertion à la capsule de l'articulation talo-crurale (articulation tibio-astragalienne). Plus en avant, on voit déborder le pourtour supérieur de la tête.

Face inférieure (fig. 36-4)

Elle s'articule avec le calcanéus par deux surfaces articulaires, les surfaces articulaires calcanéennes antérieure et postérieure séparées par une gouttière oblique en avant et en dehors : le sillon du talus (sillon astragalien), formant avec le calcanéus, le sinus du tarse.

La surface antérieure est souvent divisée en deux facettes secondaires. La surface postérieure a la forme d'un segment de cylindre creux.

Face latérale (fig. 36-5)

Elle s'articule avec la malléole latérale par une facette articulaire triangulaire à base supérieure, appelée surface malléolaire latérale (facette péronière). Le sommet de la facette articulaire est saillant latéralement, au niveau du processus latéral du talus (apophyse externe).

Face médiale (fig. 36-6)

Elle présente à sa partie supérieure une facette articulaire en forme de virgule dont la grosse extrémité est en avant. C'est la surface malléolaire médiale (facette tibiale). Elle s'articule avec la malléole médiale.

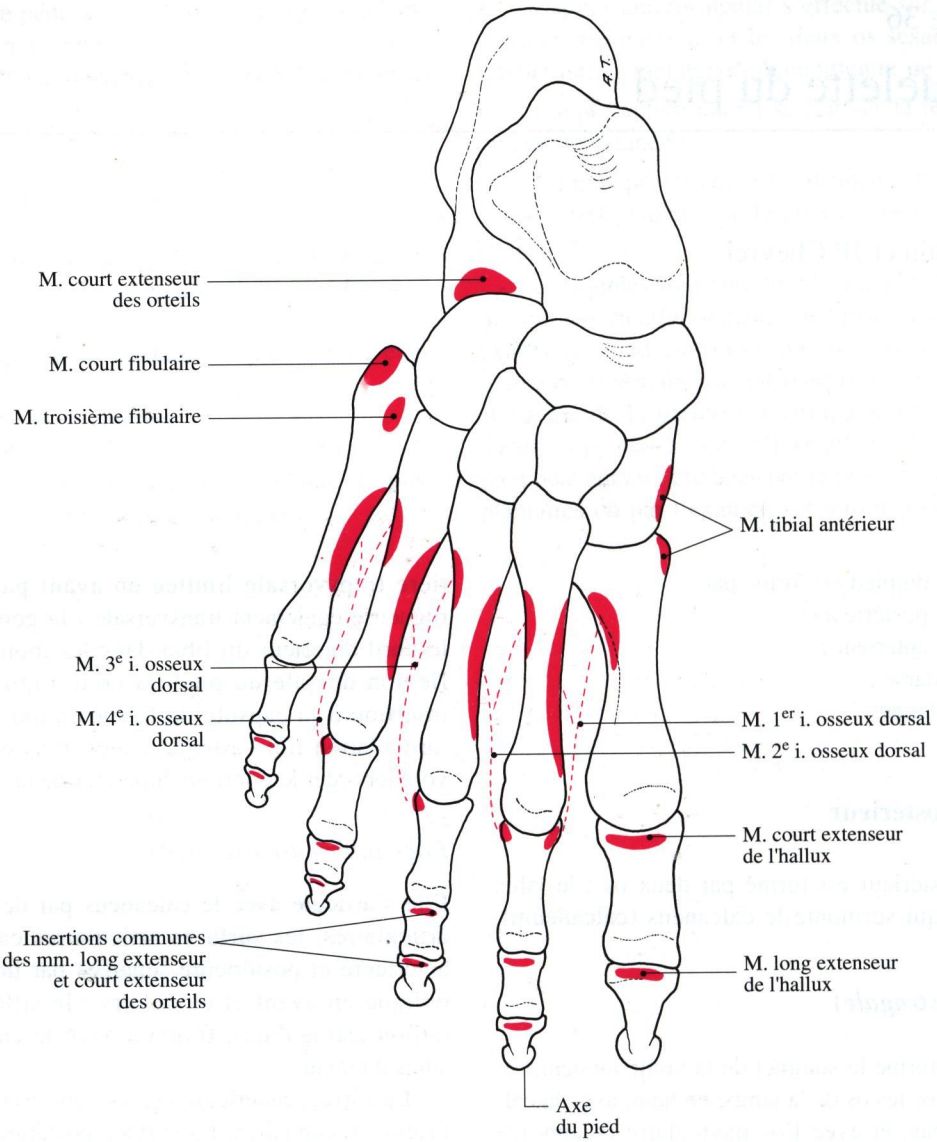

Fig. 36-1. Le squelette du pied : face dorsale

Face antérieure

Appelée tête du talus, c'est une saillie convexe allongée transversalement qui forme la surface articulaire naviculaire (surface articulaire de la tête de l'astragale).

Face postérieure

Dans sa partie médiale, il existe un sillon oblique en bas et en dedans, en rapport avec le tendon du muscle long fléchisseur de l'hallux. Ce sillon est bordé par deux tubercules : le tubercule médial et le tubercule latéral parfois complété par un osselet surnuméraire, visible à la radio, et appelé os trigone (fig. 36-6).

Le calcanéus (calcanéum)

Situé au-dessous du talus, le calcanéus est le plus volumineux des os du tarse. Il forme la saillie du talon. On lui décrit habituellement six faces.

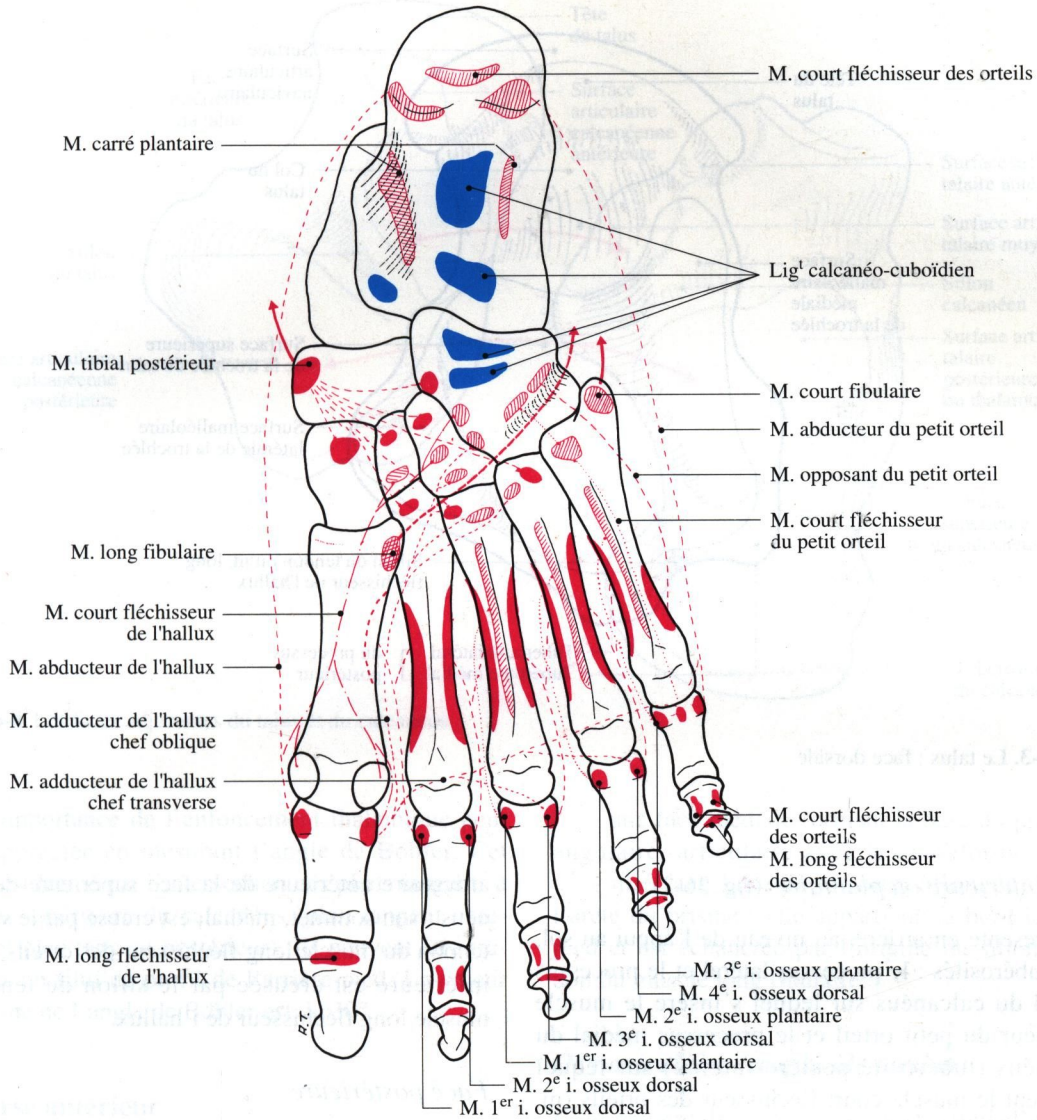

Fig. 36-2. Le squelette du pied : face plantaire

Face supérieure (fig. 36-4)

Elle comprend deux segments distincts. Le segment antérieur est recouvert par le talus et présente deux surfaces articulaires allongées : les surfaces articulaires talaires antérieure, souvent subdivisée en deux facettes secondaires, et postérieure. Ces deux surfaces sont en rapport avec les facettes articulaires de la face inférieure du talus et séparées l'une de l'autre par un sillon oblique en avant et en dehors : le sillon calcanéen, qui forme, avec le sillon du talus, le sinus du tarse. Dans ce sillon s'insèrent :

- médialement les deux plans du ligament interosseux ;

- latéralement, le muscle court extenseur des orteils (m. pédieux), le ligament bifurqué (lt. en Y de Chopart) et le rétinaculum inférieur des muscles extenseurs (lt. annulaire antérieur du tarse) en arrière du muscle court extenseur des orteils. La surface talaire postérieure supportant une partie du poids du corps s'appelle aussi : thalamus du tarse. Le segment postérieur déborde en arrière le talus : il est convexe transversalement et concave d'avant en arrière.

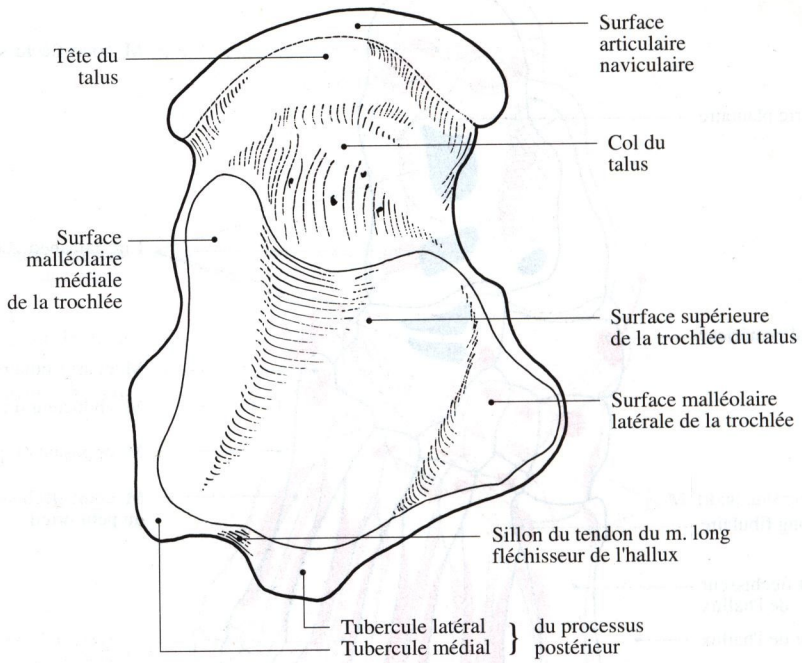

Fig. 36-3. Le talus : face dorsale

Face inférieure ou plantaire (fig. 36-2)

Elle présente en arrière, au niveau de l'appui au sol, deux tubérosités : le processus latéral et le processus médial du calcanéus sur lequel s'insère le muscle abducteur du petit orteil et le processus médial du calcanéus (tubérosité postéro-interne) sur lequel s'insèrent le muscle court fléchisseur des orteils (m. court fléchisseur plantaire) et le muscle abducteur de l'hallux.

Face latérale (fig. 36-7)

Cette face est à peu près plane. Elle présente cependant à sa partie moyenne un tubercule qui sépare le sillon du tendon du muscle long fibulaire, qui est au-dessous, de la trochlée fibulaire (gouttière du m. court fibulaire), qui est au-dessus.

Face médiale (fig. 36-8)

Elle est occupée par une large gouttière oblique en bas et en avant (gouttière calcanéenne), surmontée par une volumineuse saillie osseuse appelée petite apophyse du calcanéus, ou sustentaculum tali. La face supérieure du sustentaculum supporte la facette articulaire antérieure de la face supérieure du calcanéus ; son sommet, médial, est creusé par le sillon du tendon du muscle long fléchisseur des orteils, sa face inférieure est creusée par le sillon du tendon du muscle long fléchisseur de l'hallux.

Face postérieure

Rugueuse et volumineuse, elle correspond à la tubérosité du calcanéus. Le tendon calcanéen (tendon d'Achille) et le muscle plantaire s'y insèrent dans sa moitié inférieure.

Face antérieure

Cette face se trouve à l'extrémité antérieure, un peu rétrécie, du calcanéus (grande apophyse). Elle porte la surface articulaire cuboïdienne.

Applications cliniques

Le tarse postérieur transmet au sol la plus grande partie du poids du corps. Les fractures du calcanéus par tassement (fractures pré ou sous-thalamiques) sont fréquentes par chute avec réception sur l'arrière-pied.

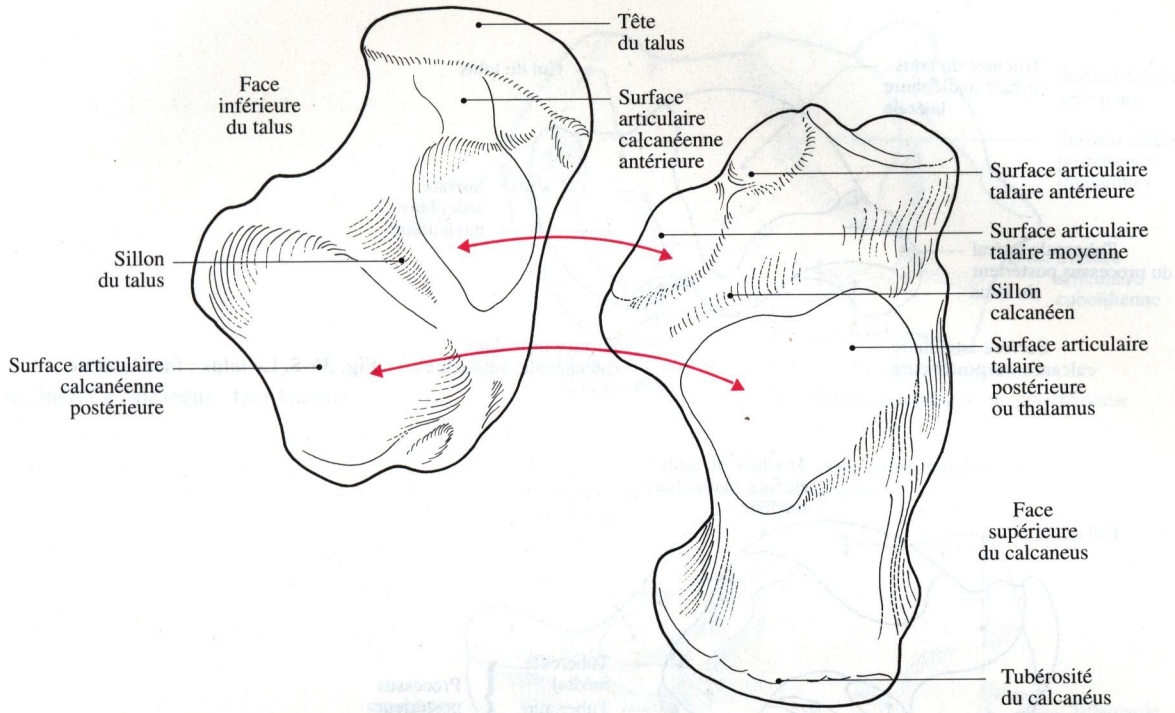

Fig. 36-4. Les faces adjacentes du talus et du calcanéus

L'importance de l'enfoncement thalamique peut être appréciée en mesurant l'angle de Böhler. Cet angle est formé par l'intersection des plans tangents à la face supérieure du calcanéus (plan tangent antérieur et plan tangent postérieur). Ils peuvent être tracés sur un film de profil de l'arrière-pied. La valeur moyenne de l'angle de Böhler est de 30°.

Le tarse antérieur

Le tarse antérieur est formé par cinq os : l'os cuboïde, l'os naviculaire et les trois os cunéiformes.

Os cuboïde (figs. 36-1, 36-2)

En forme de prisme triangulaire à base médiale ou peut lui décrire :

- une face plantaire creusée par le sillon du tendon du muscle long fibulaire, oblique en avant et en dedans, bordé en arrière par une crête mousse : la tubérosité du cuboïde ;
- une face dorsale, oblique en bas et latéralement ;
- une face postérieure, articulaire avec le calcanéus ;
- une face antérieure où l'on peut voir deux facettes articulaires séparées par une crête mousse répondant au quatrième et au cinquième métatarsiens ;
- une face médiale formant la base du prisme triangulaire, articulaire avec le cunéiforme latéral ;
- une face latérale, étroite, allongée, formant l'arête du prisme ; elle appartient au bord latéral du pied et est échancrée par l'origine du sillon du tendon du muscle long fibulaire.

Os naviculaire (scaphoïde tarsien)

L'os naviculaire est un os court aplati d'avant en arrière, allongé transversalement, situé sur le côté médial du pied, en avant du talus. Son bord médial présente un tubercule : la tubérosité de l'os naviculaire, sur lequel s'insère le tendon du muscle tibial postérieur. Sa face postérieure s'articule avec la tête du talus, sa face antérieure présente trois facettes articulaires séparées par deux crêtes mousses, articulaires avec les trois cunéiformes.

Les os cunéiformes

Au nombre de trois, on distingue : l'os cunéiforme médial, l'os cunéiforme intermédiaire et l'os cunéiforme latéral.

Comme leurs noms l'indiquent, ils ont une forme de coins, à base plantaire pour le cunéiforme médial, à base dorsale pour les deux autres.

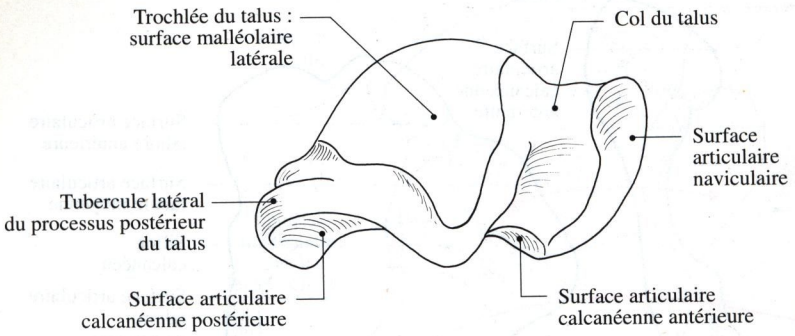

Fig. 36-5. Le talus : face latérale

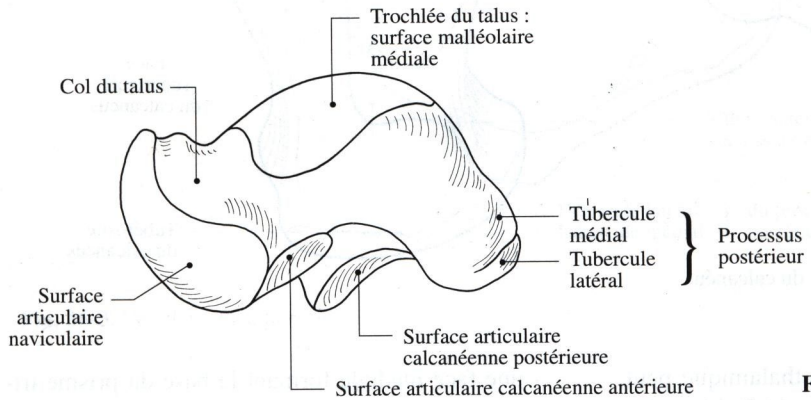

Fig. 36-6. Le talus : face médiale

Architecture des os du tarse

Tous les os du tarse sont constitués par une masse de tissu spongieux enveloppée par du tissu osseux compact. Les travées principales du tissu spongieux partent de la trochlée du talus et se portent dans trois directions différentes en formant trois piliers suivant lesquels se répartissent les pressions transmises au sol par le membre inférieur. Ces piliers sont : un pilier postérieur, qui se dirige vers le talon ; un pilier antéro-médial qui s'étend, à travers le col et la tête du talus, à l'os naviculaire et plus loin aux trois premiers métatarsiens ; un pilier antéro-latéral dont les travées passent par la grande apophyse du calcanéus, l'os cuboïde et les deux derniers métatarsiens.

Le métatarse

Le métatarse est composé de cinq os longs : les métatarsiens. Ils s'articulent en arrière avec les os de la deuxième rangée du tarse, en avant avec les premières phalanges des orteils. On les désigne sous les noms de premier, deuxième, troisième, quatrième et cinquième métatarsien, en allant du bord médial vers le bord latéral. Les métatarsiens présentent des caractères généraux qui leur sont communs et des caractères particuliers à chacun d'eux.

Caractères communs à tous les métatarsiens

Ce sont des os longs : le corps, prismatique, triangulaire à la coupe, limite avec celui du métatarsien voisin, un espace intermétatarsien ou espace interosseux ; l'extrémité antérieure, ou tête, est aplatie transversalement et porte une surface articulaire en forme de condyle. L'extrémité postérieure s'appelle la base.

Caractères particuliers des métatarsiens

- Métatarsien I (ou premier métatarsien) : il est trapu, plus court et plus épais que les autres. Sa base présente deux éminences : les tubercules médial et latéral.

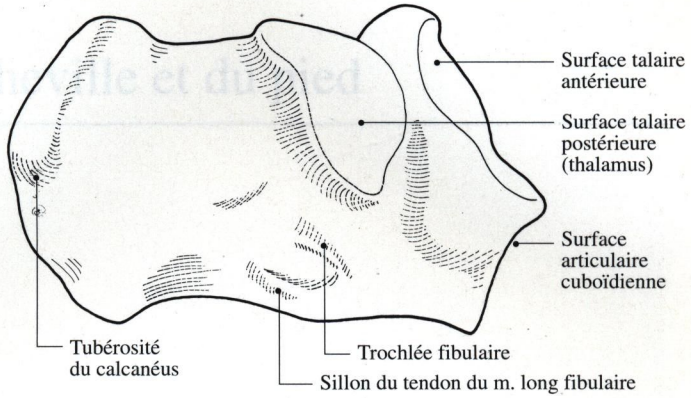

Fig. 36-7. Le calcanéus : face latérale

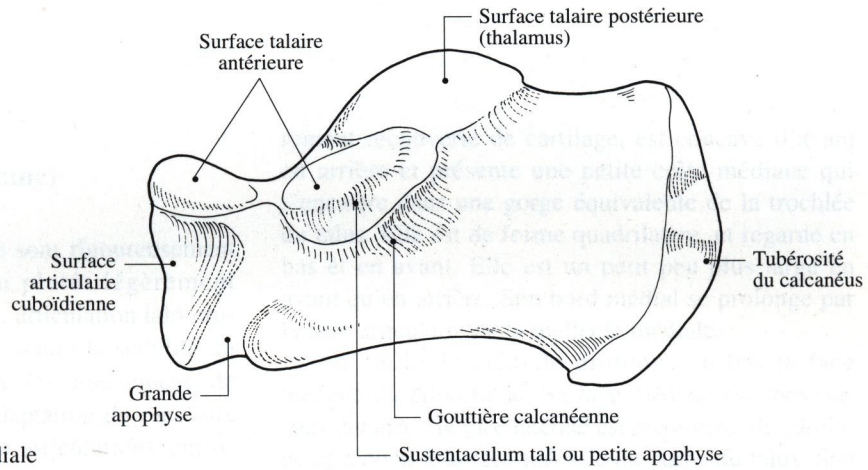

Fig. 36-8. Le calcanéus : face médiale

- Métatarsien II (ou deuxième métatarsien) : c'est le plus long. Il correspond à l'axe du pied.
- Métatarsien V (ou cinquième métatarsien) : sa base porte une forte apophyse : la tubérosité du métatarsien V sur laquelle s'insère le tendon du muscle court fibulaire.

Architecture des métatarsiens

Leur corps est formé d'une gaine épaisse de tissu compact qui entoure un canal médullaire dont l'étendue est variable. Les extrémités sont constituées par un tissu spongieux, entouré de tissu compact.

Les phalanges

Les phalanges des orteils sont comparables à celles des doigts de la main autant par leur dimension que par leurs formes, mais elles ont une taille plus réduite sauf pour les deux phalanges de l'hallux. Les quatre autres orteils ont une phalange proximale, une phalange moyenne, et une phalange distale.

Les os sésamoïdes du pied

Ces os se situent toujours à la face plantaire. Deux d'entre eux sont constants : au niveau de la première articulation métatarso-phalangienne, en regard de la tête du premier métatarsien.

Bibliographie

1. Cronier P , Pillet JC, Talha A, Ghestem P, Liebault B, Rieux D, Mercier Ph, Lescalie F, Pillet J (1988) Scanographic study of the calcaneus : normal anatomy and clinical applications. Surg Radiol Anat 10 : 303-310
2. Faure C (1981) Le squelette de l'avant-pied. Anat Clin 3 : 49-65

CHAPITRE 37

Les articulations de la cheville et du pied

Cl Kénési et G Outrequin

Articulation talo-crurale (a. tibio-péronéo-astragalienne)

Les mouvements de la cheville sont rigoureusement limités à un plan sagittal ou plutôt légèrement oblique en avant et en dehors. L'articulation talo-crurale, rigoureusement encastrée, assure la stabilité du pied par rapport à la jambe dans les mouvements de la marche et de la course. L'adaptation du pied aux inégalités du sol est le fait des articulations intrinsèques du pied.

Cette articulation met en contact trois pièces osseuses qui sont : le tibia, la fibula et le talus.

Étude des surfaces articulaires

Il est classique de décrire une mortaise formée par l'extrémité distale du tibia et de la fibula, un tenon formé par le corps du talus :

La mortaise tibio-fibulaire

L'extrémité distale du tibia est quadrangulaire, prolongée médialement par une apophyse qui la dépasse très largement vers le bas : la malléole médiale (voir chap. 27).

Le pilon tibial proprement dit est plus étendu transversalement que d'avant en arrière. Son bord postérieur (troisième malléole de Destot) descend plus bas que le bord antérieur. Sa face latérale porte l'incisure fibulaire (échancrure péronière), triangulaire. Elle reçoit la partie distale de la diaphyse fibulaire qui se moule sur elle sans interposition de cartilage (voir chap. 28). La face distale du pilon tibial, entièrement recouverte de cartilage, est concave d'avant en arrière et présente une petite crête médiane qui s'encastre dans une gorge équivalente de la trochlée du talus. Elle est de forme quadrilatère, et regarde en bas et en avant. Elle est un petit peu plus large en avant qu'en arrière. Son bord médial se prolonge par la face articulaire de la malléole médiale.

La malléole médiale prolonge en bas la face médiale du pilon tibial. Sa face médiale est convexe, sous-cutanée. Sa face latérale est recouverte de cartilage et répond à la face médiale du corps du talus. Son bord antérieur donne insertion au ligament médial de l'articulation talo-crurale (lt. latéral interne) (figs. 37 5, 37-6). Son bord postérieur est creusé d'une gouttière parfois double qui répond au tendon du muscle tibial postérieur en dedans, et au tendon du muscle long fléchisseur des orteils en dehors.

Son sommet est bifide, plus volumineux en avant qu'en arrière.

L'épiphyse fibulaire distale désignée sous le nom de malléole latérale est de forme pointue, lancéolée. Elle descend plus bas que la malléole médiale. Elle est un peu déjetée en arrière. Sa face latérale sous-cutanée est plus saillante que la malléole tibiale. Sa face médiale présente deux segments, l'un, supérieur pour l'insertion du ligament interosseux tibio-fibulaire distal, l'autre, inférieur, cartilagineux, triangulaire à base supérieure qui répond à la face latérale du corps du talus (figs. 37-3, 37-4). Le sommet de l'épiphyse est creusé à ce niveau d'une profonde fossette. Le bord antérieur est coudé avec un segment supérieur oblique en bas et en avant, un segment inférieur oblique en bas et en arrière. Le bord postérieur, véritable face, est creusé de deux gouttières dans lesquelles glissent les tendons des muscles fibulaires.

Le tenon

Il est formé par la partie supérieure du corps du talus, articulaire sur ses faces supérieure, latérale et médiale (voir chap. 36). La face supérieure est la trochlée du talus, plus large en avant qu'en arrière. Très convexe, elle présente une petite gorge sagittale peu marquée qui répond à la crête analogue de la face distale du pilon tibial (fig. 36-3). Le bord latéral du tenon est plus aigu que le bord médial qui est mousse. La surface malléolaire médiale (facette tibiale) a la forme d'une virgule à grosse extrémité antérieure et à extrémité postérieure effilée (fig. 36-6). La surface malléolaire latérale (facette péronière) qui répond à la fibula, est triangulaire à sommet inférieur (fig. 36-5). Ce sommet est déjeté en dehors par la saillie du processus latéral du talus (apophyse externe). La face latérale du talus est donc véritablement moulée sur la face médiale de la malléole fibulaire.

La mortaise tibio-fibulaire

Elle est complétée par les ligaments tibio-fibulaires distaux, antérieur et postérieur qui amarrent solidement l'extrémité inférieure des deux os de la jambe : le ligament antérieur s'étend sur 3 cm de haut environ ; son bord inférieur affleure l'interligne talo-crural (fig. 28-1). Le ligament postérieur est encore plus développé que le précédent. Ses fibres sont aussi obliques en bas et en dehors. Il est extrêmement solide.

Ces deux ligaments sont renforcés par la partie basse du ligament interosseux de la jambe, épaissi à ce niveau.

L'entorse de cet appareil ligamentaire entraîne un diastasis tibio-fibulaire distal.

Les moyens d'union

Il existe une capsule articulaire continue ainsi que des ligaments antérieur, postérieur et latéraux. Cependant, tous ces constituants sont très minces, voire déhiscents en avant et en arrière. Les principales formations ligamentaires sont les ligaments collatéraux.

Le ligament collatéral latéral (lt. latéral externe) est formé de trois faisceaux (figs. 37-3, 37-4). C'est le ligament le plus fréquemment lésé dans les entorses de la cheville. On distingue d'avant en arrière : un faisceau antérieur, ou ligament talo-fibulaire antérieur (lt. péronéo-astragalien antérieur). Il prend son origine sur le bord antérieur de la malléole fibulaire à sa partie moyenne, à peu près au niveau où les deux segments du bord antérieur changent d'orientation. Il est très court, oblique en bas et en avant et se termine sur le corps du talus juste en avant de la surface malléolaire latérale.

Le faisceau moyen est calcanéo-fibulaire par son trajet : il s'insère sur le bord antérieur de la malléole latérale, sous le faisceau précédent. Il se dirige en bas et en arrière contournant le sommet de la malléole dont il peut être séparé par une petite bourse séreuse. Il se termine sur la face latérale du calcanéus. Le faisceau postérieur ou talo-fibulaire postérieur (lt. péronéo-astragalien postérieur), est le plus solide. Il est rarement atteint dans les lésions ligamentaires latérales de la cheville. Il est cyclindrique, puissant et prend son origine dans la fossette creusée juste au niveau du sommet de la malléole. Il a un trajet antéro-postérieur très court, horizontal et se termine sur le tubercule postéro-latéral du talus.

Le ligament collatéral médial (lt. latéral interne) est disposé en deux plans, l'un profond, l'autre superficiel (figs. 37-5, 37-6).

Le plan profond descend vers le talus. Il est très solide. Il prend son origine sur le sommet de la malléole médiale, se dirige en bas et en arrière et se termine à la partie postérieure du corps du talus juste au-dessous de la surface malléolaire médiale en virgule.

Le plan superficiel (lt. de Farabeuf) est de forme triangulaire, d'où son autre nom de ligament deltoïde. Il s'insère sur le bord antérieur de la malléole médiale. Il s'étend en éventail et recouvre la partie antérieure du plan profond dont il reste indépendant. Il se termine sur le bord médial des os du tarse : extrémité médiale de l'os naviculaire, petite apophyse du calcanéus, ligament glénoïdien qui réunit les deux os précédents.

Moyens de glissement

La synoviale tapisse la face profonde de l'articulation. Elle émet quelques rares prolongements : un prolongement antérieur devant le tibia et devant le col du talus, et surtout un prolongement supérieur qui forme un petit cul-de-sac se glissant entre tibia et fibula au niveau de l'articulation tibio-fibulaire distale (voir chap. 28).

Mécanique articulaire : les mouvements de la cheville

L'articulation talo-crurale ne permet qu'un seul degré de liberté : les mouvements d'élévation ou d'abaissement de l'avant-pied se déroulent dans le seul plan vertico-sagittal ou presque sagittal. Dans un

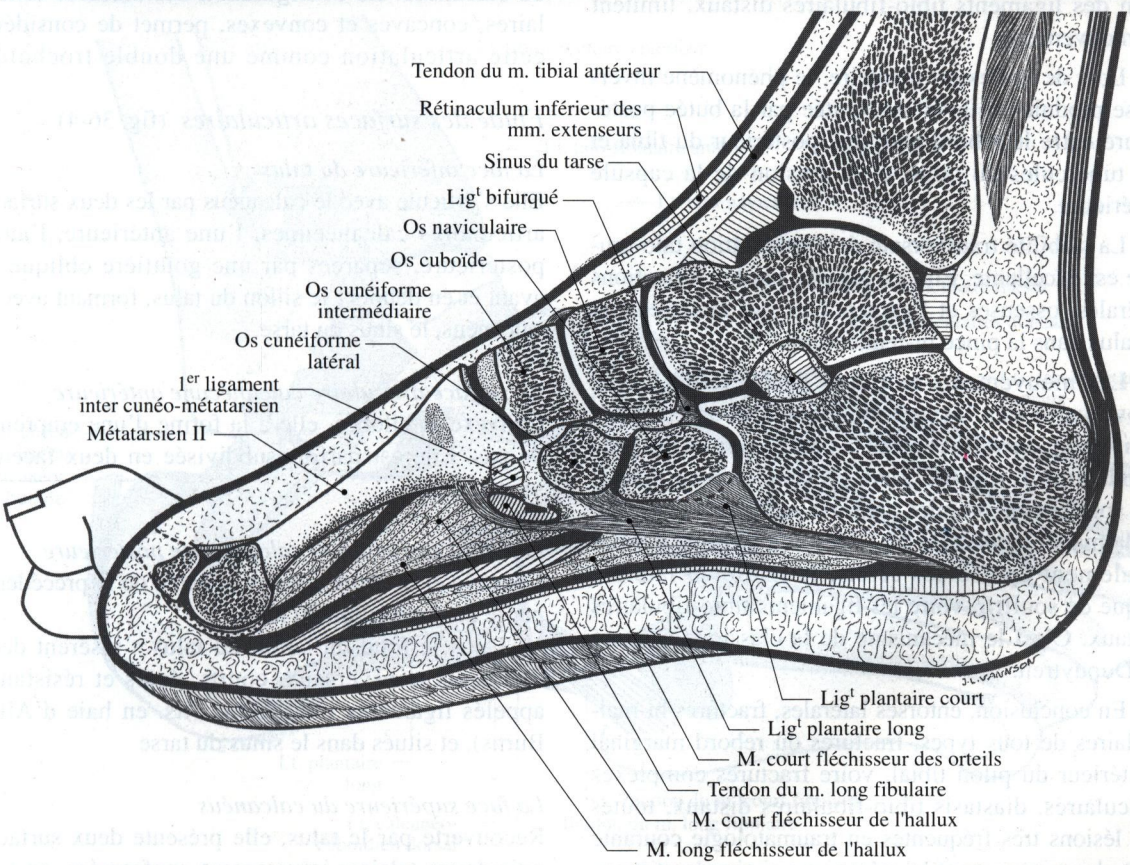

Fig. 37-1, 37-2. Coupe sagittale passant par l'axe du pied. In : Guyot J (1981) Atlas of Human Limbs Joints, Springer-Verlag Berlin, Heidelberg, New York

but de simplification, le mouvement d'élévation est appelé flexion dorsale du pied, et le mouvement d'abaissement flexion plantaire du pied.

Les mouvements de l'articulation talo-crurale se produisent donc dans un seul plan proche du plan sagittal, oblique en avant et latéralement d'une vingtaine de degrés environ. La position anatomique de référence est une position intermédiaire plaçant le pied à angle droit sur l'axe de la jambe. Les mouvements sont possibles dans deux directions : flexion dorsale de 20 à 25° environ, flexion plantaire de 30 à 40°.

Dans la flexion dorsale, le talus étant un petit peu plus large en avant qu'en arrière, un écartement de la pince malléolaire se produit s'accompagnant d'une rotation médiale de la malléole fibulaire. Ce mouvement est freiné par des obstacles osseux et ligamentaires : contact entre le bord antérieur du pilon tibial et la face supérieure du col du talus (c'est à ce niveau que se développent les premiers ostéophytes d'arthrose du "pied de footballeur").

Facteurs ligamentaires : la mise en tension de la capsule postérieure et en particulier des faisceaux postérieurs des ligaments collatéraux, la mise en tension des ligaments tibio-fibulaires distaux, limitent ce mouvement.

Lors de la flexion plantaire, le phénomène inverse se produit : celle-ci est limitée par la butée postérieure entre le rebord marginal postérieur du tibia et les tubercules du talus, et la tension de la capsule antérieure.

La stabilité transversale de l'articulation talo-crurale est excellente. Elle est assurée par les formations latérales, osseuses et ligamentaires qui maintiennent le talus dans la pince bi-malléolaire.

Les mouvements extrêmes de latéralité forcée provoquent des lésions siégeant d'abord dans la convexité du mouvement : par exemple, lors de l'abduction forcée du pied, c'est le hauban médial qui souffrira en premier : entorse médiale ou fracture de la malléole médiale. Si l'énergie cinétique n'a pas totalement épuisé ses effets, la malléole latérale risque de souffrir, voire les ligaments tibio-fibulaires distaux. C'est le mécanisme de la classique fracture de Dupuytren.

En conclusion, entorses latérales, fractures bi-malléolaires de tous types, fractures du rebord marginal postérieur du pilon tibial, voire fractures complexes articulaires, diastasis tibio-fibulaires distaux, toutes ces lésions très fréquentes en traumatologie courante perturbent gravement la mécanique si simple et pourtant si précise de l'articulation de la cheville.

Articulations intrinsèques du pied et des orteils

Elles comprennent trois articulations tarsiennes complexes qui sont (fig. 37-7) :

- l'articulation sous-talienne (articulation sous-astragalienne);
- l'articulation transverse du tarse (articulation médio-tarsienne ou articulation de Chopart);
- l'articulation tarso-métatarsienne ou articulation de Lisfranc.

Les autres articulations au niveau de l'avant-pied sont de simples articulations planes (arthrodies) qui réunissent entre eux les petits os du tarse antérieur (os naviculaire, os cuboïde et os cunéiformes).

Les articulations des orteils sont comparables, dans leur organisation générale, à celles des doigts de la main.

Articulation sous-talienne (articulation sous-astragalienne)

Elle met en présence les faces réciproques du talus et du calcanéus. La configuration des surfaces articulaires, concaves et convexes, permet de considérer cette articulation comme une double trochoïde.

Etude des surfaces articulaires (fig. 36-4)

La face inférieure du talus
Elle s'articule avec le calcanéus par les deux surfaces articulaires calcanéennes, l'une antérieure, l'autre postérieure, séparées par une gouttière oblique en avant et en dehors : le sillon du talus, formant avec le calcanéus, le sinus du tarse.

La surface articulaire calcanéenne antérieure
Convexe et bilobée, elle a la forme d'une empreinte de pas. Elle est parfois subdivisée en deux facettes secondaires.

La surface articulaire calcanéenne postérieure
Concave et ovalaire, elle est séparée de la précédente par le profond sillon du talus.

Dans le fond du sillon du talus s'insèrent deux ligaments transversaux, courts, épais et résistants, appelés ligaments interosseux (lts. en haie d'Allan Burns), et situés dans le sinus du tarse.

La face supérieure du calcanéus
Recouverte par le talus, elle présente deux surfaces articulaires talaires inversement conformées, en rapport avec les facettes articulaires de la face inférieure

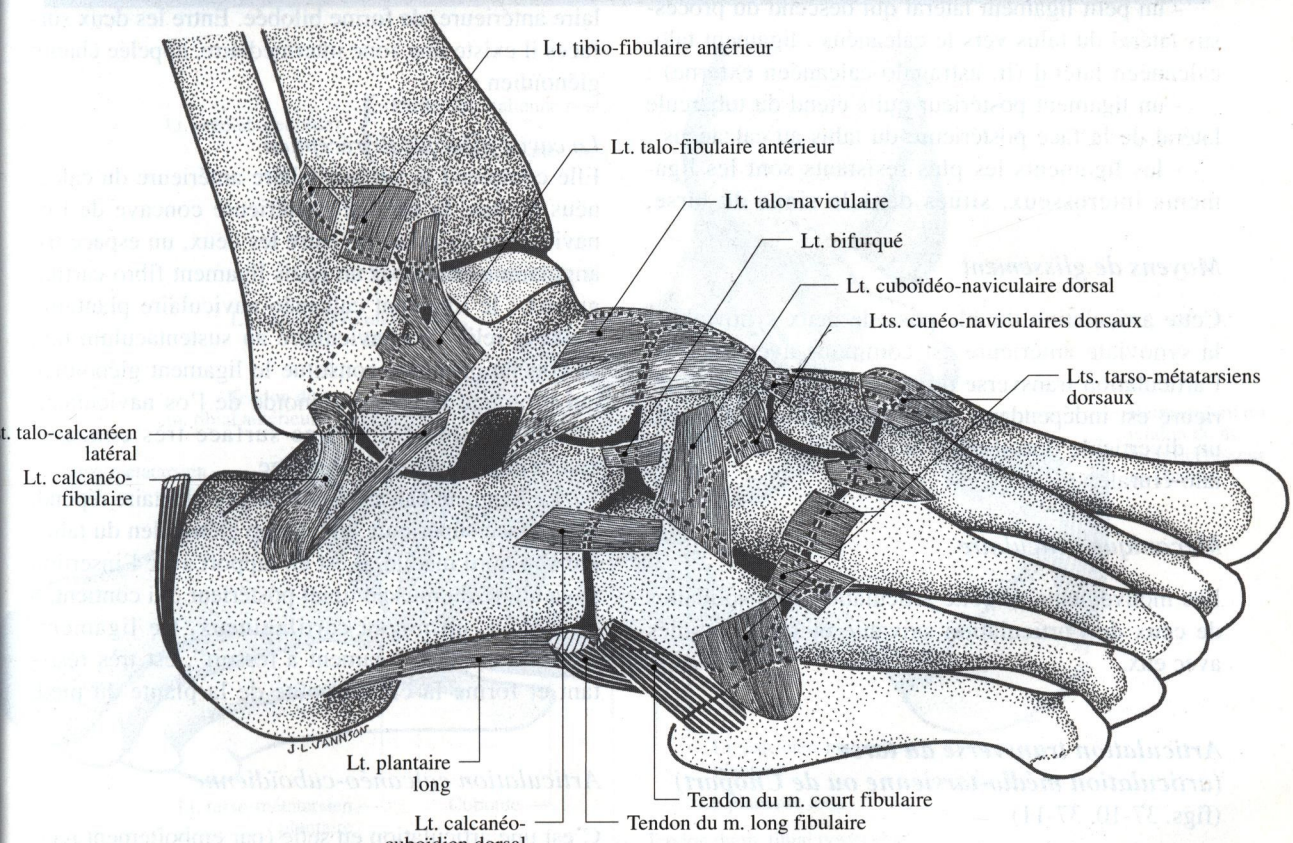

Fig. 37-3, 37-4. Vue latérale des articulations de la cheville et du pied. In : Guyot J (1981) Atlas of Human Limbs Joints, Springer-Verlag Berlin, Heidelberg, New York

du talus. Elles sont séparées par un sillon : le sillon calcanéen (rainure calcanéenne), qui délimite avec le talus, le sinus du tarse.

La surface articulaire talaire antérieure
Concave et bilobée elle répond à la surface homologue du talus.

La surface articulaire talaire postérieure
Fortement convexe, elle supporte une partie du poids du corps. Elle est aussi appelée : thalamus du tarse.

Le sillon calcanéen reçoit l'insertion des ligaments interosseux.

Moyens d'union

Capsules
Cette articulation comporte deux capsules : la capsule antérieure est commune avec la capsule de l'articulation transverse du tarse, la capsule postérieure est indépendante ; elle s'insère autour des surfaces articulaires postérieures.

Ligaments passifs (figs. 37-8, 37-9)
Les capsules sont complétées par :

- un petit ligament latéral qui descend du processus latéral du talus vers le calcanéus : ligament talo-calcanéen latéral (lt. astragalo-calcanéen externe) ;
- un ligament postérieur qui s'étend du tubercule latéral de la face postérieure du talus au calcanéus ;
- les ligaments les plus résistants sont les ligaments interosseux, situés dans le sinus du tarse.

Moyens de glissement

Cette articulation double possède deux synoviales : la synoviale antérieure est commune avec celle de l'articulation transverse du tarse, la synoviale postérieure est indépendante mais peut communiquer par un diverticule dorsal avec la cavité de l'articulation talo-crurale.

Mécanique articulaire

Les mouvements de cette articulation sont solidaires de ceux de l'articulation suivante et seront étudiés avec eux.

Articulation transverse du tarse (articulation médio-tarsienne ou de Chopart) (figs. 37-10, 37-11)

Elle réunit le tarse antérieur au tarse postérieur. Elle met en présence les surfaces articulaires antérieures du talus et du calcanéus, d'une part, avec les surfaces articulaires postérieures de l'os naviculaire et de l'os cuboïde, d'autre part.

Elle est, en fait, composée de deux articulations contiguës : l'articulation talo-calcanéo-naviculaire (astragalo-scapho-calcanéenne) et, latéralement, l'articulation calcanéo-cuboïdienne.

Articulation talo-calcanéo-naviculaire (astragalo-scapho-calcanéenne)

Cette articulation comprend dans une même cavité articulaire la surface talaire antérieure du calcanéus, la surface homologue du talus, la tête du talus et la surface postérieure de l'os naviculaire. Elle forme globalement une articulation condylaire (condylienne) dont le condyle est la tête du talus.

Etude des surfaces articulaires (fig. 37-8)

Le condyle articulaire : la tête et le col du talus
Il comprend la surface très arrondie de la tête du talus et, à la partie inférieure du col, la surface articulaire antérieure, de forme bilobée. Entre les deux surfaces il existe une zone intermédiaire, appelée champ glénoïdien ;

La cavité glénoïde de réception
Elle comprend la surface talaire antérieure du calcanéus en bas, la surface postérieure concave de l'os naviculaire en avant et, entre les deux, un espace triangulaire comblé par un épais ligament fibro-cartilagineux : le ligament calcanéo-naviculaire plantaire. Celui-ci relie l'os naviculaire au sustentaculum tali, sa couche profonde constitue le ligament glénoïdien qui prolonge la cavité glénoïde de l'os naviculaire.

L'ensemble forme une surface très concave, entièrement revêtue de cartilage.

Le ligament calcanéo-naviculaire plantaire répond, par sa face supérieure, au champ glénoïdien du talus. Par son bord médial, il est en rapport avec l'insertion naviculaire du muscle tibial postérieur qui contient, à ce niveau, un noyau cartilagineux. Ce ligament, autrefois appelé "ligament à ressort", est très résistant et forme la clé de voûte de la plante du pied.

Articulation calcanéo-cuboïdienne

C'est une articulation en selle (par emboîtement réciproque) située sur le bord latéral de l'articulation précédente.

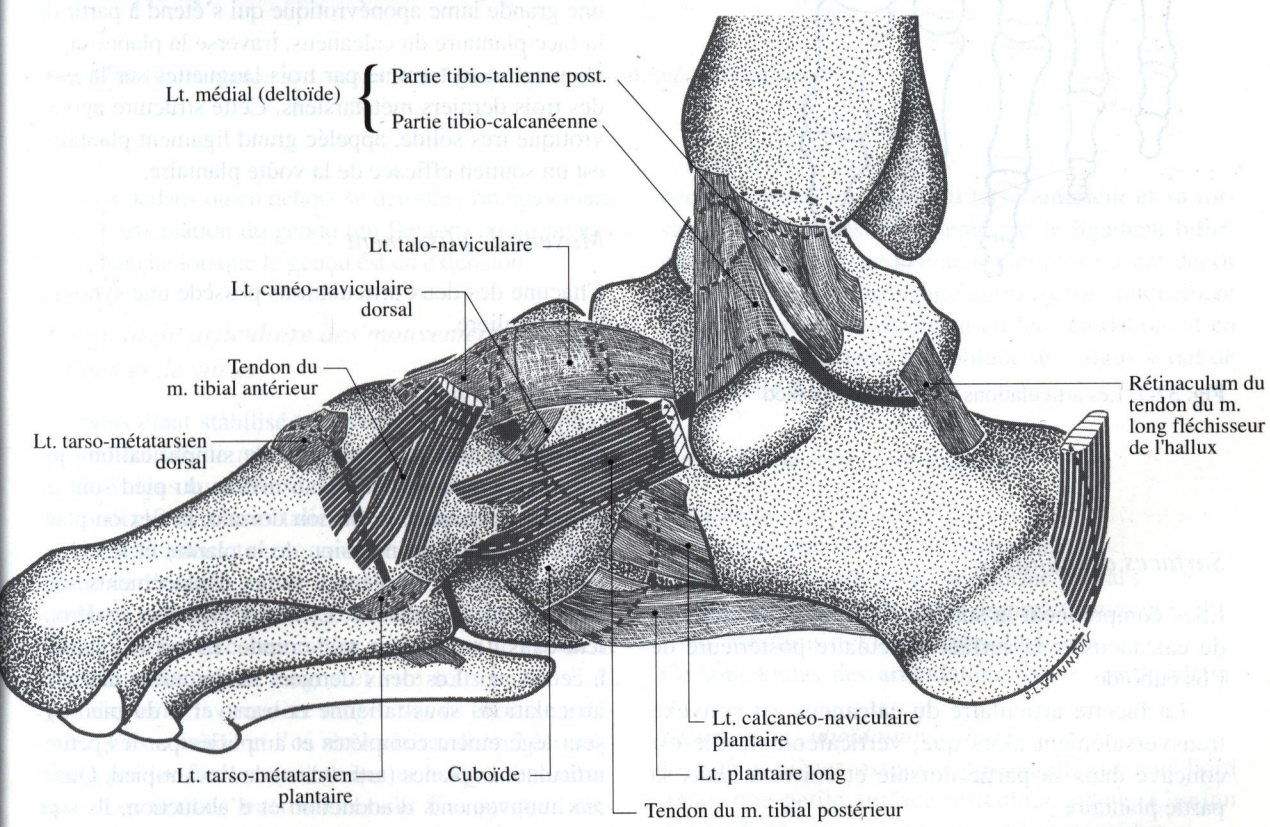

Fig. 37-5, 37-6. Vue médiale des articulations de la cheville et du pied. In : Guyot J (1981) Atlas of Human Limbs Joints, Springer-Verlag Berlin, Heidelberg, New York

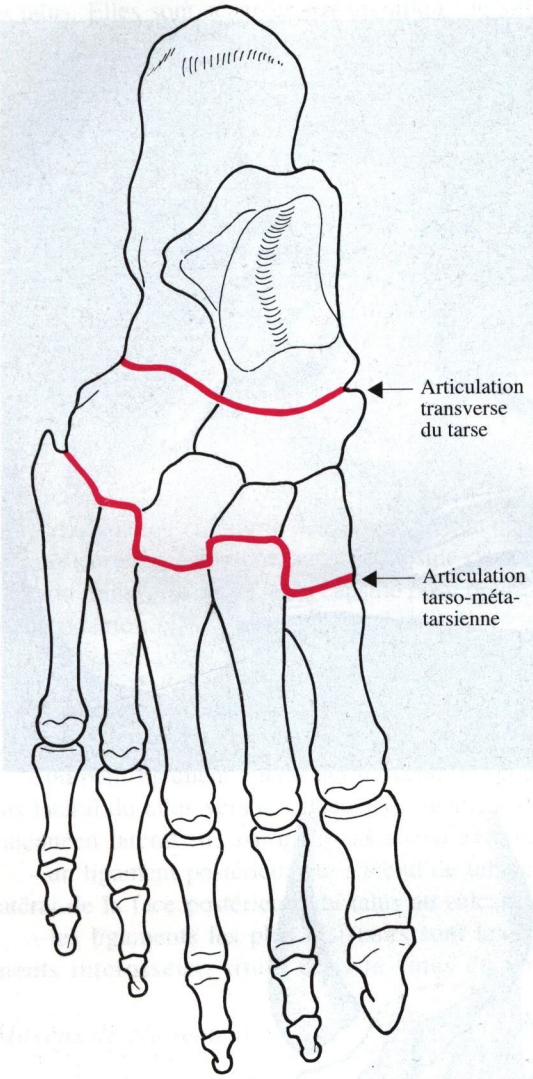

Fig. 37-7. Les articulations intrinsèques du pied

Surfaces articulaires

Elles comprennent la surface articulaire cuboïdienne du calcanéus et la surface articulaire postérieure de l'os cuboïde.

La facette articulaire du calcanéus est convexe transversalement alors que, verticalement, elle est concave dans sa partie dorsale et convexe dans sa partie plantaire.

La facette articulaire de l'os cuboïde est inversement conformée.

L'interligne de l'articulation transverse du tarse a, transversalement sur le dos du pied, la forme générale d'un S italique.

Moyens d'union (figs. 37-10, 37-11)

Chacune de ces deux articulations est pourvue d'une capsule. La capsule médiale est commune avec la partie antérieure de l'articulation sous-talienne. Les ligaments sont dorsaux et plantaires.

Il existe un ligament dorsal pour chacune des deux articulations : ligament talo-naviculaire dorsal et ligament calcanéo-cuboïdien dorsal. Il existe, en plus, un ligament très solide, commun aux deux articulations : le ligament bifurqué (lt. en Y de Chopart) (fig. 37-8). Il s'insère sur le sommet de la grande apophyse du calcanéus et ses deux faisceaux se terminent sur l'os naviculaire et l'os cuboïde.

Dans la plante du pied, on retrouve la face plantaire du ligament calcanéo-naviculaire plantaire et, latéralement, le ligament calcanéo-cuboïdien plantaire. Ses fibres s'insèrent sur la tubérosité du cuboïde et constituent à cet endroit une coulisse fibreuse particulière pour le tendon du muscle long fibulaire. Ce dernier ligament est recouvert, sur sa face plantaire, par une grande lame aponévrotique qui s'étend à partir de la face plantaire du calcanéus, traverse la plante sagittalement et se termine par trois languettes sur la base des trois derniers métatarsiens. Cette structure aponévrotique très solide, appelée grand ligament plantaire, est un soutien efficace de la voûte plantaire.

Moyens de glissement

Chacune des deux articulations possède une synoviale particulière.

Mécanique articulaire

On peut considérer, par esprit de simplification, que les mouvements normaux au niveau du pied sont au nombre de quatre : la flexion dorsale, la flexion plantaire, le varus (ou inversion de la plante) et le valgus (ou éversion de la plante). Leurs déplacements sont associés dans la marche. Les deux premiers se déroulent dans l'articulation talo-crurale. Ils ont été étudiés à ce niveau. Les deux derniers se déroulent dans les articulations sous-talienne et transverse du pied. Ils sont légèrement complétés et amplifiés par les petites articulations planes (arthrodies) de l'avant-pied. Quant aux mouvements d'adduction et d'abduction, ils sont inclus dans les précédents et il paraît artificiel de les décrire isolément. Enfin, la rotation de la pointe du

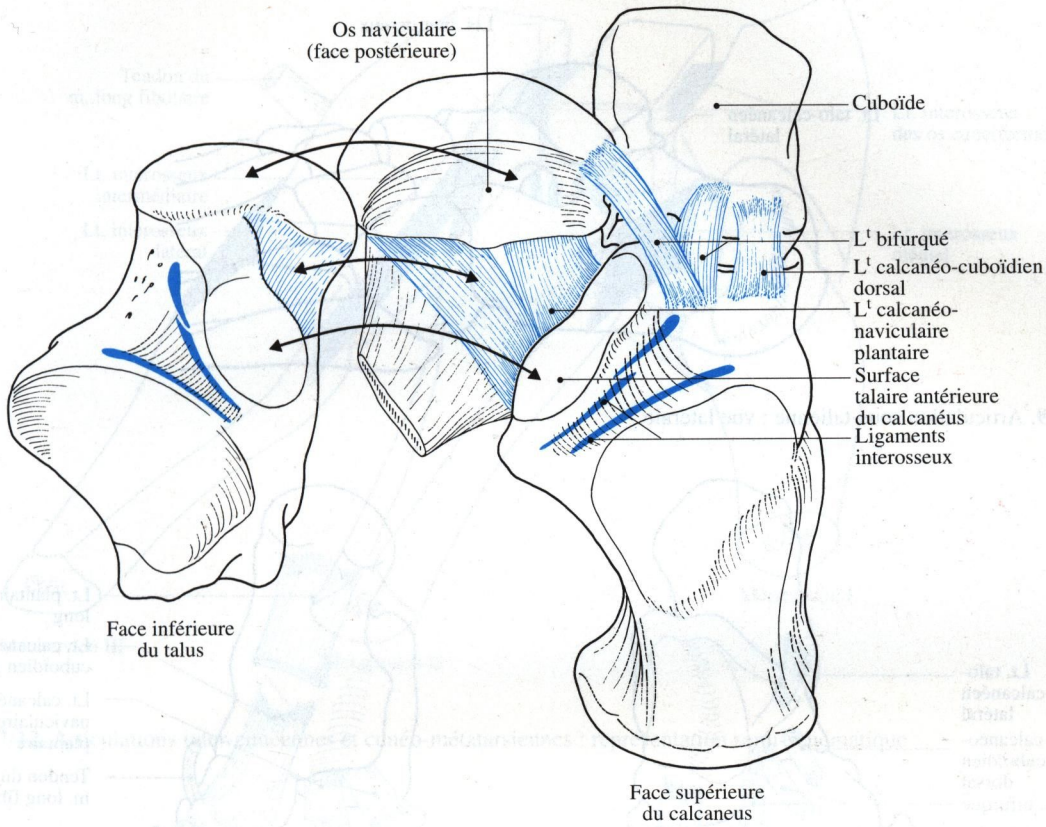

Fig. 37-8. L'articulation sous-talienne et l'articulation talo-calcanéo-naviculaire

pied en dedans ou en dehors se déroule principalement dans l'articulation du genou (en flexion) ou au niveau de la hanche lorsque le genou est en extension.

Physiologie articulaire des mouvements de valgus et de varus

Le talus étant stabilisé transversalement par la pince bi-malléolaire, le mouvement de torsion du pied qui va du valgus au varus se déroule principalement dans les articulations sous-talienne et transverse du pied.

Le calcanéus tourne sous le talus dans les trois plans de l'espace : il se couche sur sa face latérale, abaisse son extrémité antérieure et la porte en dedans. Selon la comparaison suggestive de Farabeuf "le calcanéus roule, tangue et vire sous le talus". Il entraîne ainsi la première rangée des os du tarse antérieur, l'os cuboïde et l'os naviculaire, dont il est solidaire par les formes articulaires et le ligament bifurqué. Les actions musculaires sur l'avant-pied (les muscles fibulaires dans le valgus et le muscle tibial postérieur dans le varus) augmentent encore le déplacement médial et latéral du tarse antérieur et sa torsion, dont l'axe est représenté par le ligament bifurqué. L'axe de ce mouvement complexe a été décrit par Henke. C'est une droite qui traverse obliquement l'arrière-pied en se dirigeant en bas, en dehors et en arrière. Globalement, l'amplitude du valgus serait de 25° et celle du varus de 50°.

Articulations du tarse antérieur

Elles mettent en présence :

1°) l'os cuboïde et l'os naviculaire ;
2°) l'os cuboïde et le cunéiforme latéral ;
3°) l'os naviculaire et les os cunéiformes et
4°) les trois os cunéiformes entre eux.

Ce sont toutes des articulations planes (arthrodies).

Articulation cuboïdo-naviculaire

Les deux pièces osseuses possèdent, sur leur bord axial, une petite surface articulaire plane. L'union des surfaces est assurée par un ligament dorsal, un ligament plantaire et un ligament interosseux.

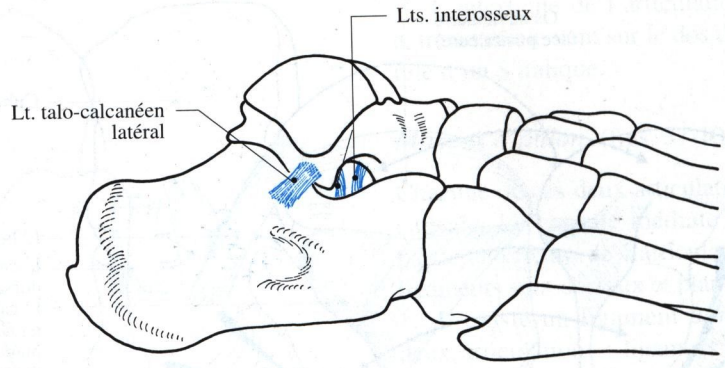

Fig. 37-9. Articulation sous-talienne : vue latérale

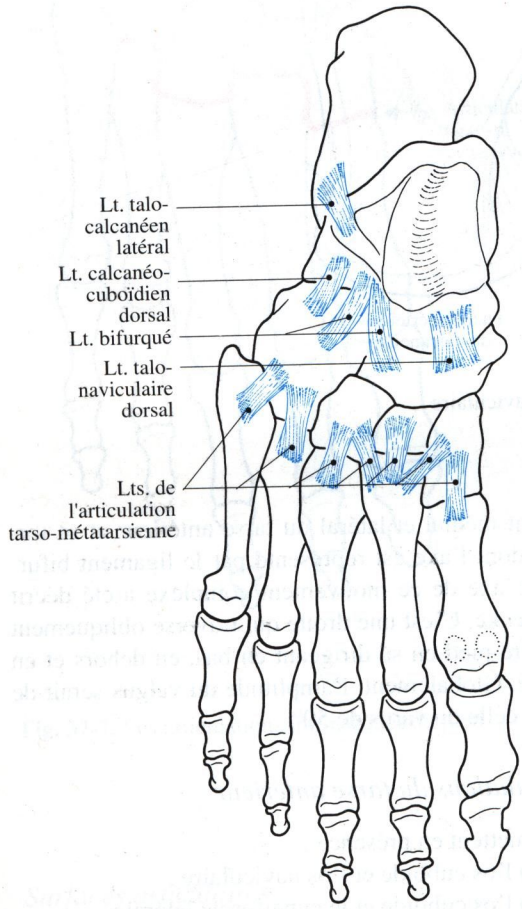

Fig. 37-10. Les principaux ligaments de la face dorsale du pied

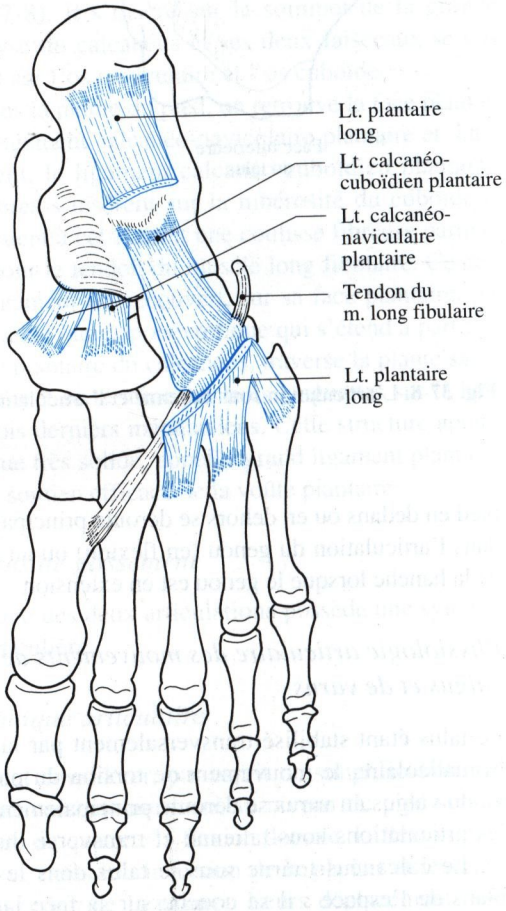

Fig. 37-11. Les principaux ligaments de la face plantaire du pied

Articulation cunéo-cuboïdienne

Elle met en présence la face médiale de l'os cuboïde et la face latérale du cunéiforme latéral. Elle possède, comme la précédente, un ligament dorsal, un ligament plantaire et un ligament interosseux.

Articulations intercunéennes

Les trois os cunéiformes présentent entre eux deux articulations planes dont les ligaments dorsaux et plantaires sont renforcés par des ligaments interosseux épais (fig. 37-12). La synoviale de ces deux

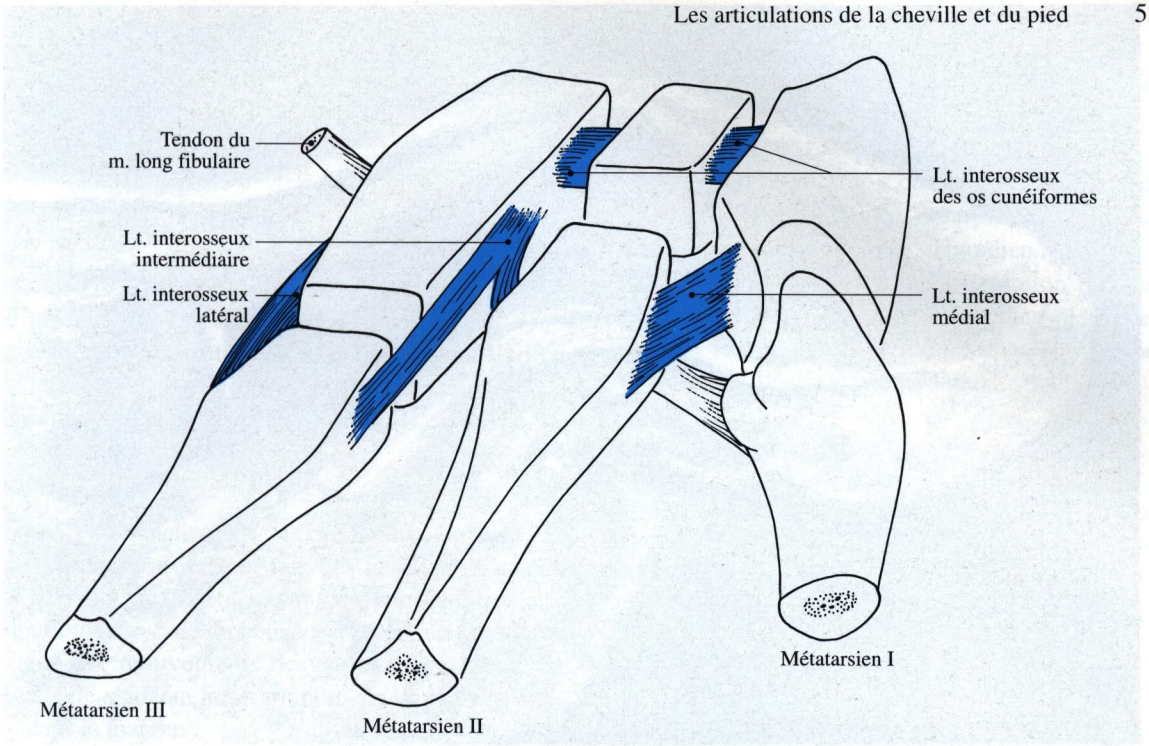

Fig. 37-12. Articulations inter-cunéennes et cunéo-métatarsiennes : représentation semi-schématique

articulations intercunéennes est un prolongement de la synoviale des articulations cunéo-naviculaires.

Articulations cunéo-naviculaire

La face articulaire antérieure de l'os naviculaire présente trois méplats cartilagineux en rapport avec la face dorsale de chacun des trois cunéiformes. La contention de l'ensemble est assurée par des ligaments dorsaux et plantaires.

Articulation tarso-métatarsienne ou articulation de Lisfranc (figs. 37-7, 37-12)

Elle met en présence le tarse antérieur et le métatarse. Elle est constituée par une série d'articulations planes (arthrodies) qui s'étendent d'un bord à l'autre du pied.

Etude des surfaces articulaires

- au niveau du tarse antérieur : ce sont les deux surfaces métatarsiennes de l'os cuboïde et la surface métatarsienne de chacun des trois os cunéiformes ;
- au niveau du métatarse : il s'agit de la surface tarsienne de la base de chacun des cinq métatarsiens.

L'interligne articulaire

Il a la forme d'une ligne brisée qui s'étend du bord médial du pied au bord latéral et il épouse transversalement la concavité de la voûte plantaire. Dans l'espace, il a la direction d'une ligne oblique se dirigeant latéralement, en bas et en arrière. Cette orientation favorise la torsion de l'avant-pied en varus/valgus. La base du second métatarsien, axe du pied, s'enfonce profondément dans la rangée des os cunéiformes.

Moyens d'union

Il existe pour chacun des segments de cette articulation des capsules rudimentaires renforcées par des faisceaux ligamentaires dorsaux et plantaires. Mais les moyens d'union les plus puissants sont constitués par plusieurs ligaments interosseux :

- le ligament interosseux latéral est tendu entre la face latérale du cunéiforme latéral et la base du troisième métatarsien ;
- le ligament interosseux intermédiaire est situé entre les faces contiguës du cunéiforme latéral et du cunéiforme intermédiaire d'une part, et la base des deuxième et troisième métatarsiens d'autre part ;

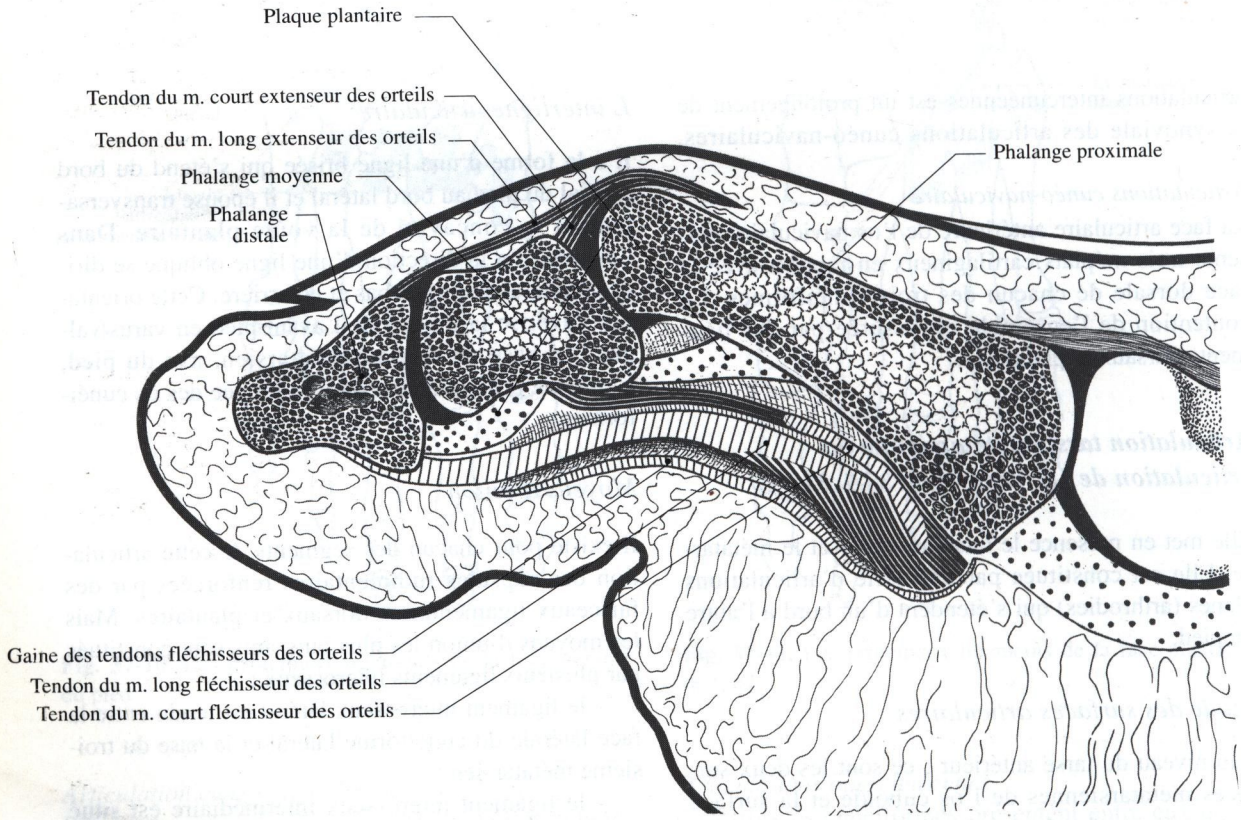

Fig. 37-13, 37-14. Coupe sagittale passant par le deuxième orteil. In : Guyot J (1981) Atlas of Human Limbs Joints, Springer-Verlag Berlin, Heidelberg, New York

- le ligament interosseux médial (lt. de Lisfranc) est le plus épais et le plus résistant. Il est tendu entre la face latérale du cunéiforme médial (1er cunéiforme) et la face médiale de la base du second métatarsien.

Moyens de glissement

Il existe, pour cet ensemble articulaire, trois synoviales en principe indépendantes, l'une pour l'articulation métatarso-cuboïdienne, les deux autres séparées par le ligament interosseux médial.

Mécanique articulaire

Prises individuellement, les articulations planes élémentaires ne présentent que des petits mouvements de glissement. Considérée dans son ensemble, l'articulation tarso-métatarsienne participe, en les amplifiant, aux mouvements de valgus et de varus. De plus, elle s'adapte aux variations de la voûte plantaire dans la marche.

Articulations intermétatarsiennes

Au niveau de leur base, les quatre derniers métatarsiens sont réunis par trois articulations à surfaces planes, qui comportent des ligaments dorsaux et plantaires et, surtout, trois ligaments interosseux.

L'articulation de la base du premier métatarsien avec la surface homologue du cunéiforme médial est indépendante. Elle possède une capsule séparée, pourvue de renforcements dorsaux et plantaire.

Au niveau de leurs têtes, les métatarsiens sont séparés les uns des autres mais un ligament transversal commun, le ligament métatarsien transverse profond (lt. transverse du métatarse) adhère à la face plantaire de chaque articulation métatarso-phalangienne.

Les articulations des orteils

Bien que les dimensions des phalanges des orteils soient plus réduites que celles des doigts, les surfaces articulaires phalangiennes ont la même morphologie qu'à la main.

Articulation métatarso-phalangienne
(figs. 37-13, 37-14)

C'est une articulation condylaire (condylienne) qui met en présence le condyle articulaire de la tête du métatarsien et la cavité glénoïde de la base de la première phalange. La surface articulaire phalangienne est agrandie par un fibro-cartilage glénoïdien, à la face plantaire de l'articulation.

Les moyens d'union comportent une capsule et des ligaments collatéraux, composés d'un faisceau phalangien et d'un faisceau glénoïdien.

Au niveau de l'hallux, l'articulation métatarso-phalangienne est pourvue, sur sa face plantaire, de deux os sésamoïdes entre lesquels passe le tendon du muscle long fléchisseur de l'hallux.

Mécanique articulaire

Dans cette articulation se déroulent des mouvements dans les trois plans de l'espace, permettant ainsi la circumduction.

Articulations interphalangiennes proximale et distale

Ce sont des ginglymes (articulations trochléennes). Elles mettent en présence l'extrémité distale des phalanges, qui comportent une trochlée articulaire, et la double cavité glénoïde de l'extrémité proximale de la phalange suivante. Cette dernière est agrandie sur sa face plantaire, par un fibro-cartilage glénoïdien. Comme pour les articulations précédentes, les moyens d'union comportent une capsule et des ligaments collatéraux, composés d'un faisceau phalangien et d'un faisceau glénoïdien.

Mécanique articulaire

Les surfaces articulaires des ginglymes ne permettent que des mouvements de flexion-extension.

Les muscles moteurs de la cheville et du pied

Muscles fléchisseurs dorsaux

Les muscles tibial antérieur (m. jambier antérieur) et long fléchisseur de l'hallux sont des releveurs du pied avec une composante de varus.

Les muscles long fléchisseur des orteils et troisième fibulaire (m. péronier antérieur) sont aussi des releveurs du pied avec une composante de valgus.

La flexion dorsale pure est donc obtenue par une concentration synergique et antagoniste de ces deux groupes musculaires.

Muscles fléchisseurs plantaires

Le plus puissant est le muscle triceps sural, avec une composante de varus. Les trois muscles profonds de la loge postérieure de jambe (tibial postérieur, long fléchisseur des orteils et long fléchisseur de l'hallux) sont aussi des fléchisseurs plantaires avec une composante de varus.

Les muscles fibulaires sont des fléchisseurs plantaires avec une composante de valgus.

La flexion plantaire pure résulte de la contraction synergique et antagoniste de ces différents groupes musculaires [1].

Muscles abducteurs- pronateurs ou muscles du valgus du pied

Ce sont les muscles fibulaires : le muscle court fibulaire est le plus abducteur des deux. Dans le mouvement de valgus, les muscles fibulaires travaillent en synergie avec les muscles long extenseur des orteils et troisième fibulaire qui sont, par ailleurs, des fléchisseurs dorsaux.

Muscles adducteurs-supinateurs ou muscles du varus du pied

Le muscle tibial antérieur est directement antagoniste du muscle long fibulaire en raison de son action sur le bord médial du pied. Sa contraction synergique et antagoniste avec le muscle tibial postérieur provoque une adduction-supination pure.

Le muscle long extenseur de l'hallux est actif dans le mouvement de varus du pied, mais il est moins efficace que le muscle tibial antérieur.

Le muscle tibial postérieur est le plus important du groupe pour le varus du pied. II est fortement adducteur et directement antagoniste du muscle court fibulaire.

Bibliographie

1. Duval A, Brault JF, Dufrenot A, Kamina P, Rideau Y (1980) Electromyographie de la jambe : étude au cours des différents mouvements segmentaires. Bull Ass Anat 184 : 59-72
2. Takechi H, Ito S, Takada T, Nakayama H (1982) Trabecular architecture of the ankle joint. Anat Clin 4 : 227-233

CHAPITRE 38

Les muscles intrinsèques du pied

G Outrequin

Muscles de la face dorsale

Muscle court extenseur des orteils (m. pédieux) (fig. 38-1)

Insertions et trajet

Muscle unique du dos du pied, il est placé sous les tendons extenseurs des orteils. Il s'insère sur la partie antérieure et supérieure du calcanéus en dehors et en avant du sillon calcanéen, et se divise en quatre faisceaux : le premier s'insère sur la phalange proximale de l'hallux, et les trois autres se terminent sur les tendons exten-seurs des deuxième, troisième et quatrième orteils.

Le chef médial du muscle court extenseur des orteils est toujours plus volumineux que les trois autres : il peut même s'isoler du reste du muscle et constitue alors le muscle court extenseur de l'hallux (fig. 38-6).

Vascularisation

La vascularisation du muscle court extenseur des orteils est assurée par sa face profonde à partir des branches de l'artère tibiale antérieure mais aussi par une arcade artérielle externe, anastomosée avec les précédentes (fig. 39-1). Cette arcade provient du rameau perforant fibulaire, branche antérieure terminale de l'artère fibulaire. Son calibre variable, évalué par l'artériographie du pied, apparaît suffisant pour pédiculiser le muscle court extenseur des orteils sur l'artère fibulaire, sans interrompre l'axe tibial antérieur [4].

Innervation

Il reçoit son nerf moteur du nerf fibulaire profond (n. tibial antérieur).

Fonction

C'est l'extenseur principal des quatre premiers orteils.

Muscles de la face plantaire

Les muscles de la face plantaire sont disposés en trois loges : latérale, moyenne et médiale. Chacune contient un muscle superficiel, assez volumineux, l'ensemble de ces trois muscles constituant le plan superficiel ou semelle musculaire plantaire.

Plan superficiel (fig. 38-2)

Muscle abducteur du petit orteil

Situé dans la loge latérale, il s'insère en arrière sur le processus latéral de la tubérosité du calcanéus ainsi que sur le processus médial en avant de l'insertion du muscle court fléchisseur des orteils (m. court fléchisseur plantaire), et en avant sur le bord latéral de l'extrémité postérieure de la phalange proximale du petit orteil.

Muscle court fléchisseur des orteils (m. court fléchisseur plantaire)

Situé dans la loge moyenne, il s'insère sur la tubérosité du calcanéus en arrière. Son corps musculaire se divise en quatre tendons, subdivisés en deux languettes formant un tendon perforé, qui se terminent sur la phalange intermédiaire des quatres derniers orteils. Chaque tendon perforé est transversé par le tendon homologue du muscle long fléchisseur des orteils.

Muscle abducteur de l'hallux (m. adducteur du gros orteil)

Situé dans la loge médiale, il s'insère sur le processus médial de la tubérosité du calcanéus et se termine en

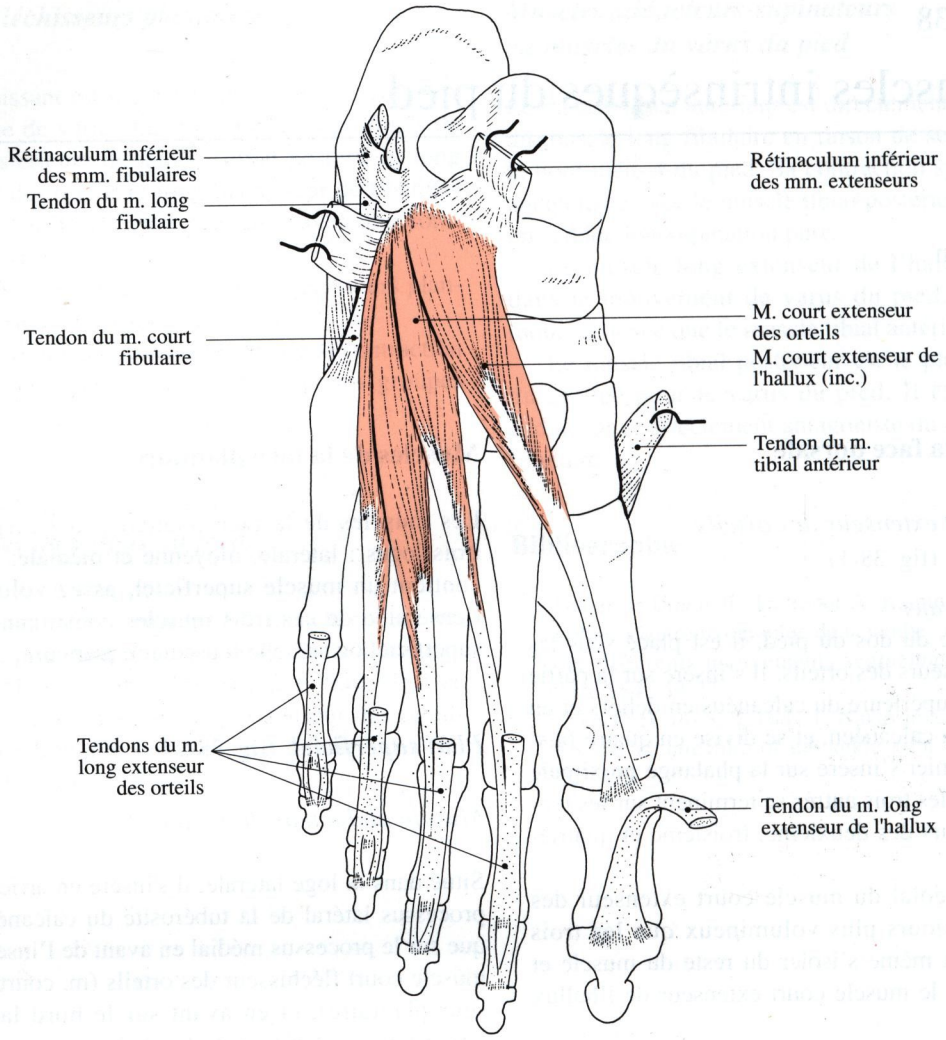

Fig. 38-1. Le muscle court extenseur des orteils

avant sur le sésamoïde médial et sur le bord médial de l'extrémité postérieure de la phalange proximale de l'hallux.

Plan profond (figs. 38-3, 38-4)

Dans les plans profonds, on trouve les muscles suivants :

Muscle court fléchisseur du petit orteil et muscle opposant du petit orteil

Ces muscles, dont l'importance fonctionnelle est réduite, sont situés dans la loge latérale. Ils s'insèrent sur la face plantaire de l'os cuboïde, la base du cinquième métatarsien, et la gaine du muscle long fibulaire, et se portent : le premier, sur la base de la phalange proximale du petit orteil ; le second, sur le bord latéral du cinquième métatarsien.

Muscle adducteur de l'hallux (m. abducteur du gros orteil)

Ce muscle est situé dans la loge moyenne, ou l'on trouve également le muscle carré plantaire et les longs tendons des muscles fléchisseurs des orteils (muscles intrinsiques du pied). Il est formé de deux faisceaux : le faisceau oblique s'insère sur la tubérosité de l'os cuboïde (crête du cuboïde) et le ligament calcanéo-cuboïdien plantaire ; le faisceau transverse s'insère sur la face plantaire des trois dernières articulations métatarso-phalangiennes et sur le ligament

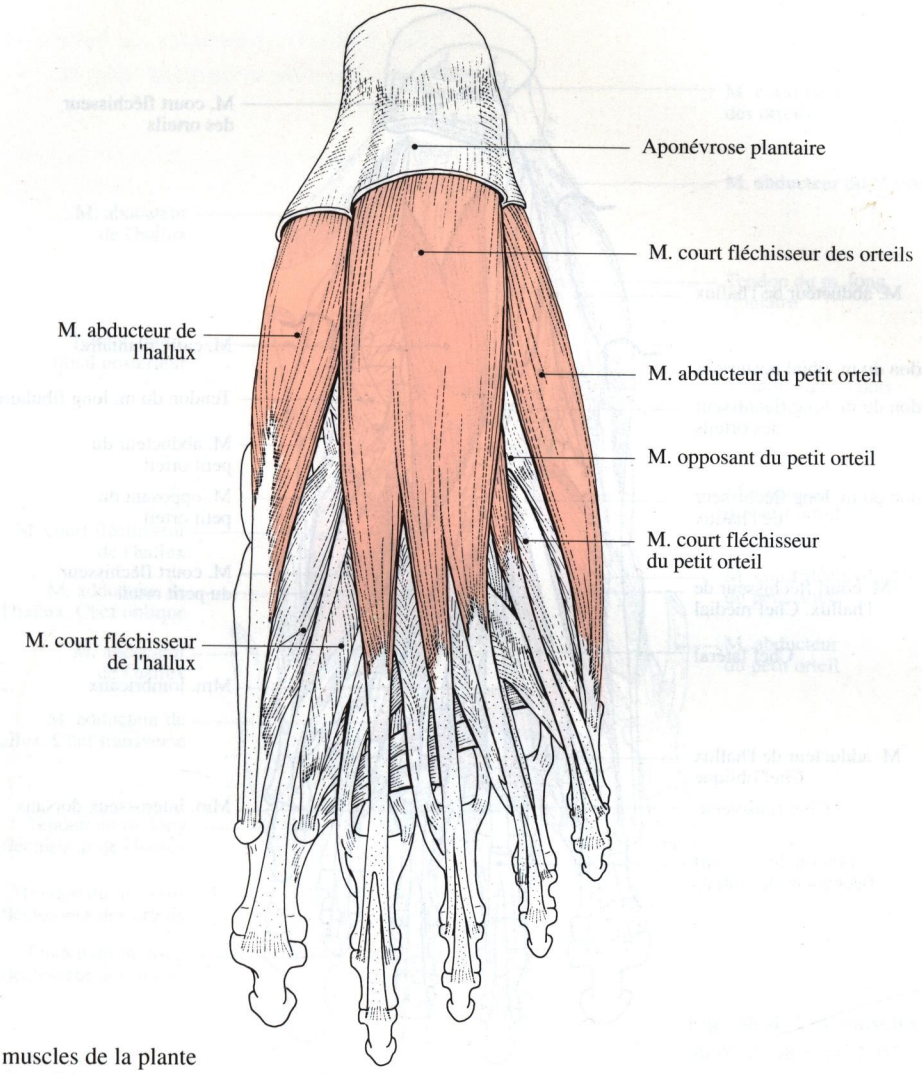

Fig. 38-2. Les muscles de la plante du pied : plan superficiel

métatarsien transverse profond. Les deux faisceaux se terminent sur le sésamoïde latéral de l'hallux et la base de la phalange proximale. Certaines fibres rejoignent le tendon extenseur sur la face dorsale de l'hallux. D'autres rejoignent la gaine du muscle long fléchisseur de l'hallux à la face plantaire.

Muscle carré plantaire (chair carrée de Sylvius)

Egalement situé dans la loge moyenne, il s'insère sur le calcanéus par deux chefs : un chef médial s'attache à la partie inférieure de la gouttière calcanéenne et sur la partie voisine de la grosse tubérosité du calcanéus ; un chef latéral s'attache sur le processus latéral de la grosse tubérosité. Ces deux chefs forment, en se réunissant, un corps charnu aplati, court quadrilatère, qui se termine sur le bord latéral du tendon du muscle long fléchisseur des orteils.

Le muscle court fléchisseur de l'hallux

Situé dans la loge médiale, il est formé de deux chefs qui s'insèrent l'un sur la face plantaire de l'os cuboïde, le ligament calcanéo-cuboïdien plantaire et le cunéiforme latéral, l'autre sur le cunéiforme intermédiaire et sur les expansions du tendon terminal du muscle tibial postérieur. Le premier se termine sur le sésamoïde médial et la phalange proximale de l'hallux par une insertion commune avec celle du muscle abducteur de l'hallux ; le second se termine sur le sésamoïde latéral et la même phalange.

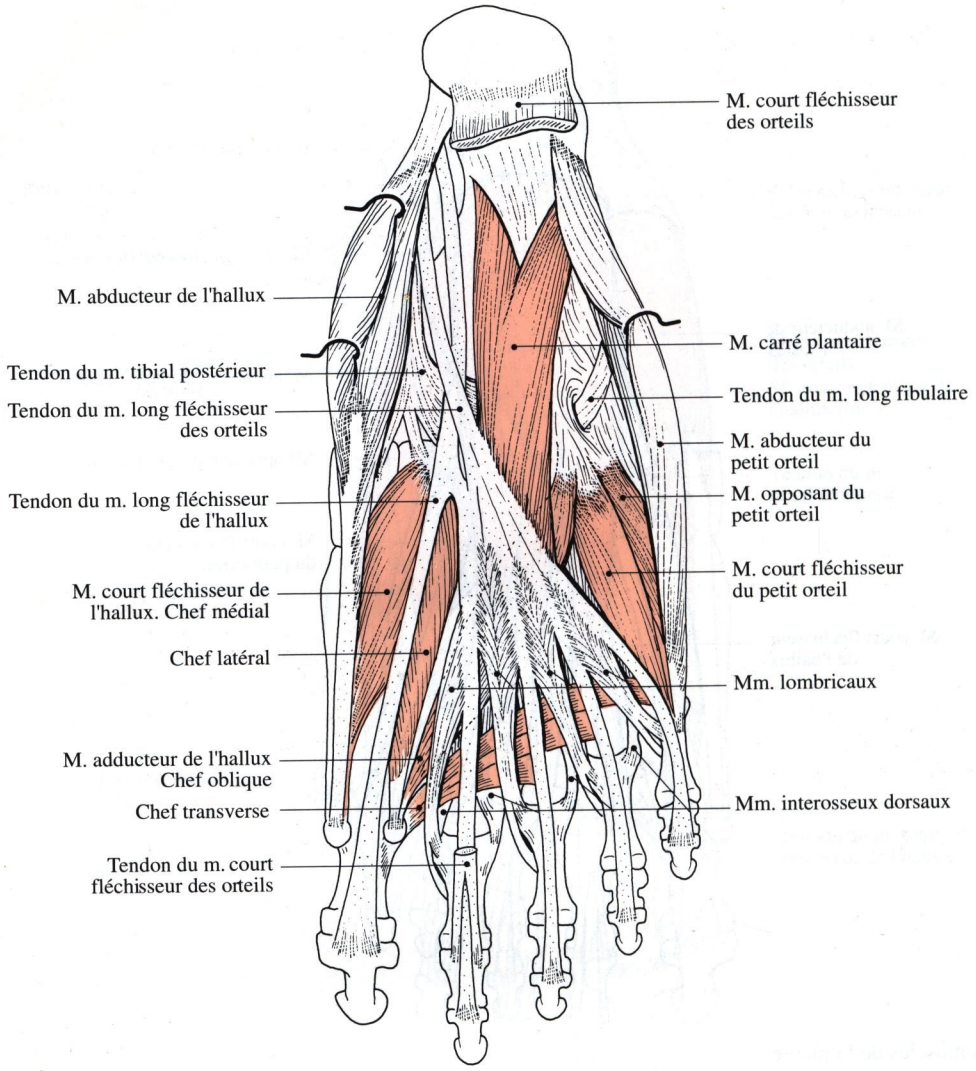

Fig. 38-3. Les muscles de la plante du pied : plan profond

Ces deux chefs ont une vascularisation indépendante, ce qui permet l'utilisation de l'un d'entre eux comme greffon pédiculé pour combler une perte de substance locale (R. Ger) [3].

Muscles interosseux et lombricaux

Comme à la main, les muscles interosseux dorsaux et plantaires occupent les espaces interosseux. Ils s'insèrent sur la diaphyse des métatarsiens et leurs tendons se terminent sur la phalange proximale des quatre derniers orteils. Chaque muscle interosseux dorsal s'insère sur la totalité de la face latérale du métatarsien le plus proche de l'axe du pied représenté par le deuxième orteil, et sur la moitié dorsale de la face latérale de l'autre métatarsien (figs. 36-1, 36-2). Le tendon terminal se fixe sur le tubercule latéral de l'extrémité postérieure de la phalange proximale de l'orteil le plus proche de l'axe du pied (fig. 38-5).

Les muscles interosseux plantaires ne sont que trois, le muscle premier interosseux plantaire occupant le deuxième espace intermétatarsien. Ils s'insèrent sur la moitié plantaire de la face latérale du métatarsien le plus éloigné de l'axe du pied et se terminent sur le tubercule latéral de l'extrémité postérieure de la phalange proximale de l'orteil correspondant. Il existe, comme à la main une expansion dorsale, provenant de chaque tendon.

Les muscles lombricaux, au nombre de quatre, naissent du bord des tendons du muscle long fléchisseur des orteils : le premier naît du bord médial du

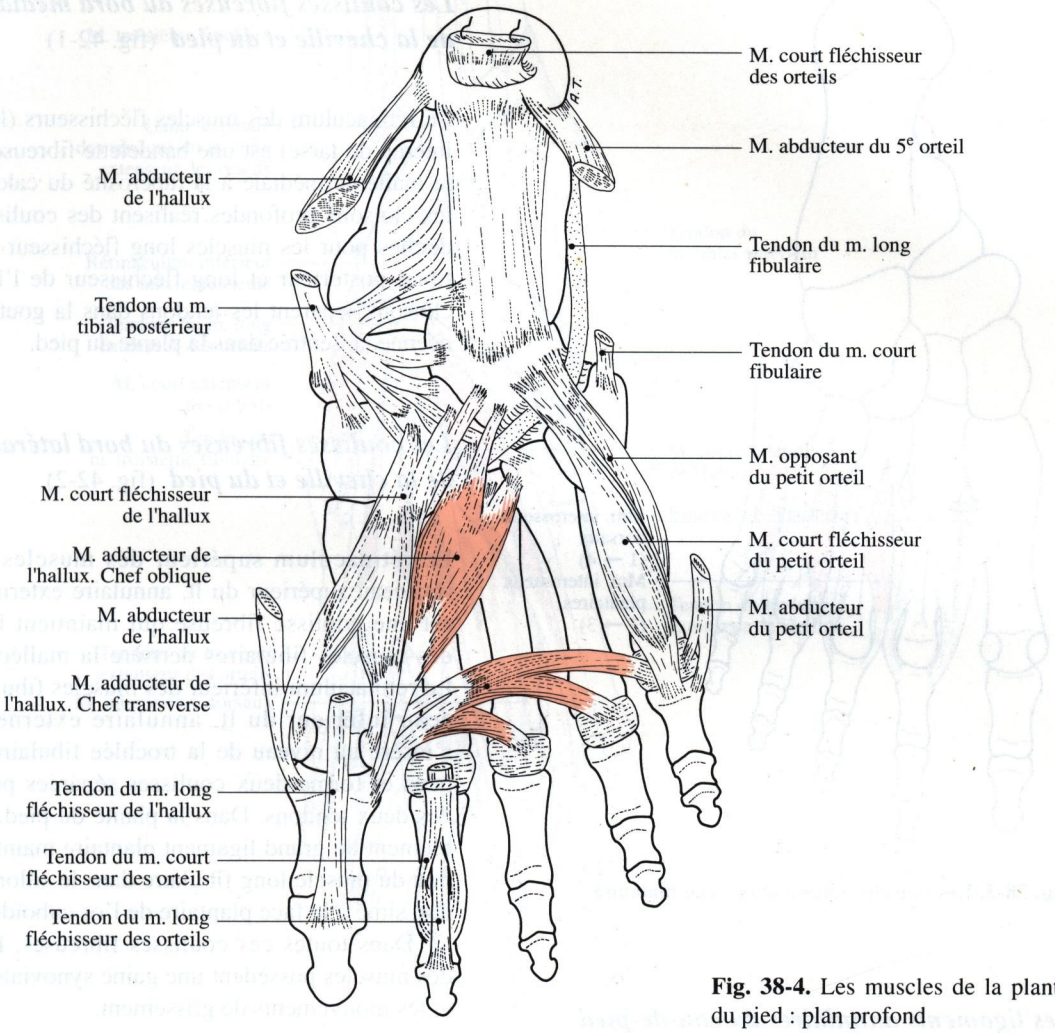

Fig. 38-4. Les muscles de la plante du pied : plan profond

tendon destiné au deuxième orteil, les trois autres naissent dans l'angle de division des tendons destinés aux trois derniers orteils ; leurs corps musculaires sont fusiformes, les tendons terminaux contournent le bord médial de la phalange proximale des quatres derniers orteils pour rejoindre le tendon correspondant du muscle long extenseur des orteils.

Innervation

Tous ces muscles intrinsèques du pied sont innervés par les nerfs plantaires (voir chap. 41).

Fonction

Pris individuellement, ces muscles de la plante du pied n'ont pas une fonction importante, mais, considérés dans leur ensemble, ils jouent un rôle essentiel dans la posture et dans la marche, car ils soutiennent, par activité réflexe proprioceptive, les arches de la voûte plantaire. Ils permettent enfin l'adaptation de la plante du pied aux irrégularités du sol [1, 2].

Les coulisses tendineuses de la cheville et du pied

Au niveau de la cheville et de la plante du pied, les tendons des muscles de jambe sont maintenus contre le squelette par des coulisses fibreuses et des ligaments annulaires, jouant le rôle de poulies de réflexion.

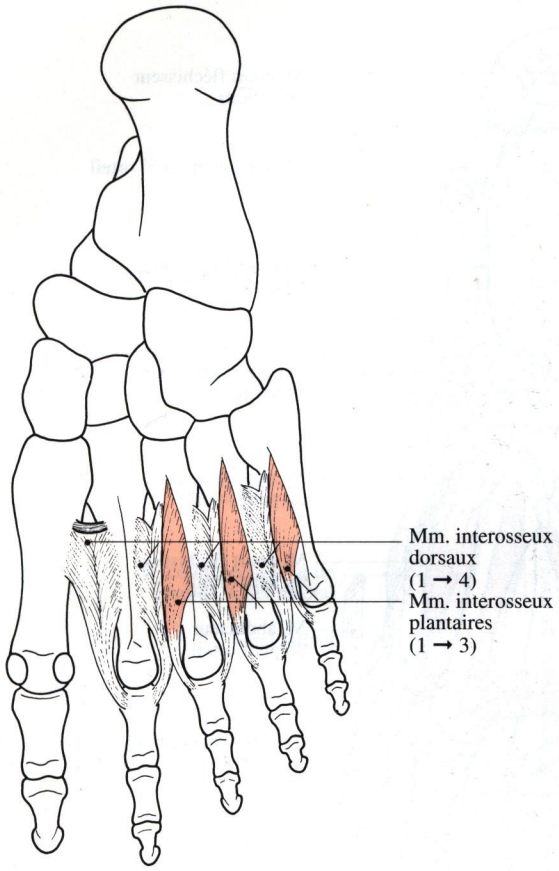

Fig. 38-5. Les muscles interosseux : vue plantaire

Les ligaments annulaires du cou-de-pied (fig. 42-3)

Le rétinaculum supérieur des muscles extenseurs (lt. transverse de la jambe) est une bandelette fibreuse disposée transversalement, du tibia à la fibula, devant les tendons des muscles extenseurs, au quart distal de la jambe (figs. 33-1 à 33-3).

Le rétinaculum inférieur des muscles extenseurs (lt. frondiforme ou lt. annulaire antérieur du tarse) est une bandelette fibreuse, bifurquée dans sa partie médiale, disposée transversalement à la face antérieure du cou-de-pied (fig. 38-6). Elle recouvre les tendons des muscles extenseurs en ménageant, par dédoublement, une coulisse individuelle pour les muscles tibial antérieur, long extenseur de l'hallux, long extenseur des orteils et troisième fibulaire.

Les coulisses fibreuses du bord médial de la cheville et du pied (fig. 42-1)

Le rétinaculum des muscles fléchisseurs (lt. annulaire interne du tarse) est une bandelette fibreuse tendue de la malléole médiale à la tubérosité du calcanéus dont les cloisons profondes réalisent des coulisses individuelles pour les muscles long fléchisseur des orteils, tibial postérieur et long fléchisseur de l'hallux. Les cloisons séparent les tendons dans la gouttière calcanéenne, à l'entrée dans la plante du pied.

Les coulisses fibreuses du bord latéral de la cheville et du pied (fig. 42-2)

Le rétinaculum supérieur des muscles fibulaires (faisceau supérieur du lt. annulaire externe du tarse) est une coulisse fibreuse qui maintient les tendons des muscles fibulaires derrière la malléole latérale. Le rétinaculum inférieur des muscles fibulaires (faisceau inférieur du lt. annulaire externe du tarse) s'insère au niveau de la trochlée fibulaire du calcanéus et forme deux coulisses séparées pour chacun des deux tendons. Dans la plante du pied, un dédoublement du grand ligament plantaire maintient le tendon du muscle long fibulaire dans le sillon de ce tendon situé à la face plantaire de l'os cuboïde.

Dans toutes ces coulisses fibreuses, les tendons des muscles possèdent une gaine synoviale qui facilite les mouvements de glissement.

Bibliographie

1. Basmajian JV, Bentzon JW (1954) An electromyographic study of certain muscles of the leg and foot in the standing position. Surg Gynecol Obstet 98 : 662-666
2. Basmajian JV, Stecko G (1963) Role of muscles in arch support of the foot. J Bone Joint Surg 45A : 1184-1190
3. Ger R (1988) Clinical anatomy of the flexor hallucis brevis muscle. Clin Anat 1 : 117-124
4. Massin Ph, Romaña C, Masquelet AC (1988) Anatomic basis of a pedicled extensor digitorum brevis muscle flap. Surg Radiol Anat 10 : 267-272

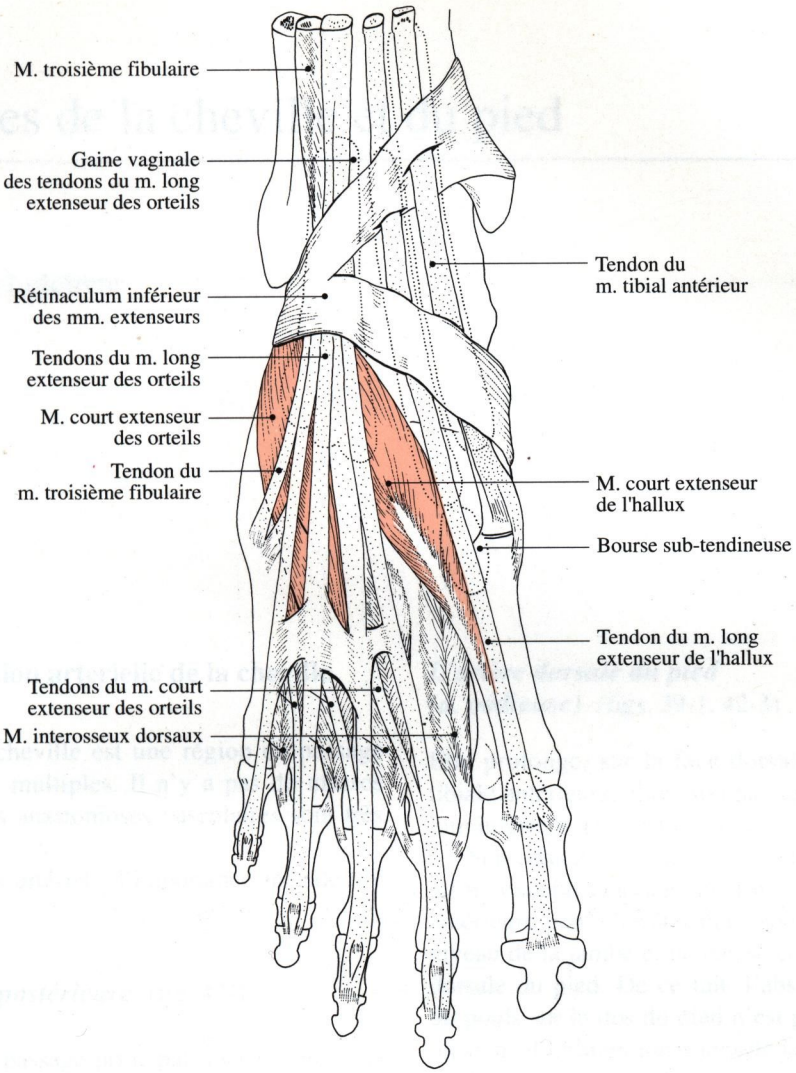

Fig. 38-6. Les coulisses tendineuses de la cheville et du pied : vue dorsale

CHAPITRE 39

Les artères de la cheville et du pied

G Bastide et D Lefebvre

La vascularisation artérielle de la cheville

La région de la cheville est une région de passage avec des tendons multiples. Il n'y a pas de masses musculaires et les anastomoses vasculaires sont très précaires.

Trois courants artériels d'importance inégale s'y trouvent.

L'artère tibiale postérieure (fig. 42-1)

C'est le tronc de passage principal dont le rôle dans la vascularisation du pied est absolument primordial.

Après son trajet jambier, l'artère passe dans la gouttière rétro-malléolaire médiale avec les tendons des muscles tibial postérieur et fléchisseur des orteils et le nerf tibial.

Elle est parfaitement palpable à ce niveau et c'est un des lieux d'exploration au Doppler.

L'artère poursuit son trajet en direction plantaire et se divise en artères plantaires, médiale et latérale.

Elle donne à ce niveau :

- des rameaux malléolaires médiaux qui rejoignent la face cutanée de la malléole médiale et s'anastomosent avec des rameaux de l'artère malléolaire antéro-médiale, branche de l'artère tibiale antérieure ;
- des branches péri-articulaires qui s'anastomosent avec celles des autres artères, notamment avec les rameaux malléolaires latéraux de l'artère fibulaire (a. péronière postérieure).

Elle est très richement innervée.

L'artère dorsale du pied (a. pédieuse) (figs. 39-1, 42-3)

Elle prolonge, sur la face dorsale du pied, l'artère tibiale antérieure, après son passage sous le rétinaculum inférieur des fléchisseurs.

Son caractère essentiel est d'être inconstante, toutefois exceptionnellement. En effet, l'artère tibiale antérieure peut s'arrêter dans son développement au niveau de la jambe et ne pas se continuer par l'artère dorsale du pied. De ce fait, l'absence de perception du pouls sur le dos du pied n'est pas obligatoirement un signe d'oblitération artérielle jambière.

Elle se dirige vers le premier espace interosseux en longeant le bord latéral du tendon du muscle long extenseur de l'hallux et se porte vers la plante du pied en traversant l'extrémité proximale de cet espace.

Elle donne à ce niveau les artères malléolaires antéro-latérale et antéro-médiale et s'anastomose un peu plus bas avec le rameau perforant de l'artère fibulaire.

Le rameau perforant de l'artère fibulaire (fig. 39-1)

Il est également inconstant mais peut circuler à la cheville sur la face antérieure de la malléole latérale. On peut le palper à ce niveau. Il fournit une arcade vasculaire latérale au muscle court extenseur des orteils.

Il se termine en s'anastomosant avec l'artère malléolaire antéro-latérale, branche de l'artère dorsale du pied qu'il peut suppléer.

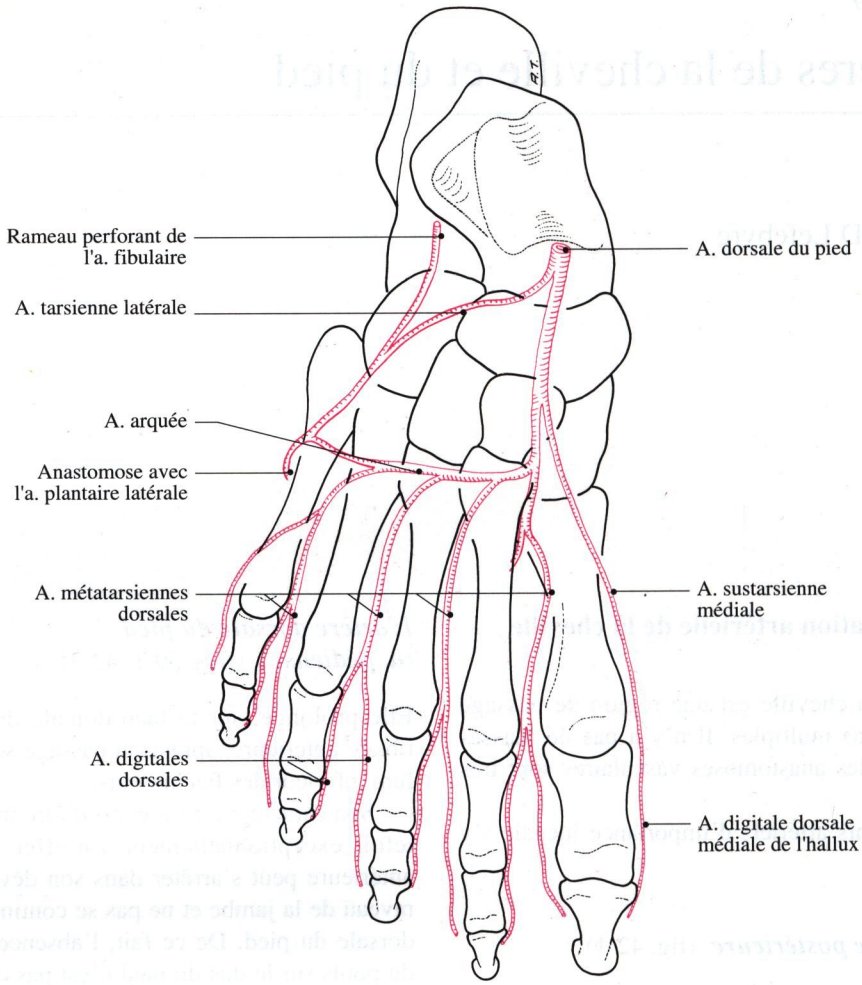

Fig. 39-1. Les artères du dos du pied

Anastomoses

Elles sont peu nombreuses au niveau de la cheville et se font essentiellement par les éléments artériels péri-articulaires. Elles ont une valeur de suppléance très aléatoire.

Innervation

Elle est très riche pour chacune des artères : l'artère tibiale postérieure est entourée par un important plexus nerveux venu du nerf tibial, l'artère dorsale du pied reçoit ses nerfs du nerf fibulaire profond.

La vascularisation artérielle du pied

A l'extrémité des membres, il existe le plus souvent une formation artérielle anastomotique dont dépend l'irrigation des segments les plus distaux. Si cette formation fait défaut, la vascularisation des doigts ou des orteils est du type terminal avec le risque d'ischémie par thrombose des troncs d'origine.

La vascularisation artérielle du pied ne déroge pas à cette loi d'anatomie générale et présente le plus souvent des sources artérielles bien individualisées mais réunies par une anastomose importante.

Le réseau artériel dorsal

Il est formé par l'artère dorsale du pied (a. pédieuse) (fig. 39-1).

Nous avons vu que cette artère fait suite directement à l'artère tibiale antérieure au niveau de la cheville : elle passe sous le rétinaculum inférieur des muscles extenseurs, suit le bord latéral du tendon du

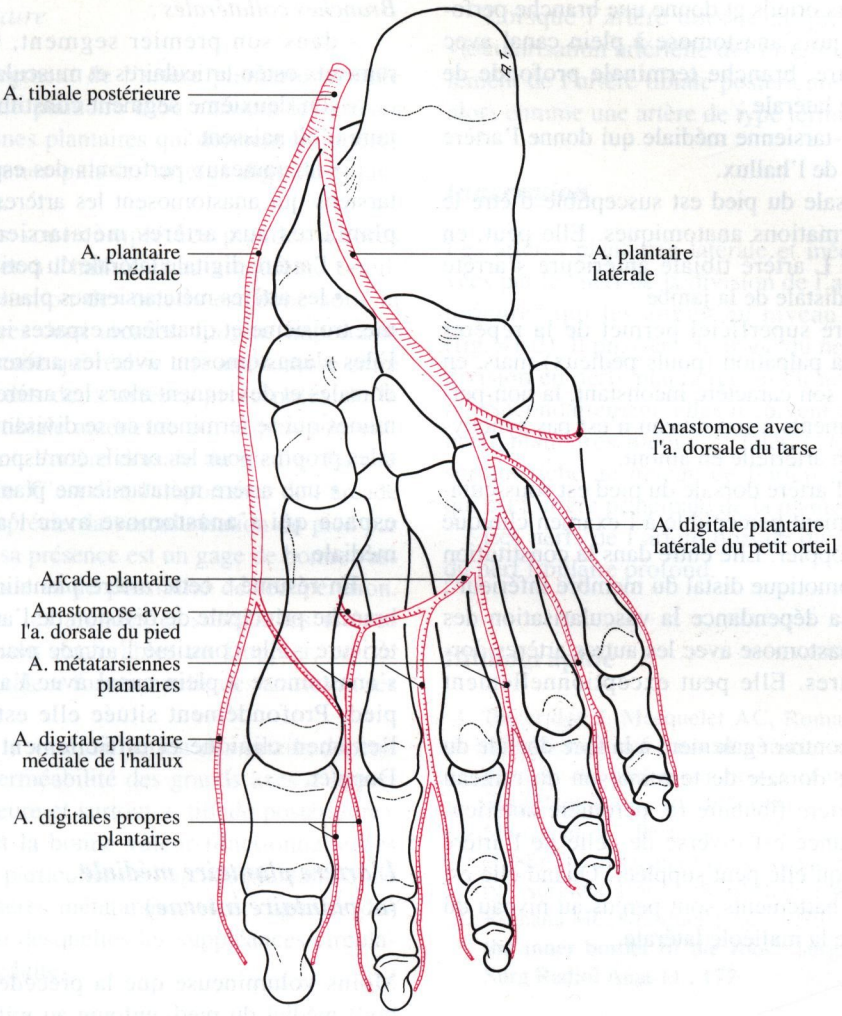

Fig. 39-2. Les artères de la plante du pied

muscle long extenseur de l'hallux et atteint l'extrémité proximale du premier espace intermétatarsien qu'elle traverse en profondeur pour rejoindre la loge plantaire moyenne du pied et s'anastomoser avec l'artère plantaire latérale.

Au cours de ce trajet, elle donne les collatérales suivantes :

- des branches musculaires pour le muscle court extenseur des orteils (m. pédieux) qui la recouvre par sa partie médiale ;

- l'artère tarsienne latérale (e. dorsale du tarse) : elle naît au niveau du rétinaculum inférieur des extenseurs et se dirige vers le bord latéral du pied ; elle s'anastomose avec des artères de voisinage, provenant en particulier du rameau perforant de l'artère fibulaire (a. péronière antérieure) ;

- l'artère arquée (a. dorsale du métatarse) se détache au niveau du premier espace intermétatarsien et se dirige latéralement au niveau de la base des métatarsiens en glissant entre le muscle court extenseur des orteils et la base des métatarsiens. Elle se termine en s'anastomosant avec l'artère plantaire latérale. Elle donne les trois dernières artères métatarsiennes dorsales (aa. interosseuses dorsales) qui fournissent, à leur tour par bifurcation, les artères digitales dorsales des orteils correspondants (aa. collatérales dorsales). L'artère digitale dorsale latérale du petit orteil, grêle et inconstante, naît, soit directement de l'artère métatarsienne dorsale du quatrième espace, soit de l'artère digitale dorsale médiale du petit orteil ;

- l'artère métatarsienne dorsale du premier espace qui se divise en branches collatérales dorsales pour

les deux premiers orteils et donne une branche perforante plantaire qui s'anastomose à plein canal avec l'arcade plantaire, branche terminale profonde de l'artère plantaire latérale ;

- l'artère sus-tarsienne médiale qui donne l'artère digitale médiale de l'hallux.

L'artère dorsale du pied est susceptible d'être le siège de malformations anatomiques. Elle peut, en effet, manquer. L'artère tibiale antérieure s'arrête alors à la partie distale de la jambe.

Son caractère superficiel permet de la repérer facilement par la palpation (pouls pédieux) mais, en raison même de son caractère inconstant, la non-perception de battements à son niveau n'est pas synonyme d'oblitération artérielle en amont.

En résumé : l'artère dorsale du pied est sous-cutanée, donc facilement perceptible à l'examen clinique et à l'examen Doppler. Elle entre dans la constitution du réseau anastomotique distal du membre inférieur ; elle tient sous sa dépendance la vascularisation des orteils. Elle s'anastomose avec les autres artères dorsales et plantaires. Elle peut exceptionnellement manquer.

On peut rencontrer également à la face dorsale du pied, la branche dorsale de terminaison du rameau perforant de l'artère fibulaire (a. péronière antérieure). Son importance est inverse de celle de l'artère dorsale du pied qu'elle peut suppléer. Quand elle est développée, ses battements sont perçus au niveau du bord antérieur de la malléole latérale.

Le réseau artériel plantaire (fig. 39-2)

Il provient de la division de l'artère tibiale postérieure dans la gouttière rétro-malléolaire médiale. Elle donne naissance aux deux artères plantaires.

L'artère plantaire latérale (a. plantaire externe)

Elle se dirige obliquement vers le bord latéral du pied en passant entre le muscle court fléchisseur des orteils et le muscle carré plantaire (chair carrée de Sylvius). Son trajet décrit ensuite une courbe en profondeur, à concavité médiale, contre le plan osseux. Cette portion de son trajet est l'équivalent d'une arcade artérielle plantaire.

Elle atteint ainsi le premier espace interosseux où elle s'anastomose à plein canal avec l'artère dorsale du pied.

Branches collatérales :

- dans son premier segment, elle donne des rameaux ostéo-articulaires et musculaires ;
- son deuxième segment constitue l'arcade plantaire d'où naissent :
  - les rameaux perforants des espaces intermétatarsiens qui anastomosent les artères métatarsiennes plantaires aux artères métatarsiennes dorsales ;
  - l'artère digitale latérale du petit orteil ;
  - les artères métatarsiennes plantaires des deuxième, troisième et quatrième espaces intermétatarsiens. Elles s'anastomosent avec les artères métatarsiennes dorsales et deviennent alors les artères digitales communes qui se terminent en se divisant en artères digitales propres pour les orteils correspondants ;
  - une artère métatarsienne plantaire du premier espace qui s'anastomose avec l'artère plantaire médiale.

En résumé : cette artère plantaire latérale est la branche principale de division de l'artère tibiale postérieure ; elle constitue l'arcade plantaire du pied et s'anastomose à plein canal avec l'artère dorsale du pied. Profondément située elle est inaccessible à l'examen clinique et difficilement explorable par Doppler.

L'artère plantaire médiale (a. plantaire interne)

Moins volumineuse que la précédente, elle suit le bord médial du pied, enfouie au milieu des muscles de la loge plantaire médiale et se termine en donnant l'artère digitale médiale de l'hallux.

Elle peut donner par bifurcation une artère digitale latérale qui s'anastomose avec l'artère métatarsienne plantaire du premier espace.

Son territoire est donc beaucoup moins important que celui de l'artère plantaire latérale.

Les arcades artérielles et la vascularisation des orteils

Il existe au niveau des métatarsiens deux arcades artérielles :

L'artère arquée

C'est l'arcade métatarsienne dorsale d'où se détachent les artères intermétacarpiennes dorsales qui donnent les artères digitales dorsales des orteils.

L'arcade plantaire

Le deuxième segment de l'artère plantaire latérale constitue l'arcade plantaire d'où naissent les artères intermétatarsiennes plantaires qui donnent les artères digitales communes puis les artères digitales plantaires des orteils.

Ces arcades sont complétées par des artères directes destinées à l'hallux et au cinquième orteil.

La vascularisation des orteils est donc sous la dépendance de ces deux arcades. La plus importante est l'arcade plantaire qui réalise une anastomose entre la terminaison des deux artères principales de la jambe : l'artère tibiale antérieure ou, le plus souvent, son prolongement, l'artère dorsale du pied et l'artère tibiale postérieure. C'est dire l'importance de l'arcade plantaire pour apprécier la vascularisation du pied par l'angiographie : sa présence est un gage de bonne vascularisation distale et de possiblité de récupération.

D'autre part, les arcades et surtout les artères métatarsiennes sont explorables au Doppler, ce qui renseigne sur la valeur fonctionnelle des anastomoses distales.

On voit que la vascularisation des orteils dépend à la fois de la perméabilité des grands axes d'apport (a. tibiale antérieure et surtout a. tibiale postérieure), de l'existence et la bonne valeur fonctionnelle des anastomoses, en particulier de l'arcade plantaire et de la valeur des artères métatarsiennes et digitales des orteils, au niveau desquelles les suppléances circulatoires sont très réduites.

Lorsque l'artère dorsale du pied fait défaut, la vascularisation artérielle des orteils dépend essentiellement de l'artère tibiale postérieure qui se comporte alors comme une artère de type terminal.

Innervation

Les artères plantaires latérale et médiale sont innervées par le "nerf de la division de l'artère tibiale postérieure" qui les atteint au niveau de leur origine (fig. 41-2). Il provient du tronc du nerf tibial avant sa division en nerfs plantaires ou du nerf plantaire latéral. Secondairement, elles reçoivent des branches des nerfs plantaires médial et latéral. L'innervation est surtout riche au niveau de l'artère plantaire latérale qui est l'artère principale de la plante du pied.

Les nerfs de l'artère dorsale du pied proviennent du nerf fibulaire profond.

Bibliographie

1. Beveridge J, Masquelet AC, Romana MC, Vinh TS (1988) Anatomic basis of a fascio cutaneous flap supplied by the perforating branch of the peroneal artery. Surg Radiol Anat 10 : 195-199
2. Masquelet AC, Penteado CV, Romana MC, Chevrel JP (1988) The distal anastomosis of the medial plantar artery : surgical aspects. Surg Radiol Anat 10 : 247-252
3. Romana MC, Masquelet AC (1989) Vascularisation of the inner border of the foot : surgical applications. Surg Radiol Anat 11 : 177

CHAPITRE 40

Les veines de la cheville et du pied

Cl Gillot

La subdivision classique en veines profondes, intra-fasciales, au nombre de deux à trois par pédicule artériel, et veines superficielles, extra-fasciales, à destinée saphénienne, reste valable. La transformation de la palette terminale du membre en voûte plantaire pour assurer la stabilité de l'appui au sol et convertir l'énergie contractile du triceps en force propulsive et ascensionnelle (marche, course, saut) modifie la répartition des vaisseaux au niveau du pied (fig. 40-1).

La loge profonde de la plante, bien fournie en corps charnus musculaires, a des vaisseaux bien développés. Les veines plantaires, de 3 à 4 mm de calibre, tendent à migrer en profondeur, au voisinage de l'os. Chaque pédicule longe un muscle marginal : l'adducteur de l'hallux pour les veines plantaires médiales, au trajet direct ; l'abducteur du petit orteil pour les veines plantaires latérales, qui décrivent un arc lors de leur trajet initial, métatarsien. La convergence des deux pédicules vers le canal calcanéen annonce leur fusion en veines tibiales postérieures.

La faible garniture musculaire de la loge dorsale profonde réduit les veines pédieuses à des éléments de petit calibre et les place dans un environnement inhabituel, osseux, ligamentaire et tendineux, qui va caractériser les veines de la cheville, les veines tibiales antérieures et postérieures.

L'appui plantaire transpose sur le versant dorsal du pied les veines superficielles principales. Les éléments plantaires dessinent des réseaux fins et serrés de veinules réparties en deux lames : l'une occupe l'épaisse nappe graisseuse sous-cutanée ; ce sont les veines adipeuses sur lesquelles se branchent de petites communicantes destinées aux veines plantaires. L'autre, très superficielle, dermique et sous-dermique, est la semelle veineuse (Bourceret et Lejars) : elle occupe la partie centrale de la plante, bordée par le relief des zones d'appui. Son importance a été exagérée : les veinules n'atteignent un calibre de 2 à 3 mm qu'en cas de stase majeure ; si bien que la fonction de matelas hydraulique est théorique. Le seul élément bien développé est l'arcade plantaire sous-cutanée (Braune) : elle se situe au fond du sillon transversal qui sépare le bourrelet métatarsien de la racine des orteils.

A l'inverse, les veines dorsales superficielles (fig. 41-1) sont peu nombreuses mais de gros calibre, très apparentes sur l'individu debout ; leur trait d'union est l'arcade veineuse dorsale qui se projette sur les métatarsiens qu'elle croise transversalement, recevant par sa convexité les veines interdigitales, et par ses extrémités l'arcade plantaire sous-cutanée. Elle se draine par les veines marginales décrites par Lejars : la veine marginale médiale devient la grande veine saphène en précroisant la malléole tibiale ; la veine marginale latérale se continue par la petite veine saphène, rétro-malléolaire latérale.

De la concavité de l'arcade se détachent deux à trois veines ; elles confluent en un tronc qui se situe en avant de la cheville et rejoint la grande veine saphène à un niveau variable. En variété longue, il devient la veine satellite antérieure.

L'extrémité postérieure du premier espace intermétatarsien est à la fois un carrefour d'anastomoses, et le point de départ de tous les pédicules veineux du membre inférieur. Les veines plantaires latérales sont unies dès leur origine au pédicule plantaire médial et aux veines dorsales du pied par un ou deux arcs, satellites de l'arcade artérielle ; comme elle, ils perforent le premier espace. L'arcade dorsale superficielle est reliée aux arcs par une veine communicante.

L'existence, inconstante, d'une valvule située à l'extrémité médiale de cette arcade dorsale traduit l'autonomie des veines marginales. En dépit des anastomoses du premier espace, elle tend à affecter, à

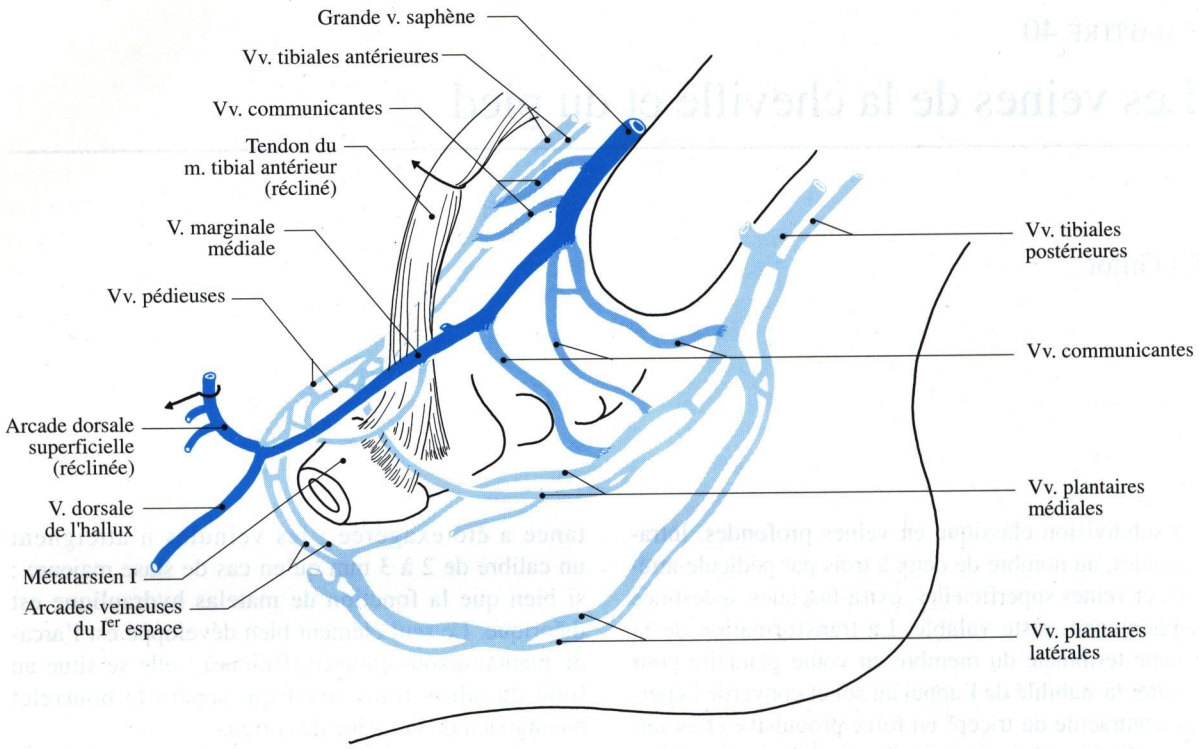

Fig. 40-1. Les principales veines du pied

chaque arc de la voûte plantaire, deux pédicules, profond et superficiel, réunis par des veines communicantes.

Le courant marginal médial, ou de l'arche médiale du pied (arc de mouvement) comprend les veines plantaires médiales, la veine dorsale superficielle de l'hallux (siège de la ponction en phlébographie), prolongée par la veine marginale médiale. Les communicantes médiales croisent le bord médial du pied, en particulier à proximité du tubercule de l'os naviculaire.

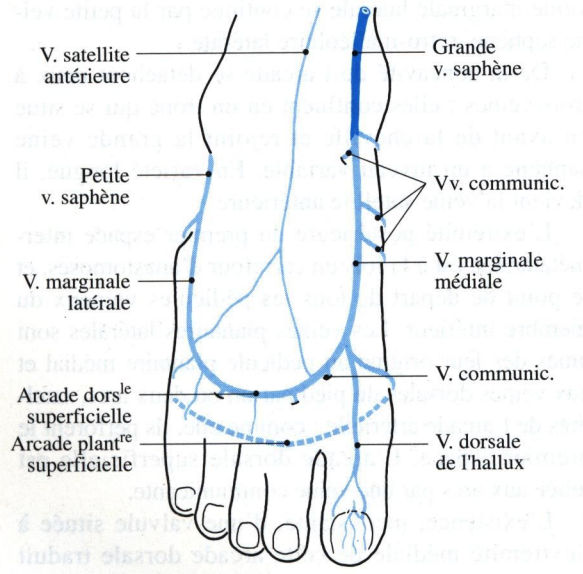

Fig. 40-2. Veines dorsales superficielles du pied

Le courant marginal latéral, ou de l'arche latérale du pied (arc d'appui) a comme piliers les veines plantaires latérales et la veine marginale latérale. Les communicantes principales sont proches de la tubérosité du cinquième métatarsien.

Les veines communicantes du pied, peu nombreuses, deux à trois de chaque côté, et de calibre modeste, 1 à 3 mm, ne semblent pas capables de détourner une fraction importante du flux plantaire vers le réseau dorsal.

L'unité fonctionnelle que constitue l'appareil suro-achilléo-plantaire se reflète dans l'organisation veineuse : la loge plantaire est l'étage radiculaire et la loge postérieure de la jambe, l'étage tronculaire d'un même pédicule veineux tibial postérieur. Le courant qui le traverse franchit un goulot d'étranglement, le canal calcanéen, seule voie de communication entre les deux loges hermétiques.

Comme d'autres structures périphériques, doigts, lobule du nez ou des oreilles, les orteils possèdent une riche vascularisation superficielle, tant dorsale que sous-unguéale pulpaire (acrocyanose).

CHAPITRE 41

Les nerfs de la cheville et du pied

LP Fischer et A Morin

Troncs nerveux et distribution

La région dorsale du pied (fig. 41-1)

Elle reçoit la terminaison des nerfs fibulaires, profond et superficiel.

Le nerf fibulaire profond (n. tibial antérieur)

Il atteint le dos du pied avec l'artère tibiale antérieure en passant sous le rétinaculum inférieur des muscles extenseurs. Il longe le bord médial de l'artère dorsale du pied (a. pédieuse) et se termine à l'extrémité antérieure du premier espace interosseux en s'unissant au rameau correspondant du nerf fibulaire superficiel. Sur le dos du pied, il donne le nerf du muscle court extenseur des orteils (m. pédieux) (figs. 32-1, 41-1).

Le nerf fibulaire superficiel (n. musculo-cutané)

Il se termine en se divisant un peu au-dessus de la cheville, en deux rameaux : le nerf cutané dorsal médial (br. interne) et le nerf cutané dorsal intermédiaire (br. externe). Ces deux nerfs passent en avant du rétinaculum inférieur des muscles fléchisseurs. Le nerf cutané dorsal médial se divise en trois branches : le nerf digital dorsal médial de l'hallux, le nerf digital dorsal du premier espace interosseux, anastomosé avec la branche terminale du nerf fibulaire profond, et le nerf digital dorsal du deuxième espace interosseux.

Le nerf cutané dorsal intermédiaire se termine en nerf digital dorsal médial du troisième espace interosseux.

Quand au bord dorso-latéral du pied, il reçoit les rameaux terminaux du nerf cutané sural caudal, qui prolonge le nerf cutané sural médial (n. saphène tibial) provenant du nerf tibial (n. tibial postérieur). Ces rameaux dorsaux constituent le *nerf cutané dorsal latéral* qui donne le nerf digital dorsal du quatrième espace interosseux, le nerf digital dorsal latéral du petit orteil et une anastomose au nerf cutané dorsal intermédiaire.

La région plantaire (fig. 41-2)

Dans la gouttière calcanéenne se termine le nerf tibial (n. tibial postérieur) par division en nerf plantaire médial (n. plantaire interne) et nerf plantaire latéral (n. plantaire externe). Une compression du nerf tibial et des vaisseaux à ce niveau peut être à l'origine d'un syndrome de Volkmann du pied avec griffe des orteils.

Le nerf plantaire médial

Il assure l'innervation motrice de la loge plantaire médiale, de certains muscles de la loge moyenne et l'innervation sensitive du bord médial de la plante du pied. Il passe en dehors de l'artère tibiale postérieure puis longe le bord latéral de l'artère plantaire médiale. Il innerve les muscles abducteur de l'hallux, court fléchisseur de l'hallux et court fléchisseur des orteils (m. court fléchisseur plantaire).

Il se termine en se divisant en deux branches : une branche médiale qui donne le nerf digital plantaire médial de l'hallux et une branche latérale qui donne les nerfs digitaux communs des trois premiers espaces interdigitaux et les nerfs des muscles premier et deuxième lombrical.

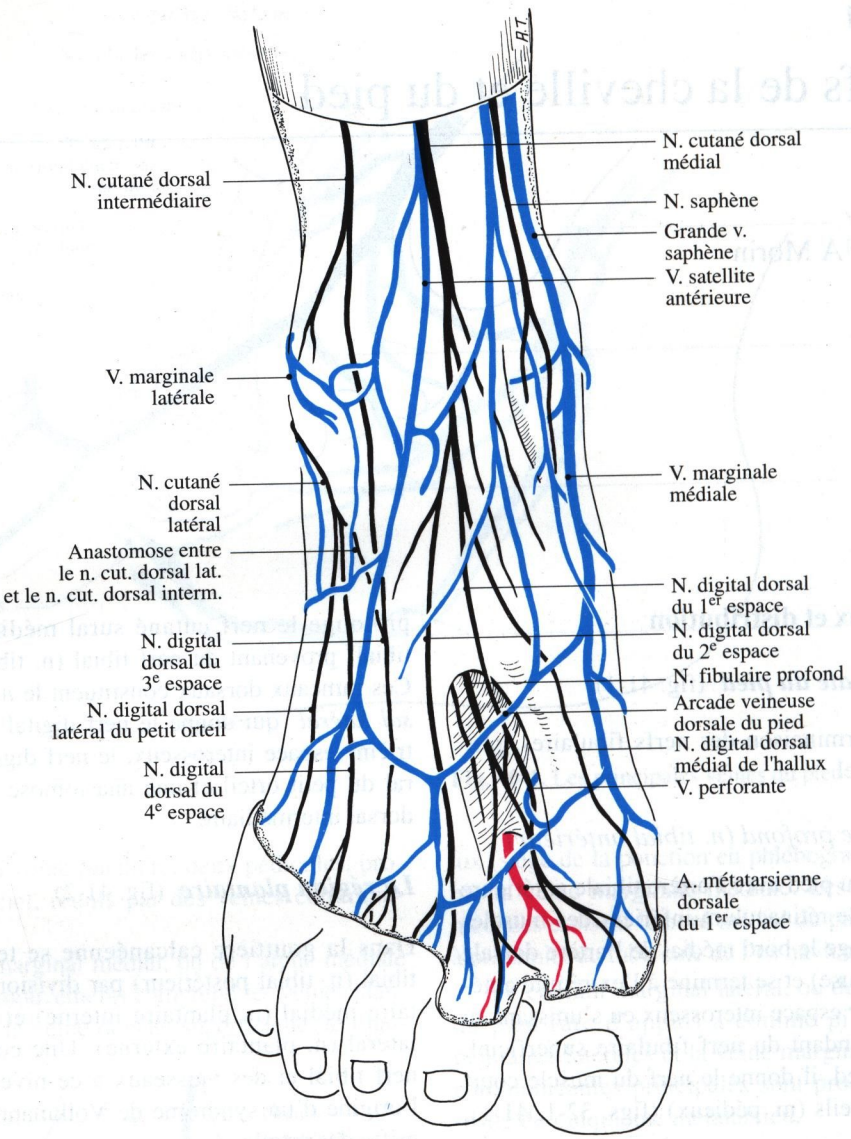

Fig. 41-1 a. Les nerfs et les veines de la face dorsale du pied

Le nerf plantaire latéral

Il assure l'innervation motrice de la loge plantaire latérale, de certains muscles de la loge moyenne et l'innervation sensitive du bord latéral du pied.

Il apparaît à la plante du pied à la face profonde de l'artère plantaire interne, puis lui devient médial et chemine dans la loge plantaire moyenne. Il se termine en deux branches au niveau de l'extrémité postérieure du quatrième espace intermétatarsien.

Avant de se diviser, il donne des rameaux vasculaires dont le nerf de la fourche des artères plantaires et innerve les muscles abducteurs du petit orteil, carré plantaire (deux nerfs) et court fléchisseur du petit orteil.

Le nerf plantaire latéral se divise en deux branches terminales, l'une superficielle, l'autre profonde, qui assurent l'innervation motrice de la plupart des muscles de la plante dans la loge moyenne et la loge latérale.

La branche terminale superficielle

Elle donne le nerf digital commun plantaire du quatrième espace interosseux et le nerf digital plantaire latéral du petit orteil qui fournit en général le nerf du muscle opposant du petit orteil.

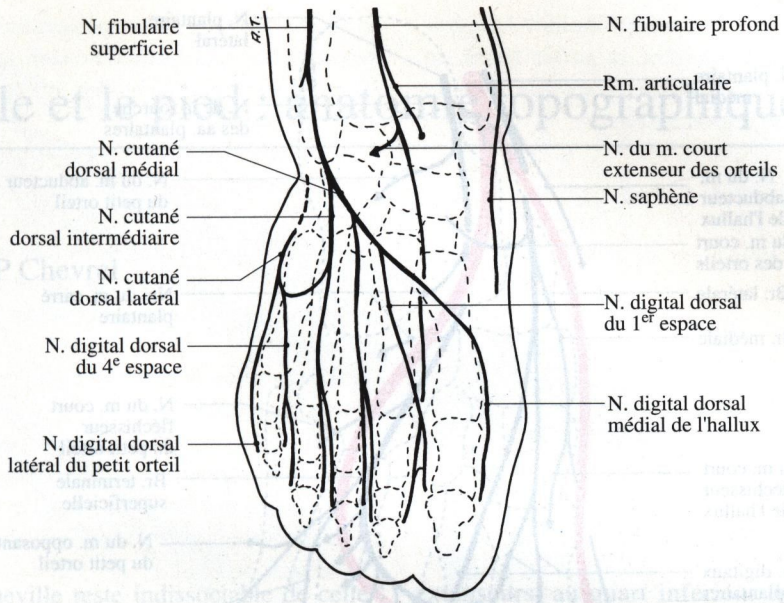

Fig. 41-1 b. Les nerfs et les veines de la face dorsale du pied

La branche terminale profonde

Elle donne des rameaux musculaires pour tous les muscles interosseux plantaires et dorsaux, les deux chefs du muscle adducteur de l'hallux, et les troisième et quatrième muscles lombricaux.

On peut remarquer que le nerf plantaire médial est l'équivalent plantaire du nerf médian dans la paume de la main alors que le nerf plantaire latéral correspond au nerf ulnaire.

Le syndrome de Thomas G Morton (1876), résulte de la compression d'un nerf digital commun plantaire dans l'étroite loge située entre les têtes des métatarsiens (surtout du troisième et quatrième).

Innervation sensitive cutanée de la cheville et du pied

A la face plantaire, la peau du talon est innervée par les deux rameaux calcanéen et cutané plantaire du nerf tibial.

En avant, s'étendent les territoires du nerf plantaire médial et du nerf plantaire latéral. La limite de ces deux territoires est représentée par une ligne fortement oblique partant du bord médial du pied, à l'union de son tiers postérieur avec ses deux tiers antérieurs et qui aboutit à l'extrémité libre du quatrième orteil en suivant la ligne axiale de cet orteil (le dernier espace interdigital et le cinquième orteil reçoivent des rameaux du nerf plantaire latéral).

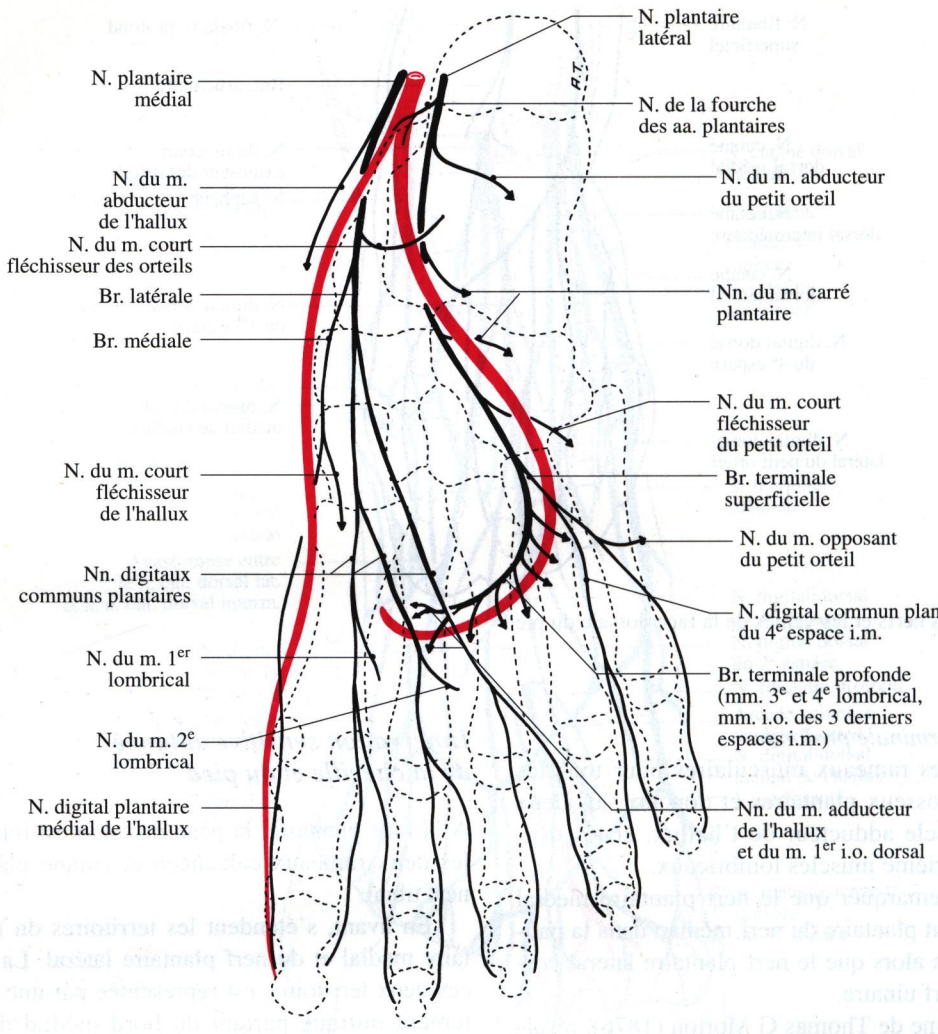

Fig. 41-2. Les nerfs de la plante du pied : représentation semi-schématique

CHAPITRE 42

La cheville et le pied : anatomie topographique

JL Cornille et JP Chevrel

La région de la cheville reste indissociable de celle du pied pour deux raisons :

- le pied est un ensemble osseux formant une voûte, dont les tendons coulissant au niveau de la cheville assurent la cohésion;
- la cheville participe au support du poids corporel, elle est entourée par les pédicules vasculo-nerveux destinés au pied dont elle est le véritable hile.

La cheville

La cheville peut être divisée en deux régions, l'une antérieure, l'autre postérieure, séparées par les malléoles. La région postérieure est elle-même subdivisée par le tendon calcanéen en deux gouttières, l'une médiale, l'autre latérale.

La région antérieure de la cheville

Elle correspond aux parties molles situées en avant de l'articulation talo-crurale (art. tibio-péronéo-astragalienne) (fig. 42-3).

Elle est limitée latéralement par les saillies des malléoles.

Le plan aponévrotique de recouvrement se continue en haut avec le fascia jambier et en bas avec le fascia dorsal du pied. Il est renforcé par le rétinaculum des muscles extenseurs, subdivisé en deux lames aponévrotiques transversales :

Le rétinaculum supérieur des muscles extenseurs (lt. transverse de la jambe)
C'est une bandelette fibreuse disposée transversalement, du tibia à la fibula, devant les tendons des extenseurs, au quart inférieur de la jambe, et qui appartient à la région de la jambe (figs. 33-1 à 33-3).

Le rétinaculum inférieur des muscles extenseurs (lt. annulaire antérieur du tarse)
C'est une bandelette fibreuse bifurquée dans sa partie médiale, disposée transversalement à la face antérieure de la cheville. Ses fibres proximales (lame supérieure du lt. annulaire antérieur du tarse) sont tendues du sillon calcanéen à la malléole médiale, et forment des gaines fibreuses aux tendons des extenseurs. Ses fibres inférieures (lame inférieure du ligament annulaire antérieur du tarse) se perdent sur le bord médial du pied, en regard de l'os naviculaire et du cunéiforme médial.

Dans le plan superficiel, sus-aponévrotique, on trouve la grande veine saphène devant la malléole médiale, les branches terminales du nerf saphène (n. saphène interne) en dedans et les deux branches terminales du nerf fibulaire superficiel (n. musculocutané) à la partie moyenne : nerf cutané dorsal médial et nerf cutané dorsal intermédiaire, plus latéral.

Dans le plan sous-aponévrotique, sous le rétinaculum inférieur des muscles extenseurs, on trouve les tendons des muscles extenseurs du pied, dans leurs gaines séreuses ; de dedans en dehors : le tendon du muscle tibial antérieur, celui du muscle long extenseur de l'hallux, et enfin ceux des muscles long extenseur des orteils et troisième fibulaire .

L'artère tibiale antérieure croise à ce niveau, par en arrière, le tendon du muscle long extenseur de l'hallux, de dedans en dehors. Le nerf fibulaire profond (n. tibial antérieur) longe le bord médial de l'artère et se dirige vers l'extrémité postérieure du premier espace interosseux.

Le rameau perforant de l'artère fibulaire (a. péronière antérieure) qui a traversé la partie basse du ligament interosseux de la jambe se termine dans la partie latérale de cette région antérieure.

La région postérieure de la cheville

Elle présente deux gouttières de part et d'autre du tendon calcanéen.

La gouttière rétro-malléolaire médiale (fig. 42-1)

C'est la région située en arrière et au-dessous de la malléole médiale qui livre passage au pédicule vasculo-nerveux de la plante du pied.

Elle comprend deux parties : la première est située derrière la malléole médiale, c'est la *gouttière rétro-malléolaire médiale* proprement dite dans laquelle se regroupent les éléments vasculo-nerveux qui se divisent vers la plante du pied ; la deuxième est située sous la malléole médiale, c'est le *canal calcanéen.* Celui-ci est limité par :

- en superficie : une aponévrose, le rétinaculum des muscles fléchisseurs (lt. annulaire interne du tarse) qui comporte deux feuillets :

• le feuillet superficiel fait suite au fascia jambier : il adhère en avant à la face sous-cutanée de la malléole médiale, il se dédouble sur la ligne médiane postérieure pour engainer le tendon calcanéen ;

• le feuillet profond prolonge le fascia crural profond : il s'insère en haut sur le bord postérieur de la malléole médiale et en bas, sur l'aponévrose du muscle abducteur de l'hallux ;

- en profondeur : la partie supérieure du canal est limitée par le ligament collatéral médial et notamment le ligament deltoïde et le faisceau postérieur du plan profond ; la partie inférieure est limitée par la face médiale du calcanéus entre le sustentaculum tali et le processus médial de la tubérosité du calcanéus.

Le feuillet profond du rétinaculum des muscles fléchisseurs est réuni au plan profond par des cloisons de refend. Celles-ci divisent la région en de nombreuses logettes tendineuses. Chaque tendon, entouré par une gaine séreuse de glissement, occupe une de ces logettes. On distingue de haut en bas :

- le tendon du muscle tibial postérieur (m. jambier postérieur) qui est antérieur et supérieur, situé au-dessus du sustentaculum tali ;

- le tendon du muscle long fléchisseur des orteils qui glisse dans une gouttière creusée au sommet du sustentaculum tali ;

- le tendon du muscle long fléchisseur de l'hallux, sous-jacent qui glisse dans une gouttière située à la face inférieure du sustentaculum tali et croise un peu plus bas à la sortie du canal, la face latérale puis la face supérieure du tendon du muscle long fléchisseur des orteils.

Les vaisseaux et les nerfs sont superficiels ; ils se divisent en deux pédicules plantaires, médial et latéral. La division des nerfs est craniale et dorsale par rapport à celle des vaisseaux. Les nerfs passent par la suite à la face profonde des vaisseaux puis se placent au-dessus d'eux avant de pénétrer à la face plantaire du pied.

Ainsi, sous le muscle abducteur de l'hallux on trouve deux orifices :

- l'un antérieur contient le paquet vasculo-nerveux plantaire médial avec le nerf en avant et en haut. Ce paquet est situé entre le tendon du muscle long fléchisseur des orteils et celui du muscle long fléchisseur de l'hallux ;

- l'autre orifice est postérieur, il contient d'avant en arrière le nerf et les vaisseaux plantaires latéraux qui sont placés en dessous du tendon du muscle long fléchisseur de l'hallux.

La gouttière rétro-malléolaire latérale (fig. 42-2)

Cette gouttière est limitée ventralement par le bord postérieur de la malléole latérale, dorsalement sur la ligne médiane par le tendon calcanéen. Elle est recouverte superficiellement par une aponévrose qui fait suite au fascia crural, adhère en avant à la malléole latérale et se dédouble en arrière pour engainer le tendon calcanéen.

Cette aponévrose s'épaissit pour former le rétinaculum des muscles fibulaires (lt. annulaire externe du tarse), subdivisé lui-même en deux parties : un rétinaculum supérieur tendu de la malléole latérale à la face latérale du calcanéus, forme une coulisse ostéo-fibreuse pour les tendons des muscles fibulaires ; un rétinaculum inférieur, sous-jacent au précédent forme deux tunnels secondaires pour ces tendons.

La gouttière rétro-malléolaire latérale est limitée en profondeur par le ligament talo-fibulaire postérieur et le ligament calcanéo-fibulaire.

Le rétinaculum des muscles fibulaires est uni à ce plan profond par des cloisons qui délimitent des gouttières ostéo-fibreuses dans lesquelles les tendons glissent par l'intermédiaire de gaines synoviales propre.

Le tendon du muscle long fibulaire recouvre d'abord celui du muscle court fibulaire puis ce dernier se réfléchit sur la malléole latérale et se dirige en avant et en bas ; il se termine sur le cinquième méta-

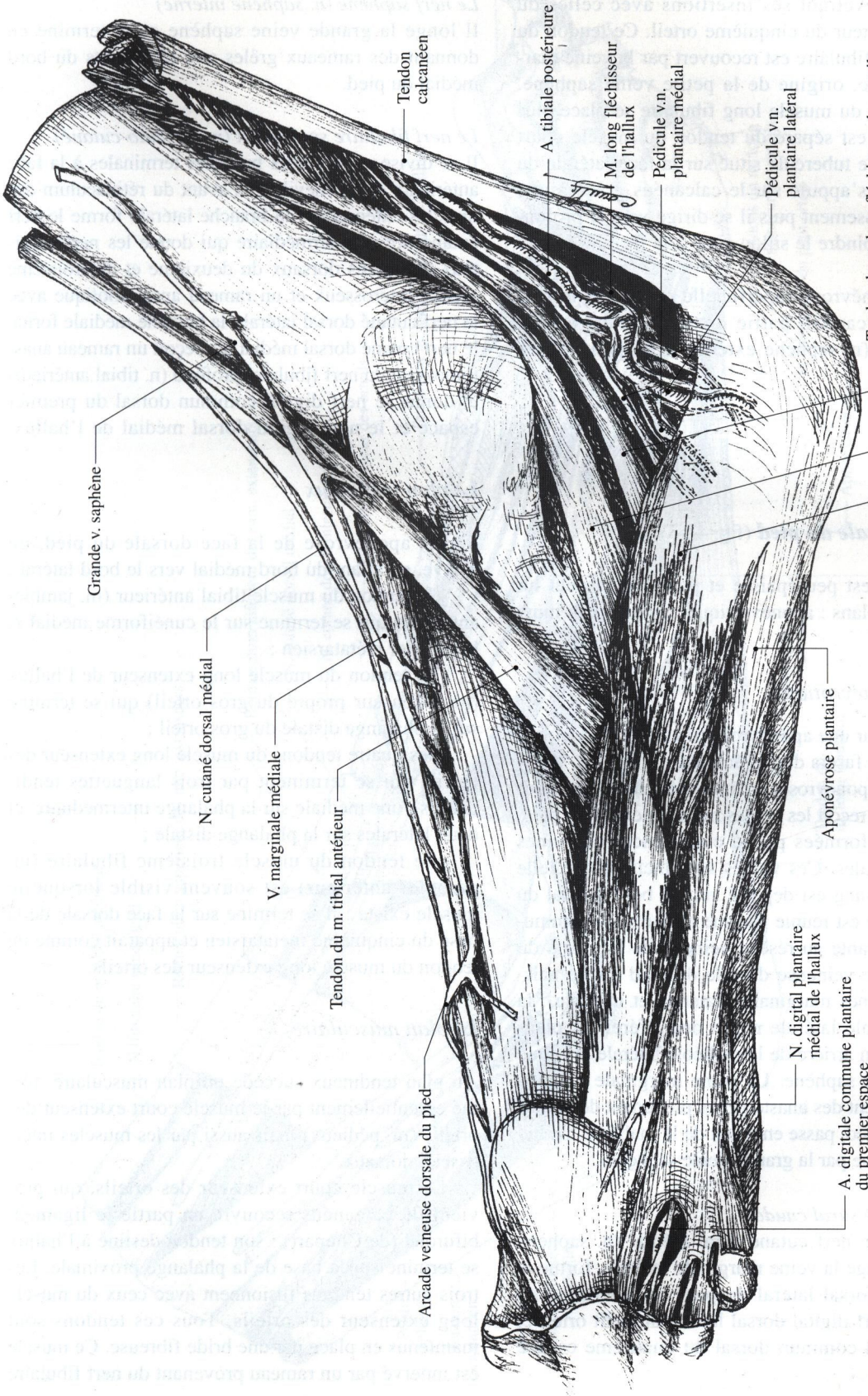

Fig. 42-1. Dissection de la cheville et du pied : vue médiale

tarsien enchevêtrant ses insertions avec celles du muscle abducteur du cinquième orteil. Ce tendon du muscle court fibulaire est recouvert par la veine marginale latérale, origine de la petite veine saphène.

Le tendon du muscle long fibulaire se place plus en arrière. Il est séparé du tendon du muscle court fibulaire par le tubercule situé sur la face latérale du calcanéus. Il s'appuie sur le calcanéus grâce à une bourse de glissement puis il se dirige vers la profondeur pour rejoindre le sillon situé à la face inférieure du cuboïde.

Sur l'aponévrose superficielle on trouve le nerf cutané sural caudal, partie distale du nerf cutané sural médial (n. saphène externe) et la petite veine saphène.

Le pied

La face dorsale du pied (fig. 42-3)

Cette région est peu épaisse et pourtant on peut lui décrire trois plans : aponévrotique, tendineux et musculaire.

Le plan aponévrotique

Il est formé par une aponévrose très lâche, facilement décollable : le fascia dorsal du pied.

Sur cette aponévrose, on trouve une arcade veineuse dorsale qui reçoit les veines métatarsiennes du pied, elles-mêmes formées par la confluence des veines digitales dorsales. Ces veines sont inclinées de telle façon que le sang est déporté vers le bord médial du pied. L'arcade est réunie par une anastomose communicante perforante au réseau veineux de la plante du pied. L'arcade veineuse dorsale du pied donne naissance aux veines marginales, latérale et médiale ; la veine marginale latérale reçoit des afférences plantaires, passe en arrière de la malléole latérale et forme la petite veine saphène. La veine marginale médiale reçoit également des anastomoses provenant de la face plantaire du pied, passe en avant de la malléole médiale et se continue par la grande veine saphène.

Le nerf cutané sural caudal
Prolongeant le nerf cutané sural médial (n. saphène externe) il longe la veine marginale latérale, forme le nerf cutané dorsal latéral du pied et se termine en donnant le nerf digital dorsal latéral du petit orteil et le nerf digital commun dorsal du quatrième espace interosseux.

Le nerf saphène (n. saphène interne)
Il longe la grande veine saphène et se termine en donnant des rameaux grêles aux téguments du bord médial du pied.

Le nerf fibulaire superficiel (n. musculo-cutané)
Il se divise en ses deux branches terminales à la face antérieure de la cheville, en avant du rétinaculum des muscles extenseurs : la branche latérale forme le nerf cutané dorsal intermédiaire qui donne les nerfs digitaux communs dorsaux du deuxième et du troisième espace interosseux et un rameau anastomotique avec le nerf cutané dorsal latéral : la branche médiale forme le nerf cutané dorsal médial qui reçoit un rameau anastomotique du nerf fibulaire profond (n. tibial antérieur) et donne le nerf digital commun dorsal du premier espace et le nerf digital dorsal médial de l'hallux.

Le plan tendineux

Sous l'aponévrose de la face dorsale du pied, on trouve, en allant du bord médial vers le bord latéral :

- le tendon du muscle tibial antérieur (m. jambier antérieur) qui se termine sur le cunéiforme médial et le premier métatarsien ;
- le tendon du muscle long extenseur de l'hallux (m. extenseur propre du gros orteil) qui se termine sur la phalange distale du gros orteil ;
- les quatre tendons du muscle long extenseur des orteils qui se terminent par trois languettes tendineuses : une médiale sur la phalange intermédiaire, et deux latérales sur la phalange distale ;
- le tendon du muscle troisième fibulaire (m. péronier antérieur) est souvent visible lorsque le muscle existe : il se termine sur la face dorsale de la base du cinquième métatarsien et apparaît comme un tendon du muscle long extenseur des orteils.

Le plan musculaire

Au plan tendineux succède un plan musculaire, formé essentiellement par le muscle court extenseur des orteils (m. pédieux) mais aussi par les muscles interosseux dorsaux.

Le muscle court extenseur des orteils, qui provient du calcanéus recouvre en partie le ligament bifurqué (de Chopart) : son tendon destiné à l'hallux se termine sur la base de la phalange proximale. Les trois autres tendons fusionnent avec ceux du muscle long extenseur des orteils. Tous ces tendons sont maintenus en place par une bride fibreuse. Ce muscle est innervé par un rameau provenant du nerf fibulaire

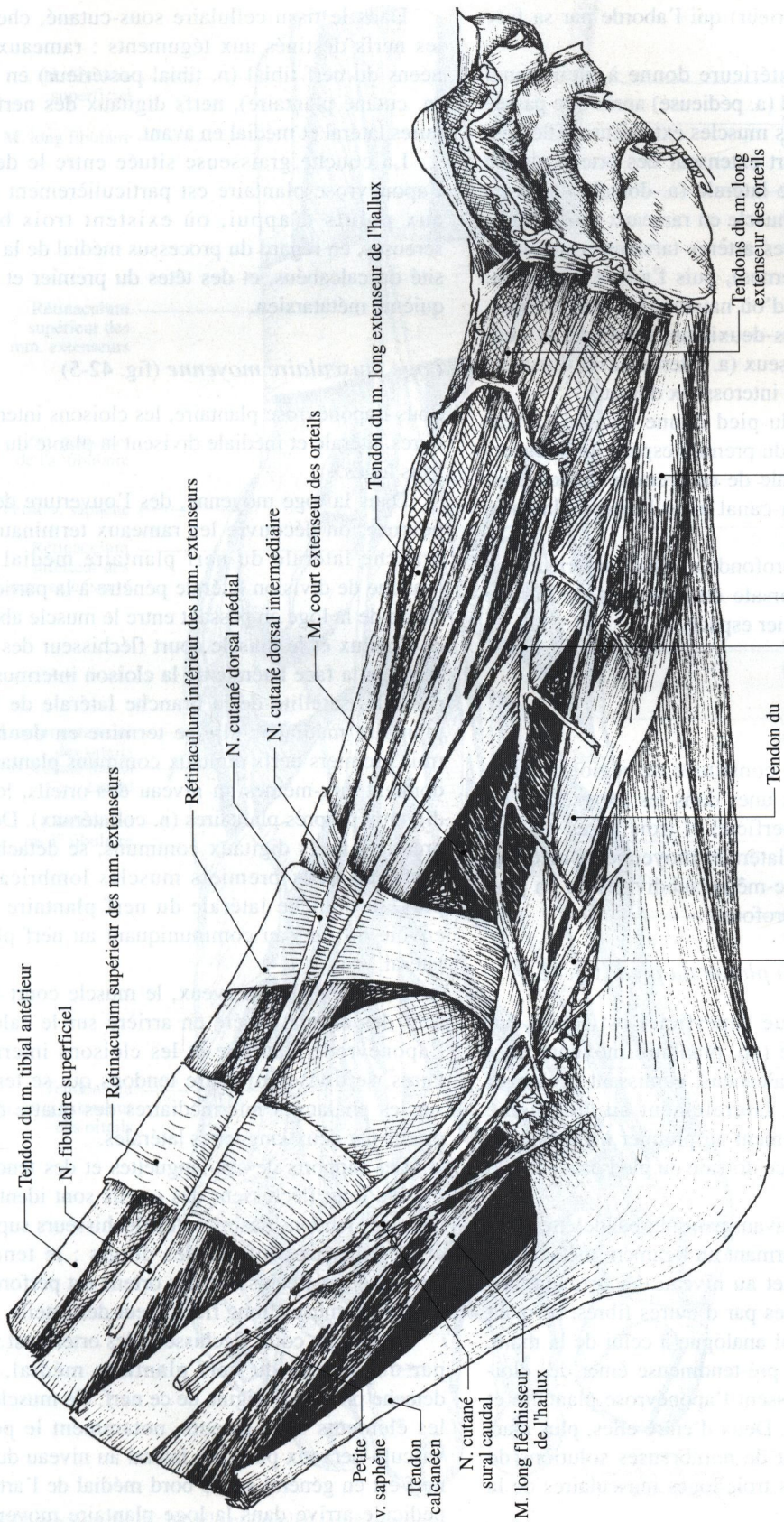

Fig. 42-2. Dissection de la cheville et du pied : vue latérale

profond (n. tibial antérieur) qui l'aborde par sa face profonde.

L'artère tibiale antérieure donne à plein canal l'artère dorsale du pied (a. pédieuse) après être passée sous le rétinaculum des muscles extenseurs. Elle passe sous le muscle court extenseur des orteils, donne alors l'artère tarsienne latérale (a. dorsale du tarse) qui se divise sous le muscle en rameaux musculaires et ostéo-articulaires, les artères tarsiennes médiales (a. sus-tarsiennes internes), puis l'artère arquée (a. dorsale du métatarse) d'où naissent les artères métatarsiennes dorsales des deuxième, troisième et quatrième espaces interosseux (a. interosseuses dorsales) situées sur les muscles interosseux dorsaux.

L'artère dorsale du pied donne encore l'artère métatarsienne dorsale du premier espace, puis traverse l'extrémité proximale de ce premier espace pour s'anastomoser à plein canal avec l'artère plantaire latérale.

Le nerf fibulaire profond (n. tibial antérieur) est satellite de l'artère dorsale du pied puis de l'artère métatarsienne du premier espace.

La plante du pied

La plante du pied est constituée de régions anatomiques imbriquées les unes dans les autres, où l'on distingue un plan superficiel et trois loges musculaires sous-jacentes : latérale, moyenne et médiale, cette dernière étant elle-même subdivisée en un plan superficiel et un plan profond.

Plan superficiel de la plante du pied (fig. 42-4)

Le plan aponévrotique superficiel est formé par l'aponévrose plantaire (ap. plantaire moyenne) qui adhère en arrière au calcanéus, paraissant prolonger le tendon calcanéen, latéralement au cinquième métatarsien et médialement au premier métatarsien ; elle se prolonge à la face dorsale du pied par le fascia dorsal du pied.

Elle se termine en avant par cinq bandelettes pré-tendineuses réunies, formant un ligament métatarsien transverse superficiel et au niveau des articulations métatarso-phalangiennes par d'autres fibres, formant un ligament interdigital analogue à celui de la main.

Chaque bandelette pré-tendineuse émet des cloisons sagittales qui unissent l'aponévrose plantaire et l'aponévrose profonde. Deux d'entre elles, plus marquées, mais présentant de nombreuses solutions de continuité, séparent les trois loges musculaires de la plante du pied.

Dans le tissu cellulaire sous-cutané, cheminent les nerfs destinés aux téguments : rameaux calcanéens du nerf tibial (n. tibial postérieur) en arrière, (n. cutané plantaire), nerfs digitaux des nerfs plantaires latéral et médial en avant.

La couche graisseuse située entre le derme et l'aponévrose plantaire est particulièrement épaisse aux points d'appui, où existent trois bourses séreuses, en regard du processus médial de la tubérosité du calcanéus, et des têtes du premier et du cinquième métatarsien.

Loge musculaire moyenne (fig. 42-5)

Sous l'aponévrose plantaire, les cloisons intermusculaires latérale et médiale divisent la plante du pied en trois loges.

Dans la loge moyenne, dès l'ouverture de l'aponévrose, on découvre les rameaux terminaux de la branche latérale du nerf plantaire médial : cette branche de division latérale pénètre à la partie postérieure de la loge en passant entre le muscle abducteur de l'hallux et le muscle court fléchisseur des orteils, et longe la face latérale de la cloison intermusculaire médiale, satellite de la branche latérale de l'artère plantaire médiale ; elle se termine en donnant les trois premiers nerfs digitaux communs plantaires qui donnent eux-mêmes au niveau des orteils, les nerfs digitaux propres plantaires (n. collatéraux). Des deux premiers nerfs digitaux communs, se détachent les nerfs des deux premiers muscles lombricaux. De plus, la branche latérale du nerf plantaire médial envoie un rameau communiquant au nerf plantaire latéral.

Sous ces filets nerveux, le muscle court fléchisseur des orteils, inséré en arrière sur le calcanéus, l'aponévrose plantaire et les cloisons intermusculaires, se divise en quatre tendons qui se terminent sur les phalanges intermédiaires des quatre derniers orteils par deux languettes latérales.

Les rapports de ces languettes et des tendons du muscle long fléchisseur des orteils sont identiques à ceux des tendons des muscles fléchisseurs superficiel et fléchisseur profond des doigts : le tendon du muscle court fléchisseur des orteils est perforé par le tendon du muscle long fléchisseur des orteils.

Le muscle court fléchisseur des orteils est innervé par un rameau du nerf plantaire médial, qui se détache près de l'origine de ce nerf. Ce muscle cache les éléments sous-jacents, notamment le pédicule vasculo-nerveux plantaire latéral au niveau duquel le nerf est en général sur le bord médial de l'artère. Ce pédicule arrive dans la loge plantaire moyenne par

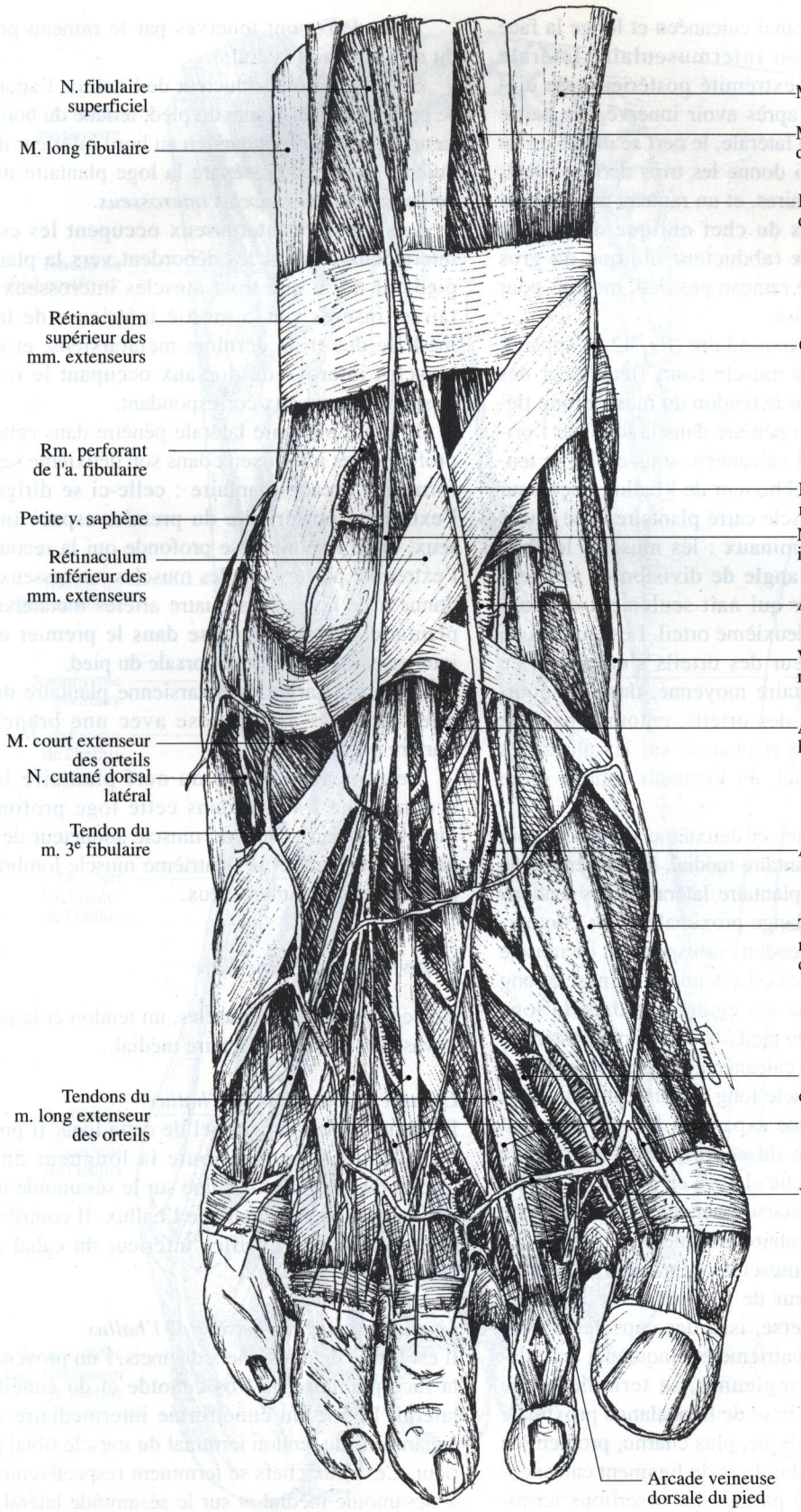

Fig. 42-3. Dissection de la cheville et du pied : vue dorsale

l'orifice inférieur du canal calcanéen et longe la face médiale de la cloison intermusculaire latérale jusqu'au niveau de l'extrémité postérieure du cinquième métatarsien : après avoir innervé une partie des muscles de la loge latérale, le nerf se divise en un rameau superficiel qui donne les trois derniers nerfs digitaux propres plantaires, et un rameau profond qui s'enfonce au-dessous du chef oblique du muscle abducteur de l'hallux (abducteur oblique du gros orteil). L'artère suit ce rameau profond, moteur, pour former l'arcade plantaire.

Un deuxième plan musculaire (fig. 42-6) apparaît lorsqu'on sectionne le muscle court fléchisseur des orteils : il est formé par le tendon du muscle long fléchisseur des orteils qui pénètre dans la loge par l'orifice inférieur du canal calcanéen, sous-croise le tendon du muscle long fléchisseur de l'hallux, reçoit sur son bord latéral le muscle carré plantaire et se divise en quatre tendons terminaux : les muscles lombricaux naissent dans l'angle de division de ces tendons, sauf le premier qui naît seulement du bord médial du tendon du deuxième orteil. Les tendons du muscle long fléchisseur des orteils s'engagent, en avant de la loge plantaire moyenne, dans les gouttières ostéo-fibreuses des orteils, entourés par une gaine synoviale propre et plaquée sur les phalanges par un ligament vaginal, un ligament oblique et un ligament transverse.

Les muscles premier et deuxième lombrical sont innervés par le nerf plantaire médial, le troisième et le quatrième par le nerf plantaire latéral. Leurs tendons se dirigent vers la phalange proximale qu'ils contournent pour rejoindre le tendon correspondant du muscle long extenseur des orteils. Le tendon du muscle long fléchisseur de l'hallux est également dans la loge moyenne de la plante du pied, dans sa partie postérieure : à la sortie du canal calcanéen, il surcroise obliquement le tendon du muscle long fléchisseur des orteils auquel il est uni par une expansion aponévrotique. Il longe la face latérale du septum intermusculaire médial, puis traverse cette cloison en arrière de la première articulation métatarso-phalangienne, et pénètre alors dans la loge musculaire médiale.

Un troisième plan musculaire, profond, est formé par le muscle adducteur de l'hallux, avec ses deux chefs : le chef transverse, issu des capsules articulaires des troisième, quatrième et cinquième articulations métatarso-phalangiennes, se termine sur le sésamoïde latéral et la base de la phalange proximale de l'hallux ; le chef oblique, plus charnu, provient de la tubérosité de l'os cuboïde et du ligament calcanéo-cuboïdien plantaire. Il partage les insertions terminales de l'autre chef.

Tous deux sont innervés par le rameau profond du nerf plantaire latéral.

Sous le muscle adducteur de l'hallux, l'aponévrose profonde de la plante du pied, tendue du bord inférieur du premier métatarsien au bord inférieur du cinquième métatarsien, sépare la loge plantaire moyenne de *la loge des muscles interosseux.*

Les muscles interosseux occupent les espaces intermétatarsiens et les débordent vers la plante du pied : il n'y a que trois muscles interosseux plantaires, insérés sur la moitié inférieure de la face médiale des trois derniers métatarsiens, et quatre muscles interosseux dorsaux occupant le reste de l'espace interosseux correspondant.

L'artère plantaire latérale pénètre dans cette loge profonde des interosseux dans son deuxième segment formant l'arcade plantaire : celle-ci se dirige vers l'extrémité postérieure du premier espace interosseux, entre l'aponévrose profonde qui la recouvre et l'extrémité postérieure des muscles interosseux ; elle donne à ce niveau les quatre artères métatarsiennes plantaires et s'anastomose dans le premier espace interosseux avec l'artère dorsale du pied.

De plus, l'artère métatarsienne plantaire du premier espace s'anastomose avec une branche de l'artère plantaire médiale.

Le rameau profond du nerf plantaire latéral accompagne l'artère dans cette loge profonde et innerve les deux chefs du muscle adducteur de l'hallux, le troisième et le quatrième muscle lombrical et tous les muscles interosseux.

Loge musculaire médiale

Elle comprend deux muscles, un tendon et le pédicule vasculo-nerveux plantaire médial.

Le muscle abducteur de l'hallux

Il forme le plan superficiel de cette loge. Il provient du calcanéus, occupe toute la longueur du bord médial du pied et se termine sur le sésamoïde médial et la phalange proximale de l'hallux. Il contribue, en arrière, à limiter l'orifice inférieur du canal calcanéen.

Le muscle court fléchisseur de l'hallux

Il est formé de deux chefs distincts, l'un provenant de la face plantaire de l'os cuboïde et du cunéiforme latéral, l'autre du cunéiforme intermédiaire et des expansions du tendon terminal du muscle tibial postérieur. Ces deux chefs se terminent respectivement sur le sésamoïde médial et sur le sésamoïde latéral, ainsi que sur la phalange proximale de l'hallux. Innervés

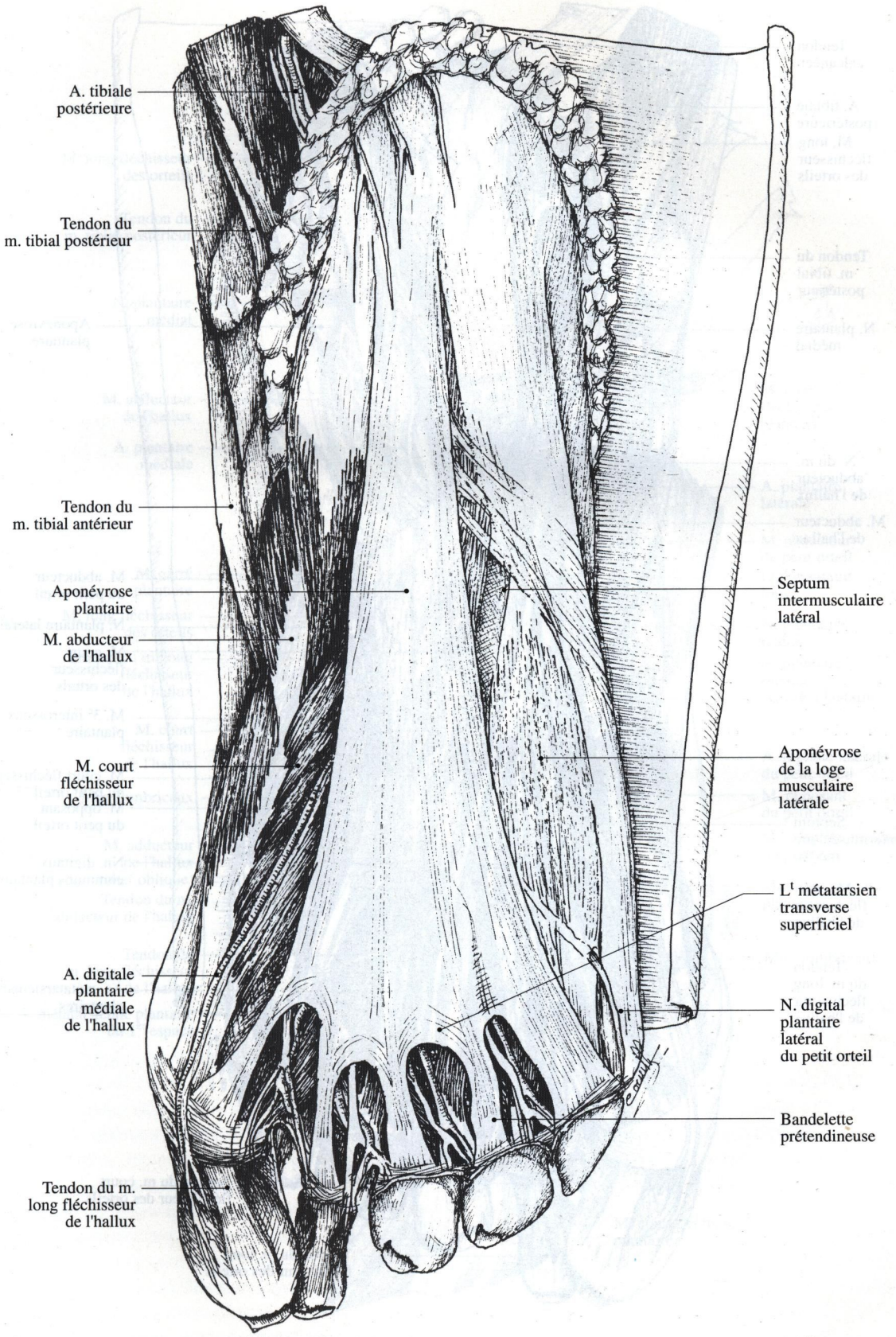

Fig. 42-4. Dissection des plans superficiels de la plante du pied

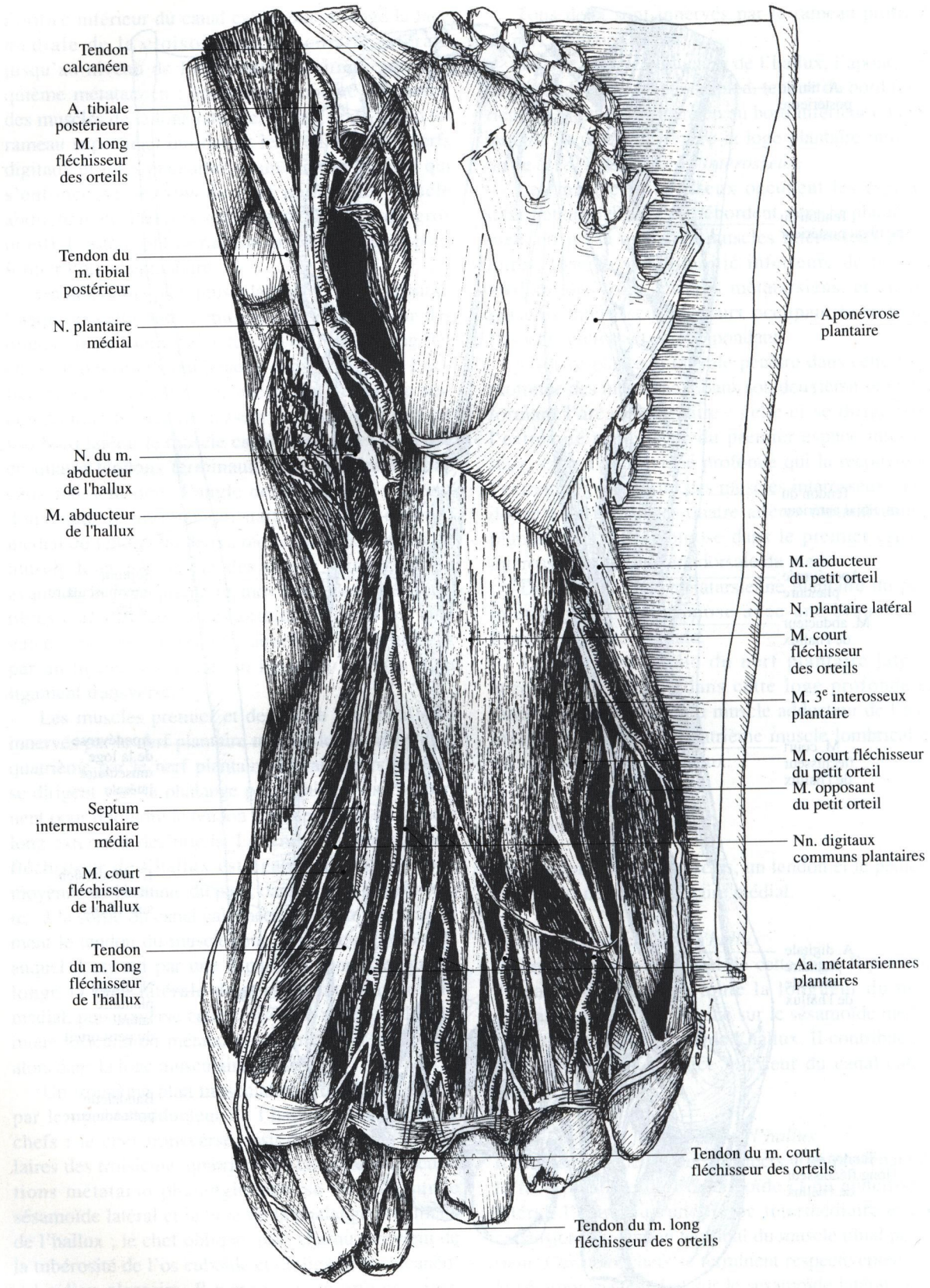

Fig. 42-5. Dissection des trois loges musculaires de la plante du pied

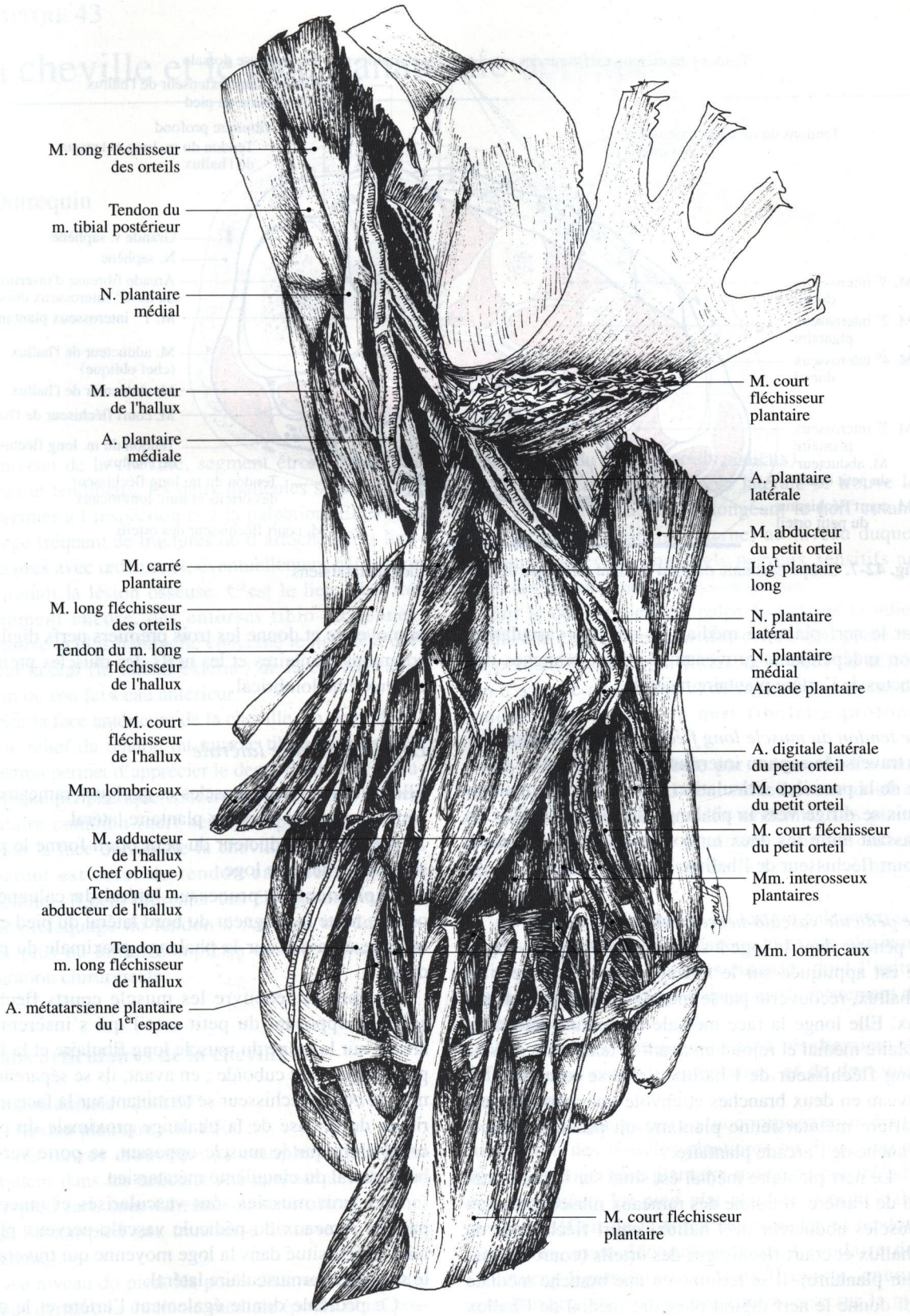

Fig. 42-6. Dissection du plan musculaire profond de la loge moyenne

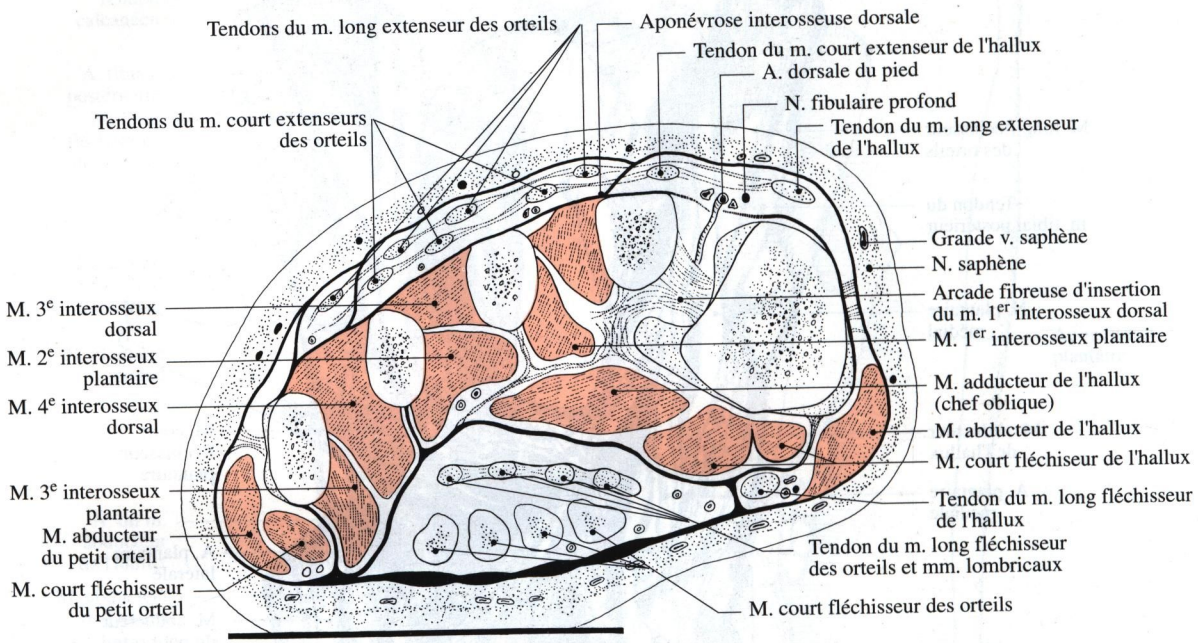

Fig. 42-7. Coupe coronale du pied passant par la partie moyenne des métatarsiens

par le nerf plantaire médial, ils ont une vascularisation indépendante provenant de deux branches distinctes de l'artère plantaire médiale.

Le tendon du muscle long fléchisseur de l'hallux
Il traverse le septum intermusculaire médial en arrière de la première articulation métatarso-phalangienne puis se dirige vers la phalange distale de l'hallux en passant entre les deux tendons terminaux du muscle court fléchisseur de l'hallux.

Le pédicule vasculo-nerveux plantaire médial
Il pénètre dans la loge à sa partie postérieure : l'artère est appliquée sur le muscle court fléchisseur de l'hallux, recouverte par le muscle abducteur de l'hallux. Elle longe la face médiale du septum intermusculaire médial et rejoint en avant le tendon du muscle long fléchisseur de l'hallux ; elle se termine à ce niveau en deux branches et envoie une anastomose à l'artère métatarsienne plantaire du premier espace, branche de l'arcade plantaire.

Le nerf plantaire médial est situé sur le bord latéral de l'artère. Il donne des rameaux musculaires aux muscles abducteur de l'hallux, court fléchisseur de l'hallux et court fléchisseur des orteils (court fléchisseur plantaire). Il se termine en une branche médiale qui donne le nerf digital plantaire médial de l'hallux et une branche latérale qui passe dans la loge plantaire moyenne et donne les trois premiers nerfs digitaux communs plantaires et les nerfs des muscles premier et deuxième lombrical.

Loge musculaire latérale

Elle comprend trois muscles et quelques rameaux du pédicule vasculo-nerveux plantaire latéral.

Le muscle abducteur du petit orteil forme le plan superficiel de cette loge.

Il provient du processus latéral du calcanéus, occupe toute la longueur du bord latéral du pied et se termine en avant sur la phalange proximale du petit orteil.

Ce muscle recouvre les muscle courts fléchisseurs et opposant du petit orteil qui s'insèrent en arrière sur la gaine du muscle long fibulaire et la face plantaire de l'os cuboïde ; en avant, ils se séparent, le muscle court fléchisseur se terminant sur la face inférieure de la base de la phalange proximale du petit orteil alors que le muscle opposant, se porte vers le bord latéral du cinquième métatarsien.

Ces trois muscles sont vascularisés et innervés par des rameaux du pédicule vasculo-nerveux plantaire latéral situé dans la loge moyenne qui traversent le septum intermusculaire latéral.

Ce pédicule donne également l'artère et le nerf digital plantaire latéral du petit orteil.

CHAPITRE 43

La cheville et le pied : anatomie appliquée

G Outrequin

Au niveau de la cheville, segment étroit aux reliefs osseux et tendineux, les deux malléoles se proposent en premier à l'inspection et à la palpation. Elles sont le siège fréquent de fractures ou d'arrachements ligamentaires avec œdème, et, éventuellement hématome qui traduit la lésion osseuse. C'est le lieu, plus fréquemment encore, des entorses tibio-tarsiennes. L'entorse la plus habituelle concerne le ligament collatéral latéral (lt. latéral externe) de la cheville avec lésion de son faisceau antérieur.

Sur la face antérieure de la cheville, on peut identifier le relief du tendon du muscle tibial antérieur. Sa palpation permet d'apprécier le degré d'un déficit neurologique périphérique concernant le territoire du nerf fibulaire commun (nerf sciatique poplité externe).

Sur la face dorsale de la cheville le relief le plus apparent est celui du tendon calcanéen (tendon d'Achille). Il peut présenter des élongations interstitielles (claquage du tendon d'Achille) ou des ruptures plus ou moins complètes qui nécessitent une réparation chirurgicale.

Bilans articulaires de la cheville

- Flexion dorsale : 20 à 30° ;
- flexion plantaire : 30 à 50° ;
- les autres mouvements complémentaires se déroulent dans les articulations intrinsèques de l'arrière-pied (art. sous-talienne ou sous-astragalienne) et de l'avant-pied (art. transverse du tarse ou médio-tarsienne).

Au niveau du pied, les pouls distaux peuvent être perçus derrière la malléole médiale (pouls tibial postérieur) et dans le premier espace inter-métatarsien (pouls dorsal du pied ou pouls pédieux).

Sous et derrière la malléole latérale se trouve le nerf cutané sural caudal prolongeant le nerf cutané sural médial (n. saphène externe) au niveau duquel sont enregistrés les potentiels nerveux sensitifs au cours des mesures neuro-physiologiques.

Sur le dos du pied, on palpe facilement le relief du muscle court extenseur des orteils (m. pédieux) qui permet d'obtenir, en EMG, des tracés de détection d'activité musculaire et de mesurer la vitesse de conduction motrice du nerf fibulaire profond (n. tibial antérieur).

La mobilisation globale par torsion de l'avant-pied et de l'arrière-pied peut réveiller une douleur qui traduit une entorse médio-tarsienne. Les plaies profondes de la voûte plantaire sont volontiers hémorragiques par lésion de la semelle veineuse sous-cutanée.

Au niveau de l'insertion du tendon calcanéen sur la grosse tubérosité du calcanéus, il existe plusieurs petites bourses séreuses sous-cutanées dont l'irritation inflammatoire est provoquée par le frottement de la chaussure.

Les troubles statiques du pied résulteraient de déformations ostéo-ligamentaires, et de dystonies musculaires.

Ainsi, le pied creux s'accompagnerait d'une contracture des muscles plantaires ou d'une rétraction de l'aponévrose plantaire moyenne par maladie de Ledderhose. Le pied plat résulterait principalement du déficit de la force des muscles et tendons plantaires, avec décompensation secondaire des structures ligamentaires. Mais il existe, encore actuellement, une importante controverse sur la responsabilité réciproque des structures anatomiques

passives, ostéo-ligamentaires, et des éléments actifs, muscles plantaires et tendons des muscles de jambe. Il a été démontré, au cours de la mise en charge progressive et importante du pied, que les muscles extrinsèques et intrinsèques de la plante restaient pratiquement inactifs.

L'examen clinique des troubles statiques du pied peut être complété par la prise des empreintes plantaires et l'observation de la plante sur miroir podoscopique.

Bilans articulaires du pied

Les mouvements des articulations intrinsèques du pied complètent les mouvements de l'articulation de la cheville. En pratique, il est nécessaire de les considérer globalement, puisqu'ils aboutissent à deux attitudes générales du pied, qui sont l'adduction/supination (varus du pied) et l'abduction/pronation (valgus du pied). Les amplitudes normales sont les suivantes :

- adduction : 20° ;
- abduction : 20° ;
- pronation : 30° ;
- supination : 50°.

Bibliographie

1. Chauveaux D, Le Huec JC, Midy D (1987) Anatomical bases of the forefoot painful syndromes. Surg Radiol Anat 9 : 13-18

CHAPITRE 44

Le système saphénien

Cl Gillot

Le système saphénien, ou réseau veineux de surface, enveloppe la jambe et la cuisse dans ses mailles disposées en plusieurs plans, des veinules dermiques aux gros collecteurs proches du fascia. Les éléments principaux se condensent sur le versant médio-dorsal du membre, dessinant sur les coupes un arc saphénien. A ce niveau, se situent les deux troncs saphéniens, ou piliers du réseau, les collatérales longues de la grande veine saphène, ou veines satellites, les anastomoses inter-saphéniennes et l'essentiel des veines communicantes.

Les piliers saphéniens et les satellites de la grande veine saphène (fig. 44-1)

La grande veine saphène parcourt la totalité du membre, sur son versant médial. La petite veine saphène se limite au segment jambier, en situation dorso-axiale. La relative fixité de leur trajet, l'existence d'un nerf satellite, respectivement le nerf saphène et le nerf sural, permettent de les identifier en cas d'agénésie, fréquente pour la petite veine saphène (calibre : 1 à 2 mm).

La grande veine saphène (v. saphène interne), de 4 à 6 mm de calibre, naît de la rencontre de la veine marginale médiale du pied et de deux veines communicantes, antérieure, connectée avec les veines tibiales antérieures, et postérieures, unie aux veines tibiales postérieures. Pré-malléolaire tibiale à son origine, où elle creuse une gouttière, superficielle, souvent visible à travers les téguments, elle croise obliquement la face médiale du tibia (fig. 33-1). Devenue rétro-osseuse à 10-12 cm de la malléole, elle monte, parallèle au tibia, à 1 cm de l'os. Elle se dirige ensuite franchement en arrière, se projetant à la limite postérieure du condyle médial du fémur. L'extension de la jambe met la veine sous tension par le recul condylien. Du genou à mi-cuisse, la grande veine saphène longe le bord postérieur du muscle sartorius (m. couturier) (fig. 24-2). Elle gagne le triangle fémoral en croisant obliquement, d'arrière en avant, le bord médial épais du muscle long adducteur de la cuisse (m. moyen adducteur), à un niveau variable : le plus souvent à sa partie moyenne (à 10-12 cm du tubercule du pubis) ; le croisement prématuré, à 16-18 cm, lui donne un trajet antérieur, pré-musculaire ; le croisement tardif, à 5-6 cm, entraine un trajet médial, rétro-musculaire. Elle se termine dans la veine fémorale commune, versant antérieur, à 4 cm du ligament inguinal, à 3 cm du tubercule du pubis. Les éléments inférieurs du lymphocentre inguino-fémoral longent la veine jusqu'à 8 ou 9 cm du tubercule du pubis. La crosse terminale, de 5 à 6 mm de calibre en échographie, est parfois sous-croisée par l'artère pudendale externe inférieure (a. honteuse externe inférieure) (fig. 24-3).

Les collatérales

Elles sont jambières, fémorales, et terminales, ou de la crosse.

Les collatérales jambières

Elles se disposent de part et d'autre du tronc. En variété courte, elles le rejoignent rapidement. En variété longue, elles tendent à s'individualiser : leur calibre, 2 à 5 mm, leur longueur, qui intéresse la jambe en totali-

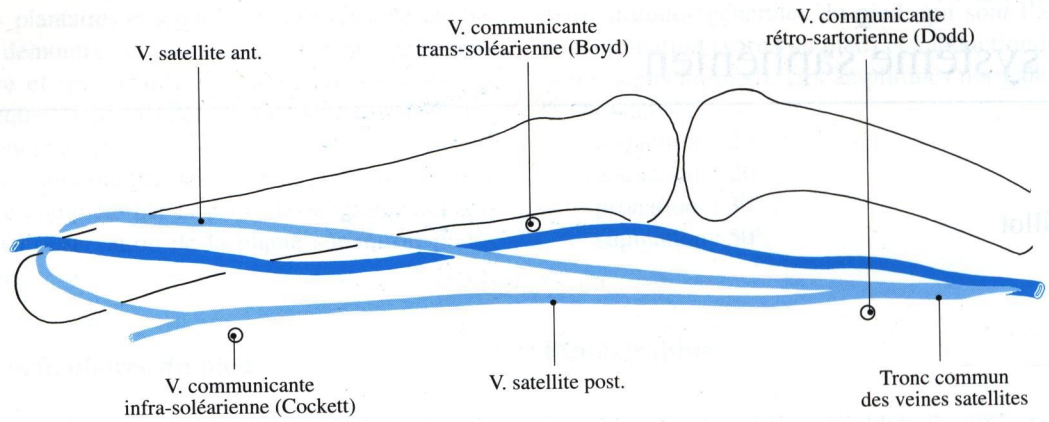
V. satellite ant.
V. communicante trans-soléarienne (Boyd)
V. communicante rétro-sartorienne (Dodd)
V. communicante infra-soléarienne (Cockett)
V. satellite post.
Tronc commun des veines satellites

a

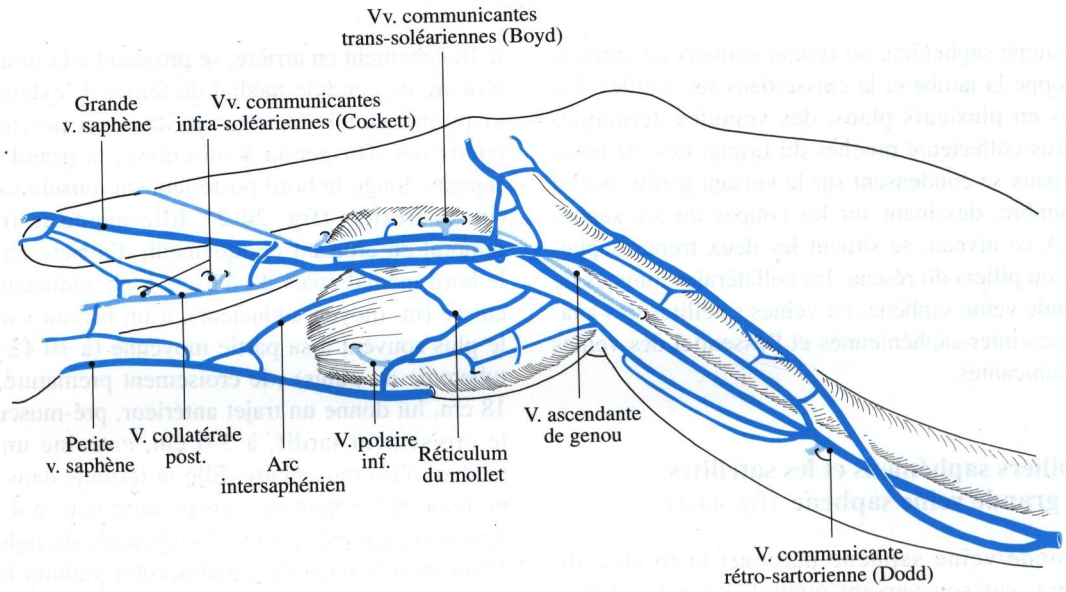
Vv. communicantes trans-soléariennes (Boyd)
Grande v. saphène
Vv. communicantes infra-soléariennes (Cockett)
Petite v. saphène
V. collatérale post.
Arc intersaphénien
V. polaire inf.
Réticulum du mollet
V. ascendante de genou
V. communicante rétro-sartorienne (Dodd)

b

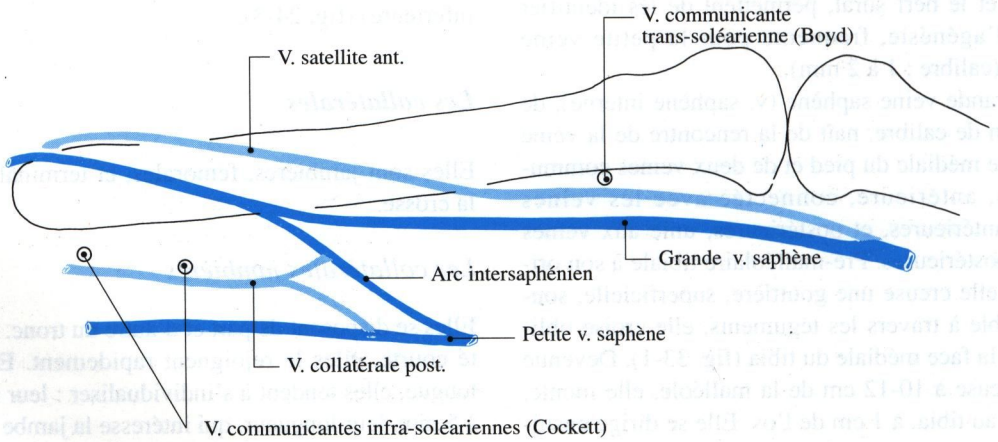
V. communicante trans-soléarienne (Boyd)
V. satellite ant.
Grande v. saphène
Arc intersaphénien
Petite v. saphène
V. collatérale post.
V. communicantes infra-soléariennes (Cockett)

c

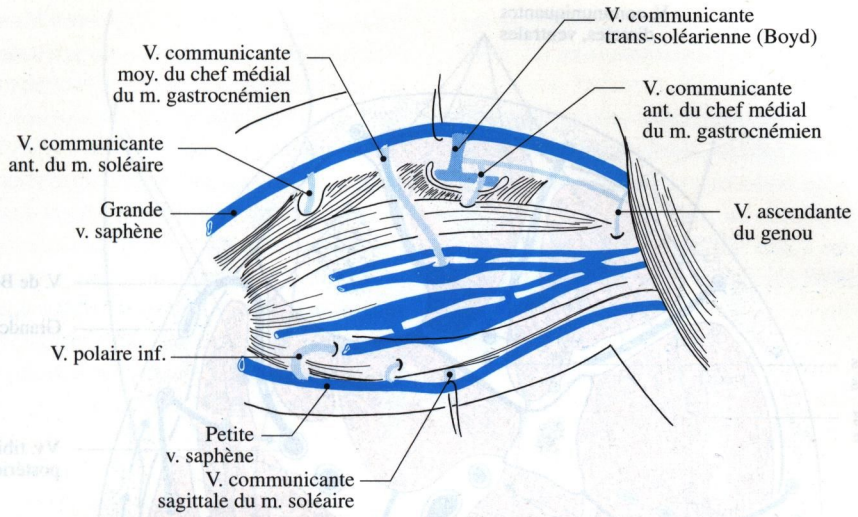

d

Fig. 44-1. Principales veines communicantes, variations du système de la grande veine saphène. A Type dispersé du système saphènien : veine satellite antérieure en variété oblique et tronc commun des veines satellites. La grande veine saphène ne reçoit que les veines perforantes de Boyd ; B dédoublement étendu de la grande veine saphène, pas de veine satellite postérieure mais une collatérale postérieure qui reçoit les 2 communicantes infra-soléariennes du groupe de Cockett ; C dispositif fréquent : la veine satellite antérieure, en variété longitudinale, reçoit les veines communicantes de Boyd. La collatérale postérieure rejoint la petite veine saphène et un arc inter saphènien ; D principales veines communicantes musculaires ou tricipitales.

té et déborde souvent sur la cuisse, leur trajet assez parallèle au tronc principal, leur relation privilégiée avec les veines communicantes en font de véritables veines satellites de la grande veine saphène (fig. 44-1).

La veine satellite antérieure naît de l'arcade dorsale superficielle du pied, et prolonge la veine antérieure de la cheville. Dans le type longitudinal, elle reste parallèle à la grande veine saphène, décalée en avant ; dans le type oblique, elle croise superficiellement le tronc saphénien, à la partie moyenne de la jambe, et devient postérieure.

La veine satellite postérieure (v. de Léonard de Vinci), plus rare, est rétro-malléolaire à son origine, et reste parallèle et postérieure à la grande veine saphène. Elle peut s'unir à une satellite antérieure de type oblique.

On rapprochera de ces dispositifs une variation fréquente, le dédoublement précoce du tronc saphénien, dès le tiers inférieur de la jambe. Les branches, parallèles, s'unissent à la cuisse, ou restent indépendantes jusqu'à la crosse. Ainsi, du milieu de la jambe jusqu'au canal des adducteurs, la grande veine saphène est, sauf exception, accompagnée d'une branche de dédoublement, d'une veine satellite ou des deux. D'où un faisceau de deux à quatre éléments parallèles, véritable système magno-saphènien. Un des éléments peut s'étendre jusqu'à la crosse, dispositif appelé saphène double.

Les collatérales fémorales

Elles sont également antérieure et postérieure. La première naît au voisinage de la patella, parfois en regard de la tubérosité tibiale antérieure. Elle tend à se "satelliser", à devenir parallèle au tronc saphénien, lorsqu'elle reste indépendante jusqu'à la crosse (fig. 24-1). La branche postérieure ou veine saphène accessoire (v. de Cruveilhier), occupe une situation dorso-axiale à la partie initiale de son trajet ; elle dévie en dedans et rejoint la grande veine saphène souvent très haut, à 4-5 cm de la crosse.

Les collatérales terminales ou de la crosse

Ces sont des branches abdominales, génitales, et la collatérale antérieure fémorale :

Les deux veines sous-cutanées abdominales, (v. tégumenteuses de Sappey) sont l'une médiale ou principale, la veine épigastrique superficielle et l'autre latérale, la veine circonflexe iliaque superficielle (fig. 24-2). Elles établissent des anastomoses dont l'altération pathologique revêt un intérêt diagnostique :

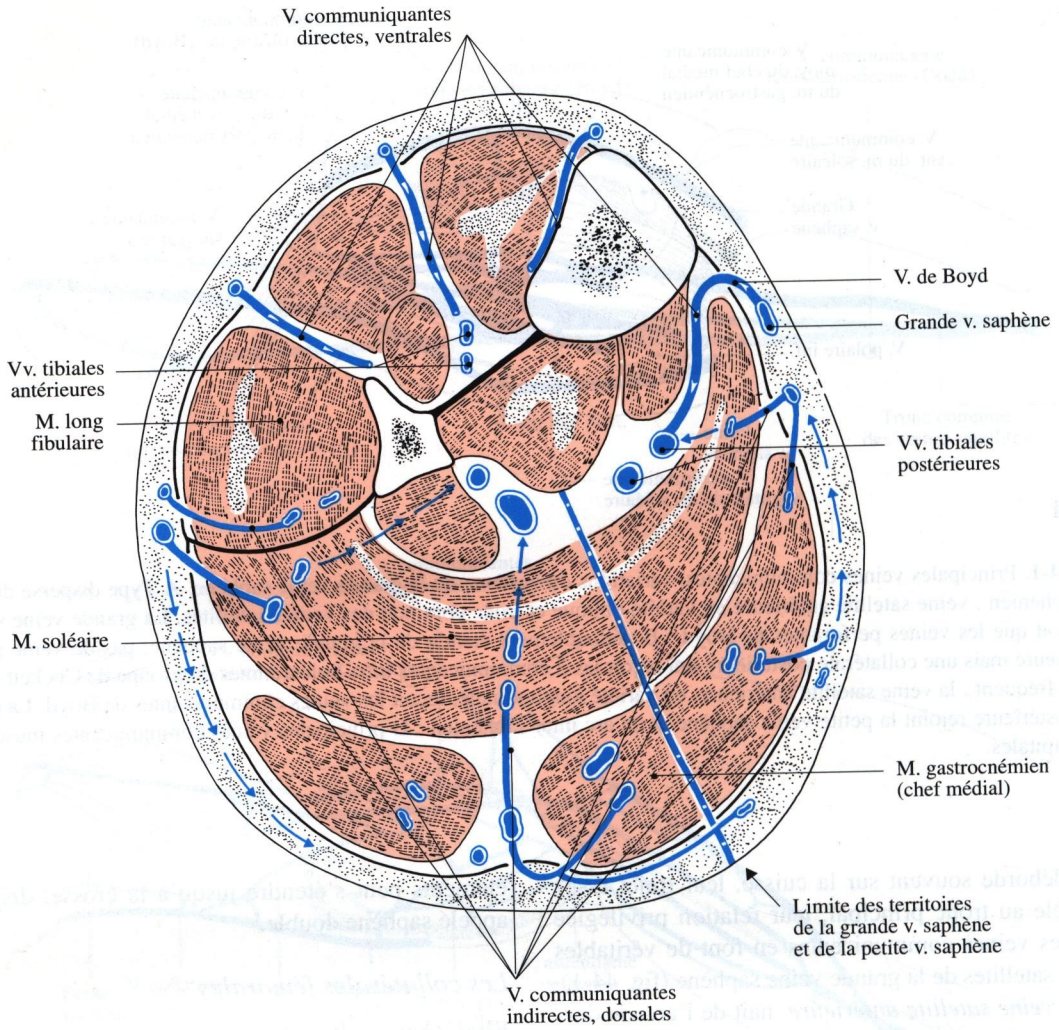

Fig. 44-2. Mise en place des veines communicantes jambières. Coupe transversale montrant les deux variétés de veines communicantes : 1) directes ou ventrales avec des veines pré-tibiales, tributaires des vv. tibiales antérieures et des vv. rétro-tibiales ; ici une veine de Boyd au long trajet arqué, tributaire des vv. tibiales posté-rieures ; 2) les communicantes indirectes ou dorsales sont les veines des muscles long fibulaire, soléaire et gastrocnémien, chef médial. Il existe trois groupes : latéral, tributaire des muscles long fibulaire et soléaire, axial, tributaire du soléaire et du chef médial du gastrocnémien, médial avec les communicantes antérieures du soléaire et du gastrocnémien et la communicante moyenne du gastrocnémien. On remarque que les veines des groupes latéral et axial se branchent sur la petite veine saphène, celles du groupe médial sur la grande veine saphène

- avec la crosse symétrique, entre les veines épigastriques superficielles droite et gauche. La dilatation variqueuse de cet arc sus-pubien est le meilleur témoin d'une phlébite iliaque unilatérale ancienne ;

- avec la veine porte, par le réseau ombilical auquel participent, outre les veines épigastriques superficielles, les veines thoraciques internes, la veine médiale xiphoïdienne, la veine ombilicale, ou, plus souvent, la veine para-ombilicale. La dilatation variqueuse péri-ombilicale en tête de méduse signe la cirrhose de Cruveilhier-Baumgarten ;

- avec la veine axillaire, donc la veine cave supérieure, par la veine circonflexe iliaque superficielle et la veine thoracique latérale. La paraphlébite de cet arc latéro-thoracique est la phlébite en ficelle, ou maladie de Mondor.

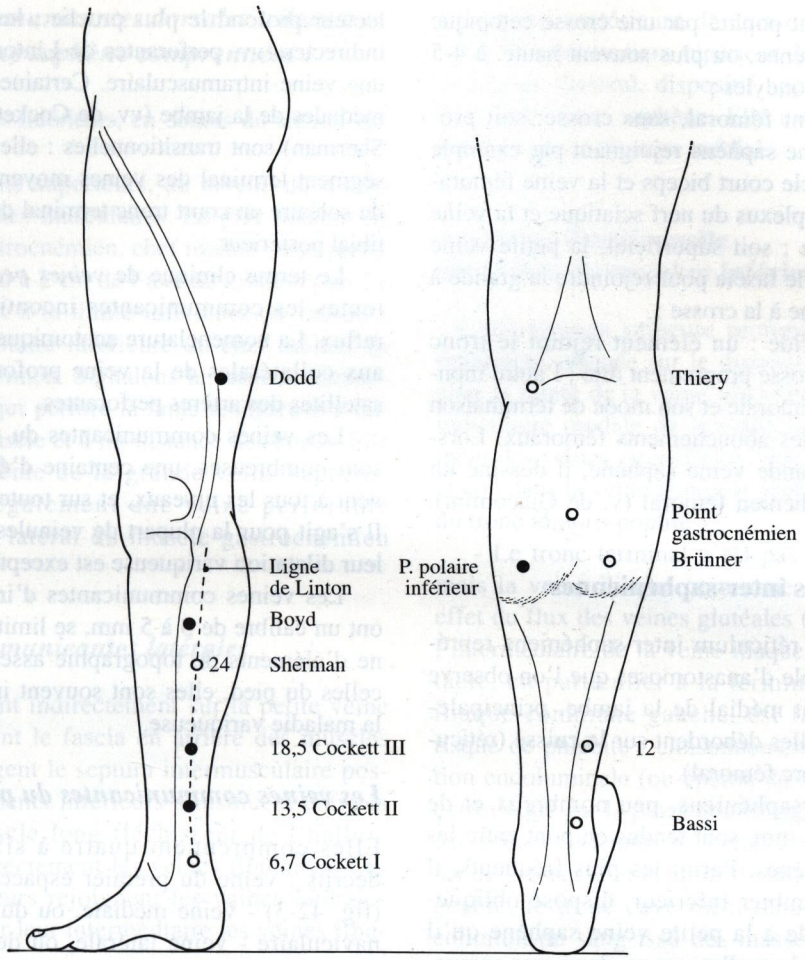

Fig. 44-3. Les principales veines communicantes du membre inférieur

La branche génitale est la veine pudendale externe (v. honteuse externe) ; presque toujours unique, elle draine les téguments génitaux et, à droite ou à gauche, la veine dorsale superficielle du pénis ou du clitoris. Elle s'anastomose avec sa symétrique.

La branche fémorale est la collatérale antérieure du tronc saphénien, qui peut gagner directement la crosse, ou même s'aboucher isolément dans la veine fémorale (crosse double).

Il existe des crosses ramifiées ; plus souvent, une coalescence des branches en un court tronc commun : le tronc supérieur unit les branches abdominales ; le tronc latéral intéresse la circonflexe iliaque superficielle et la branche fémorale. Sa ligature incorrecte est responsable de récidives des varices après crossectomie saphénienne.

La petite veine saphène

La petite veine saphène (v. saphène externe) naît au niveau de la gouttière rétro-malléolaire latérale (fig. 33-4). Longée par le nerf cutané sural médial, elle est proche du tendon calcanéen. Souvent dédoublée au cours de son trajet initial, rétro-achilléen, elle traverse le fascia à la pointe du mollet. Elle monte, axiale et unique, dans la fente située entre les deux chefs du muscle gastrocnémien, occupant avec le nerf un tunnel fibreux. Elle perfore enfin le fascia profond au niveau de la fosse poplitée. Typiquement, elle rejoint la veine poplitée au niveau de la limite supérieure des condyles. Parmi les nombreuses variations de terminaison, on peut distinguer les modalités suivantes :

- l'abouchement poplité par une crosse ectopique basse, infracondylienne, ou plus souvent haute, à 4-5 cm au-dessus des condyles ;

- l'abouchement fémoral, sans crosse; soit profond, la petite veine saphène rejoignant par exemple une veine du muscle court biceps et la veine fémorale profonde, ou le plexus du nerf sciatique et la veine glutéale inférieure ; soit superficiel, la petite veine saphène perforant le fascia pour rejoindre la grande à mi-cuisse, ou même à la crosse ;

- la crosse bifide : un élément rejoint le tronc poplité ; c'est la crosse proprement dite ; l'autre monte dans la région fémorale et son mode de terminaison correspond à un des abouchements fémoraux. Lorsqu'il rejoint la grande veine saphène, il dessine un long arc inter-saphénien fémoral (v. de Giacomini).

Les anastomoses inter-saphéniennes

Les arcs et le réticulum inter-saphéniens représentent un ensemble d'anastomoses que l'on observe sur tout le versant médial de la jambe, principalement au mollet. Elles débordent sur la cuisse (réticulum du sartorius, arc fémoral).

Les arcs intersaphéniens, peu nombreux et de gros calibre, 3 à 5 mm, sont tendus en pont entre les deux veines saphènes. Parmi les plus fréquents, il faut citer l'arc jambier inférieur, disposé obliquement, de la grande à la petite veine saphène qu'il rejoint à la pointe du mollet ; un ou deux arcs suraux, transversaux ou obliques (fig. 44-1).

Le réticulum du mollet est un grillage à larges mailles de veinules non systématisables, de 1 à 2 mm de calibre. Il se développe là où la divergence saphénienne est maxima, en regard du chef médial du gastrocnémien. Il prend appui sur les satellites et sur les arcs, et communique avec les veines du muscle gastrocnémien par les communicantes musculaires. Sa dilatation se traduit par la grappe de varices qui coiffent le versant inféro-interne du mollet.

Les veines communicantes et les veines perforantes (fig. 44-3)

Une *veine communicante* est une anastomose valvulée qui conduit le sang à travers le fascia d'une veine superficielle vers une veine profonde. Sa fonction principale est d'interdire tout reflux à partir des veines profondes. Cependant, l'orientation des valvules est inversée au niveau du pied, favorisant ainsi le drainage des veines plantaires dans les veines dorsales superficielles. Les communicantes directes rejoignent le collecteur profond le plus proche ; les communicantes indirectes (vv. perforantes de Linton) s'ouvrent dans une veine intramusculaire. Certaines communicantes médiales de la jambe (vv. de Cockett II et III et v. de Sherman) sont transitionnelles : elles forment avec le segment terminal des veines moyennes et inférieures du soléaire un court tronc terminal destiné au pédicule tibial postérieur.

Le terme clinique de *veines perforantes* désigne toutes les communicantes incontinentes, siège du reflux. La nomenclature anatomique réserve ce terme aux collatérales de la veine profonde de la cuisse, satellites des artères perforantes.

Les veines communicantes du membre inférieur sont nombreuses, une centaine d'éléments, s'observent à tous les niveaux, et sur toute la circonférence. Il s'agit pour la plupart de veinules de 1 à 2 mm, et leur dilatation variqueuse est exceptionnelle.

Les veines communicantes d'intérêt fonctionnel ont un calibre de 3 à 5 mm, se limitent à une douzaine d'éléments de topographie assez précise ; à part celles du pied, elles sont souvent incontinentes dans la maladie variqueuse.

Les veines communicantes du pied

Elles comprennent quatre à six éléments déjà décrits : veine du premier espace intermétatarsien (fig. 42-3) - veine médiale, ou du tubercule de l'os naviculaire - veine latérale, ou de la tubérosité du cinquième métatarsien - veines infra-malléolaires formant le trépied d'origine de la grande veine saphène.

Les veines communicantes de la jambe (fig. 44-2)

Elles se répartissent en trois groupes qui sont, dans l'ordre d'importance décroissante : médial, dorsal et latéral.

Les veines communicantes médiales

Elles tendent à s'aligner parallèlement au tibia, à un travers de doigt en arrière de l'os (ligne de Linton).

Les éléments jambiers inférieurs (v. infra-soléariennes de Cockett) se branchent volontiers sur la satellite postérieure de la grande veine saphène. Leur incontinence majore ou pérennise les lésions d'hypodermite ou d'ulcère fréquentes à ce niveau. Les éléments supérieurs sont la veine de Sherman, les veines trans-soléariennes de Boyd, la plus importante étant à 10-12 cm de l'interligne du genou.

Les veines communicantes dorsales tributaires de la petite veine saphène comprennent :

- des éléments inférieurs, en dehors du tendon calcanéen ;

- des éléments supérieurs, au niveau du mollet qui sont des veines musculaires. La plus notable est en regard du gastrocnémien, chef médial ; elle perfore le corps charnu à 2 cm de l'axe du mollet et de 2 à 7 cm par rapport à la limite inférieure du muscle : c'est la veine polaire inférieure du chef médial du muscle gastrocnémien. Signalons la veine communicante moyenne qui perfore la lame tendineuse à mi-hauteur de ce muscle et à mi-distance des bords. Elle dépend du système de la grande veine saphène.

On trouve également une veine perforante polaire du chef latéral du muscle gastrocnémien (v. de Brünner).

Les veines communicantes latérales

Elles se branchent indirectement sur la petite veine saphène, perforent le fascia en arrière des muscles fibulaires et longent le septum intermusculaire postérieur. Les éléments inférieurs s'insinuent entre la fibula et le muscle long fléchisseur de l'hallux. Elles gagnent directement les veines fibulaires. Les éléments supérieurs rejoignent les veines latérales du soléaire et, par leur intermédiaire les veines fibulaires.

Les veines communicantes de la cuisse

Elles se situent principalement sur le versant médial, moitié inférieure (v. de Dodd). Nées de la grande veine saphène ou d'une branche de dédoublement du tronc satellite, elles perforent le fascia en arrière du sartorius. Par un trajet souvent long et arqué, elles gagnent la veine fémorale superficielle ou son canal collatéral. La plus fréquente siège à un travers de main du condyle soit 10-12 cm ; elle est souvent appelée veine perforante du canal des adducteurs (canal de Hunter).

Il faut savoir également que la branche fémorale antérieure reçoit souvent des perforantes du vaste médial, source de récidives.

Citons enfin les veines communicantes des récidives, après éveinage correct : veine de la fosse poplitée qui s'abouche dans la veine poplitée indépendamment de la petite veine saphène ; veine satellite du nerf sural ; veine ascendante du genou, ou grande anastomotique, satellite du nerf saphène ; veine saphène antérieure de cuisse qui rejoint parfois l'axe fémoral au tiers supérieur de la cuisse, ou dans le trigone fémoral, dispositif appelé "néocrosse" de la grande veine saphène. Elle est parfois alimentée par des veines du vaste médial.

Anatomie fonctionnelle des veines du membre inférieur

- L'arborisation veineuse profonde n'est pas rigoureusement calquée sur le dispositif artériel. On peut citer la rareté de la veine tibio-fibulaire, l'origine biradiculaire modale de la veine poplitée, l'abouchement des veines circonflexes dans la veine fémorale, et non dans la veine fémorale profonde, les variations du tronc fémoro-poplité.

- Le tronc terminal n'est pas la veine fémorale, mais la veine iliaque commune. Elle s'enrichit en effet du flux des veines glutéales (vv. fessières), par l'intermédiaire de la veine iliaque interne. Tout obstacle, en particulier à la terminaison de la veine iliaque commune gauche, est facteur de stase et risque de phlébite : cloisonnement partiel, prolifération endoluminale (ou éperon de May), compression extrinsèque par la pince artério-rachidienne. L'apport des veines viscérales pelviennes étant faible, sauf en fin de grossesse et celui des veines lombaires, négligeable, le tronc cave infra-rénal est le collecteur commun du sang issu des masses musculaires des membres inférieurs.

- Les axes veineux profonds côtoient des éléments rigides, obstacles potentiels à l'écoulement : les uns sont appendiculaires : arcade du muscle soléaire, condyle latéral du fémur, hiatus tendineux du muscle grand adducteur ; d'autres, tronculaires : rebord pubien, disque lombo-sacré, corps de la cinquième vertèbre lombaire. Ces derniers sont majorés par l'hyperlordose, qu'elle soit constitutionnelle, posturale (station debout) ou gravidique.

- La rencontre des grands courants de retour s'effectue par étapes, en des zones de confluence, réparties en cinq étages : plantaire, sural ou soléarien, poplité moyen, fémoral et pelvien. Chacun d'eux est à la fois le débouché d'une pompe musculaire, un barrage hémodynamique contre la propagation d'une thrombose ascendante, et un relais pour la circulation collatérale longitudinale mise en jeu par l'obstacle intra-cavitaire.

- La continence repose essentiellement sur la valvule sentinelle. Elle siège sur la veine fémorale commune, près de l'arcade fémorale. Premier barrage anti-reflux depuis l'oreillette droite, elle subit de

plein fouet le choc du courant rétrograde, cavo-iliaque, lors de l'effort : toux, éternuement, miction, défécation, accouchement, soulèvement d'une charge, manoeuvre de Valsava, etc. La pratique de la phlébographie rétrograde sous occlusion cave révèle la constance de cette valvule, sauf exception, et son étanchéité parfaite. Vient-elle à céder, et c'est tout le système valvulaire sous-jacent, fémoro-poplité et saphénien, qui est mis en péril (fig. 40-3).

- Les veines communicantes anatomiques sont multiples, dispersées, de petit calibre, inférieur à 2 mm, et, partant, négligeables. Les veines communicantes fonctionnelles peu nombreuses, une douzaine environ, de bon calibre, 2 mm au moins, sont siège du reflux dans la maladie variqueuse. Leur topographie assez fixe les rend repérables à l'examen clinique ou au Döppler. Les communicantes musculaires (en particulier celles du muscle gastrocnémien médial) ne sont incontinentes que lorsque les veines musculaires elles-mêmes sont le siège de reflux.

- La circulation de retour du membre inférieur subit chez l'homme un double handicap : l'un, permanent, est l'éloignement de l'enceinte thoracique, qui contient les centres cardio-respiratoires, moteurs essentiels de la circulation ; la racine du membre se greffe déjà sur la partie distale du tronc, la ceinture pelvienne. La longueur du fémur, 40 à 50 cm, amplifie le phénomène, la jambe et le pied étant, de loin, les segments les plus ectopiques du corps humain. L'autre handicap est la pesanteur, directement liée à la position du membre dans l'espace. Schématiquement, il est horizontal pendant le repos nocturne, et déclive, vertical, pendant l'activité diurne : station debout, marche. Le seul mécanisme compensateur dans ce dernier cas est la pompe musculaire.

- Le mouvement sous toutes ses formes relance la circulation veineuse : il est à la base de l'hygiène circulatoire. La contraction musculaire lui donne sa pleine efficacité, surtout si elle s'exerce en charge, appui au sol, et de façon alternative. C'est ce que réalise la marche, exercice physiologique par excellence.

Tout mouvement, même passif accélère le courant de retour : la moindre mobilisation des orteils, la simple dorsiflexion du pied. Le mouvement actif, libre, sans résistance, est plus efficace : le pédalage toutes les heures est indispensable pour prévenir la phlébite chez le malade alité. la contraction musculaire statique d'un malade immobilisé donne le même résultat.

- La marche décuple les performances en augmentant le débit. Elle met en jeu les différentes pompes musculaires, de façon coordonnée : celle du mollet est la plus efficace. Le muscle triceps sural est le muscle de l'impulsion, l'élément le plus riche en veines musculaires. La cinétique des vaisseaux du chef médial du muscle gastrocnémien montre à chaque contraction une diminution du calibre des veines, qui éjectent leur contenu loin en aval, dans la veine fémorale. Chaque décontraction remplit ces veines, de grande capacité. Par ailleurs, l'épaisse nappe musculo-aponévrotique du muscle soléaire, plaquée sur les veines tibiales postérieures et fibulaires, exerce un massage bénéfique sur les collecteur profonds (fig. 31-1).

Bibliographie

1. Menguy P, Blanc G, Mambrini A, Leguerrer A (1982). Bases anatomiques du stripping de la petite veine saphène. Anat Clin 3 : 299-308

CHAPITRE 45

Le drainage lymphatique du membre inférieur

A Pissas

Chez l'homme vivant la circulation lymphatique est dynamique et se fait de l'extrémité vers la racine du membre. Le tégument commun se draine dans un système de vaisseaux lymphatiques superficiels, satellite des veines superficielles, petite et grande veines saphènes. Les os, les articulations, les muscles se drainent dans un système de vaisseaux lymphatiques profonds, satellites des vaisseaux profonds : tibiaux antérieurs, postérieurs et fibulaires. Les vaisseaux lymphatiques, qu'ils soient superficiels ou profonds se réunissent et s'organisent en "courants" jalonnés dans leur trajet de lymphonœuds (ganglions lymphatiques) qui aboutissent *in fine* dans les stations nodales (lymphocentres, groupes nodaux ou chaînes) citées plus loin.

Décrire les territoires de drainage c'est trouver une correspondance entre les collecteurs lymphatiques d'une portion du membre inférieur et les chaînes nodales de voisinage.

Drainage lymphatique superficiel

Les pédicules lymphatiques superficiels sont généralement composés d'un grand nombre de collecteurs dont les trajets correspondent à celui du système veineux superficiel.

Le grand courant lymphatique saphénien (fig. 45-1)

Il draine un territoire cutané immense : il débute à la plante du pied par un réseau très dense, véritable semelle plantaire lymphatique, homologue de la semelle veineuse. Les collecteurs dorsaux qui sont issus de ce réseau sont orientés de bas en haut et de dehors en dedans. Ils vont des orteils et du bord latéral du pied vers la face antérieure de la cheville et la malléole médiale. Le pédicule lymphatique ainsi formé, constitué de quatre à douze collecteurs accompagne la grande veine saphène et se dirige vers la face médiale du genou. Les collecteurs voient leur nombre augmenter de bas en haut : les uns en avant de la veine, les autres en arrière d'elle. Ils rejoignent les nœuds inféro-latéraux et inféro-intermédio-latéraux du groupe inguinal superficiel du lymphocentre inguino-fémoral. Rarement (dans 10% des cas) ils se déversent dans les trois sous-groupes nodaux supérieurs du lymphocentre. Il est exceptionnel qu'ils aboutissent directement au groupe inguinal profond. En revanche il n'est pas exceptionnel qu'ils se jettent dans un nœud unique (inféro-intermédio-latéral le plus souvent) qui collecte alors presque toute la lymphe du membre inférieur. Le grand courant lymphatique saphénien draine donc la totalité de la cuisse, toute la jambe excepté la partie moyenne de la face postérieure et tout le pied excepté le talon et la moitié postérieure du bord latéral. La fesse se draine par des collecteurs latéraux vers les nœuds supéro-latéraux du groupe inguinal superficiel du lymphocentre inguino-fémoral et par les collecteurs médiaux vers les nœuds supéro-médiaux du même lymphocentre.

Le petit courant lymphatique saphénien (fig. 45-2)

Les vaisseaux lymphatiques d'origine, issus de la moitié postérieure du bord latéral du pied, du talon et de la partie moyenne de la face postérieure de la jambe, se réunissent en deux ou trois collecteurs qui

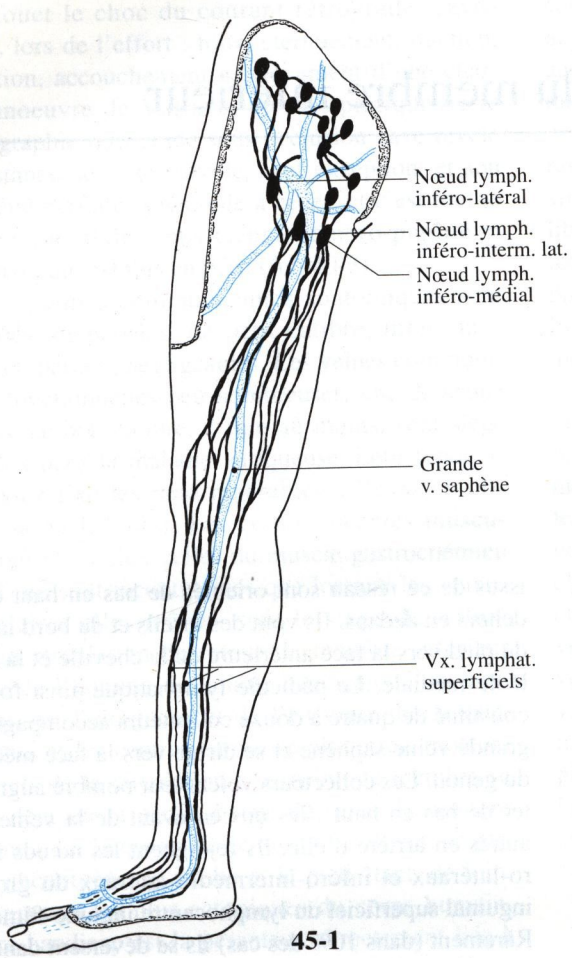

45-1

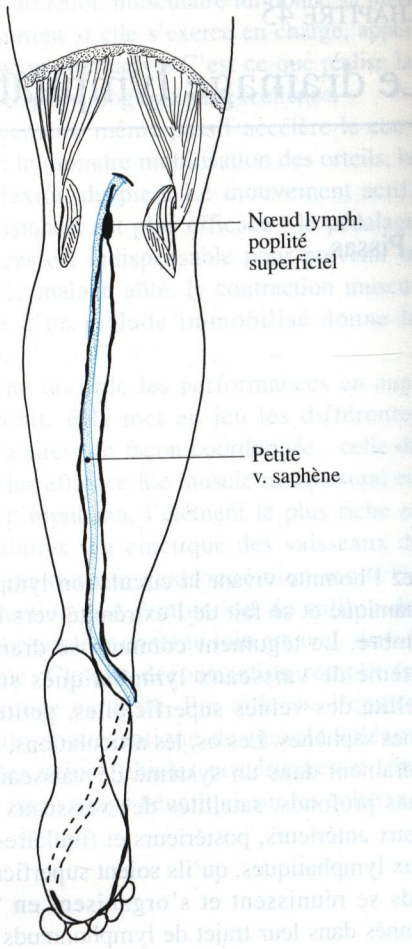

45-2

Fig. 45-1. Drainage lymphatique superficiel du membre inférieur : le grand courant saphénien

Fig. 45-2. Drainage lymphatique superficiel du membre inférieur

montent en longeant de part et d'autre la petite veine saphène. Arrivés au niveau de la fosse poplitée, à l'endroit où la petite veine saphène traverse l'aponévrose pour s'aboucher dans la veine poplitée, ils font parfois relais dans le nœud poplité superficiel avant de gagner les nœuds profonds. Rarement les vaisseaux lymphatiques du petit courant saphénien suivent l'anastomose entre les deux veines saphènes et se terminent dans le lymphocentre inguino-fémoral.

Drainage lymphatique profond

Il a été étudié par Levy et Hidden en 1971. Les vaisseaux lymphatiques profonds trouvent leur origine dans les organes sous-aponévrotiques : os, périoste, articulations, muscles, aponévroses, vaisseaux sanguins, et sont satellites des grands axes vasculo-nerveux du membre inférieur. Ils sont beaucoup moins nombreux que les vaisseaux lymphatiques superficiels.

La voie principale

Les vaisseaux lymphatiques de la loge antérieure de la jambe (fig. 45-3)

Un ou deux collecteurs résultent de l'anastomose des vaisseaux lymphatiques prenant naissance dans les gaines synoviales des orteils. Ils accompagnent les vaisseaux dorsaux du pied pour se joindre aux vaisseaux lymphatiques tibiaux antérieurs. Ils sont fins, fragiles et souvent interrompus par le nœud tibial

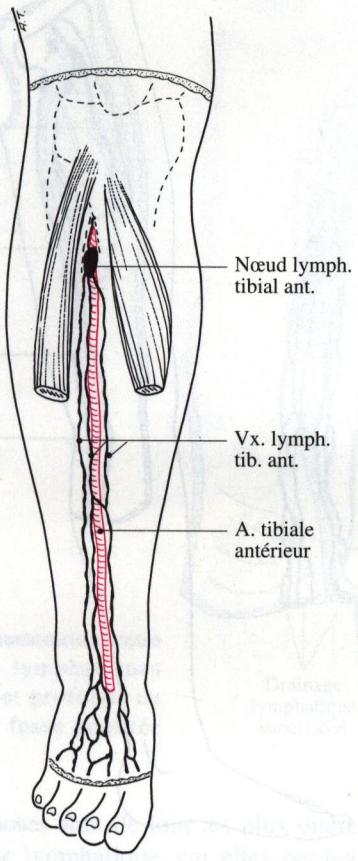

45-3

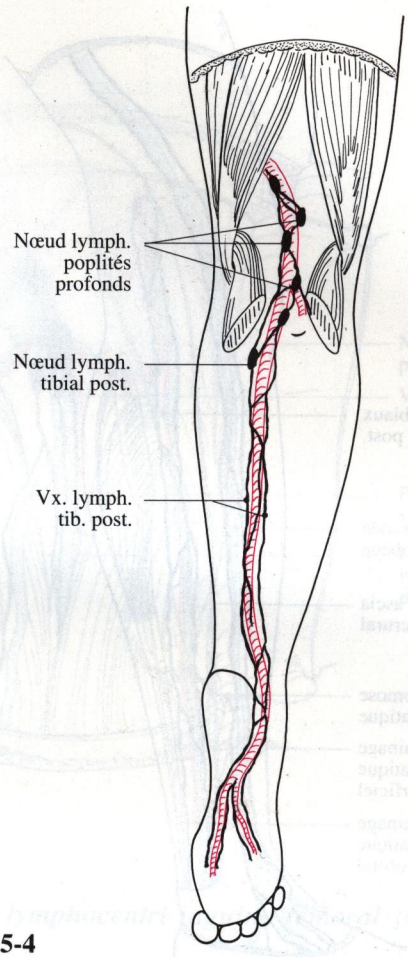

45-4

Fig. 45-3. Le drainage lymphatique profond de la loge antérieure de la jambe

Fig. 45-4. Le drainage lymphatique profond de la loge postérieure de la jambe

antérieur. Ils traversent la membrane interosseuse de la jambe et se jettent dans le groupe poplité profond.

Les vaisseaux lymphatiques de la loge postérieure de la jambe (fig. 45-4)

Ce sont les plus importants et les plus gros du réseau jambier profond. De deux à quatre collecteurs, rarement interrompus par le nœud tibial postérieur, montent parallèlement à la veine tibiale postérieure et se jettent dans le groupe poplité profond.

Les vaisseaux lymphatiques de la loge latérale de la jambe

Plus fins et satellites des vaisseaux fibulaires, ils se jettent dans les précédents.

Les collecteurs fémoraux

Du lymphocentre poplité se détachent deux ou trois collecteurs fémoraux fortement valvulés qui montent, accolés à la veine pour se terminer soit dans le groupe inguinal profond, soit dans les nœuds lymphatiques iliaques externes en arrière du ligament inguinal.

Les voies accessoires

Voie obturatrice

Satellite des vaisseaux obturateurs, les collecteurs aboutissent au groupe nodal médial de la chaîne iliaque externe par la région infra-pubienne.

Voie ischiatique

Satellite des vaisseaux, elle se termine dans les nœuds lymphatiques hypogastriques.

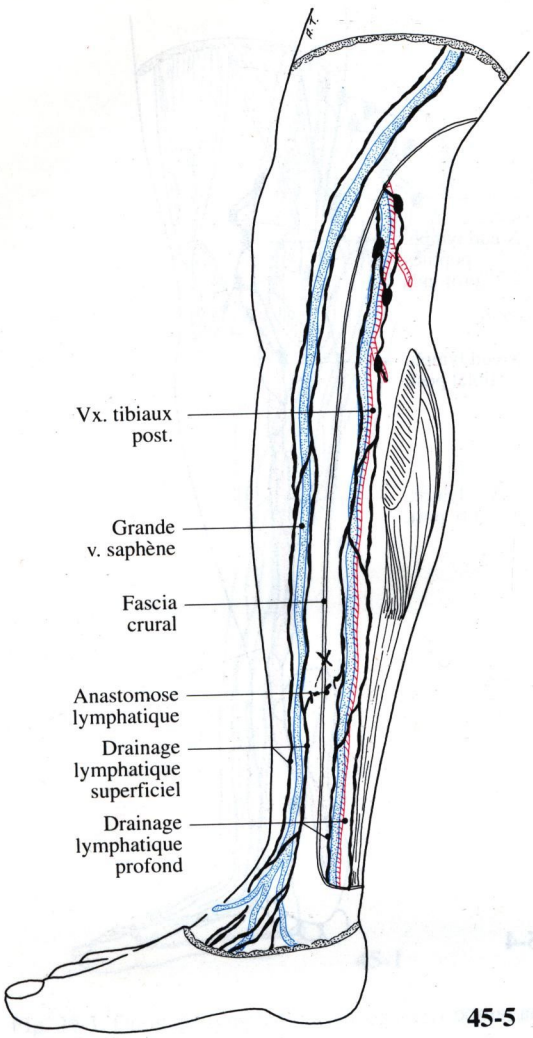

45-5

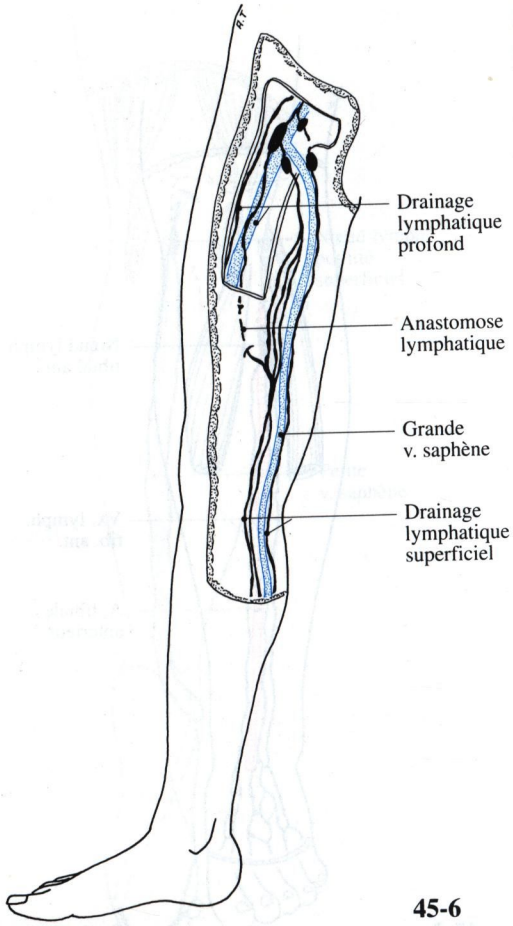

45-6

Fig. 45-5. Anastomoses entre les courants lymphatiques superficiels et profonds au niveau de la jambe

Fig. 45-6. Anastomoses entre les courants lymphatiques superficiels et profonds au niveau de la cuisse

Voie fessière
Satellite des vaisseaux glutéaux (vaisseaux fessiers), elle aboutit à la chaîne hypogastrique.

Anastomoses lymphatiques

L'existence des anastomoses lymphatiques entre le système superficiel et profond est restée longtemps l'objet de controverses. Hormis l'anastomose superficielle entre le grand et le petit courant lymphatique saphénien, le long de la veine anastomotique (Giacomini) d'un intérêt purement descriptif, les communications entre système lymphatique superficiel et profond ont été préssenties par Tosatti et Hidden, mais niées par d'autres. Caplan les a retrouvées dans 10% des cas et en a donné une description précise.

Les anastomoses du système superficiel vers le système profond peuvent aller :

- du grand courant lymphatique saphénien aux vaisseaux de la loge tibiale par un vaisseau qui traverse l'aponévrose superficielle au tiers moyen de la jambe (fig. 45-5) ;
- du grand courant lymphatique saphénien au lymphocentre poplité par un vaisseau lymphatique perforant l'aponévrose et passant entre les muscles semitendineux et semimembraneux (fig. 45-7) ;
- du grand courant lymphatique saphénien aux collecteurs fémoraux, par un rameau perforant l'aponévrose au niveau du canal des adducteurs (fig. 45-6).

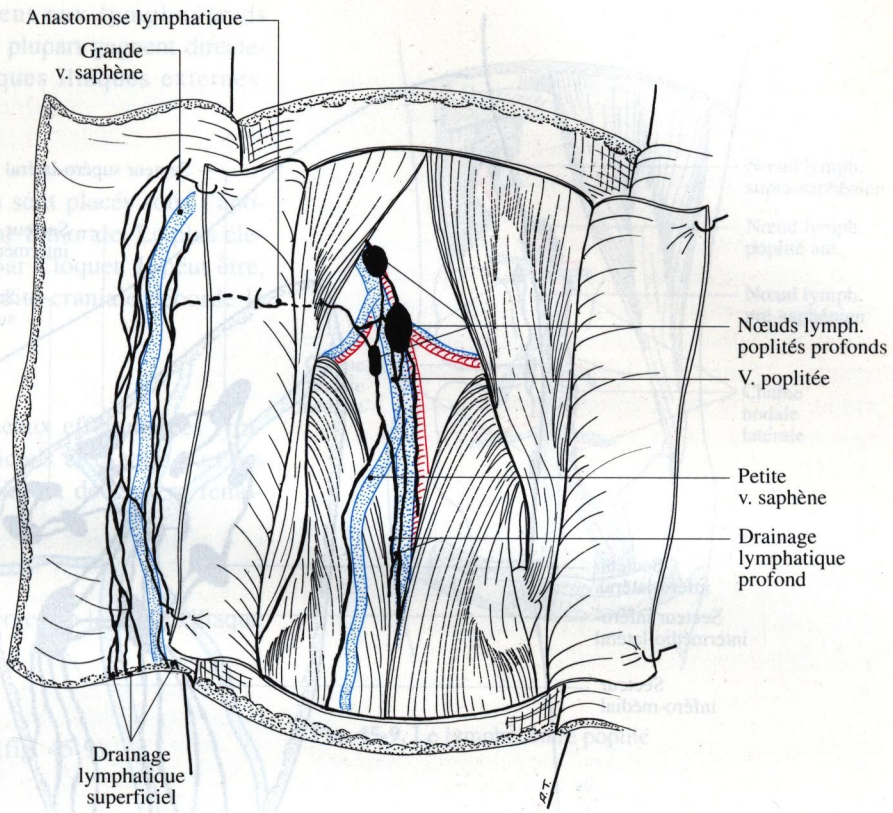

Fig. 45-7. Anastomoses entre les courants lymphatiques superficiels et profonds au niveau de la fosse poplitée

Ces anastomoses sont de loin les plus intéressantes en pathologie lymphatique, car elles permettent en partie la résorption de l'oedème.

Les anastomoses du système profond vers le système superficiel peuvent aller :

- des vaisseaux lymphatiques de la loge tibiale postérieure au grand courant lymphatique saphénien, par un rameau perforant l'aponévrose au tiers inférieur de la jambe ;
- des vaisseaux lymphatiques de la loge tibiale postérieure au petit courant lymphatique saphénien, exceptionnellement.

D'autres anastomoses pourraient exister dans des cas pathologiques telle la voie sus-pubienne décrite par Leduc et Caplan.

Les communications lympho-veineuses n'ont pas fait pour l'instant la preuve formelle de leur existence.

Lymphocentres et lymphonœuds du membre inférieur

Il s'agit de véritables stations nodales, réalisées par le groupement de plusieurs lymphonœuds (ganglions lymphatiques).

Le lymphocentre inguino-fémoral (fig. 45-8)

C'est le groupe nodal principal du membre inférieur. Il se trouve à la racine du membre et représente le centre principal de drainage lymphatique du membre inférieur, des organes génitaux externes, du canal anal et de la partie sous-ombilicale de la paroi abdominale.

Groupe inguinal superficiel

Les lymphonœuds superficiels sont situés dans la graisse du pannicule adipeux du triangle fémoral, à la surface du fascia criblé. Au nombre de quatre à vingt nœuds on peut les subdiviser selon Caplan en six secteurs répartis selon leur disposition par rapport à la veine grande saphène et à ses affluents :

- trois secteurs proximaux plurinodaux ;
- trois secteurs distaux mononodaux.

Les secteurs proximaux plurinodaux regroupent un secteur nodal supéro-latéral, un secteur nodal supéro-intermédio-latéral et un secteur nodal supéro-médial (fig. 45-8).

Les nœuds sont disposés horizontalement et parallèles au ligament inguinal.

Les secteurs distaux ou mononodaux regroupent un secteur nodal inféro-latéral, un secteur nodal inféro-

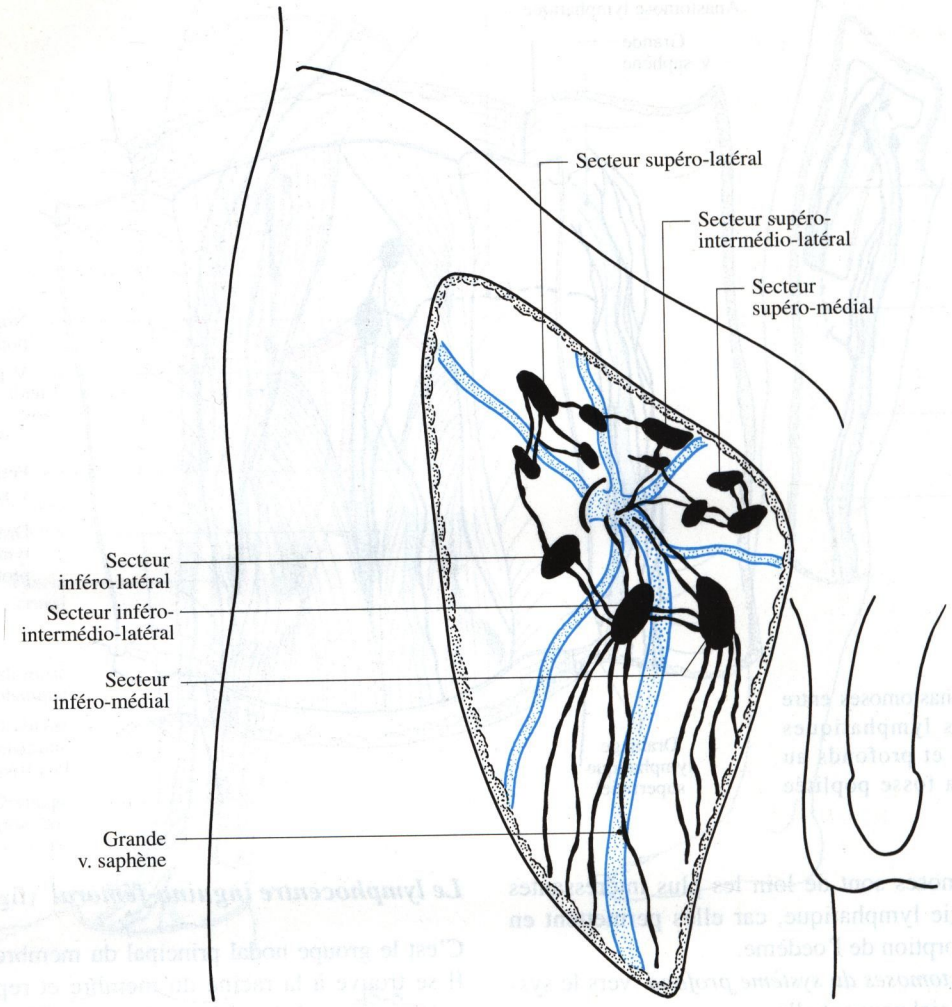

Fig. 45-8. Le lymphocentre inguino-fémoral

intermédio-latéral et un secteur nodal inféro-médial.

Ces trois secteurs mononodaux sont représentés par trois nœuds verticaux.

Vaisseaux afférents et vaisseaux efférents du groupe inguinal superficiel

Vaisseaux afférents

Les lymphonœuds reçoivent la quasi totalité des vaisseaux lymphatiques du membre inférieur, ceux du scrotum, de la grande lèvre de la vulve, de la petite lèvre de la vulve, les lymphatiques du prépuce du pénis, du prépuce, du clitoris, de la zone cutanée du canal anal, de la région ombilicale, de la partie sous-ombilicale de la paroi abdominale, du gland pénien et clitoridien.

Il n'existe pas à proprement parler de territoire de drainage exclusif mais plutôt un drainage préférentiel. Ainsi, les vaisseaux lymphatiques superficiels du membre inférieur se jetteraient dans les secteurs distaux inféro-latéral et inféro-intermédio-latéral ; ceux de la région glutéale dans les secteurs proximaux ; ceux de la région ombilicale et de la paroi abdominale sous-ombilicale dans les trois secteurs proximaux ; ceux des organes génitaux externes et du canal anal dans les secteurs médiaux (supéro-médial et inféro-médial), parfois dans les secteurs intermédio-latéraux.

Vaisseaux efférents

Ils sont nombreux, certains unissant les éléments nodaux entre eux.

Quelques-uns se rendent aux lymphonœuds inguinaux profonds, mais la plupart gagnent directement les nœuds lymphatiques iliaques externes.

Groupe inguinal profond

De un à trois lymphonœuds sont placés sous l'aponévrose en dedans de la veine fémorale. Le plus élevé d'entre eux a été décrit par Cloquet. Il peut être, du reste, unique. Son extrémité craniale déborde le ligament inguinal.

Vaisseaux afférents

Ce sont d'une part les vaisseaux efférents des lymphonœuds inguinaux superficiels et d'autre part les vaisseaux satellites de la veine et de l'artère fémorales profondes de la cuisse.

Vaisseaux efférents

Ils se rendent aux nœuds internes de la chaîne iliaque externe.

Le lymphocentre poplité (fig. 45-9)

Groupe poplité superficiel

Il est représenté par un seul nœud superficiel, logé près de la crosse de la petite veine saphène.

Groupe poplité profond

C'est, en importance, le deuxième relais nodal du membre inférieur.

Il siège au coeur de la graisse du creux poplité, le long des vaisseaux. On compte de trois à dix lymphonœuds.

Selon Caplan il existe quatre chaînes autour de la veine poplitée :

- chaîne nodale rétrovasculaire composée de trois nœuds : suprasaphénien, présaphénien, infrasaphénien, dénommés ainsi en fonction de leur relation avec l'abouchement de la veine petite saphène ;
- chaîne nodale médiale composée de trois nœuds logés en dedans de la veine poplitée ;
- chaîne latérale composée de trois nœuds logés en dehors de la veine poplitée ; ces nœuds sont particulièrement en rapport avec les vaisseaux articulaires du genou ;
- chaîne nodale poplitée antérieure représentée par le nœud situé profondément au niveau de la surface poplitée.

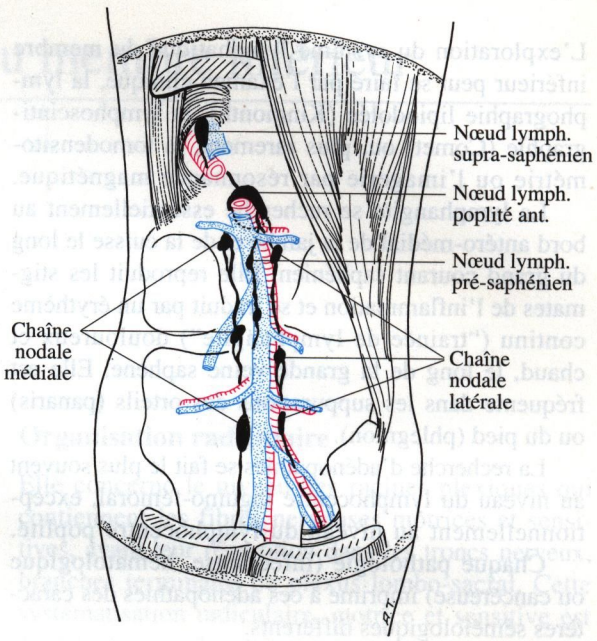

Fig. 45-9. Le lymphocentre poplité

Vaisseaux afférents

Ce sont les vaisseaux lymphatiques profonds du pied et de la jambe pour les nœuds profonds. Ce sont les vaisseaux lymphatiques superficiels pour le nœud superficiel.

Vaisseaux efférents

Ils se dirigent vers le lymphocentre inguino-fémoral par trois ou quatre collecteurs satellites des vaisseaux fémoraux et fortement valvulés.

Groupe nodal tibial antérieur

Quand il existe, le nœud tibial antérieur intercalé le long des lymphatiques afférents des nœuds poplités siège à la partie supérieure de la jambe au-dessous de l'orifice ménagé dans la membrane interosseuse laissant passage pour les vaisseaux tibiaux antérieurs.

Groupe nodal tibial postérieur

Il est intercalé le long des vaisseaux lymphatiques (satellites des vaisseaux tibiaux postérieurs). Il existe pour certains auteurs des gîtes nodaux "aberrants" exceptionnellement retrouvés (Tosatti).

Applications cliniques

L'exploration du système lymphatique du membre inférieur peut se faire par l'examen clinique, la lymphographie lipiodolée (Kinmonth), la lymphoscintigraphie (Comet) ou, plus rarement, la tomodensitométrie ou l'imagerie par résonnance magnétique.

La lymphangite se recherche essentiellement au bord antéro-médial de la jambe et de la cuisse le long du grand courant saphénien. Elle reproduit les stigmates de l'inflammation et se traduit par un érythème continu ("trainée de lymphangite") douloureux et chaud, le long de la grande veine saphène. Elle est fréquente dans les suppurations des orteils (panaris) ou du pied (phlegmon).

La recherche d'adénopathies se fait le plus souvent au niveau du lymphocentre inguino-fémoral, exceptionnellement au niveau du lymphocentre poplité.

Chaque pathologie (infectieuse, hématologique ou cancéreuse) imprime à ces adénopathies des caractères séméiologiques différents.

Applications chirurgicales

Le curage inguino-fémoral ou évidement inguinal peut être indiqué dans le traitement des cancers de l'anus, de la vulve, des organes génitaux externes ou du mélanome malin.

Le curage consiste à pratiquer l'exérèse en monobloc du groupe inguinal superficiel du lymphocentre inguino-fémoral. Il est souvent pratiqué à visée diagnostique plus que thérapeutique. Mais il est grevé d'une lourde morbidité : la grosse jambe secondaire (ou postopératoire) par lymphœdème.

Le lymphoedème du membre inférieur peut être soit primitif et congénital, soit acquis et secondaire à une thérapeutique ou à une maladite crurale.

Primitif, c'est la grosse jambe du lymphœdème congénital des jeunes filles (le plus souvent). Il apparaît à la puberté à la faveur d'un traumatisme minime. Il commence au pied puis remonte à la jambe et la cuisse.

Secondaire, il peut succéder à un curage inguino-fémoral ou à une radiothérapie inguinale ou encore à une simple biopsie d'un nœud résumant une partie importante du drainage lymphatique du membre. Mais il peut aussi être le signe d'un blocage lombo-aortique par une tumeur pelvienne ou une maladie de système. Il apparaît alors à la hanche et la cuisse pour gagner la jambe et le pied.

Le risque de lymphœdème postopératoire doit faire préférer, en chirurgie, les incisions longitudinales aux incisions horizontales qui doivent rester prudentes et limitées surtout à la face médiale de la jambe, du genou et de la cuisse. En fait, c'est bel et bien la biopsie d'une adénopathie inguino-fémorale qui doit être évitée à tout prix et même proscrite pour beaucoup [4].

Bibliographie

1. Caplan I (1978) The lymphatic system of the big toe. A study about 50 cases. Fol Angiol 26 : 241-245
2. Caplan I (1980) Anastomoses entre le système lymphatique superficiel et profond dans le membre inférieur. Phlébologie 33 : 537-545
3. Comet M (1983) La lymphoscintigraphie des membres. J Imag Méd 2 : 209-217
4. Desprez-Curely JP (1978) Ne biopsez plus d'emblée les ganglions inguinaux. Presse Méd 8 : 1031
5. Faukous P, Lefevre M, Artus JC, Moulin M, Ginies P (1990) Potential interest of lymphatic and capillary isotopic tests in the management of algodystrophic diseases. Report of six cases. Europ J Lymph Rel Prob. 1, 2, 37-40
6. Hidden G (1984) Anatomie des veines et des lymphatiques des membres. In : Circulation d'échange et de retour. Boots-Dacour, Vienne, pp 6-20
7. Kinmonth JB (1972) The lymphatics. Surgery, lymphography and diseases of the chyle and lymph system. Edward Arnol Edit., Londres.
8. Kubik S, Manestar M (1979) Some lymphological problems in anatomical view. Progress in lymphology. Avicenum Edit., Prague, pp 22-25
9. Leduc A (1978) Le drainage lymphatique. Théorie et pratique. Monographies de Bois Larris, Masson, Paris.
10. Leduc A, Caplan I (1985) La voie suspubienne dans le drainage du membre inférieur. Lympho Infor 1 : 1-2
11. Levy JB, Hidden G (1971) Les lymphatiques profonds du membre inférieur : comparaison entre les résultats obtenus par la technique de Gérota modifiée et par la lymphographie. Bull Assoc Anat 154 : 1056-1062
12. Rouvière H (1932) Anatomie des lymphatiques de l'homme. Masson, Paris
13. Servelle M (1975) Pathologie vasculaire. Tome III : pathologie lymphatique. Masson, Paris
14. Tosatti E (1974) Les lymphatiques profonds et lymphœdèmes chroniques des membres. Masson, Paris;

CHAPITRE 46

Synthèse sur l'innervation du membre inférieur

G Outrequin

Le système nerveux périphérique présente une double systématisation, tronculaire et radiculaire. En effet, les troncs nerveux périphériques (ex. nerf fémoral) contiennent des fibres nerveuses motrices pour les muscles et des fibres nerveuses sensitives pour les différentes sensibilités dont celle de la peau. Les territoires sensitifs cutanés sous la dépendance d'un tronc nerveux sont à bien connaître dans l'examen neurologique tout autant que l'innervation tronculaire motrice.

Il est possible de connaître le niveau radiculaire (plexus lombo-sacral) de l'innervation motrice et de l'innervation sensitive. En effet les fibres nerveuses motrices et sensitives contenues dans les troncs nerveux partent ou arrivent à la moelle épinière en traversant les racines nerveuses des plexus lombaire et sacral, avec un niveau radiculaire précis. C'est ainsi que les fibres nerveuses du nerf fibulaire commun viennent surtout de la racine L5, les fibres du nerf tibial, de la racine S1.

Les troncs nerveux contiennent des fibres nerveuses végétatives destinées aux parois des vaisseaux du membre. Ainsi la lésion du nerf tibial, riche en fibres nerveuses végétatives, entraîne, en plus des troubles moteurs et sensitifs, des troubles trophiques végétatifs importants : œdème, peau fine avec transpiration, voire mal perforant plantaire. La lésion du nerf fibulaire commun, très pauvre en fibres végétatives, se traduit essentiellement par un déficit moteur et sensitif, avec très peu de troubles trophiques.

Organisation tronculaire

Elle a été étudiée dans les chapitres précédents. Elle correspond à l'origine, au trajet, et à la distribution des fibres nerveuses motrices et sensitives dans les troncs des nerfs périphériques du membre inférieur.

Organisation radiculaire

Elle concerne le niveau des racines plexiques qui contiennent les fibres nerveuses motrices et sensitives, avant leur répartition dans les troncs nerveux, branches terminales du plexus lombo-sacral. Cette systématisation radiculaire, motrice et sensitive est étudiée dans ce chapitre.

Tableau 1. Innervation radiculaire motrice du membre inférieur (tableau simplifié)

Muscles ayant un intérêt dans l'examen clinique simple	Racines
- Muscle sartorius (m. couturier)	L1-L2
- Muscle ilio-psoas (m. psoas iliaque)	L2-L3
- Muscle droit de la cuisse (m. droit antérieur)	L3-L4
- Les muscles vastes du muscle quadriceps	L3-L4
- Les muscles adducteurs	L3-L4
- Muscle tibial antérieur (m. jambier antérieur)	L4-L5
- Muscle long extenseur des orteils (m. extenseur commun des orteils)	L4-L5
- Muscle long fibulaire et muscle court fibulaire (m. péroniers latéraux)	L5-S1
- Muscle court extenseur des orteils (m. pédieux)	L5
- Muscle semitendineux (m. demi-tendineux)	L5-S1
- Muscle semimembraneux (m. demi-membraneux)	L5-S1
- Muscle biceps fémoral (m. biceps crural)	S1-S2
- Muscle triceps sural	L5-S1
- Muscle petit fessier	L4-L5
- Muscle moyen fessier	L5-S1
- Muscle grand fessier	S1-S2

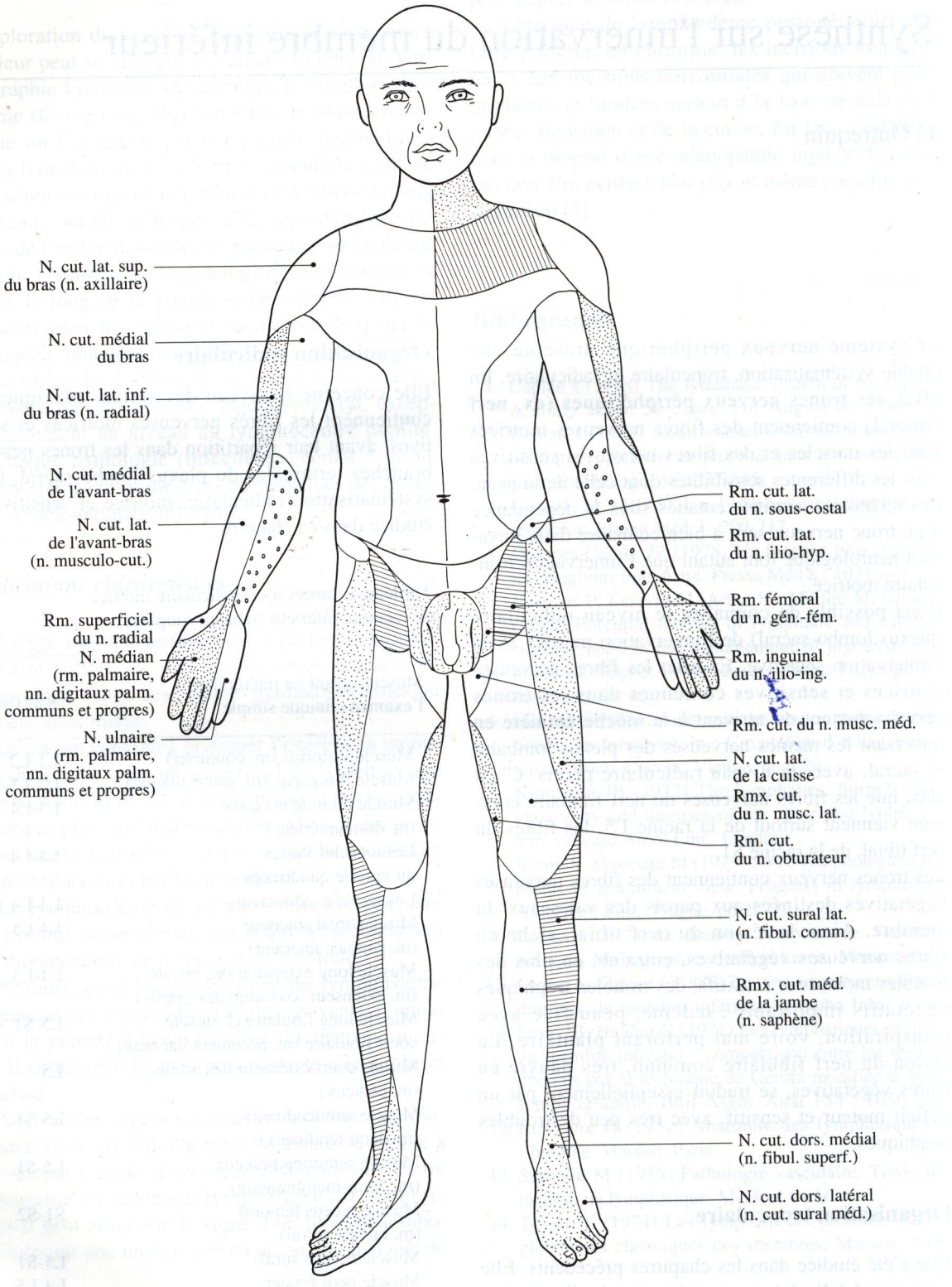

Fig. 46-1. Innervation radiculaire sensitive des membres ; face antérieure

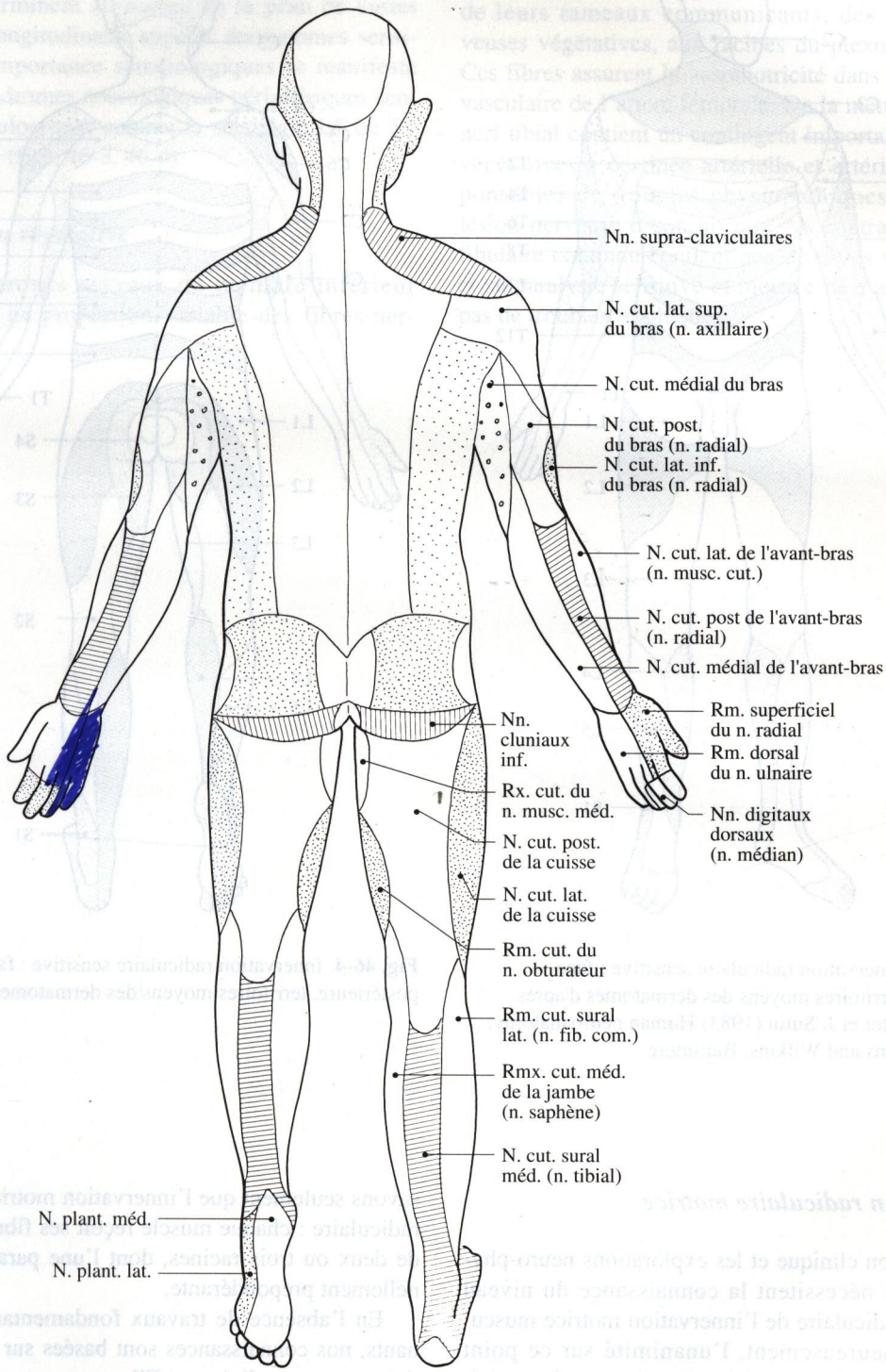

Fig. 46-2. Innervation radiculaire sensitive des membres ; face postérieure

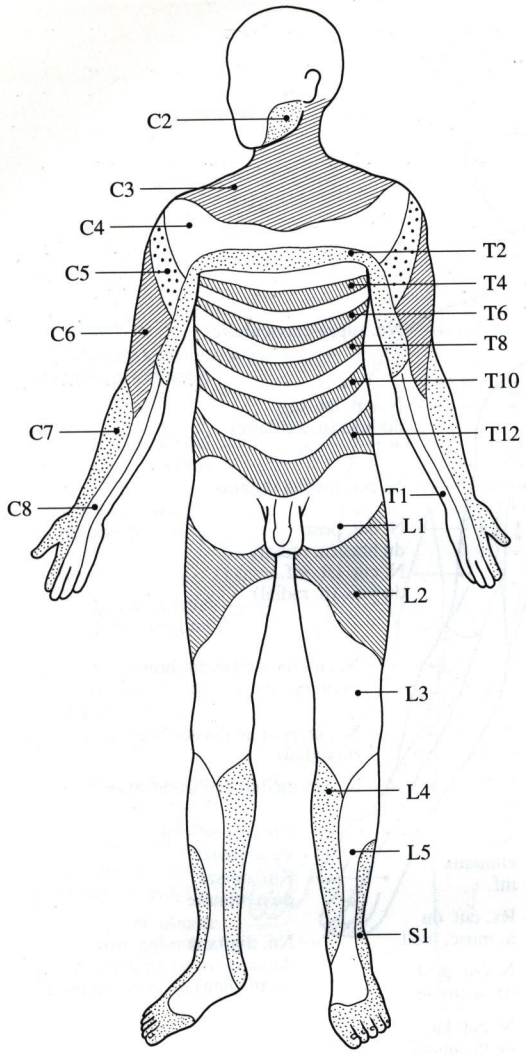

Fig. 46-3. Innervation radiculaire sensitive : face antérieure, territoires moyens des dermatomes d'après M.B. Carpenter et J. Sutin (1983) Human neuroanatomy, 8e ed. Williams and Wilkins. Baltimore

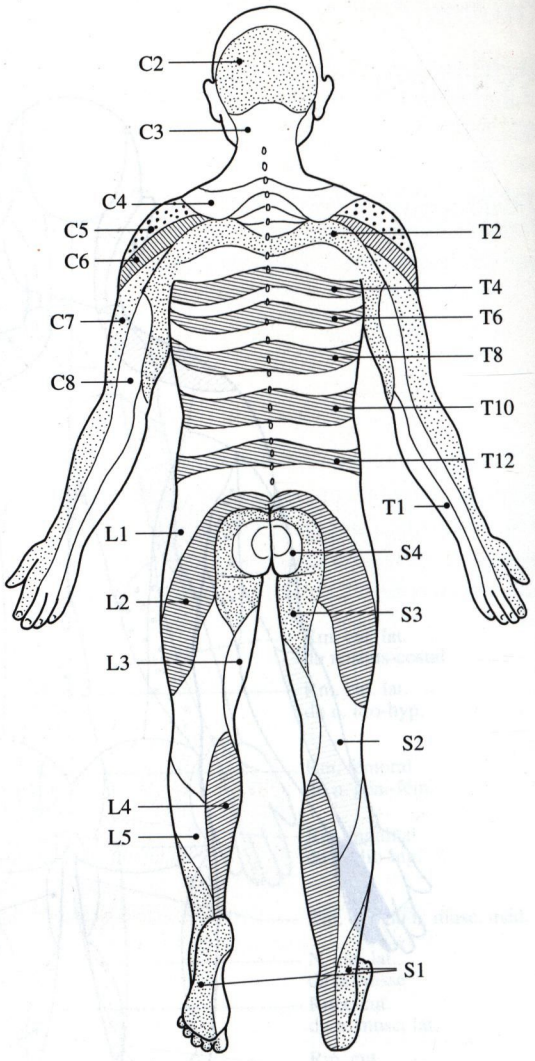

Fig. 46-4. Innervation radiculaire sensitive : face postérieure, territoires moyens des dermatomes

Innervation radiculaire motrice

L'exploration clinique et les explorations neuro-physiologiques nécessitent la connaissance du niveau d'origine radiculaire de l'innervation motrice musculaire. Malheureusement, l'unanimité sur ce point n'est pas complètement faite. Il arrive que les traités de neurologie proposent des niveaux radiculaires différents comprenant souvent un grand nombre de racines nerveuses pour un même muscle. Nous savons seulement que l'innervation motrice est pluriradiculaire : chaque muscle reçoit ses fibres motrices de deux ou trois racines, dont l'une paraît fonctionnellement prépondérante.

En l'absence de travaux fondamentaux déterminants, nos connaissances sont basées sur les corrélations anatomo-cliniques. Elles permettent une bonne appréciation des niveaux lésionnels radiculaires. A titre d'approche, suffisante pour l'examen clinique simple, on peut faire référence au tableau 1.

Innervation radiculaire sensitive

Les fibres nerveuses sensitives de même origine radiculaire déterminent au niveau de la peau de vastes territoires longitudinaux appelés dermatomes sensitifs. Leur importance séméiologiques se manifeste dans les syndromes neurologiques périphériques sensitifs ou douloureux, comme la sciatalgie L5 ou S1 par exemple (figs. 46-3, 46-4).

Innervation végétative

Enfin, les troncs nerveux du membre inférieur contiennent en proportion variable des fibres nerveuses végétatives destinées aux fibres musculaires lisses de la paroi des vaisseaux. Ainsi, les chaînes sympathiques lombaires envoient, par l'intermédiaire de leurs rameaux communicants, des fibres nerveuses végétatives, aux racines du plexus lombaire. Ces fibres assurent la vasomotricité dans le territoire vasculaire de l'artère fémorale. De la même façon, le nerf tibial contient un contingent important de fibres végétatives à destinée artérielle et artériolaire, responsables de troubles physiopathiques en cas de lésion nerveuse à son niveau. Au contraire, le nerf fibulaire commun contient peu de fibres végétatives, et sa paralysie sensitive et motrice ne s'accompagne pas de troubles trophiques.

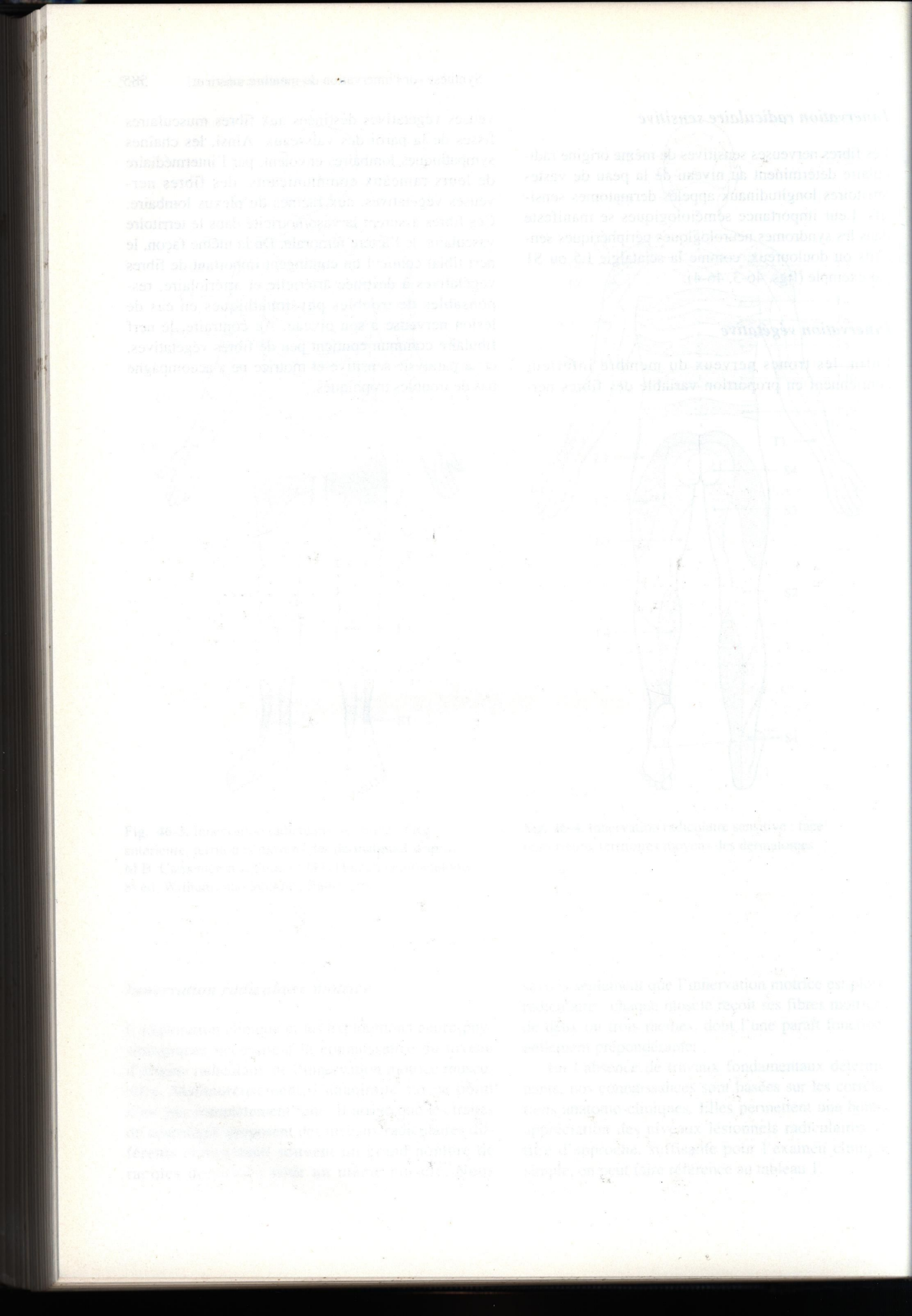

CHAPITRE 47

Anatomie fonctionnelle de la posture et de la marche

G Outrequin

Eléments généraux de la posture

On peut donner deux sens à la posture :

- un sens étroit qui se rapporte au fait d'être debout, en appui équilibré, pour l'homme normal. Dans ce sens, il s'agit du maintien de la position érigée contre la force gravitaire ;
- un sens plus large et plus réaliste qui doit inclure l'étude des situations statiques et dynamiques, debout, assis, et incliné car toute action anti-gravitaire est du ressort de la posture.

De ce fait, sont impliqués les muscles responsables du support du mouvement, mais aussi, les muscles du maintien postural qui corrigent les écarts de l'équilibre. De plus, il a été démontré qu'il existe une activité posturale avant et pendant le mouvement [2]. Cette organisation neurologique a été étudiée par Coulmance [6]. Bouisset et Zattara [3] ont montré qu'il existe des activités d'anticipation dans les membres inférieurs, les hanches, et le tronc, avant le début des mouvements volontaires des membres supérieurs.

L'étude du centre de gravité date du XIXe siècle. Il est situé au-dessous du sol, à 55% de la stature, c'est-à-dire devant le corps de la deuxième vertèbre sacrée, un peu en arrière du plan frontal passant les articulations de la hanche [15].

Dans la position érigée normale, la ligne de gravité passe par le milieu du corps, et dans un plan transversal contenant les points suivants (fig. 47-1) :

- processus mastoïde, face antérieure de l'articulation de l'épaule, articulation de la hanche (ou face postérieure), un point juste en avant du centre de l'articulation du genou, face antérieure de l'articulation de la cheville, et un point situé en avant du sommet de la voûte plantaire.

Les légères oscillations du corps déplacent cette ligne dans l'aire du polygone de sustentation. Ces mouvements ont été étudiés par plate-forme oscillante par Stribley [14] et Murray [11]. La dépense d'énergie musculaire pour maintenir l'équilibre autour de la ligne de gravité est très économique. Carlsöö [4] a montré que certains muscles pouvaient être appelés "muscles posturaux principaux" : muscles de la nuque, muscles spinaux, muscles ischio-jambiers et muscle soléaire.

Posture du membre inférieur

Au niveau de la hanche

Basmmajian [1] a montré que le muscle ilio-psoas reste constamment en activité dans la position érigée dans le but probable de prévenir une hyper-extension de la hanche (stabilisation posturale de la hanche).

Au niveau de la cuisse

Il existe de très nombreux travaux, tous d'accord dans leurs conclusions : dans la station érigée avec relaxation, l'activité musculaire dans les gros muscles des cuisses et des fesses est très modérée, et le plus souvent absente. Dans le balancement transversal le muscle moyen fessier et le muscle tenseur du fascia lata montrent quelques potentiels, mais le

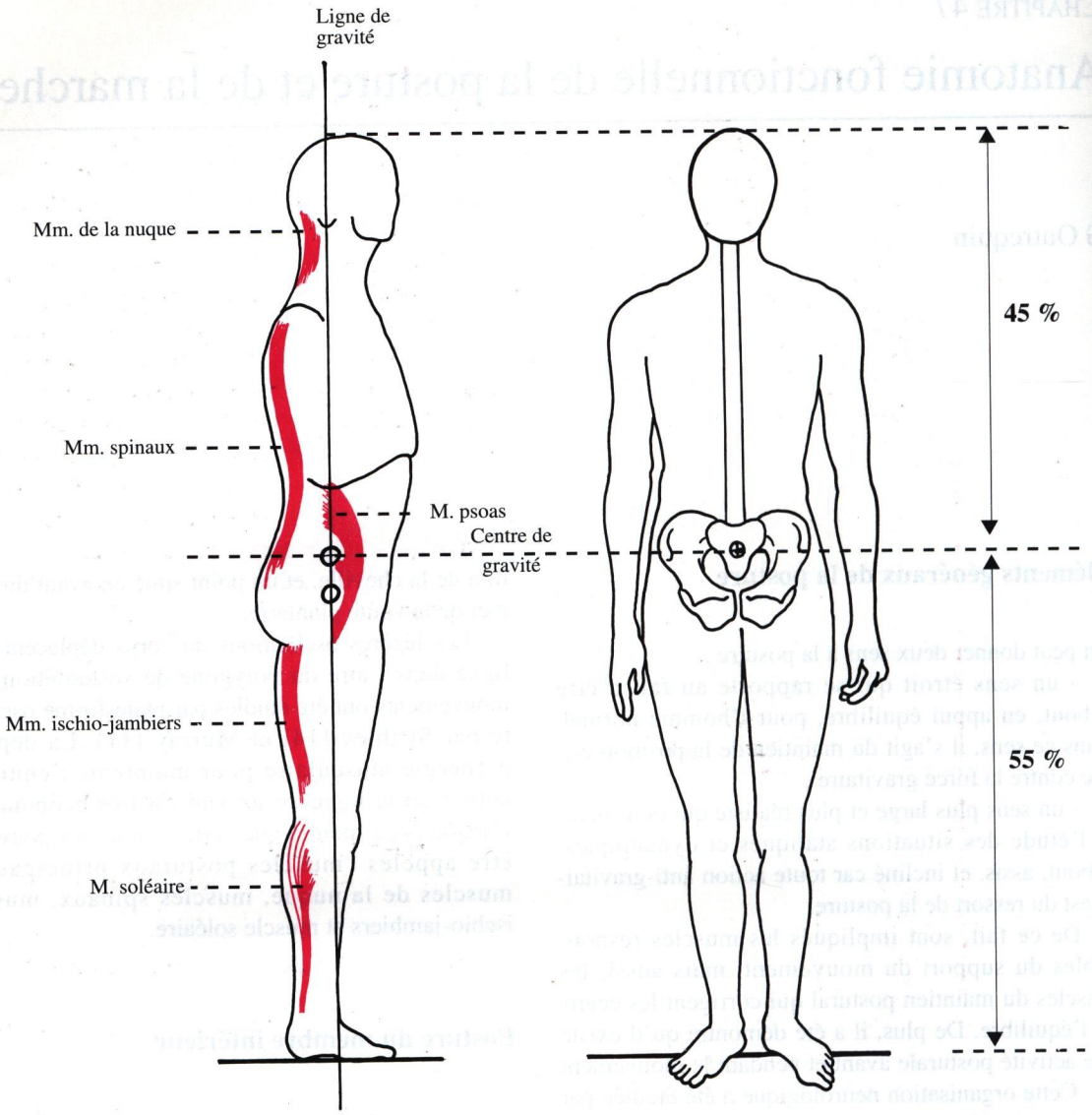

Fig. 47-1. Références posturales

muscle grand fessier reste silencieux. Même en portant une charge en avant ou en arrière du tronc, le muscle quadriceps reste inactif [5]. Cependant, les muscles ischio-jambiers présentent des variations d'activité selon les sujets, en rapport possible avec le déplacement sagittal de la ligne de gravité en avant de la hanche.

Au niveau du genou

Barnett et Richardson ont montré que le muscle poplité est constamment en activité dans la position accroupie pour prévenir une luxation antérieure du fémur, et soulager le ligament croisé postérieur du genou (action de stabilisation posturale du genou). Cette activité disparaît dans la station érigée.

Au niveau de la jambe

Le premier travail fondamental est de Joseph [10] : il a montré avec Nightingale que, dans la station debout au repos, les muscles soléaire et gastrocnémien étaient très actifs alors que le muscle tibial antérieur était silencieux. Basmajian et Bentzon, au

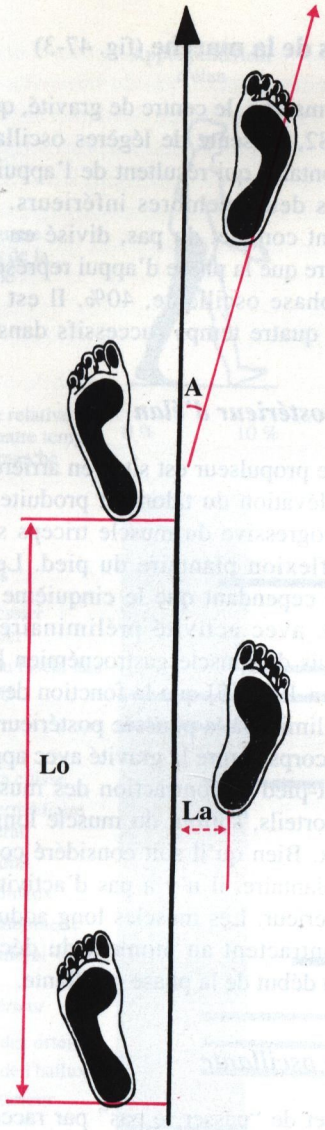

Fig. 47-2. Les caractères mesurables du pas : longueur du pas (Lo) = 70 cm, largeur du pas (La) = 6 cm, angle du pas (A) = 15°

contraire, ont montré, avec électrode-aiguille, que les trois muscles sont actifs, avec prédominance des muscles postérieurs et avec activité périodique dans le muscle tibial antérieur. Pour Carlsöö [5], le muscle tibial antérieur est toujours actif, même avec une charge portée en avant du tronc ou en arrière. En fait, les contradictions sont d'ordre réflexe et ne sont détectables qu'à l' EMG. Houtz et Fisher [9], puis Okada [12] ont montré que ces muscles répondent à de nombreuses influences comme le changement de posture, et la résistance à des forces externes appliquées sur la partie supérieure du tronc.

Au niveau du pied

Basmajian et Bentzon ont montré, avec électrode-aiguille, que les muscles de la plante sont inactifs dans la station érigée souple. Mais ils deviennent très actifs quand le sujet se dresse sur les orteils, et dans l'appui postérieur d'élan (démarrage de la marche), ce qui est confirmé par Sheffield [13].

L'idée que les tendons des muscles tibial postérieur et fibulaires constituent des supports de la voûte plantaire est discréditée par les travaux de Basmajian et Bentzon. Dans la station debout, ces muscles de jambe sont généralement silencieux. Ils deviennent très actifs à la marche. Apparemment, le véritable soutien de la voûte plantaire est ligamentaire (ligament glénoïdien et grand ligament plantaire). Des calculs de la résistance à la traction de ces ligaments ont montré qu'ils étaient capables de supporter de telles contraintes. Dans ce sens, Hicks [7] [8] a démontré l'importance de l'aponévrose plantaire.

Bibliographie

1. Basmajian JV (1958) Electromyography of ilio-psoas. Anat Rec 132 : 127-132
2. Belenkii VY, Gurfinkel VS, Paltsev YI (1967) Elements of control of voluntary movements. Biofizika 12 : 135-141
3. Bouisset S, Zattara M (1981) A sequence of postural movements precedes voluntary movements. Neurosci Lett 22 : 263-270
4. Carlsöö S (1961) The static muscle load in different work positions : an electromyographic study. Ergonomics 4 : 193-211
5. Carlsöö S (1964) Influence of frontal and dorsal loads on muscle activity and on the weight distribution in the feet. Acta Orthop Scand 34 : 299-309
6. Coulmance M, Gahery Y, Massion J, Sweet JE (1979) The placing reaction in standing cat : a model for the study of the coordination of posture and movements. Ex Brain Res 37 : 265-281
7. Hicks JH (1951) The function of the plantar aponevrosis. J Anat 85 : 414-415
8. Hicks JH (1954) The mecanics of the foot. II. The plantar aponevrosis and the arch. J Anat 88 : 25-31
9. Houtz SJ, Fischer FJ (1961) Function of leg muscles acting on foot as modified by body movements. J Appl Physiol 16 : 597-605
10. Joseph J, Nightingale A (1952) Electromyography of muscles of posture : leg muscles in males. J Physiol 117 : 484-491
11. Murray MP, Seirge AA, Sepic SB (1975) Normal postural stability and steadiness : quantitative assessment. J Bone Joint Surg 57A : 510-516

12. Okada M (1972) An electromyographic estimation of the relative muscular load in different human postures. J Human Ergol 1 : 75-93
13. Sheffield FJ, Gersten JW, Maqstellone AF (1956) Electromyographic study of the muscles of the foot in normal walking. Am J Phys Med 35 : 223-236
14. Stribley RF, Alberts JW, Tourtelotte WW, Cockerel JL (1974) A quantitative study of stance in normal subjects. Arch Phys Med Rehab 55 : 74-80
15. Von Mayer H (1868) Die wechslende lage des schwerpunktes im menschlichen körper. Englemann Leipzig

Anatomie fonctionnelle de la marche

Selon la définition classique, la marche est "la translation du centre de gravité dans l'espace, entraînant le déplacement du corps, par activité alternée des membres inférieurs, assurant à la fois le maintien de l'équilibre et la propulsion".

Les moyens d'étude de la marche

L'appréciation qualitative des caractères de la marche est obtenue par un examen clinique détaillé. Mais leur étude quantitative nécessite l'emploi des techniques biomécaniques suivantes : photographie, cinématographie avec ralenti et arrêt sur l'image, accélérométrie, goniométrie, appui sur plate-forme dynamographique munie de jauges d'extensométrie, mesures par capteurs de pression fixés sur la plante ou dans la chaussure, et enregistrements des activités musculaires par EMG à plusieurs voies, recueillies éventuellement à distance par télémétrie. L'association de plusieurs de ces techniques permet une analyse séquentielle et multifactorielle, dont les données peuvent être traitées par ordinateur [1].

Les caractères mesurables du pas (fig. 47-2)

Les empreintes plantaires, prises à l'occasion de la marche, permettent de connaître la longueur du pas. C'est la distance mesurée entre le bord postérieur des talons, du même côté. Elle est approximativement de 70 cm chez l'adulte. La largeur du pas est représentée par la distance entre le point postérieur du talon et l'axe sagittal médian du déplacement. Elle est de 6 cm. Enfin, l'angle du pas est formé par l'axe longitudinal du pied et l'axe sagittal du déplacement. Il est normalement de 15°.

Les temps de la marche (fig. 47-3)

Pendant la marche, le centre de gravité, qui se projette devant S2, présente de légères oscillations verticales et frontales qui résultent de l'appui alterné sur chacun des deux membres inférieurs. L'étude du déroulement complet du pas, divisé en périodes de 10%, montre que la phase d'appui représente 60% du pas et la phase oscillante, 40%. Il est habituel de considérer quatre temps successifs dans la marche.

L'appui postérieur d'élan

Le membre propulseur est situé en arrière du plan du corps. L'élévation du talon est produite par la contraction progressive du muscle triceps sural, entraînant une flexion plantaire du pied. Le muscle ne développe cependant que le cinquième de sa force maximale, avec activité préliminaire du muscle soléaire puis du muscle gastrocnémien [4]. Eberhart a montré en 1954 [5] que la fonction des muscles du mollet est limitée à la poussée postérieure d'élan : ils élèvent le corps contre la gravité avec appui propulsif sur l'avant-pied et contraction des muscles fléchisseurs des orteils, surtout du muscle long fléchisseur de l'hallux. Bien qu'il soit considéré comme un fléchisseur plantaire, il n'y a pas d'activité du muscle tibial postérieur. Les muscles long adducteur et gracile se contractent au moment du décollement du talon et au début de la phase oscillante.

La phase oscillante

Elle permet de "passer le pas" par raccourcissement du membre, obtenu par flexion dorsale du pied, flexion du genou et flexion progressive de la hanche. Les muscles impliqués sont les muscles prétibiaux pour la cheville, les muscles ischio-jambiers et le muscle sartorius pour le genou et le muscle ilio-psoas pour la hanche. Le muscle quadriceps présente à ce moment un pic d'activité, par contraction excentrique antagoniste.

L'appui antérieur de réception

Il correspond à l'atterrissage antérieur du talon sur le sol et réalise un freinage de l'effet propulsif. Les muscles ischio-jambiers, par contraction excentrique, et les muscles pré-tibiaux, par contraction concentrique, donnent alors leur maximum d'activité. Il apparaît, à ce momemt, une contraction modérée, par étirement, des fibres antérieures du muscle moyen

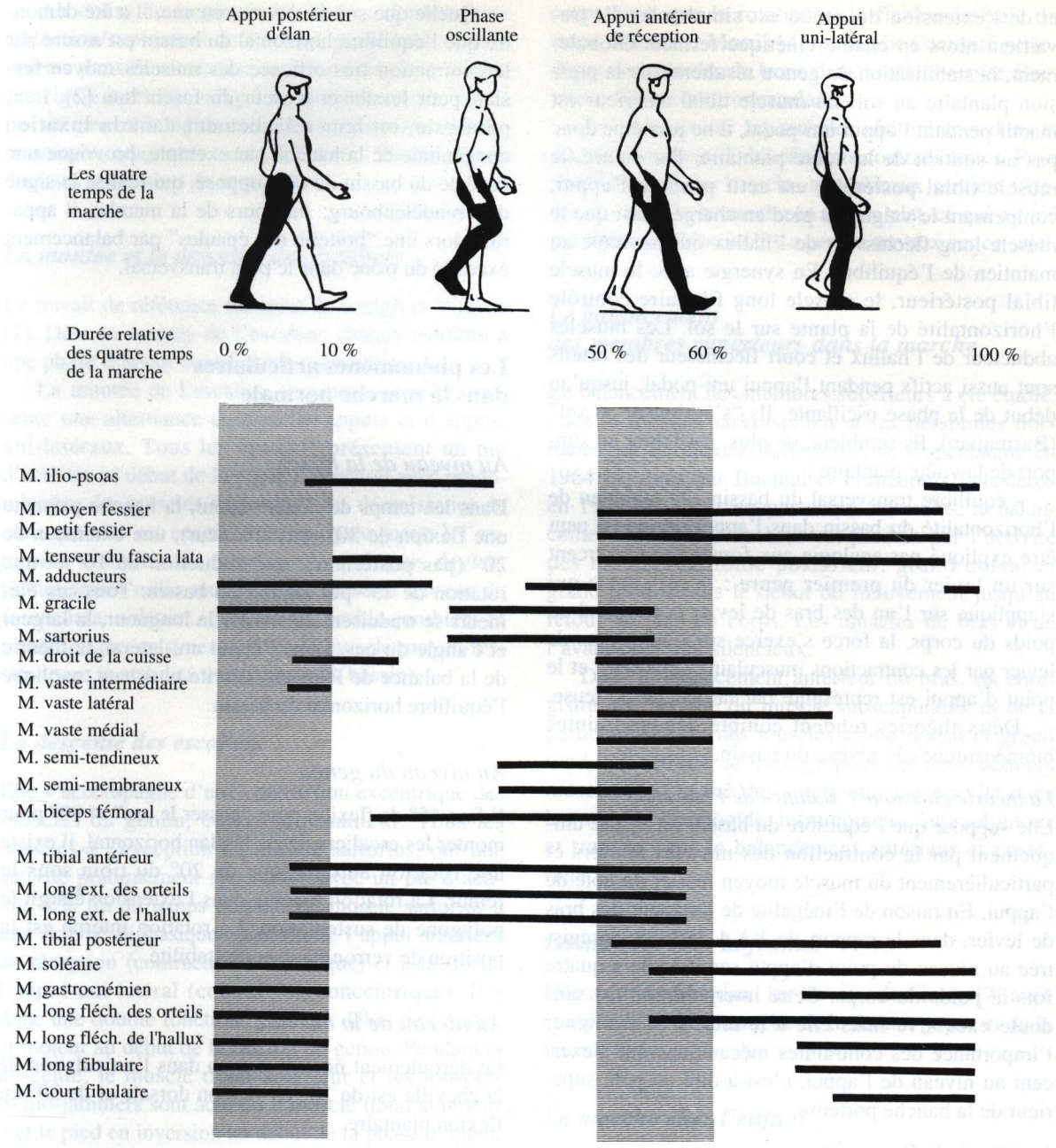

Fig. 47-3. Les activités musculaires dans la marche

fessier et du muscle petit fessier se rapportant à la flexion de hanche. L'activité du muscle quadriceps augmente pour maintenir la stabilité du genou lorsque le tronc est porté sur le membre. Ce temps est suivi de l'application progressive de la plante sur le sol.

L'appui unilatéral

Le membre porteur supporte la totalité du poids du corps en maintenant l'équilibre transversal du bassin.

- appui du poids du corps : Radcliffe [10], puis Sutherland [13] ont établi que, pendant la phase d'appui uni-podal, l'activité des muscles du mollet,

et de l'extension du genou est simultanée. Ils travaillent alors en chaîne cinétique fermée. Globalement, la stabilisation du genou résulterait de la pression plantaire au sol. Le muscle tibial antérieur est inactif pendant l'appui uni-podal, il ne participe donc pas au soutien de la voûte plantaire. Par contre, le muscle tibial postérieur est actif pendant l'appui, compensant le valgus du pied en charge, ainsi que le muscle long fléchisseur de l'hallux qui participe au maintien de l'équilibre. En synergie avec le muscle tibial postérieur, le muscle long fibulaire contrôle l'horizontalité de la plante sur le sol. Les muscles abducteur de l'hallux et court fléchisseur des orteils sont aussi actifs pendant l'appui uni-podal, jusqu'au début de la phase oscillante. Ils "s'agrippent au sol" (Basmajian). Ils semblent, de plus, participer au support de la voûte plantaire ;

- équilibre transversal du bassin : le maintien de l'horizontalité du bassin dans l'appui uni-podal peut être expliqué par analogie aux forces qui s'exercent sur un levier du premier genre : la résistance qui s'applique sur l'un des bras de levier correspond au poids du corps, la force s'exerce sur l'autre bras de levier par les contractions musculaires opposées, et le point d'appui est représenté par la hanche porteuse.

Deux théories rendent compte des contraintes biomécaniques au niveau du bassin.

La théorie classique ("Balance de Pauwels")

Elle suppose que l'équilibre du bassin est assuré uniquement par la contraction des muscles fessiers et particulièrement du muscle moyen fessier du côté de l'appui. En raison de l'inégalité de longueur des bras de levier, dans le rapport de 1 à 4, la force enregistrée au niveau du point d'appui serait égale à quatre fois le poids du corps. Cette interprétation est sans doute excessive mais elle a le mérite de souligner l'importance des contraintes mécaniques qui s'exercent au niveau de l'appui, c'est-à-dire au pôle supérieur de la hanche porteuse.

La théorie de Ducroquet

Elle paraît plus physiologique. Elle intègre dans son raisonnement le fait que, dans la marche, le centre de gravité oscille à chaque pas, d'une hanche sur l'autre, par balancement plus ou moins prononcé du tronc. Les forces au point d'appui ne sont donc pas égales à quatre fois le poids du corps, d'autant qu'il existerait, du côté opposé, une contraction du muscle carré des lombes, participant au soutien du bassin. On peut objecter à cette théorie que le balancement transversal du tronc dans la marche est parfois très réduit, renforçant ainsi la notion de surcharge de la hanche porteuse.

Quelle que soit la théorie retenue, il a été démontré que l'équilibre horizontal du bassin est assuré par la contraction très efficace des muscles moyen fessier, petit fessier et tenseur du fascia lata [2]. Leur paralysie, ou leur relâchement dans la luxation congénitale de la hanche par exemple, provoque une bascule du bassin du côté opposé, qui réalise le signe de Trendelenbourg. Au cours de la marche, il apparaît alors une "boiterie des épaules" par balancement excessif du tronc dans le plan transversal.

Les phénomènes articulaires dans la marche normale

Au niveau de la hanche

Dans les temps de double appui, la hanche présente une flexion de 30° (pas antérieur), une extension de 20° (pas postérieur), une abduction de 10° et une rotation de 15° par rapport au bassin. Tous ces éléments se traduisent au sol par la longueur, la largeur et l'angle du pas. Dans l'appui uni-latéral, la théorie de la balance de Pauwels, décrite plus haut, explique l'équilibre horizontal du bassin.

Au niveau du genou

Il faut 45° de flexion pour "passer le pas" et 90° pour monter les escaliers. Dans le plan horizontal, il existe une rotation automatique de 20° du tibia sous le fémur. La rotation externe dans l'extension élargit le polygone de sustentation. La rotation interne est la position de verrouillage et de stabilité.

Au niveau de la cheville

Le déroulement normal moyen dans l'articulation de la cheville est de 20° en flexion dorsale et de 30° en flexion plantaire.

Au niveau du squelette du pied

L'impulsion motrice de l'appui postérieur d'élan s'exerce sur le tarse antérieur, le métatarse et la pulpe de l'hallux. Il en résulte, au niveau de l'arrière-pied, une bascule latérale du calcanéus avec abduction/pronation dans le sens du valgus, et un bâillement interne dans l'articulation sous-talienne (articulation sous-astragalienne). Par opposition, il existe dans l'avant-pied, une supination. Globalement, il apparaît une contrainte par effet de torsion dans l'articulation transverse du tarse (articulation médio-tarsienne).

Au cours de la phase oscillante, il existe une adduction/supination de l'arrière-pied, avec torsion inverse dans l'articulation transverse du tarse. L'idée principale à retenir est que le squelette du pied n'est pas un ensemble rigide mais au contraire une structure souple, adaptable aux différentes étapes et aux diverses conditions de la marche.

La montée et la descente des escaliers

Le travail de référence est celui de Joseph et Watson [7]. Dans la montée de l'escalier, chaque membre a une phase d'appui et une phase oscillatoire.

La montée de l'escalier, comme la marche, présente une alternance de doubles appuis et d'appuis uni-latéraux. Tous les muscles présentent un pic d'activité au début de la phase d'érection avec prédominance des muscles vastes [11]. La décroissance de cette activité est ensuite très marquée jusqu'à l'extension complète du membre d'appui, puis devient pratiquement nulle sauf pour les muscles tenseur du fascia lata, soléaire, quadriceps, ischio-jambiers et grand fessier, en synergie avec le muscle moyen fessier (pour la stabilité transversale du bassin).

La descente des escaliers

Elle s'accompagne d'une contraction excentrique des muscles du genou, contre la pesanteur. Tous les muscles à l'exception du muscle sartorius, ont une activité pratiquement synchrone, avec un pic d'activité à la fin du temps portant. Le muscle sartorius a une activité biphasique : à la fin de l'appui antérieur de réception (contraction excentrique) et à la fin de l'appui uni-latéral (contraction concentrique). Il a donc une double fonction : frein au début de l'appui, et moteur au début de la flexion du genou. Pendant la descente, le muscle tibial antérieur et les muscles ischio-jambiers sont actifs. Le muscle tibial antérieur met le pied en inversion au début de la phase d'appui, et en flexion dorsale pendant la phase oscillatoire.

Les muscles du tronc dans la marche

Pour Battye et Joseph [2] deux périodes d'activité surviennent dans les muscles érecteurs de la colonne vertébrale, à l'intervalle d'une demi-enjambée, quand le membre est totalement étendu et totalement fléchi au niveau de la hanche, c'est-à-dire au commencement et à la fin de la phase d'appui. L'explication est que l'activité bilatérale des muscles érecteurs de la colonne vertébrale prévient la chute en avant du corps ainsi que la rotation et la flexion latérale du tronc. Waters et Morris [4] ont étudié l'activité périodique des muscles du tronc dans la marche avec électrodes filaires intra-musculaires.

Les travaux sur les muscles abdominaux dans la marche ont abouti à des résultats contradictoires. Pour Sheffield [12], les muscles abdominaux seraient inactifs au cours de la marche en terrain plat, ce qui est nié par Waters et Morris. Il y a peu de travaux sur ce sujet.

Le balancement des membres supérieurs dans la marche

Le balancement des membres supérieurs a été étudié, chez le malade parkinsonien et les personnes normales par Fernandez-Ballesteros, de Copenhague en 1964 [6], puis par Buchtal et Fernandez-Ballesteros en 1965 [3]. Chez les personnes normales, le balancement postérieur du bras est produit par l'activité des muscles deltoïde postérieur, grand dorsal et grand rond depuis le début du mouvement jusqu'au retour au plan du corps. Les muscles du bras et de l'avant-bras sont silencieux.

Dans le balancement antérieur du bras, on enregistre une activité du muscle subscapulaire, et de la partie supérieure des muscles grand dorsal et grand rond, par activité de freinage pour ces deux derniers muscles. La moitié des sujets ont une activité dans les muscles rhomboïde, infra-épineux, supra-épineux et trapèze dans le balancement antérieur et postérieur.

La marche chez la femme

Elle a été étudiée dans les travaux de Finley [7] avec comparaison de la marche de la femme jeune et de la femme âgée.

La marche chez l'enfant

Elle a été étudiée au Japon par Okamoto et Kumamoto en 1972 avec enregistrements en série par EMG multicanaux. Les muscles étudiés sont les muscles tibial antérieur, gastrocnémien, vaste médial, droit de la cuisse, biceps fémoral, grand fessier, deltoïde et les muscles spinaux. Le muscle tibial antérieur a une fonction adulte un mois après l'apprentissage de la marche, mais les autres muscles n' atteignent le même niveau qu'à quatre ans. D'une façon générale, les activités motrices de la marche ont des caractères adultes à l'EMG, vers sept ans. Ces travaux constituent une étude de la maturation de la fonction locomotrice.

Bibliographie

1. Basmajian JV, de Luca CL (1985) Muscles alive : their functions revealed by electromyography. 5e Ed, Williams & Wilkins, Baltimore
2. Battye CK, Joseph J (1966) An investigation by telemetering of the activity of some muscles in walking. med Biol Eng 4 : 125-135
3. Buchtal F, Fernandez-Ballesteros ML (1965) Electromyographic study of the muscles of the upper arm and shoulder during walking in patients with Parkinson's disease. Brain 88 : 875-896
4. Dubo HIC, Peat M, Winter DA, Quanbury AO, Hobson DA, Steinke T, Reimer G (1976) Electromyographic temporal analysis of gait : normal human locomotion. Arch Phys Med Rehab 57 : 415-418
5. Eberhart ED, Inman VT, Bresler B (1954) The principal elements in human locomotion. In : Klopsteg PE, Wilson PD (Eds.) Human limbs and their substitutes. Mc Graw-Hill, New York
6. Fernandez-Ballesteros ML, Buchtal F, Rosenfalck P (1964) The pattern of muscular activity during the arm swing of natural walking. Acta Physiol Scand 63 : 296-310
7. Finley FR, Cody KA, Finizie RV (1969) Locomotion pattern in elderly women. Arch Phys Med 50 : 140-146
8. Joseph J, Watson R (1967) Telemetering electromyography of muscles used in walking up and downstairs. J Bone Joint Surg 49 B : 774-780
9. Okamoto T, Kumamoto M (1972) Electromyographic study of the learning process of walking in infants. Electromyography 12 : 149-158
10. Radcliffe CW (1962) The biomechanisms of below-knee protheses in normal, level, bipodal walking. Artif Limbs 6 : 16-24
11. Rideau Y, Duval A (1978) Fonction des muscles de la région antérieure de la cuisse : bilan électromyographique. Anat Clin 1 : 29-42
12. Sheffield FJ (1962) Electromyographic study of the abdominal muscles in walking and other movements. Am J Phys Med 41 : 142-147
13. Sutherland PH (1966) An electromyographic study of the plantar flexors of the ankle in normal walking on the level. J Bone Joint Surg 48 A : 66-71
14. Waters RL, Morris JM (1972) Electrical activity of muscles of the trunk during walking. J Anat 111 : 191-199

Index

B.U. ANGERS

A

Acétabulum 339
Acromion 38
Aire intercondylaire 402
Anneau fémoral 365
Anse des muscles pectoraux 78
Aponévrose fessière 381
Aponévrose palmaire profonde 273
  – superficielle 273
Arcade de Fröhse 139, 188
  – de Struthers 134
  – palmaire profonde 251
  – palmaire superficielle 254
Artère arquée 541, 542
  – axillaire 19, 68, 89
  – brachiale 21, 123
  – circonflexe 69
  – circonflexe iliaque superficielle 366, 427
  – circonflexe latérale de la cuisse 429
  – circonflexe médiale de la cuisse 428
  – collatérale ulnaire distale 125
  – collatérale ulnaire proximale 124
  – descendante du genou 427
  – dorsale du pied 539, 540
  – épigastrique superficielle 366, 427
  – fémorale 365, 387, 427
  – fibulaire 481
  – glutéale inférieure 368
  – glutéale supérieure 368
  – iliaque externe 331, 365
  – iliaque interne 331
  – mésentérique inférieure 9
  – métatarsienne dorsale du premier espace 541
  – moyenne du genou 433
  – nourricière de l'humérus 124
  – palmaire profonde 251
  – petite saphène 433
  – plantaire latérale 542
  – plantaire médiale 542
  – poplitée 431
  – profonde de la cuisse 367, 427, 428
  – profonde du bras 124
  – radiale 21, 189
  – subscapulaire 68
  – sus-tarsienne médiale 542
  – tarsienne latérale 541
  – thoracique latérale 68
  – thoraco-acromiale 68
  – tibiale antérieure 480, 494
  – tibiale postérieure 479, 539
  – ulnaire 21, 191
Artères perforantes 429
  – lombaires 331
  – pudendales externes 366, 427
Articulation acromio-claviculaire 43
  – calcanéo-cuboïdienne 522
  – carpo-métacarpienne 231
  – cuboïdo-naviculaire 525
  – cunéo-cuboïdienne 526

- de la cheville 517
- de la hanche 345, 391
- de l'épaule 46, 64, 96
- du coude 105
- du genou 403
- du poignet 229, 238
- huméro-radiale 108
- huméro-ulnaire 108
- interphalangiennes 232
- médiocarpienne 230, 238
- radio-ulnaire distale 169, 235
- radio-ulnaire proximale 108, 169
- scapho-trapézo-trapézoïdienne 239
- sous-talienne 520
- sphéroïde 347
- sterno-claviculaire 43
- talo-calcanéo-naviculaire 522
- talo-crurale 517
- tarso-métatarsienne 527
- tibio-fibulaire distale 469
- tibio-fibulaire proximale 469
- transverse du tarse 522
- triquetro-hamatum 239
- ulno-triquetrale 239

Articulations intercarpiennes 229
- intercunéennes 526
- intermétacarpiennes 232
- intermétatarsiennes 529
- interphalangiennes 232
- métacarpo-phalangiennes 232
- métatarso-phalangiennes 529

Avant-bras 8, 11, 15
Axes squelettiques 313

B

Balance de Pauwels 350, 592
Bandelette ilio-pectinée 365
Bassin 319
Bourrelet acétabulaire 345
- glénoïdal 46

Branche ischio-pubienne 31
Bras 7, 11, 15

C

Calcanéus 510
Canal brachial 144
- calcanéen 552
- des adducteurs 423
- fémoral 448
- infra-piriformien 384
- radial 137
- supra-piriformien 384

Capitatum 222
Capitulum 103, 105
Cavité glénoïdale de la scapula 39, 46
Cavités glénoïdes tibiales 403
Ceinture scapulaire 11, 63
Cercle artériel péri-scapulaire 70, 90
Cheville 551, 563
Clavicule 37
Col du fémur 342
Condyle huméral 102
Condyles fémoraux 398, 403
Coques condyliennes 406
Coude 7, 11
Crête iliaque 30
Crête supracondylienne 398

D

Disque articulaire du poignet 167, 229

E

Echancrure spino-glénoïdale 38
Ectromélie 5
Epaule 7, 15
Epicondyle latéral 102
- médial 103

Epine scapulaire 38
- sciatique 31

Espace axillaire latéral 88
- axillaire médial 88
- inter-serrato-scapulaire 85
- inter-serrato-thoracique 85
- sous-pectoral 67

F

Fascia clavi-pectoral 67, 84
Fémur 397
Fente costo-claviculaire 88
Fente huméro-tricipitale 88
Fibula 465
Foramen obturé 340, 363
- ovale 48

Force musculaire 95
Fosse axillaire 7, 35, 67, 83
- de l'acétabulum 339
- iliaque 339
- intercondylaire 398
- poplitée 458

Fovea capititis 342
– radiale 106

G

Gaine synoviale des tendons fléchisseurs des doigts 180
Genu valgum 313
Genu varum 313
Gouttière bicipitale latérale 146
– bicipitale médiale 146
– calcanéenne 512
– capitulo-trochléaire 104, 105
– rétro-malléolaire latérale 552
– rétro-malléolaire médiale 552
Grande incisure ischiatique 340
Grande veine saphène 545, 565
Grand trochanter 343

H

Hamatum 223
Hiatus tendineux de l'adducteur 448

I

Incisure claviculaire du sternum 43
– fibulaire 464, 469
– radiale de l'ulna 105, 165
– scapulaire 38
– trochléaire de l'ulna 105, 166
– ulnaire du radius 162, 167

J

Jambe 493

L

Ligament acromio-claviculaire 43
– annulaire du radius 166
– bifurqué 511
– carré 166
– conoïde 43
– coraco-huméral 48
– costo-claviculaire 46
– de la tête fémorale 347
– de Struthers 134
– ilio-fémoral 345
– inguinal 337, 365
– interclaviculaire 46
– ischio-fémoral 345
– lacunaire 365
– patellaire 406
– pectiné 341
– poplité arqué 407
– poplité oblique 406
– pubo-fémoral 345
– sacro-tubéral 31
– sterno-claviculaire 46
– trapézoïde 43
Ligaments annulaires du cou-de-pied 536
– croisés du genou 408
– gléno-huméraux 46
– tibio-fibulaires 470
Ligne âpre 397
– arquée 339
– de Nélaton-Roser 392
– du muscle soléaire 463
– intercondylaire 398
Lignes glutéales 339
Loge antérieure de l'avant-bras 205
– antérieure de la cuisse 447
– antérieure de la jambe 471, 493
– antérieure du bras 143
– de Guyon 265
– des adducteurs 448
– hypothénar 244, 281
– latérale de l'avant-bras 210
– latérale de la jambe 473, 494
– palmaire moyenne 273
– palmaire profonde 277
– postérieure de l'avant-bras 208
– postérieure de la cuisse 455
– postérieure de la jambe 475, 501
– postérieure du bras 144
– thénar 241, 278
Lunatum 221
Lymphocentre axillaire 302
– ilio-fémoral 365
– inguino-fémoral 577
– poplité 579
Lymphographie lipiodolée 305
Lymphonoeuds 27, 573
Lymphoscintigraphie 307

M

Main 8, 14, 18
Marche 315, 590
Membrane obturatrice 363
Ménisques 404
Métacarpe 224

Métatarse 514
Mortaise tibio-fibulaire 517
Muscle abducteur de l'hallux 531,
– abducteur du petit orteil 531
– adducteur de l'hallux 532
– adducteur du pouce 243, 281
– ancôné 183, 208
– articulaire du genou 417
– biceps brachial 61, 111, 115
– biceps fémoral 420
– brachial 111, 118
– brachioradial 185, 208
– carré fémoral 362, 384
– carré plantaire 533
– carré pronateur 81, 208
– coraco-brachial 160, 118
– court abducteur du pouce 241, 279
– court adducteur 422
– court extenseur des orteils 531
– court extenseur du pouce 184, 208
– court extenseur radial du carpe 187
– court fibulaire 474
– court fléchisseur de l'hallux 533
– court fléchisseur des orteils 531
– court fléchisseur du petit doigt 246, 281
– court fléchisseur du petit orteil 532
– court fléchisseur du pouce 243, 279
– court palmaire 244
– deltoïde 54
– dentelé antérieur du thorax 52, 85
– droit de la cuisse 351, 362, 417
– élévateur de la scapula 51
– extenseur commun des doigts 182, 208
– extenseur de l'index 185, 208
– extenseur du petit doigt 183, 208
– extenseur ulnaire du carpe 183, 208
– fléchisseur profond des doigts 176, 205
– fléchisseur radial du carpe 175, 205
– fléchisseur superficiel des doigts 176, 205
– fléchisseur ulnaire du carpe 176, 205
– gastrocnémien 475
– gracile 424
– grand adducteur 351, 422
– grand dorsal 60
– grand fessier 351, 355, 381
– grand pectoral 55
– grand rhomboïde 51
– grand rond 59
– ilio-psoas 350
– infra-épineux 57
– long abducteur du pouce 184, 208
– long adducteur 362, 422
– long extenseur de l'hallux 471
– long extenseur des orteils 471
– long extenseur du pouce 185, 208
– long extenseur radial du carpe 186, 210
– long fibulaire 473
– long fléchisseur de l'hallux 478
– long fléchisseur des orteils 478
– long fléchisseur du pouce 207
– long palmaire 176, 205
– moyen fessier 357, 382
– obturateur externe 361, 363
– obturateur interne 360, 382
– omohyoïdien 54
– opposant du petit doigt 246, 281
– opposant du petit orteil 532
– opposant du pouce 241, 279
– pectiné 424
– pelvi-trochantériens 359, 382
– petit fessier 358, 384
– petit pectoral 53
– petit rond 59
– piriforme 359, 382
– plantaire 476
– poplité 477
– quadriceps 417
– rond pronateur 173, 205
– sartorius 337, 351, 362, 419
– semimembraneux 420
– semitendineux 420
– soléaire 476
– sterno-cleïdo-mastoïdien 62
– subscapulaire 56
– supinateur 170, 187, 212
– supra-épineux 58
– tenseur du fascia lata 359, 362
– tibial antérieur 471
– tibial postérieur 477
– trapèze 52
– triceps brachial 62, 112, 119
– triceps sural 475
– troisième fibulaire 472
– vaste intermédiaire 417
– vaste latéral 417
– vaste médial 417
– veineux du pli du coude 208
Muscles interosseux dorsaux de la main 246, 277, 283
– interosseux dorsaux du pied 534
– interosseux palmaires 247, 277
– interosseux plantaires 534
– ischio-jambiers 351, 420
– jumeaux 361, 382

- lombricaux de la main 248
- lombricaux du pied 534

N

Nerf articulaire antérieure de la hanche 347
- axillaire 29, 81
- commun des muscles jumeau inférieur et carré fémoral 376
- cutané latéral de la cuisse 376
- cutané médial de l'avant-bras 32, 81
- cutané médial du bras 32, 81
- cutané postérieur de la cuisse 446
- cutané sural latéral 489
- cutané sural médial 491, 494
- dorsal de la scapula 78
- du muscle grand dorsal 78
- du muscle grand rond 78
- du muscle jumeau supérieur 376
- du muscle obturateur interne 375
- du muscle piriforme 375
- du muscle quadriceps 443
- du muscle subclavier 78
- du muscle subscapulaire 78
- fémoral 333, 376, 387, 443
- fibulaire commun 444, 489
- fibulaire profond 490, 494, 547
- fibulaire superficiel 489, 494, 547
- génito-fémoral 376
- glutéal inférieur 356, 376
- glutéal supérieur 358, 359, 375
- ilio-hypogastrique 381
- interrosseux postérieur 203
- médian 29, 80, 133, 199, 263
- musculaire latéral 443
- musculaire médial 443
- musculo-cutané 29, 80, 135
- obturateur 378, 444
- plantaire latéral 548
- plantaire médial 547
- radial 29, 80, 135, 203
- saphène 443, 446
- sciatique 333, 375, 443
- supra-scapulaire 78
- thoracique long 77
- tibial 444, 491
- ulnaire 32, 80, 113, 133, 201, 265

Nerfs cluniaux 381
- des muscles épicondyliens 199
- des muscles profonds de l'avant-bras 199

O

Olécrâne 164
Os coxal 29
- cuboïde 513
- cunéiformes 513
- naviculaire 513
- sésamoïdes du pied 515

Ouverture supérieure du pelvis 342

P

Patella 399, 404
Patte d'oie 456, 463
Pecten du pubis 341
Petite apophyse du calcanéus 512
Petit trochanter 343
Petite veine saphène 545, 569
Phalange 227
Pied 554
Pisiforme 221
Plante du pied 556
Plateau tibial 401
Platysma 78
Plexus brachial 29, 70, 76, 90
- lombo-sacral 23

Poignet 8, 14, 15
Posture du membre inférieur 587
Préhension 296
Processus coracoïde 38
- coronoïde 165
- latéral du talus 509
- styloïde de l'ulna 167, 285
- styloïde du radius 162, 285

Pronosupination 171

R

Radius 161
Rameau perforant de l'artère fibulaire 539
Réflexe bicipital 153
- stylo-radial 216
- stylo-ulnaire 216
- tricipital 155

Région antérieure de la cheville 551
- brachiale antérieure 143
- brachiale postérieure 144
- du pli du coude 146
- glutéale 337, 381
- inguino-fémorale 337, 384

– obturatrice 338, 389
– olécrânienne 146
– postérieure de la cheville 552
Rétinaculum des muscles fléchisseurs de la main et des doigts 223
– des muscles extenseurs du pied et des orteils 536, 551`
– des muscles fibulaires 536
– des muscles fléchisseurs du pied et des orteils 536
– patellaire 406

S

Scaphoïde 221
Scapula 37, 64, 65
Signe de l'épaulette 93
– de Laugier 217
– de la touche de piano 94
– de Neer 95
Sillon calcanéen 511
– du talus 509
– fémoral 423
– intertuberculaire 42, 115
– obturateur 340
Sinus du tarse 509, 511
Sirénomélie 6
Sourcil acétabulaire 339
Surface auriculaire de l'os coxal 339, 342
– poplitée 397
– semi-lunaire 339
Symphyse pubienne 342
Syndactylie 6
Syndrome de Wolkman 214

T

Tabatière anatomique 284
Talus 509
Tarse antérieur 513
– postérieur 509
Tendons des muscles fléchisseurs des doigts 9, 179, 180, 276
– calcanéen 476, 502
– des muscles extenseurs des doigts 182, 281
Tête de l'humérus 41, 46, 64
– de l'ulna 166
– du radius 161
– du fémur 342
Tibia 400, 463
Tractus ilio-tibial 395, 401
Trapèze 222
Trapèzoide 222
Triangle fémoral 337, 362, 366, 386
Triquetrum 221
Trochlée du talus 509
– fémorale 398, 403
– humérale 103, 105
Tubercule de Gerdy 401
– majeur 42
– mineur 42
Tubérosité deltoïdienne 101
– du calcanéus 512
– glutéale 397
– iliaque 339, 341
– tibiale 400

U

Ulna 163

V

Vaisseaux lymphatiques 331, 27, 573
Valvules 328
Veine axillaire 73
– basilique 129, 195
– brachiale latérale 129
– brachiale médiale 129
– céphalique 73, 129, 195
– circonflexe médiale 372
– fémorale 441.
– fémorale commune 371
– iliaque interne 372
– médiane de l'avant-bras 129, 195
– poplitée 437
– saphène accessoire 567
– tibiale antérieure 437
Veines communicantes 570
– tibiales postérieures 437, 487
– fibulaires 487
– perforantes du membre inférieur 570
– plantaires 545
Voûte plantaire 508

B.U. ANGERS

Achevé d'imprimer par Corlet, Imprimeur, S.A.
14110 Condé-sur-Noireau (France)
N° d'Éditeur : 225 - N° d'imprimeur : 259 - Dépôt légal : septembre 1991

Imprimé en C.E.E.

BIBLIOTHÈQUE UNIVERSITAIRE
MÉD. - PHARM.
ANGERS

Cette collection d'Anatomie Clinique en 4 volumes est rédigée par une quarantaine d'auteurs dont la plupart sont des membres du Collège Médical Français des Professeurs d'Anatomie.
Son but principal est l'ouverture de l'anatomie morphologique et topographique traditionnelle sur une anatomie appliquée à la médecine clinique. Elle s'adresse, par ses chapitres traditionnels, aux étudiants de premier cycle et, par ses chapitres d'anatomie fonctionnelle et d'anatomie appliquée, aux étudiants de deuxième et troisième cycle.
Les 4 volumes comprennent l'anatomie des membres (F Bonnel, JP Chevrel, G Outrequin), l'anatomie du tronc (JP Chevrel), l'anatomie de la tête et du cou (JB Flament) et la neuro-anatomie (J Bossy).

Ce volume traite de l'anatomie clinique des membres.
Il est construit selon un plan topographique et fonctionnel.
Le membre supérieur est divisé en cinq parties : généralités, racine du membre supérieur, bras et coude, avant-bras, poignet et main.
De même, le membre inférieur est divisé en : généralités, racine du membre inférieur, cuisse et genou, jambe, cheville et pied.
Chaque région comporte un chapitre d'anatomie de surface, des chapitres d'anatomie morphologique décrivant les divers éléments (os, muscles, artères, veines, nerfs) avec une part fonctionnelle importante, un chapitre d'anatomie appliquée et un chapitre d'anatomie topographique.
Des chapitres de synthèse sur l'innervation, le drainage veineux ou le drainage lymphatique complètent cet ensemble dont le but est une justification clinique de la connaissance anatomique.

ISSN 1148-6384
ISBN 2-287-00018-6
ISBN 3-540-59536-8

© CORLET, IMPRIMEUR, S.A.